

Fatal Bir Hemoptizi ve Hemotoraks Nedeni: Torasik Aort Anevrizması Ruptürü*

Dr. Ömer Soysal¹, Dr. Erdal Ege¹, Dr. Zeki Yıldırım², Dr. Tamer Baysal³, Dr. Hasan Özdemir¹, Dr. Mustafa Paç¹,

Hemoptizi; hastanın ve hekimin ciddiye aldığı bir problemdir. Aortobronşial fistül hemoptiziye, aortoplevral fistül hemotoraksa neden olur ve tedavi edilmezse fatal seyreder. Hemoptizi ve multipl loküle ve yoğun plevral efüzyon ile müracaat eden ve bronşa fistülize torasik aort anevrizması olan bir hasta acil anevrizma tamiri ve sol alt lobektomi yapılmasına rağmen kaybedilmiştir. Hemoptizi ayrıacı tanısında aort anevrizması da düşünülmelidir. Akciğer ve plevral boşluğa ruptüre aort anevrizması erken tanı ve acil cerrahi düzeltme yapılmazsa, genellikle fatal seyreder. [Turgut Özal Tıp Merkezi Dergisi 1997;4(2):215-218]

Anahtar Kelimeler: Aort anevrizması, hemoptizi, hemotoraks

A fatal cause of hemoptysis and hemothorax : thoracic aneurysm rupture

Hemoptysis is a problem for which the patient and the physician give importance. Aortobronchial fistula causes hemoptysis and aortopleural fistula causes hemothorax, and it is a fatal situation if not treated. A patient presented with hemoptysis and multiple loculated dense pleural effusions who had thoracic aortic aneurysm with bronchial fistula, and died although she underwent emergency aneurysm repair and left lower lobectomy. Aortobronchial fistula should be considered in the differential diagnosis of hemoptysis. If the thoracic aneurysm which is ruptured to the lung and pleura is not diagnosed and surgically repaired early, it is usually mortal. [Journal of Turgut Özal Medical Center 1997;4(2):215-218]

Key Words: Aortic aneurysm, hemoptysis, hemothorax

Aort anevrizması ruptürü fatal seyreden bir durumdur. İntratorasik aort anevrizmasında öksürük, ses kısıklığı, dispne, disfaji ve göğüs veya sırt ağrısı gibi torasik semptomlar görülür. Torasik aort anevrizmasının akciğer ve dolayısıyla bronşa fistülize olması ile hemoptizi görülebilir. Hemoptizi

hasta ve hekim tarafından ciddiye alınan bir semptomdur. Sıklıkla ilk düşünülen hemoptizi kaynağı akciğerdir. Geri kalmış ülkelerde hemoptizi nedenlerinde enfeksiyöz hastalıklar ön planda iken, hemoptizi yapan enfeksiyonların kısmen kontrol altına alındığı ileri ülkelerde akciğer kanserleri ilk

* TÜSAD XXIV. Ulusal kongresi, 8-11 Haziran 1997, İstanbul' da poster olarak sunulmuştur.

¹ İnönü Üniversitesi Tıp Fakültesi Göğüs Kalp Damar Cerrahisi Anabilim Dalı, Malatya

² İnönü Üniversitesi Tıp Fakültesi Göğüs Hastalıkları Anabilim Dalı, Malatya

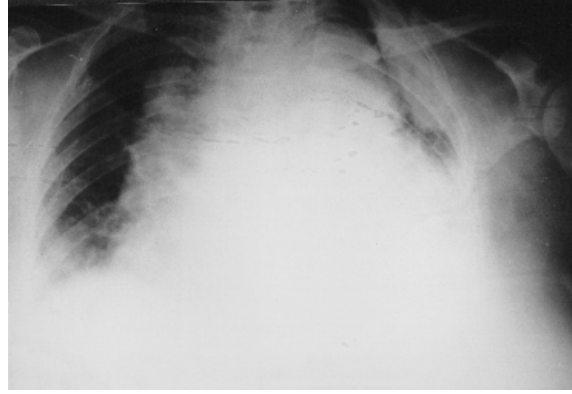³ İnönü Üniversitesi Tıp Fakültesi Radyoloji Anabilim Dalı, Malatya

sıradadır. Bir Göğüs Hastalıkları kliniğinden hemoptizi nedeni olarak akciğer kanseri %35 oranla ilk sırada bildirilmiştir (1). Hemotoraks; sıklıkla travma sonrası görülen ve travma öyküsü ile gelen hastaya yapılan torasentez sonunda tanı konan ve sıklıkla tüp torakostomi ile tedavi edilen bir durumdur. Travma öyküsü olmayan hastada hemorajik plevral efüzyon plevranın malign hastalıklarını düşündürmelidir (2).

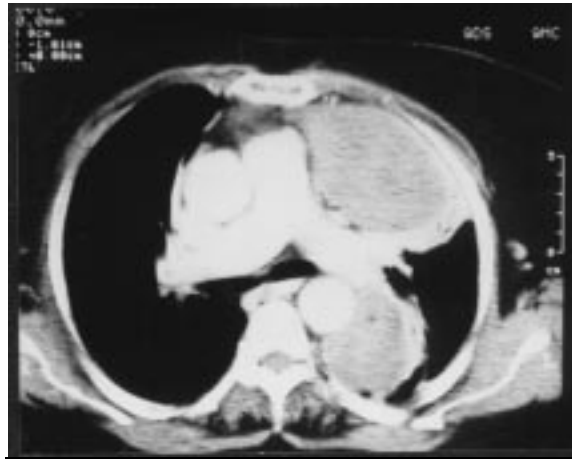Akciğer enfeksiyonu, ampiyem, plevral efüzyon veya malignite şüphesi ile izlenen, fakat rüptürün ilerlemesi ile acil cerrahiye rağmen kaybedilen bir torasik aort anevrizması rüptürü olgusu sunulmuştur.

OLGU

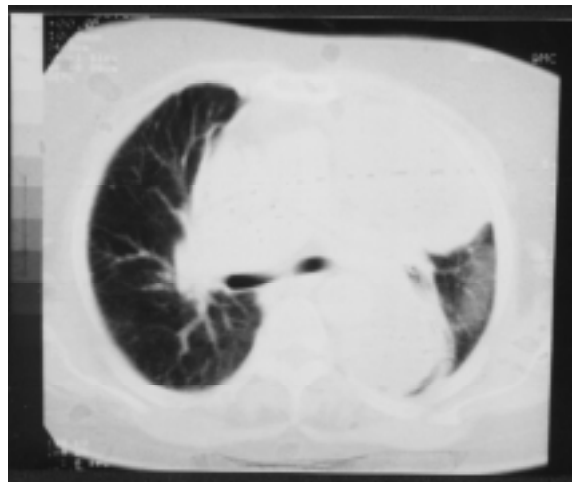
65 yaşında bayan hasta halsizlik, terleme ve balgamda kan gelmesi şikayetleri ile kliniğimize başvurdu. Hikayesinden 20 gün önce halsizlik nedeniyle doktora gittiği ve akciğer enfeksiyonu tanısıyla antibiyotik tedavisi aldığı ve bir miktar düzelme olduğu, fakat iki gün önce balgamında kan gelmesi üzerine kliniğimize başvurduğu öğrenildi. Özgeçmişinde 20 yıl önce kolesistektomi ve 5 yıldır hipertansiyon öyküsü mevcuttu. Fizik muayenede TA: 130/90 mm Hg, Nabız: 80/dakika ve akciğerde sol orta ve üst zonda kreptan raller, sol altta ise solunum seslerinde azalma ve matite mevcuttu. Laboratuvar tetkiklerinde; hemoglobin: 12,8 gr, hematokrit: %40, lökosit: 11500/ml idi. Akciğer grafisinde solda alt zonda opasite mevcuttu ve bilgisayarlı toraks tomografisinde ise sol lateralde plevral efüzyon ve aortaya komşu daha distalde ikinci bir loküle efüzyon mevcuttu ve descenden aorta çapı normal sınırlarda idi (Resim 1, 2 ve 3). Lateraldeki plevral efüzyona ponksiyon yapıldı ve seröz vasıfda sıvı gelmesi üzerine parapnömonik efüzyon düşünülerek siprofloksasin ve ornidazol tedavisine başlandı. Ekokardiyografide sol ventrikül hipertrofisi, aort kapağında kalsifikasyon ve sol ventrikül diastolik fonksiyon bozukluğu saptandı. Abdominal ultrasonografisi normal sınırlarda idi. Yatışının sekizinci gününde 150 cc hemoptizi oldu ve takibeden üç gün içinde hemoglobini 7,4 grama düştü. Bronkoskopi tekrarlandı ve normal olarak değerlendirildi. Tomogafide plevral nodül de mevcuttu ve sliding herni ile ayrımı yapılamamıştı, bu nedenle plevral malign hastalık ön tanısı ile ultrasonografi ve bilgisayarlı tomografi yardımıyla



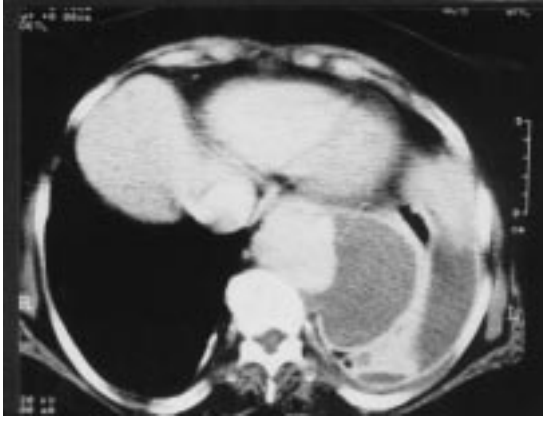Resim 1. Torasik aorta anevrizması rüptürü sonrası gelişen hemotoraksın izlendiği PA akciğer grafisi



Resim 2. Her iki ana pulmoner arter düzeyinden geçen bilgisayarlı tomografi kesitinde iki adet kalın çeperli loküle plevral sıvı ve normal izlenen inen aorta görülmektedir.



Resim 3. Resim 2'nin parankim penceresinden görünümü. İki kez transtorasik ince iğne aspirasyon biyopsisi



Resim 4. Aşağı torakal düzeyden geçen kesitte laterale bombeleşmiş ve genişlemiş inen aorta izlenmektedir.

yapıldı ve sitolojik incelemede malignite saptanmadı. Bilgisayarlı toraks tomografisi de tekrarlandı. Descenden aortun proksimal bölgesinde aortada kenar düzensizliği saptanması üzerine (Resim 4) anevrizma düşünülen hastaya sol anterolateral torakotomi yapıldı. Operasyonda aortun subklavian arter ayrımından beş cm distalden itibaren diafragma kadar anevizmatik olduğu görüldü. Anevrizma kesesine yapışık, destükte ve içi hematoma dolu olan sol alt lob rezektö edildi. 24 milimetrelilik kollajen kaplı dakron greft (Hemashield) anevrizmanın proksimal ve distaline kemp konulmasından sonra interpoze edildi ve üzeri anevrizma kesesi ile sarıldı (wrapping). Kross klemp süresi 27 dakika idi. Klemp kaldırıldıktan sonra hipotansiyonu oldu. Perikart açıldığında sol ventrikül kontraksiyonlarının zayıf olduğu saptandı. Atriyo-femoral bypas ve yüksek doz inotrop desteğe rağmen yanıt alınamadı. Hasta kaybedildi.

TARTIŞMA

Torasik aort anevrizmasının en sık nedeni arterioskleroz olup erkeklerde daha sık görülür. Kadınlarda ise rüptür riski daha fazladır (3). Aort anevrizmasının arteriosklerozdan sonra ikinci sıklıkta görülen sebebi aortik diseksiyonlardır. Diğer sebepleri arasında; travmatik aort rüptürleri, aort cerrahisi sonrası gelişen psödoanevrizmalar ve mikotik anevrizmalar bulunur (4).

Torasik aort anevrizmasının semptomlarını ve diğer klinik bulgularını anevrizmanın lokalizasyonu, büyüklüğü, büyüme hızı ve strüktürel yapısı belirler. Torasik aortanın bulunduğu posterior mediasten

anatomik yapısından dolayı çevre doku ve organlara bası semptomları sıklıkla anevrizmanın büyük cesamete ulaşması ile ortaya çıkar. Sol nervus rekürrens tutulumuna bağlı ses kısıklığı, sol ana bronşa bası nedeniyle sol akciğerde total atelektazi, rekürren akciğer enfeksiyonu veya wheezing olabilir. Büyük anevrizma akciğer parankimini, bronşları veya özefagusu erode edip fistüllere yol açabilir. Özefagusa bası disfajiye, fistül ise özefagus kökenli gastrointestinal kanamalara neden olur. Bronşial fistül ise masif veya fatal olabilen hemoptizilere yol açar. Torasik aort anevrizmasının hemoptizi ile seyretmesi rüptüre olduğunu ifade eder ve rüptür sıklıkla fatal seyreder.

Hemoptizi ile gelen hastada ilk iş kanamanın bronşial kökenli olup olmadığını kararının verilmesidir: bulantı ve kusma olmadan öksürükle gelmesi, köpüklü olabilmesi, alkali olması, akciğer hastalığı öyküsünün veya semptomlarının olması ve içinde nötrofil ve makrofajların bulunması hemoptizi lehinedir. Aortobronşial fistül hemoptizi nedenleri arasında alt sıralardadır. Hemoptizi nedenleri arasında enfeksiyöz nedenler (kronik bronşit, abse, tüberküloz ve bronşektazi), malign hastalıklar, pulmoner emboli, kardiyak ve vasküler nedenler (kalp yetmezliği, mitral yetmezliği, aortobronşial fistül ve arteriovenöz malformasyon), konjenital akciğer lezyonları (kistik fibrosis, pulmoner sekestrasyon ve bronkojenik kist), travma, iyatrojenik durumlar (bronkoskopi, akciğer iğne biyopsisi, endotrakeal entübasyon, transtrakeal aspirasyon ve antikoagulan ilaç dozaşımı), kollojen vasküler hastalıklar sayılabilir (5). Masif hemoptizide ise enfeksiyöz nedenler yoksa aortobronşial fistül özellikle düşünülmelidir. Hemoptizili hastada bronkoskopi hemoptizi yerini ve sebebini göstermesi bakımından ilk tanı araçlarındandır.

Hemotoraks sıklıkla travma sonrası gelişir. Travma öyküsü olmayan hastada kanlı plevral efüzyon plevranın malign hastalıklarını ve pulmoner emboliyi ilk sıralarda düşündürmelidir. Hastamızda ilk plevral ponksiyonda seröz nitelikte sıvı alınması ile hemotoraks tanısından uzaklaşmıştı, fakat daha sonraki torasentezlerde hemorajik sıvı gelmesi üzerine malignite yönünden araştırmalar yoğunlaştırıldı, fakat iki kez yapılan transtorasik ince iğne aspirasyon biyopsisi sonucu malignite yönünden negatif idi.

Torasik aort anevrizmasında akciğer grafisinde anevrizmatik aorta bir kitle şeklinde izlenebilir fakat akciğer grafisi ile diğer posterior mediasten lezyonları ile ayırımı yapılabilmesi zordur ve akciğer grafisi normal de olabilir. Tanıda bilgisayarlı toraks tomografisi, manyetik rezonans görüntüleme ve aortografi gereklidir. Aortografi en değerli tanı aracıdır fakat invaziv olması ve bilgisayarlı tomografi ve manyetik rezonansın aortografiye yakın bilgiler vermesi nedenleriyle bilgisayarlı tomografi ve manyetik rezonans görüntülemenin tanı için yeterli olduğu kabul edilmektedir. Bir disekan aort anevrizmalı hasta serisinde rüptür oranını %29 ve mortalite oranını ise %36 olarak bildirmişler ve rüptür sonucu kardiyak tamponat, plevral efüzyon ve hemoptizi geliştiği ifade edilmiştir (6). Torasik aort anevrizmalarında rüptür riski anevrizma çapının artması ile orantılıdır, fakat küçük veya sakküler anevrizmalarda da aortobronşial fistül bildirilmiştir (7). Ayrıca daha önce torasik aorta operasyonu geçirmiş hastalarda da minör veya masif hemoptizi aortobronşial fistülü akla getirmelidir (8).

Aort rüptürlerinin %85'i hastaneye gelmeden kaybedilirler. Tedavi edilmeyen torasik aort anevrizmalarının mortalitesi ilk 48 saatte her saat için %1 dir. Tedavi edilmeyen hastaların sadece %5'i kronik anevrizmaya dönüşürler (9). Aort anevrizması rüptürü çok erken tanı alması ve acele cerrahi düzeltme yapılması gereken bir durumdur. Rüptür olmadan tanı alan olgularda elektif şartlarda operasyon imkanı varken, rüptür (örneğin aortobronşial fistül) gerçekleştiğinde mortalite hızı çok yüksektir. Arterioskleroz generalize bir hastalık olduğu için koroner arterler, serebral arterler ve renal arterler torasik aort anevrizması tamiri öncesi mutlaka değerlendirilmelidir. Talyum myokart sintigrafisi ve gerekirse koroner angiografi, karotis doppler ultrasonografisi, ve böbrek fonksiyon testleri ile bu sistemler değerlendirilmelidir. Torasik aort anevrizması tamiri sonrası en sık görülen komplikasyonların akciğere ait olduğu düşünülürse preoperatif akciğer değerlendirmesinin yapılması zorunluluğunun önemi de anlaşılır.

Hemoptizi ile gelen bir hastada aortobronşial fistülden de şüphe edilmelidir. Bilgisayarlı toraks

tomografisinde aorta çapı normale yakın olsa bile aortobronşial fistül bulunabilir. Travma öyküsü olmayan hemoptizili hastalarda hemotoraks mevcudiyeti aortobronşial fistül lehine değerlendirilmelidir. Torasik aort anevrizması rüptürü erken tanı almazsa sıklıkla fatal seyreder, o nedenle hemoptizi ve hemotoraks varlığında ısrarla ve acele olarak torasik aort anevrizması aranmalıdır.

KAYNAKLAR

1. Alaoui AY, Bartal m, Boutahiri A, et al: Clinical characteristics and etiology in hemoptysis in a pulmonology service. 291 cases. Rev Mal Respir 1992;9(3):295-300.
2. Light RW, Erozan YS, Ball WC. Cells in pleural fluid: their value in differential diagnosis. Arch Intern Med 1973;132:854-8.
3. Pressler V, McNamara JJ. Thoracic aortic aneurysms-Natural history and treatment. J Thorac Cardiovasc Surg 1980;79:489-98.
4. Ochsner JL. Thoracic aneurysms. In: Yao JST, Pearce WH (eds) Aneurysms, new findings and treatments. Norwalk-connecticut, Appleton&Lange 1994:161-72.
5. Soysal Ö, Cihan HB, Gülcüler M, Gülcan Ö, Özdemir H, Paç m. Masif hemoptizi (bir olgu nedeniyle). SDÜ Tıp Fakültesi Dergisi 1995;2(4):13-8.
6. Nakayama S, Yamazato A, Hanada M, Sato t, Tamaki SI, Fujioka T, Fudo T, Iwase t, Nakae I, Tanaka T. Results of surgical treatment of aortic dissections. Nippon Geka Hokan 1994;63(3):99-103.
7. Gonzalez RJM, Sojo MA, Royo JA, Barrueco M, Capurro M, Gomez F. Massive hemoptysis in a patient with an aortic pseudoaneurysm. Arch Bronconeumol 1994; 30(4): 212-14.
8. Kazerooni EA, Williams DM, Abrams GD, Deeb GM, Weg JG. Aortobronchial fistula 13 years following repair of aortic transection. Chest 1994;106(5):1590-4.
9. Mattox KL, Wall MJ, Hirshberg A. Traumatic aneurysm of the thoracic aorta. In: Yao JST, Pearce WH (eds) Aneurysms, new findings and treatments. Norwalk-connecticut, Appleton&Lange 1994:207-24.

Yazışma adresi: Yrd.Doç.Dr. Ömer SOYSAL
İnönü Üniversitesi Tıp Fakültesi
Göğüs Kalp Damar Cerrahisi ABD
44100 MALATYA
Tel: 0422-3410010
FAX: 0422-3410728