

## Transoral Yaklaşımla C<sub>1</sub> Bölgesinden Kurşun Çekirdeği Çıkarılması

**Dr. Bülent Biliciler<sup>1</sup>, Dr. Ayhan Koçak<sup>1</sup>, Dr. S. Fuat Erten<sup>1</sup>, Dr. Aytaç Akbaşak<sup>1</sup>, Dr. Ahmet Çolak<sup>1</sup>**

*Üst servikal bölgede meydana gelen ateşli silah yaralanmalarında sıklıkla nörolojik defisit meydana gelir. Nadirde olsa düşük hızlı silah yaralanmalarında nörolojik defisit oluşmayabilir. Bu bildiride ateşli silahla yaralanma sonucunda clivus-C<sub>1</sub> arasında yerleşen, nörolojik defisit oluşturmayan bir kurşun çekirdeği olgusunun transoral yolla yaklaşımla ve trakeotomi yapılmadan çıkartılışı tartışılmıştır. [Turgut Özal Tıp Merkezi Dergisi 1997;4(4):442-445]*

**Anahtar Kelimeler:** Ateşli silah yaralanması, servikal spine, transoral yaklaşım

### Removal of missile fragment from the C<sub>1</sub> region by the transoral approach : case report

*Gunshot wounds to the upper cervical spine are often devastating with loss of spinal cord functions. Low velocity firearm damage to the upper cervical spine without neurological deficit occurs infrequently. This report documents a neurologically intact patient who sustained a gunshot wound to the clivus-C<sub>1</sub> complex. The management with transoral removal of missile fragment without tracheostomy and follow up result were discussed. [Journal of Turgut Özal Medical Center 1997;4(4):442-445]*

**Key Words:** Cervical spine, gunshot wounds, transoral approach

Üst servikal ateşli silah yaralanmaları sıklıkla medulla spinalisi tahrip ederek spinal kord fonksiyonunun kaybına ve solunum yetmezliği sonucu ölüme neden olurlar. Nörolojik fonksiyon kaybının yanı sıra bu bölgenin ateşli silah yaralanmaları mekanik instabiliteye de neden olabilir. Nadiren düşük hızlı silahlarla olan yaralanmalarda hastalar normal fonksiyonlarına devam ederler (1). Üst servikal bölgenin ateşli silah yaralanmalarında transoral yaklaşım düşük morbidite ve mortaliteye sahip emniyetli bir yöntemdir.

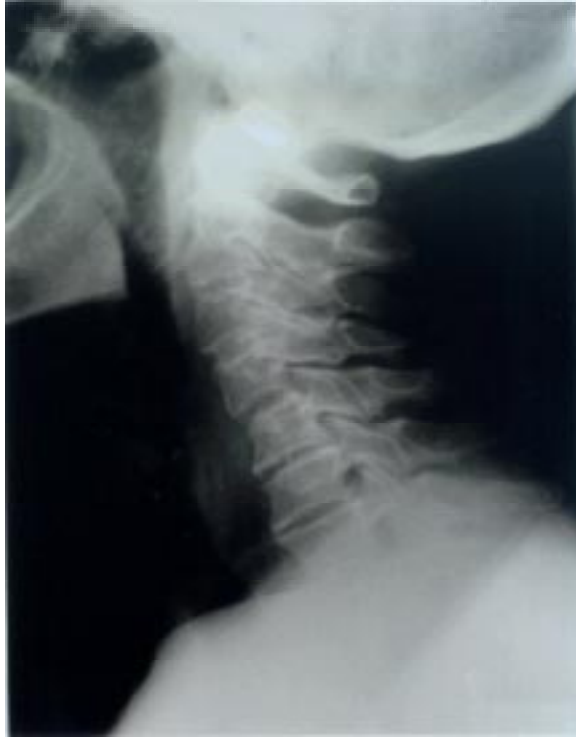### OLGU SUNUMU

57 yaşında bayan hasta Turgut Özal Tıp Merkezi Acil Servisine ateşli silah yaralanması tanısı ile kabul

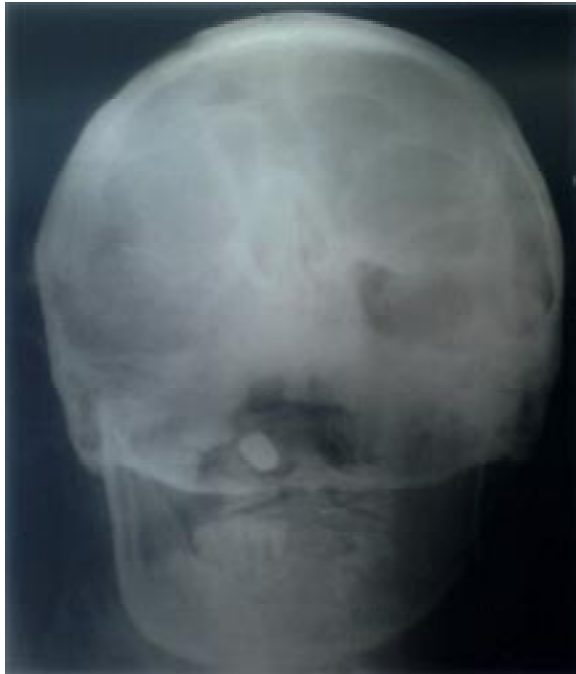edildi. Yüzünün sağ tarafında, burnun hemen yanında, orbita altında bir adet kurşun giriş deliği mevcuttu. Kurşun çıkış deliği ise tesbit edilemedi. Hastanın boyun ağrısı ve kollarında uyuşukluk yakınmaları mevcuttu. Hastanın hikayesinden başka bir merkezde daha önce anevrizma ameliyatı olduğu öğrenildi. Nörolojik muayene normal olarak değerlendirildi. Direkt radyolojik tetkiklerde kurşun çekirdeğinin clivus-C<sub>1</sub> arasında, odontoid çıkıntının sağ postero lateralinde olduğu saptandı (Resim 1, 2, 3). Çekilen bilgisayarlı tomografi de kurşun çekirdeğinin clivus ile C<sub>1</sub> arasında, odontoid çıkıntının sağ postero lateraline yerleştiğini gösterdi (Resim 4). Spinal kanal içerisinde kemik fragman veya kan mevcut değildi.

\* Türk Nöroşirürji Derneği bilimsel kongresinde (1997, Antalya) poster olarak sunulmuştur.

<sup>1</sup> İnönü Üniversitesi Tıp Fakültesi Nöroşirürji Anabilim Dalı, Malatya

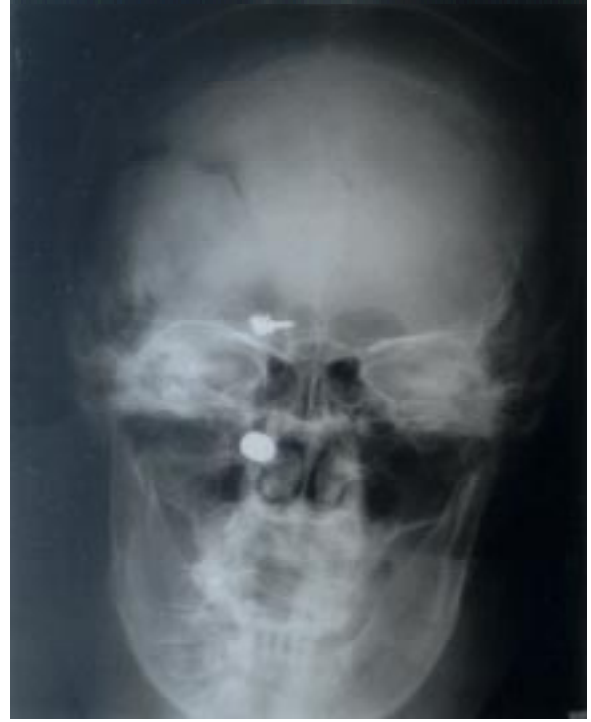

**Resim 1.** Yan servikal grafi: C1-oksiput arasında yerleşmiş kurşun çekirdeğinin görüntüsü.

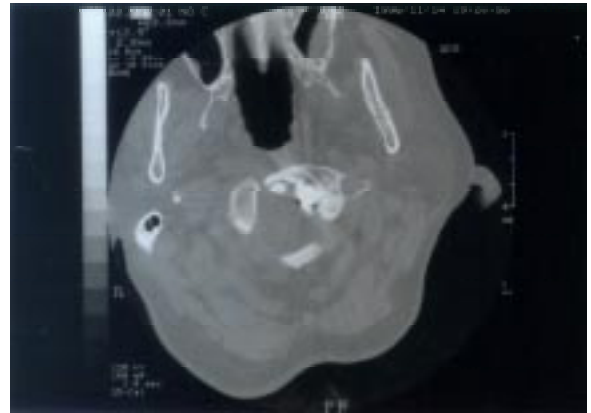


**Resim 2.** Ağız açık Odontoid grafisi: Kurşun çekirdeği ile Odontoid-C1 kompleksi ilişkisinin görüntüsü.

Kliniğimize yatırılan hasta preoperatif hazırlıklarını takiben operasyona alındı. İlk



**Resim 3.** Ön-arka grafi: Kurşun çekirdeğine ek olarak daha önce geçirilmiş anevrizma ameliyatına ait anevrizma klibinin görüntüsü.



**Resim 4.** Aksiyel CT: Kurşunun C<sub>1</sub>-odontoid kompleksi ile olan ilişkisi.

operasyonda yüksek servikal anterolateral yaklaşım uygulandı. Fakat bu yaklaşımla kurşuna ulaşamadı. Hasta bir süre izlendikten sonra ikinci kez operasyona alındı. İkinci operasyonda naso-trakeal entübasyonu takiben trans-oral yaklaşım uygulandı. Yumuşak damak yukarı kaldırıldı ve longitudinal olarak kesildi. Retrofaringeal orta hat insizyonu ile girilerek anterior longitudinal ligament ortaya konuldu. Anterior longitudinal ligament keskin diseksiyon ile açıldı. C<sub>1</sub>'in sağ ön arkusu rezektü edilerek kurşuna ulaşıldı

ve çekirdek çıkartıldı. Daha sonra mesafe kontrol edildi. Dura intakttı ve BOS sızıntısı bulunmadığı görüldü. Katlar usulüne uygun kapatıldı.

Postoperatif 3. gün hasta ekstübe edildi; herhangi bir hava yolu problemi ile karşılaşmadı ve instabilite gelişmedi. Operasyon sonrası 7. günde taburcu edilen hastanın 3. ayda yapılan kontrol muayenesi normaldi.

## TARTIŞMA

Sivil hayatta meydana gelen ateşli silah yaralanmaları genellikle tabanca ile oluşan yaralanmalardır ve bu tip silahlarda kurşun hızı düşüktür. Kurşunun meydana getirdiği hasar direkt olarak kurşunun kinetik enerjisine bağlıdır, bu da logaritmik olarak kurşunun hızı ile ilişkilidir. Genel olarak düşük hızlı kurşunların meydana getirdiği hasar kinetik enerjilerin düşük olmasına bağlı olarak yumuşak doku ile sınırlı kalmaktadır (2,3).

Son yayınlarda komplet veya parsiyal sensorimotor paralizi bulunan kurşun yaralanmalarında eğer kurşun spinal kanal içerisine girmiş ve spinal kanalda tam destrüksiyona neden olmuşsa dekompresyon endikasyonunun olmadığı bildirilmiştir (BOS kaçacağı önlemek için duraplastiye gerek yoksa) (2,4). Buna rağmen inkomplet spinal kord yaralanmalarında cerrahi dekompresyon gerekebilir (5). Nadiren meydana gelen sadece kemik fraktürü oluşmuş veya vertebra içerisinde kurşun fragmanı kalmış vakalarda ise genellikle seçilen tedavi şekli immobilizasyondur (1).

Servikal bölgenin kurşun yaralanmalarında nörolojik defisit oluşmasa bile içeride kalan kurşunun meydana getirdiği kısa ve uzun dönem komplikasyonlar açısından kurşunun çıkarılması gerekmektedir (1). Bunlar içerisinde en önemlisi burun, paranasal sinüsler veya oral kaviteyi çaprazlayarak geçen kurşunun meydana getirdiği enfeksiyon riskidir. Bu yabancı cisim santral sinir sistemi enfeksiyonlarına ve hatta osteomyelite veya retrofaringeal abse formasyonuna neden olabilecektir (1). Bu bölgedeki yabancı cisimin meydana getireceği yoğun inflamatuvar reaksiyona bağlı olarak oluşan ligamentlerdeki esneme atlanto-okspital subluksasyona neden olabilir (6). Spinal kanal içerisine giren olgularda ise metalik fragmanlar bazen daha önce hiçbir nörolojik defisiti olmayan hastada gecikmiş myelopati meydana getirebilir (7).

Bu tip bir kurşun yaralanması ile karşılaşan cerrah, cerrahi girişim öncesi hastayı ilk olarak trakea, özefagus, vertebral ve karotit arterler yönünden tam olarak değerlendirmelidir (2). Daha sonra yapılacak işlem servikal bölgenin coller ile immobilizasyonudur. Immobilizasyon sağlandıktan sonra ise seçilecek olan cerrahi yöntem transoral yaklaşım olmalıdır (1).

Üst servikal bölgenin ateşli silah yaralanmalarında değişik girişimler kullanılmıştır (8,9). Bunlardan biri yüksek anterolateral girişimdir. Bu girişimde birçok nörovasküler yapı ile karşılaşmaktadır. Bunlar vagus, aksesuar, lingual, hipoglossal, marginal ve laringeal sinirler (10), internal juguler ven, vertebral ve karotid arterlerdir (9). Yine bu girişimde yeterli bir yaklaşım için temporomandibular eklem dislokasyonu veya submandibular glandın rezeksiyonu gerekebilir (11). Ayrıca özefagus perforasyonları da bildirilmiştir (12). Diğer bir girişim posterior girişimdir, ancak anterior yerleşimli lezyonlar için sınırlı bir alan sağlar (13). Yüksek anterolateral girişimle karşılatıldığında transoral girişim uygulama kolaylığı, mükemmel bir yaklaşım sağlaması, düşük morbidite ve mortaliteye sahip olması, hızlı iyileşmesi, kozmetik sonuçlarının daha iyi olması (14) nedeni ile tercih edilen yöntemdir. Transoral girişimde nasotrakeal entübasyondan sonra otomatik ağız açacakları kullanılarak ve yumuşak damağın rutin elevasyonu sağlandıktan sonra yeterli bir yaklaşım sağlanmaktadır. Transoral girişimdeki risk faktörleri enfeksiyon (15), vertebral arter laserasyonları (16,17) ve serebrospinal sıvı fistülleridir (18,19). Bazı yazarlar daha iyi bir yaklaşım ve operasyon sonrası daha iyi bir hava yolunun sağlanabilmesi için rutin olarak trakeotominin gerekli olduğunu ileri sürmektedir (20). Bu vakamızda nasotrakeal entübasyonu tercih ile yeterli yaklaşım sağladık ve entübasyon tüpünü üç gün tuttuktan sonra hastamızı ekstübe ettik. Hastamızda operasyon sonrası herhangi bir hava yolu problemi ile karşılaşmadı ve postoperatif 7. günde taburcu edildi. Trakeotominin hastada ikinci bir travma oluşturacağını, kozmetik sonuçlarının kötülüğünü, hastanede kalış süresini uzatacağını ve yaratacağı pulmoner enfeksiyon riskini göz önüne alırsak biz nasotrakeal entübasyonun trakeotomiye tercih edilmesi gerektiğine inanıyoruz.

Üst servikal ateşli silah yaralanmalarında öncelikle kurşunun anteriorda yerleştiği olgularda transoral girişimle kurşun çekirdeğinin çıkarılması, gerektiğinde dura tamiri yapılmasına olanak sağlamaktadır. Benzer

olgularda bu yaklaşım tercih edilecek yöntem olmalıdır.

## KAYNAKLAR

- Mangiardi J.R, Alleva M, Dynia R. Transoral removal of missile fragments from the C1-C2 area: Report of four cases. *Neurosurgery* 1988;23:254-7.
- Ducker TB, Bellegarrigue R, Saleman M, Wallack C. Timing of operative care in cervical spinal cord injury. *Spine* 1984;9:525-31.
- Holt RG, Kostohryz G. Wound ballistics of gunshot injuries to the head and neck. *Arch Otolaryngol* 1983;109:313-8.
- Gurunsinghe N. Penetrating injuries of the head and spine. *Nurs Times* 1985;81:28-34.
- Heiden JS, Weiss MH, Rosenberg AW. Penetrating gunshot wounds of the cervical spine in civilians: Review of 38 cases. *J Neurosurg* 1975;42:575-9.
- Hopla DM, Mazur JM, Bass RM. Cervical vertebrae subluxation. *Laryngoscope* 1983;93:1155-9.
- Jones FS, Wosley RD. Delayed myelopathy secondary to retained intraspinal metallic fragment. *J Neurosurg* 1981;55:979-82.
- Hoff J. and Waters D. Anterior approaches to the cervical spine. *Neurosurg*, 1983;30:606-25.
- Krespi YP, and Har-El G. Surgery of the clivus and anterior cervical spine. *Arch Otolaryngol* 1988;114:73-8.
- Heeneman H. Vocal cord paralysis following approaches to the anterior cervical spine. *Laryngoscope* 1973;83:17-21.
- Riley LH. Surgical approach to the anterior structures of the cervical spine. *Clin Orthop* 1973;91:16-20.
- Roche M, Gilly F, Carret JP, Guibert B, Braillon G, Dejour H. Perforation of the cervical esophagus and hypopharynx complicating surgery by an anterior approach to the cervical spine. *Ann Chir* 1989;43:343-7.
- Mervin GE, Post JC, Sybert GW. Transoral approach to the upper cervical spine. *Laryngoscope* 1991;101:780-4.
- Shaha AR, Johnson R, Miller J, Milhorat T. Transoral-transpharyngeal approach to the upper cervical vertebrae. *The American Journal Of surgery* 1993;166:336-40.
- Sherk HH, Pratt L. Anterior approaches to the cervical spine. *Laryngoscope* 1983;93:168-71.
- Fang HSY, Ong GB. Direct anterior approach to the upper cervical spine. *J Bone Joint Surg (Br)* 1962;44-A:1588-604.
- Crockard HA. The transoral approach to the base of the brain and upper cervical cord. *Ann R Coll Surg Engl* 1985;67:321-5.
- Hayakawa T, Kamikawa K, Ohnishi T, Yoshimine T. Prevention of postoperative complications after a transoral transclival approach to basilar aneurysms. Technical note. *J Neurosurg* 1981;54:699-703.
- Hitchcock E, and Cowie R. Transoral-transclival clipping of a midline vertebral artery aneurysm. *J Neurol Neurosurg Psychiatry* 1983;46:446-8.
- Di Lorenzo N. Transoral approach to the extradural lesions of the lower clivus and upper cervical spine: An experience of 19 cases. *Neurosurg* 1989;24:37-42.

**Yazışma adresi:** Dr. Bülent BİLİCİLER  
İnönü Üniversitesi Tıp Fakültesi  
Nöroşirürji ABD  
44069 MALATYA  
Tel : 0(422) 321-1724  
Fax : 0(422) 341-0246