

Soliter Kemik ve Ekstramedüller Lenf Nodu Plazmasitoması Birlikteliği: Vaka Sunumu ve Literatürün Gözden Geçirilmesi

Dr. İsmet Aydoğdu¹, Dr. Cengiz Duygulu², Dr. Süleyman Büyükberber², Dr. Egemen Tayfun², Dr. Abdullah Aydın³

Soliter kemik ve ekstramedüller lenf nodu plazmasitomaları, plazma hücre hastalıklarının nadir görülen klinik tipleridir. Şimdiye kadar literatürde soliter kemik ve ekstramedüller lenf nodu plazmasitomaları birlikteliği yayınlanmamıştır. Bu vaka raporunda, nadir görülen bu klinik durumların ilginç birlikteliği sunuldu. [Turgut Özal Tıp Merkezi Dergisi 1996;3(3):230-232]

Anahtar Kelimeler: Plazmasitoma, kemik, lenf nodu

Concurrent solitary bone and extramedullary lymph node plasmacytoma: case report and review of literature

Solitary bone and extramedullary lymph node plasmacytomas are uncommon manifestations of plasma cell neoplasms. In this case report, solitary bone and extramedullary lymph node plasmacytomas presenting as concurrent is presented. Up to now, it has not been reported in English literature. [Journal of Turgut Özal Medical Center 1996;3(3):230-232]

Key Words: Plasmacytoma, bone, lymph node

Multiple myeloma monoklonal immünglobülin salgılayan plazma hücrelerinin aşırı artımı ile karakterize malign bir hastalıktır. Soliter kemik ve ekstramedüller plazmasitomalar bu hastalığın daha az sıklıkta görülen ve klinik seyirleri multiple myelomaya göre daha benign seyirli olan varyasyonlarıdır (1). Lokalize plazmasitomalar tüm plazma hücre hastalıklarının %10'unundan azını oluştururlar ve soliter kemik veya ekstramedüller plazmasitomalar olarak sınıflandırılırlar (2). Soliter kemik plazmasitomaları sıklıkla tek lezyon olarak tesbit edilirken, bu hastaların %15'inde eski lezyona

ilaveten yeni kemik plazmasitomalarının oluştuğu bildirilmektedir (3).

Primer ekstramedüller plazmasitomalar iskelet dışı bölgede yer alan ve lokalize kalma eğilimi olan plazma hücre tümörleridir. Genellikle üst solunum yolundaki dokularda yerleşmektedirler ve lenf nodunda lokalize olmaları oldukça nadirdir ve şimdiye kadar literatürde 14 vaka bildirilmiştir (4-6).

Literatürde bu iki tablonun birlikteliği yayınlanmamıştır. Bu vaka raporunda bir hastada

¹ İnönü Üniversitesi Tıp Fakültesi Hematoloji Bilim Dalı, Malatya

² İnönü Üniversitesi Tıp Fakültesi İç Hastalıkları Anabilim Dalı, Malatya

³ İnönü Üniversitesi Tıp Fakültesi Patoloji Anabilim Dalı, Malatya

görülen bu ilginç birliktelik sunulmuştur ve literatür gözden geçirilmiştir.

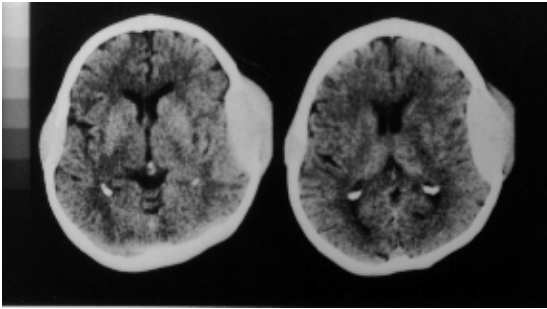
VAKA SUNUMU

Altmış yaşında bayan hasta, kafasındaki şişlikler nedeni ile polikliniğimize başvurdu. Hastanın fizik muayenesinde, kafasının sağ ve sol temporo-parietal bölgesinde iki adet yumuşak kıvamlı ve ağrılı kitleleri dışında başka patoloji tesbit edilemedi. Laboratuvar tetkiklerinde sedimantasyon 100 mm/saat olarak tesbit edilirken, rutin kan ve biokimya değerleri normal olarak bulundu. Serum immünglobülin seviyeleri, protein ve immünelektroforezi normaldi. Kemik iliğı aspirasyonunda plazma hücre oranı %10 olarak tesbit edildi. Direkt kemik grafilerinde kafa kemiğı dışında başka lezyonu mevcut değildi. Bilgisayarlı tomografisinde solda 7 cm, sağda ise 2 cm çaplarında ve kafa kemiğini destrükte eden ve beyin dokusu ile ilişkisi olmayan iki adet kitlesi vardı (Resim 1). Batın ultrasonografisi ve tomografisinde ise karaciğer hilusunda üç adet lenfoadenopati tesbit edildi. Kafasındaki kitleden (Resim 2) ve batındaki lenf bezinden (Resim 3) alınan ince iğne aspirasyon biopsileri plazmasitoma olarak değerlendirildi.

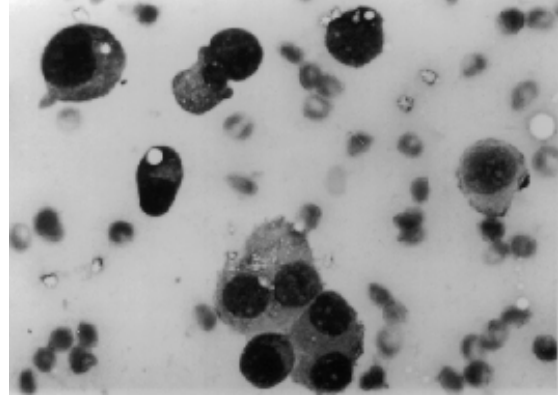
Soliter kemik ve ekstrameduller lenf bezi plazmasitoması olarak kabul edilen hastaya radyoterapi ve takiben gerekirse kemoterapi planlandı.

TARTIŞMA

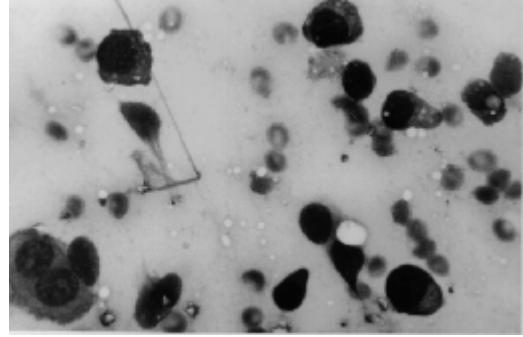
Lokalize plazmasitomalar seyrek olarak bulunan



Resim 1. Temporo-parietal bölgelerde; solda 7 cm, sağda ise 2 cm çaplarında kafa kemiğini destrükte eden ve beyin dokusu ile ilişkisi olmayan lezyonların tomografiye görüntüleri



Resim 2. Kafada bulunan kitleden alınan ince iğne aspirasyon biopsisinde plazma hücreleri



Resim 3. Lenf bezi ince iğne aspirasyon biopsisinde plazma hücrelerinin görüntüsü

plazma hücre tümörleridir. Soliter kemik plazmasitomaları sıklıkla vertebralar, pelvik kemikler, femur ve sternumda bulunurlar. Kafa kemiğı yerleşimli plazmasitomalar daha az sıklıkta görülürler (7). Ekstramedüller plazmasitomalar ise sıklıkla baş, boyun ve toraks içi yerleşimli olarak bulunurlar. Lenf nodu yerleşimli plazmasitomalar şimdiye kadar sadece 14 vaka olarak bildirilmiştir (6). Soliter kemik ve ekstamedüller plazmasitomalarının tanı kriterleri; kemikte bulunan lokalize lezyon ve biyopside plazma hücrelerinin görülmesi dışında, hastada kemik iliğinde plazma hücrelerinin normal olması, anemi, hiperkalsemi, böbrek tutulumu ve M-protein varlığının bulunmamasıdır (8). Bizim vakamızda kemik ve lenf nodunda lokalize olan lezyonlardan alınan biyopsilerde plazma hücrelerinin varlığı ile tanı konulmuştur. Hastada anemi, böbrek patolojisi ve M-proteinin tesbit edilmemesi tanıyı desteklemiştir. Kemik iliğinde %10 plazma hücrelerinin bulunması, hastanın non-sekretuar multiple myeloma olabileceğı sorusunu akla getirmektedir. Non-

sekretuar myeloma tanısı için monoklonal protein varlığının immünperoksidaz veya immünfloresans gibi yöntemlerle tesbiti gerekmektedir. Bizim yaptığımız kan ve idrar immünelektroforezinde monoklonal protein varlığı mevcut değildi. Daha ileri teknik yöntemlere sahip olmamız, monoklonal protein varlığına yönelik immünperoksidaz ve immünfloresans gibi yöntemlerle çalışma yapmamızı engellemiştir.

Lokalize plazmasitomalarda en iyi tedavi radyoterapidir (9). Hastamıza da primer tedavi olarak radyoterapi planlanmıştır. Bu hastanın multiple myelomaya dönüşüp dönüşmeyeceğinin tesbiti için klinik takibi gereklidir.

KAYNAKLAR

1. Jowitt SN, Jacobs A, Batman PA, Sapherson DA. Atypical progression of multiple myeloma with extramedullary disease. *J Clin Pathol* 1994; 47: 269-71.
2. Brinch L, Hannisdal E, Abrahamsen A, Kvaloy S, Langolm R. Extramedullary plasmacytomas and solitary plasma cell tumours of bone. *Eur J Haematol* 1990; 44: 131-4.
3. Regis B, Jacques S. Solitary myeloma: Clinical and prognostic features of a review of 114 cases. *Cancer* 1981; 48: 845-51.
4. Addis BJ, Isaacson P, Billing JA. Plasmacytoma of lymph nodes. *Cancer* 1980; 46: 340-6.
5. Matsushima T, Murakami H, Tamura J, Sawamura M, Naruse T, Tsuchiya J. Primary plasmacytoma of generalized nodes: a long survivor. *Am J Hematol* 1993; 43: 237-9.
6. Aylı M, Yılmaz S, Özet G, Kemalolu İ, Kulaçoğlu S. Lenf nodunda primer ekstremiteler plazmasitoma. *THOD* 1995; 5: 183-5.
7. Salvati M, Cervoni L, Artico M, Raco A. Solitary plasmacytoma of the skull: report of two cases. *Clin Neurol Neurosurg* 1994; 96: 66-70.
8. Çolak A, Çataltepe O, Özgen T, Erbeni A. Spinal cord compression caused by plasmacytomas. A retrospective review of 14 cases. *Neurosurg Rev* 1989; 12: 305-8.
9. Chang MY, Shih LY, Dunn P, Leung WM, Chen WJ. Solitary plasmacytoma of bone. *J Formos Med Assoc* 1994; 93: 397-402.

Yazışma adresi:

Yrd.Doç.Dr. İsmet AYDOĞDU
İnönü Üniversitesi Tıp Fakültesi
İç Hastalıkları Anabilim Dalı
Hematoloji Bilim Dalı
44069 MALATYA
Faks: 0(422) 341 0728