

## Açık Rinoplasti ile Nazal Dermoid Kist Tedavisi

Bilge Türk Bilen, Serkan Erbatur, Ahmet Hamdi Aytekin

İnönü Üniversitesi Tıp Fakültesi, Plastik Rekonstrüktif ve Estetik Cerrahi Anabilim Dalı, Malatya

### Özet

Nazal dermoid kistler nadir görülen konjenital anomalilerden olmakla birlikte, orta hat nazal lezyonlarının en sık görülen tiplerini teşkil etmektedir. Bu lezyonlar genellikle doğumda veya erken çocukluk döneminde fark edilmektedir. Nazal dermoid kistler intrakraniyal uzanım gösterebilmekte olup, tanıda intrakraniyal devamlılık şüphesini ekarte etmek amaçlı MR görüntüleme yararlanılmalı ve operasyon buna göre planlanmalıdır. Bu kistlerin tedavisinde tam eksizyonun yanı sıra kozmetik kaygı da tedavinin başarısını etkileyen faktörler olmaktadır. Bu çalışmada, çocukluk çağından beri burun sırtında kitle şikayeti ile başvuran 16 yaşındaki erkek hastanın açık rinoplasti tekniği ile dermoid kist eksizyonu yaparak, kozmetik ve fonksiyonel açıdan tatmin edici sonuç aldığımız bir olguyu sunuyoruz.

**Anahtar Kelimeler:** Nazal Dermoid Kist; Rinoplasti; Orta Hat Burun Kitleleri.

### Management of Nasal Dermoid Cyst Via Open Rhinoplasty Approach

### Abstract

Nasal dermoid cysts are rare congenital anomalies whereas they constitute most of the midline nasal masses. These lesions are generally diagnosed at birth or within the early childhood. Nasal dermoid cysts may present with intracranial extension, so that MRI imaging should be used for preoperative planning. Complete excision and cosmetic appearance are the important factors in the management of these masses. In this study we present the report of a 16 year-old male patient who suffered from a congenital nasal mass where we performed complete dermoid cyst excision by performing open approach rhinoplasty and obtained a satisfactory result both aesthetically and functionally.

**Key Words:** Nasal Dermoid Cyst; Rhinoplasty; Midline Nasal Mass.

## GİRİŞ

Nazal dermoid kistlerin sık görülen konjenital orta hat nazal lezyonlarından olup, tüm dermoid kistlerin %1 ila 3'ünü, baş ve boyun dermoid kistlerinin ise %4 ila 12'sini oluşturmaktadır. Bu lezyonlar genellikle doğumda ve erken çocukluk döneminde fark edilmekte ve glabella ile burun dorsumu arasında kistik bir kitle şeklinde görülmektedir (1). Nadir vakalarda otozomal dominant geçiş olduğu bildirilmişse de, bilinen sendromik bir ilişki mevcut değildir (2). Nazal dermoid kistler nöroektodermin ektopik yerleşimine bağlı olarak oluşur. Duranın dermisten ayrışmasındaki bozukluğa bağlı olarak, dura, nazal kutanöz yapıları kendine doğru çeker, böylece deri ile dura arasında herhangi bir noktada tuzaklanır (3). Nazal dorsumdan ön kranyal fossaya uzanan bir trakt bulunabilir. Bu da olası enfeksiyonun yayılarak menenjit veya beyin apsisi ile sonuçlanması açısından potansiyel risk faktörü oluşturmaktadır. Bu nedenle yapılacak tedavi kozmetik kaygı yanı sıra bu riski ortadan kaldırmak amaçlı olmaktadır. Bu lezyonların tanısında, intrakraniyal devamlılık şüphesini ekarte etmek amaçlı MR görüntüleme yararlanılmalı ve operasyon buna göre planlanmalıdır. Tanı amaçlı biyopsiler ise menenjit veya BOS kaçağı ile sonuçlanabilmektedir.

Nazal dermoid kistlerin tedavisi cerrahi olup, lezyonlar tamamen eksize edilmelidir (4). Aksi takdirde yetersiz eksizyon, kronik enfeksiyon, mükerrer cerrahiye bağlı nazal deformite ve menenjite varan tablolara neden olabilmektedir. Cerrahi eksizyon amaçlı birçok teknik tanımlanmış olup her tekniğin kendince avantaj ve dezavantajları bulunmaktadır (5).

Biz bu çalışmada açık rinoplasti tekniğini kullanarak tatmin edici kozmetik ve fonksiyonel sonuç aldığımız bir olguyu sunuyoruz.

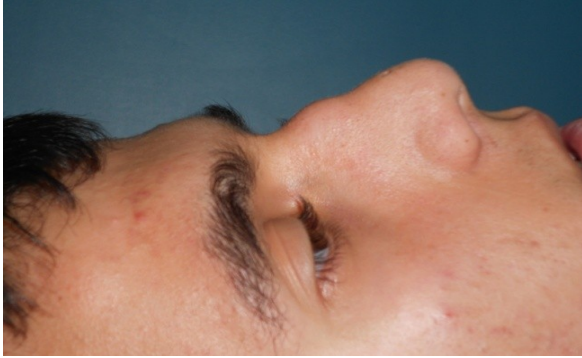## OLGU SUNUMU

16 yaşında erkek hasta, çocukluğundan beri mevcut olan burun sırtında şişlik ve burun ucunda sivilce izi gibi delik oluşması, ergenlikten itibaren burunda şekil değişikliğiyle ve kemerli burun görünümünün artması şikâyetleriyle başvurdu. Daha önce her hangi bir yüz travması veya benzer aile öyküsü olmayan hastanın fizik muayenesinde burun dorsumda 1,5x1 cm boyutlarında kistik kitle ve supratipte cilde ağzlaşan fistül mevcut idi. (Resim1,2) Kemerli burun görünümünün kisti şüphelendirdiği ve bu muhtemel kistin burunda yaptığı kemik destrüksiyonunu görmek amacıyla BT, kistin boyutları ve burun ucundaki kapalı

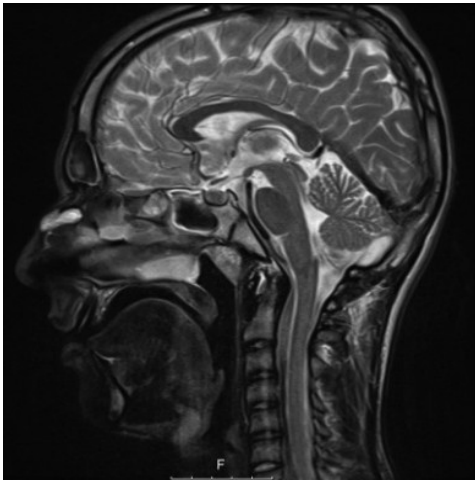
gibi görünen delikle devamlılığı ve intrakranyal uzanım olup olmadığını görüntülemek amacıyla da MR istendi. MR görüntülerinde intrakranyal uzanım olmayan (Resim 3,4) hasta MR ve BT ile birlikte değerlendirilerek, açık septorinoplasti tekniğiyle kist ve fistülün tamamen çıkarılmasına karar verildi.



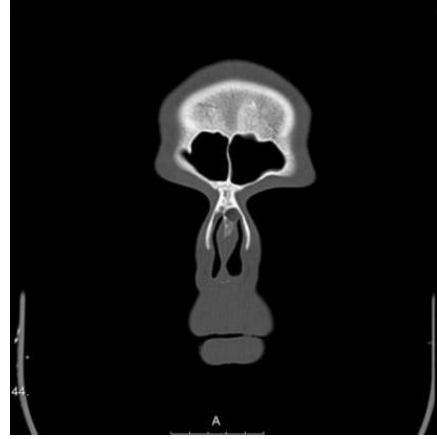
Resim 1. Hastanın Preoperatif Önden Görünümü



Resim 2. Hastanın Preoperatif Yan Görünümü

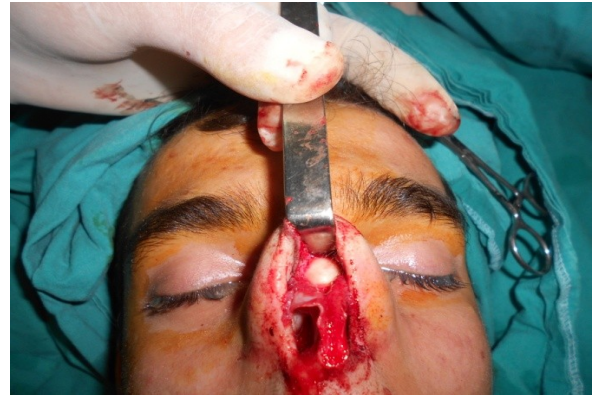

Resim 3. Nazal humpta intrakranyal uzanım göstermeyen dermoid kist ve supratipteki sinüse uzanan fistülün MR görüntüsü.



Resim 4. Dermoid kistin septum ve nazal kemiği destrükte ettiğini gösteren Paranasal BT görüntüsü

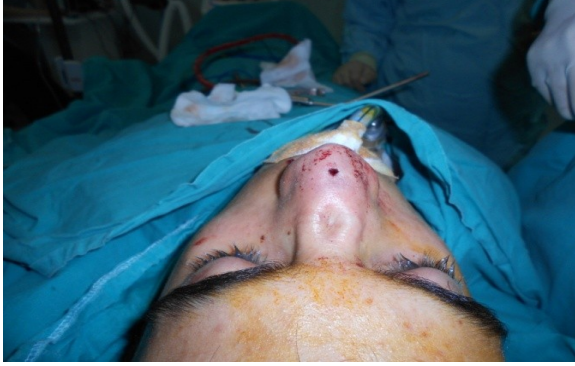Genel anestezi altında transkolumellar ve infrakartilaginöz insizyonla girilerek, mukoperikondrial olarak flep supratipe kadar eleve edildi. Burun supratipine gelince fistül ağızı ciltten sirküler olarak disseke edilip ucu serbestlendikten sonra fistül traktı boyunca yukarıda kiste doğru disseke edildi. Eş zamanlı olarak burun dorsumunun cildi de periosttan ayrılarak disseke edildi. Kistin nazal kemik yapıyı ve septumu destrükte edip, septumu deviyeye ettiği görüldü. (Resim 5,6) Periost yardımıyla kapsülün tamamı, disseke edilen fistül traktı ile birlikte eksize edildi.



Resim 5. Septum destrüksiyonu yapan kistin intraoperatif görünümü

Dorsumdaki 1,2x1 cm kadar oluşan kemik defekti için lateral osteotomi yapıp, nazal kemikler medialize edildi, böylece kemik defekti yarısına kadar küçültülmüş oldu. Geriye kalan küçük defekt, septumdan alınan ve ezilen kıkırdak grefti ile kapatıldı. Katlar uygun şekilde kapatılıp, fistül ağızındaki eliptik insizyon primer suture edildi. Burun içine septumu desteklemek amaçlı nazal splint (Doyle®) ve ekstrafor yerleştirildi. Burun sırtına bandaj ve alçı yapıldı. Spesmen patolojik incelemeye gönderildi. Postoperatif takiplerinde sorun olmayan hasta bir gün

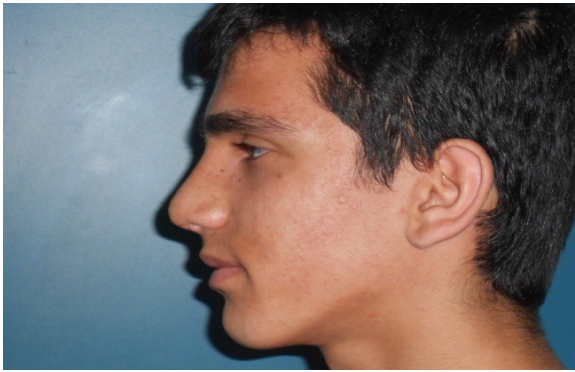sonra taburcu edildi. Patoloji sonucu dermoid kist gelen hastanın yapılan 3 aylık kontrollerinde herhangi bir soruna rastlanmadı ve estetik açıdan tatmin edici bir sonuç alınmış oldu (Resim 7,8).



**Resim 6.** Dermoid kistin nazal kemikte oluşturduğu destrüksiyonun intraoperatif görünümü



**Resim 7.** Hastanın postoperatif 3.ay önden görüntüsü



**Resim 8.** Hastanın postoperatif üçüncü ay yan görüntüsü

## TARTIŞMA

Nazal dermoid kistler, 1:20.000-40.000 oranında görülen nadir konjenital anomalilerden olup, baş boyun bölgesinde yer alan dermoid kistlerin %3.7 ile %12.6'sını ve vücuttaki tüm dermoid kistlerin %1'ini oluşturmaktadır (2). Bu kistler genellikle hayatın erken

dönemlerinde tespit edilmekte olup, ortalama tanı 2 ila 3 yaş arasında olmaktadır (2). Hasta grubunun genç yaşta olması ve yanlış teşhis bu kistlerin nüks ve mükerrer cerrahi sonucu kesin tedavisinin zorlaşmasına neden olabilmektedir.

Nazal dermoid kistler basit ve yüzeysel olabildiği gibi kısmen derin doku tutulumu veya intrakranyal uzanım gösteren kompleks yapıda olabilir. Bu kistlerin dışardan görünüşü ve ciltteki tutulum alanı, derinliği hakkında belirleyici değildir (6,7). Klinik muayenede, nazal dermoid kistlere cilde ağızlaşan bir sinüs traktı eşlik eder ve bunlar glabella ve kolumella arasında herhangi bir yerde, sıklıkla da burun dorsumunun distal 1/3'ünde yer almaktadır (2). Bizim olgumuzda da lezyon supratipte fistül ağızı oluşturacak şekilde nazal dorsumda mevcut kist görünümündeydi.

Bu lezyonlar klinik olarak en sık glioma ve ensefalosel ile karışabilmektedir. Bu yüzden konjenital nazal anomaliler ileri tetkiklerle değerlendirilmeli, BT ve MR yardımıyla cerrahi öncesi ayırıcı tanı yapılmalıdır. Yapılan radyolojik çalışmalarda MR'ın yüksek yumuşak doku çözünürlüğü, intrakranyal uzanım ve olası ilgili anomalileri saptaması açısından tercih edilmesi gereken en uygun yöntem olduğu gösterilmiştir (6,8). Biz de bu amaçla septum ve nazal kemik destrüksiyonunu görmek amaçlı BT ve olası intrakraniyal uzanım ve fistül traktını görmek amaçlı MR görüntülerinden faydalandık.

Nazal dermoid kistlerin tedavisi cerrahi olup, uzanım gözetmeksizin lezyonlar tamamen eksize edilmelidir (4). Kistin drenaj, aspirasyon, yetersiz eksizyon veya küretaj yoluyla çıkarılması lezyonun %30 ila %100 gibi yüksek oranda nüks ile sonuçlanmasına neden olacaktır. Bu durum tekrarlayan enfeksiyon, mükerrer cerrahi ve deformitelere neden olacağından, mutlak tedavi için ilk operasyonda lezyon tamamen eksize edilmelidir (4). Bu amaçla orta hat vertikal insizyon, horizontal insizyon, ters 'U' insizyonu, medyal parakantal insizyon, lateral rinotomi, açık rinoplasti ve endoskopik yaklaşımlar gibi birçok yöntem tanımlanmıştır (3). Uygulanacak cerrahi işlemle orta hatta bulunan kistlerin tümüne ulaşılabilir ve gerektiğinde osteotomi imkanı sağlanmalı, kribriform defektler ve BOS kaçağı gibi olası komplikasyonların tamirine imkan vermelidir. Burun, yüzün estetik görünümünün en önemli parçasını oluşturur. Bu nedenle nazal dorsumda oluşabilecek deformitelerin rekonstrüksiyonu ve skar kamuflejine dikkat edilmelidir (6). Cilde ağızlaşan fistül ise eliptik insizyonla çıkarılabilir.

Tüm bu veriler ışığında, bu olguda olduğu gibi nadir görülen nasal dorsumdaki dermoid kistlerin minimal skarlar tam eksizyonu için açık rinoplasti tekniği iyi bir alternatif olarak kullanılabilir. Ayrıca, bu teknikle lateral osteotomi ile kemik defektinin küçültülüp, septumdan elde edilen kırık grefti ile nazal

dorsum rekonstrüksiyonu da kolaylıkla yapılabilmektedir.

#### KAYNAKLAR

1. Kim JH, Wang JH, Jang YJ. Excision of a nasal dermoid sinus cyst via open rhinoplasty approach and primary reconstruction using tutoplast-processed fascia lata. Clin Exp Otorhinolaryngol 2010;3:48-51.
2. Winterton RI, Wilks DJ, Chumas PD, Russell JL, Liddington MI. Surgical correction of midline nasal dermoid sinus cysts. J Craniofac Surg 2010;21:295-300.
3. Heywood RL, Lyons MJ, Cochrane LA, Hayward R, Hartley BE. Excision of nasal dermoids with intracranial extension - anterior small window craniotomy approach. Int J Pediatr Otorhinolaryngol 2007;71:1193-6.
4. Bilkay U, Gundogan H, Ozek C, Tokat C, Gurler T, Songur E, Cagdas A. Nasal dermoid sinus cysts and the role of open rhinoplasty. Ann Plast Surg 2001;47:8-14.
5. Locke R, Kubba H. The external rhinoplasty approach for congenital nasal lesions in children. Int J Pediatr Otorhinolaryngol 2011;75:337-41.
6. Rohrich RJ, Lowe JB, Schwartz MR. The role of open rhinoplasty in the management of nasal dermoid cysts. Plast Reconstr Surg 1999;104:2163-70.
7. Pratt LW. Midline cysts of the nasal dorsum: Embryologic origin and treatment. Laryngoscope 1965;75:968-80.
8. Lusk RP, Lee PC. Magnetic resonance imaging of congenital midline nasal masses. Otolaryngol Head Neck Surgery 1986;95:303-6.

Received/Başvuru: 03.09.2012, Accepted/Kabul: 03.10.2012

#### Correspondence/İletişim

Ahmet Hamdi AYTEKİN  
İnönü Üniversitesi, Tıp Fakültesi, Plastik Rekonstrüktif ve Estetik Cerrahi Anabilim Dalı, MALATYA  
E-mail: ahaytekin@gmail.com  
Tel: 0505 3143600

#### For citing/Atıf için:

Bilen BT, Erbatır S, Aytekin AH. Management of nasal dermoid cyst via open rhinoplasty approach. J Turgut Ozal Med Cent 2013;20(2):163-166 DOI: 10.7247/jtomc.20.2.15