

## İnguinal Herniye Eşlik Eden Dev Mesane Divertikülü Hernisi: Bir Olgu Sunumu

Tanju Keten, Altuğ Tuncel, Ersin Köseoğlu, Anıl Erkan, Çağdaş Şenel, Özer Güzel, Ali Atan  
Sağlık Bakanlığı, Ankara Numune Eğitim ve Araştırma Hastanesi, 3. Üroloji Kliniği, Ankara

### Özet

İnguinal herni genellikle periton ve ince bağırsakların protrüzyonu ile karşımıza çıkmaktadır. Bunun dışında inguinal herniler apendiks, kolon ve over'i de içerebilir. Inguinal hernilere mesane divertikülü herniyasyonunun eşlik etmesi oldukça nadir görülen bir durumdur. Bu durum erkeklerde daha siktir. Genel cerrahi kliniğine başvuran 82 yaşındaki erkek hasta, sağ inguinal bölgeden skrotuma kadar uzanan şişlik şikayeti ile kliniğimize refere edildi. Çekilen tüm karın bilgisayarlı tomografisi'nde, mesane divertikülü hernisi sağ skrotuma doğru uzanıyor idi. Hastaya mesane divertikülü eksizyonu ve suprapubik transvezikal prostatektomi ile birlikte operasyon sırasında insidental olarak saptanan sağ inguinal herni onarımını gerçekleştirdik. Bu olgu sunumunda, sağ inguinal herniye eşlik eden mesane divertikülü hernisinin tanı ve tedavisi güncel literatür eşliğinde tartışılmıştır.

**Anahtar Kelimeler:** İnguinal Herni; Mesane Divertikül Hernisi; Tedavi.

### The Herniation of the Giant Bladder Diverticulum Accompanied with Inguinal Hernia: A Case Report

### Abstract

Inguinal hernia usually manifests with protrusion of peritoneum and bowels. Inguinal hernias also cover appendix, colon and ovary. Inguinal hernias that are accompanied by bladder diverticulum herniation are very rare condition. This condition is more common in men. A 82 y-old male patient was referred to our clinic from general surgery clinic with a mass laying from right inguinal region to the scrotum. In abdominal computerized tomography, the bladder diverticulum herniation extended to the right scrotum. We performed bladder diverticulum excision and suprapubic transvesical prostatectomy associated with right inguinal herniorrhaphy due to incidentally detected right inguinal hernia. In this case report, the diagnosis and treatment of bladder diverticulum herniation accompanied by right inguinal hernia is discussed in light of the recent literature.

**Key Words:** Inguinal Hernia; Bladder Diverticulum Hernia; Treatment.

## GİRİŞ

İnguinal herni; periton ve ince bağırsak dışında apendiks, kolon, over, fallop tüpleri gibi birçok karın içi organı içerebilir (1). Mesane divertikülünün inguinal kanal içerisine herniyasyonu nadir orandadır (%2-3) ve görülme sıklığı yaş ile birlikte artış göstermektedir (2-4). Detrüsör ve abdominal duvar kaslarının zayıflığına eşlik eden mesane çıkım tıkanıklığının mesane divertikülü herniyasyonunun etiyolojisinden sorumlu olduğu düşünülmektedir (5). Bu olgu sunumunda tüm karın kontrastlı bilgisayarlı tomografisi (BT)'nde mesane divertikülü hernisi saptanan 82 yaşındaki erkek hastanın operasyon sırasında insidental olarak saptanan sağ inguinal herniye eşlik eden mesane divertikülü hernisinin tanı ve tedavisi literatür eşliğinde tartışılmıştır.

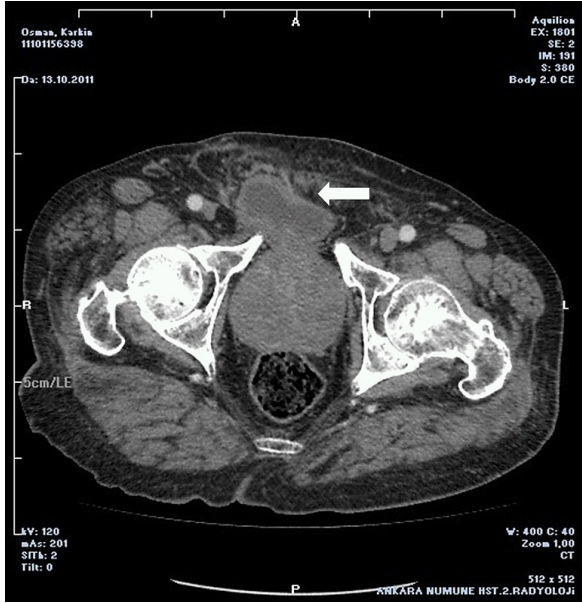
## OLGU SUNUMU

Seksen iki yaşında erkek hastanın hastanemiz Genel Cerrahi Polikliniğine sağ inguinal bölgeden skrotuma kadar uzanan şişlik şikayeti ile başvurduğu öğrenildi. Çekilen tüm karın kontrastlı BT'nde; sağ skrotuma kadar uzanan mesane divertikülü hernisi, mesane içerisinde birçok taş ve prostat boyutlarında ileri derecede artış

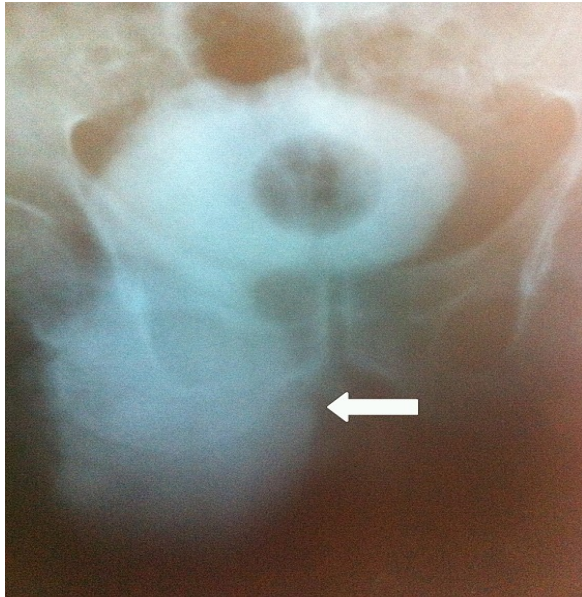
(67×77×77 mm) saptandı (Resim 1). Bunun üzerine hasta kliniğimize konsülte edildi. Hastanın öyküsünde, sağ inguinal bölgedeki şişliğin dört yıldır olduğu, idrara sıkıştığında şişliğin daha da büyüdüğü ve özellikle idrar yaparken bu bölgeye el ile bastırıldığında şişliğin küçüldüğü öğrenildi. Hastanın özgeçmişinde yaklaşık 40 yıl önce sağ inguinal herni onarımı öyküsü mevcut idi. Ayrıca hastanın birkaç yıldır şiddetli alt üriner sistem semptomları (AÜSS)'nin da olduğu öğrenildi. Bu şikayetlerine yönelik daha önce herhangi bir medikal tedavi ve/veya ürolojik cerrahi öyküsü mevcut değildi. Yapılan değerlendirmede Uluslararası Prostat Semptom Skoru 28 (yüksek semptomatik) olarak saptandı (6).

Fizik muayenede; sağ inguinal bölgeden başlayıp sağ hemiskrotuma kadar uzanan, yaklaşık 150×100 mm boyutunda, inguinal kanal içerisine redükte edilebilen yumuşak kıvamlı büyük bir kitle palpe edildi. Sağ testis inferomediyale itilmiş ve her iki testis palpasyon ile normal idi. Parmak ile rektal muayenede anormal bulgu saptanmadı. Biyokimyasal serum analizinde üre ve kreatinin değerleri normal sınırlarda idi. Üroflowmetri tetkikinde maksimum idrar akış hızı 12 ml/sn, boşaltılan idrar miktarı 219 ml, suprapubik ultrasonografi ile ölçülen rezidüel idrar hacmi ise 150 ml olarak saptandı. Transrektal ultrasonografi'de ise prostat hacmi 176 mm<sup>3</sup>

olarak ölçüldü. Takiben hastaya çekilen sistografide sağ tarafta inguinal kanala herniye olmuş büyük bir mesane divertikülü saptandı (Resim 2).



Resim 1. Operasyon öncesinde kontrastlı tüm karın bilgisayarlı tomografi görüntüsünde mesane divertikülü hernisinin görünümü (Ok ile işaretli)

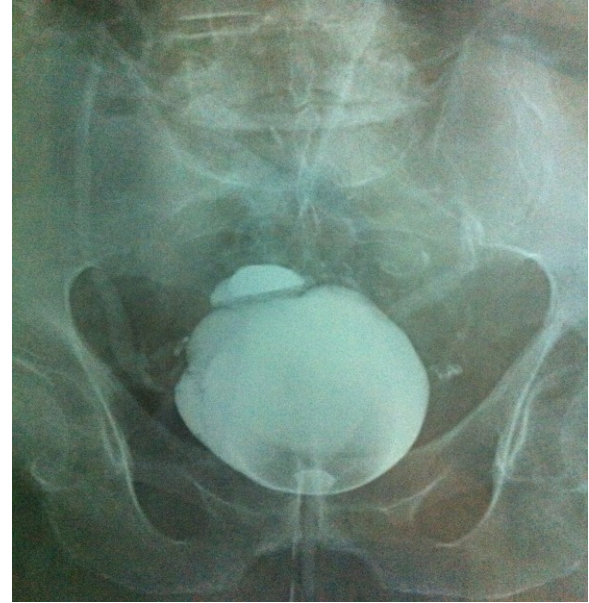

Resim 2. Operasyon öncesinde çekilen retrograd sistografide saptanan mesane divertikülü hernisi (Ok ile işaretli)

Bu verilere dayanarak hastaya cerrahi tedavi planlandı. Öncelikle hastaya yapılacak olan cerrahi tedavi ile ilgili ayrıntılı bilgi verildi ve hastanın cerrahi tedaviyi kabul ettiğine dair onayı resmi onam formu imzalatılarak alındı. Operasyonda göbek altı orta hat insizyon yapılan hastada sağ inguinal bölgede direkt inguinal herni

saptandı. Öncelikle inguinal kanala uzanan mesane divertikülü eksize edildi ve mesane içindeki taşlar temizlendi. Takiben sırası ile suprapubik transvezikal prostatektomi ve genel cerrahi ekibi tarafından sağ inguinal herni onarımı yapıldı.

Operasyon sırasında ve sonrasında komplikasyon gelişmedi. Operasyon sonrasında 7. günde üretral kateteri çekilen hastanın kontrol sistografisi normal olarak değerlendirildi (Resim 3).



Resim 3. Operasyon sonrasında çekilen kontrol sistografi

## TARTIŞMA

İnguinal hernilere mesane divertikülü herniyasyonunun eşlik etmesi oldukça nadir görülen bir patolojidir (2,4,7). Bu durum erkeklerde kadınlara göre yaklaşık iki kat daha sık görülmektedir (8). Detrüsör ve abdominal duvar kaslarındaki zayıflık ve buna eşlik eden mesane çıkım tıkanıklığının etiyolojiden sorumlu olduğu düşünülmektedir (5). İleri yaş, erkek cinsiyet, obezite ve geçirilmiş inguinal herni operasyonunun mesane divertikülü hernisinin gelişiminde önemli risk faktörleri olduğu bildirilmektedir (4,9).

Mesane divertikülü hernisi saptanan hastalar genellikle idrar yapma güçlüğü, iki zamanlı idrar yapma (spontan idrar yapma sonrasında el ile herni kesesinin manipülasyonu ile idrar yapma), tekrarlayan idrar yolu enfeksiyonu gibi şikayetler ile doktora başvurmaktadır (7). Bu hastalarda nadir olarak hidronefroz, akut böbrek yetmezliği, herniye olan mesane kısmında taş oluşumu, divertikülde apse ve nekroz gelişmesi ve mesane perforasyonu gibi daha ciddi komplikasyonlar ile karşılaşabilmektedir (3,8). Bizim olgumuzda da literatürde belirtildiği gibi fizik muayenede inguinal ve skrotal bölgede şişlik saptandı ve tıbbi öyküsünden idrar yaptıktan sonra şişliğe el ile bastırarak boşalttığı öğrenildi.

Mesane divertikülü hernilerine genellikle inguinal herni amacı ile yapılan cerrahi girişimler sırasında tanı konulmaktadır. Bu nedenle operasyon öncesinde tanısının konulması önemlidir. Mesane divertikülü hernisi'nin radyolojik tanısında ultrasonografi, sistografi, intravenöz pyelografi ve tüm karın BT kullanılabilecek yöntemlerdir (4).

Retrograd sistografi çoğu zaman tek başına tanı koymada yeterli olmakta ve altın standart tanı yöntemi olarak kabul edilmektedir (10). Ancak kontrastlı tüm karın BT'nin mesane divertikülü hernisinin içeriğinin saptanmasında ve mesane divertikülü hernisine eşlik eden hidronefroz ya da strangülasyon gibi komplikasyonların daha net açığa çıkarılmasında retrograd sistografiye göre daha avantajlı olduğu bildirilmektedir (11). Olgumuzda mesane divertikülü hernisinden olgumuzun semptomları göz önüne alınarak şüphelenilmiş ve preoperatif dönemde çekilen retrograd sistografi ve BT tetkikleri ile tanı konulmuştur. Inguinal herni tanısı ise operasyon sırasında konulmuştur.

Mesane divertikülü hernisi tanısı konulan hastalarda standart cerrahi tedavi mesanenin normal pozisyonuna geri getirilmesi ve herni onarımıdır. Herniye olan divertikülde nekroz veya tümör varlığında divertikülün cerrahi olarak rezeksiyonu ve mesanenin primer onarımı önerilmektedir (12). Biz de olgumuza, herniye olan mesane divertikülünün eksizyonuna ek olarak mesane taşlarının ekstraksiyonu ve suprapubik transvezikal prostatektomi operasyonu uyguladık. Ayrıca genel cerrahi ekibi tarafından olgumuza sağ inguinal herni onarımı yapıldı.

Sonuç olarak, inguinal bölgede şişlik şikayeti ile başvuran hastalarda ciddi AÜSS ile birlikte ikili idrar yapma, idrar yaparken inguinal bölgedeki şişliğin el ile manipüle edilerek boşaltılması gibi şikayetler mevcut ise mesane divertikülü hernisi akılda bulundurulmalıdır. Bu durumdan şüphelenildiği durumlarda altın standart olarak kabul edilen retrograd sistografi ve tüm karın kontrastlı BT tetkikleri doğru tanı konulmasında

önemlidir. Inguinal kanala mesane divertikülü hernisi olan olgularda bu patolojiye inguinal herninin de eşlik edebileceği ayırıcı tanıda düşünülmelidir.

## KAYNAKLAR

1. Gurer A, Ozdoğan M, Ozlem N, Yıldırım A, Kulacoglu H, Aydın R. Uncommon content in groin hernia sac. *Hernia* 2006;10:152-5.
2. Kingsnorth AN, Skandalakis PN, Colborn GL, Weidman TA, Skandalakis LJ, Skandalakis JE. Embryology, anatomy, and surgical applications of the preperitoneal space. *Surg Clin North Am* 2000;80:1-24.
3. Oruç MT, Akbulut Z, Ozozan O, Coşkun F. Urological findings in inguinal hernias: a case report and review of the literature. *Hernia* 2004;8:76-9.
4. Kwang HK, Myung UK, Woo JJ, Yong SL, Ki HK, Kyung KP, et al. Incidentally detected inguinoscrotal bladder hernia. *Korean J Urol* 2011;52:71-3.
5. Epler SL, Rozenblit A, Gentile R. Direct inguinal hernia containing bladder carcinoma: CT demonstration. *AJR Am J Roentgenol* 1993;161:97-8.
6. Rosen RC, Riley A, Wagner G, Osterloh IH, Kirkpatrick J, Mishra A. The international index of erectile function (IIEF): a multidimensional scale for assessment of erectile dysfunction. *Urology* 1997;49:822-30.
7. Ojea CA, Rodriguez AA, Perez GD, Dominguez FF, Alonso RA, Rodriguez IB, et al. A massive hernia of the bladder into the scrotum. A report of a case. *Actas Urol Esp* 1999;23:79-82.
8. Wagner AA, Arcand P, Bamberger MH. Acute renal failure resulting from huge inguinal bladder hernia. *Urology* 2004;64:156-7.
9. Jackman SV, Schulam PG, Schoenberg M. Pseudotumor of the bladder: a late complication of inguinal herniorrhaphy. *Urology* 1997;50:609-11.
10. Herrero RS, Molinero CMM, Garcia SJ. Ultrasonographic diagnosis of massive bladder hernia at the inguinoscrotal level: report of a case. *Actas Urol Esp* 2000;24:825-8.
11. Gadodia A, Sharma R, Parshad R. Bladder hernia: Multidetector computed tomography findings. *Indian J Urol* 2011;27:413-4.
12. Thompson JE Jr, Taylor JB, Nazarian N, Bennion RS. Massive inguinal scrotal bladder hernias: a review of the literature with 2 new cases. *J Urol* 1986;136:1299-301.

Received/Başvuru: 25.04.2013, Accepted/Kabul: 31.05.2013

## Correspondence/İletişim

Özer GÜZEL  
Sağlık Bakanlığı, Ankara Numune Eğitim ve Araştırma Hastanesi, 3. Üroloji Kliniği, ANKARA  
E-mail: drozerguzel@gmail.com

## For citing/Atıf için

Keten T, Tuncel A, Koseoglu E, Erkan A, Senel C, Guzel O, Atan A. The herniation of the bladder diverticulum accompanied with inguinal hernia: a case report. *J Turgut Ozal Med Cent* 2013;20:351-3. DOI: 10.7247/jtomc.2013.751