

**T.C.
İNÖNÜ ÜNİVERSİTESİ
TIP FAKÜLTESİ**

**YUMUŞAK DOKU VE KEMİK TÜMÖRLERİNİN
BENİGN-MALİGN AYIRIMINDA
MR SPEKTROSKOPİNİN ROLÜ**

UZMANLIK TEZİ

Dr. Selim DOĞANAY

RADYOLOJİ ANABİLİM DALI

**TEZ DANIŞMANI
Doç. Dr. M. Tayfun ALTINOK**

MALATYA-2005

İÇİNDEKİLER

GİRİŞ	1
GENEL BİLGİLER	2
GEREÇ VE YÖNTEM	27
BULGULAR	30
TARTIŞMA	37
SONUÇ	42
ÖZET	43
SUMMARY	44
KAYNAKLAR	45

TABLolar DİZİNİ

Tablo 1. MRS'de kullanılan parametreler	6
Tablo 2. Değişik metabolitlerin kısaltmaları ve spektrumda ppm olarak değerleri	7
Tablo 3. Fizyolojik dokularda MR sinyal özellikleri	11
Tablo 4. Sık görülen kemik lezyonlarının morfolojik ve MRG karakteristikleri	20
Tablo 5. Yumuşak doku veya kemik tümörlü olguların MR spektroskopik ve histolojik özellikleri ile istatistiksel verileri	32

ŞEKİLLER VE RESİMLER DİZİNİ

Şekil 1. ^1H MRS' de metabolitleri gösteren spektrum	7
Şekil 2. ^{31}P MRS'de metabolitleri gösteren spektrum	10
Resim 1. Üroepitelyal tümör metastazı olgusuna ait MR spektrumları	33
a. TE:31 MR Spektrumu	
b. TE:136 MR Spektrumu	
c. TE:272 MR Spektrumu	
Resim 2. Ekstramedüller soliter plazmasitom olgusuna ait MR spektrumları	34
a. TE:31 MR Spektrumu	
b. TE:136 MR Spektrumu	
c. TE:272 MR Spektrumu	
Resim 3. Lenfoma olgusuna ait MR spektrumları	35
a. TE:31 MR Spektrumu	
b. TE:136 MR Spektrumu	
c. TE:272 MR Spektrumu	
Resim 4. Benign Schwannoma ait MR spektrumları	36
a. TE:31 MR Spektrumu	
b. TE:136 MR Spektrumu	
c. TE:272 MR Spektrumu	

SİMGELER VE KISALTMALAR DİZİNİ

Ac: Asetat

Asp: Aspartat

BT: Bilgisayarlı Tomografi

¹³C: Karbon

Cho: Kolin

CHESS: Chemical shift selective spectroscopy

Cr: Kreatin

CSI: Chemical shift imaging

DRESS: Depth resolved surface coil spectroscopy

DSÖ: Dünya Sağlık Örgütü

DK-MRG: Dinamik kontrastlı manyetik rezonans görüntüleme

¹⁹F: Flor

FID: Free induction decay

FROGS: Fast rotating gradient spectroscopy

Gly: Glisin

Glx: Glutamat-Glutamin

Glu: Glutamat

Gln: Glutamin

¹H: Hidrojen (Proton)

ISIS: Image selected in-vivo spectroscopy

Lac: Laktat

MI: Myoinositol

MRG: Manyetik Rezonans Görüntüleme

MRS: Manyetik Rezonans Spektroskopi

NAA: N-asetil aspartat

¹⁵N: Azot

²³Na: Sodyum

³¹P: Fosfor

PPM: Parts per million

PRESS: Point resolved surface coil spectroscopy

SE: Spin echo

SPARS: Spatially resolved spectroscopy

STEAM: Stimulated echo acquisition method

Tau: Taurin

TE: Time to echo

TR: Time to repetition

PCr: Fosfokreatin

RF: Radio frequency

VOI: Volume of interest

ÖZET

YUMUŞAK DOKU VE KEMİK TÜMÖRLERİNİN BENİGN-MALİGN AYIRIMINDA MR SPEKTROSKOPİNİN YERİ

Bu çalışmada, yumuşak doku veya kemik tümörlerinde ^1H MRS'de (Proton Manyetik Rezonans Spektroskopisi) "kolin" saptanmasının benign ve malign doku ayırımına katkısı araştırılmıştır.

Çalışmamıza 1.5 cm den büyük kemik yada yumuşak doku kitlesi olan 30 hasta dahil edildi. İncelemeler lezyonun yerleşimine uygun sargı kullanılarak 1.5 Tesla gücünde MR cihazı ile yapıldı. Tek voksel inceleme ile TE (Time to echo) değeri 31 msn, 136 msn ve 272 msn olan üç farklı MR spektrumu elde edildi. Ölçümler en çok kontrast tutan solid kesimden elde edildi. Spektroskopik olarak üç TE değerinden en az ikisinde kolin piki olması malignite kriteri olarak kabul edildi. MRS'nin malign lezyonları tanımasındaki duyarlılık, özgüllük ve doğruluk oranı hesaplandı. MRS ve histopatolojik sonuçlar arasındaki uyum Kappa istatistiği ile test edildi.

Histopatolojik olarak 30 lezyondan 18'i (%60) malign, 12'si (%40) benign idi. Spektroskopik olarak ise 30 olgudan 15'i malign (%50), 15'i benign (%50) bulundu. 30 olgudan 2'si MR spektroskopisi kriterlerine göre malign olarak kabul edilmesine karşın histopatolojik tanısı benign idi. MR spektroskopisi kriterlerine göre benign düşünülen 5 olgunun histopatolojik sonucu malign idi. MR spektroskopinin malign lezyonları tespit etmede duyarlılığı %72.2, özgüllüğü %83.3, doğruluk oranı %76.6 olarak saptandı. MRS sonuçları ile histopatolojik sonuçlar karşılaştırıldığında Kappa değeri 0.533 olarak saptandı ve aralarında iyi uyumluluk olduğu bulundu. Sonuç olarak, yumuşak doku veya kemik tümörlerinde benign-malign ayırımı yapılmasında MRS'nin yol gösterici olabileceği düşünüldü.

SUMMARY

THE ROLE OF MRS IN THE DIFFERENTIATION OF BENIGN AND MALIGNANT SOFT TISSUE AND BONE TUMORS

In this proton magnetic resonance spectroscopy (^1H MRS) study, the value of choline in the discrimination of benign and malignant soft tissue and bone tumors was investigated.

The study group was consisted of thirty subjects with bone or soft tissue tumors larger than 1.5 cm in diameter. The experiments were performed in a 1.5 Tesla MR scanner. Coils were selected according to specific locations. Single voxel MRS was performed for three different TE (31, 136, 272 msec). The volume of interest was positioned on to the brightest enhancement. The presence of cholin peak on at least 2 of these spectra was considered as the marker of malignancy. The sensitivity, specificity and accuracy of the MRS in the detection of malignancy diagnosis of malignant lesions were calculated. The reproducibility of MRS and histopathological results were tested with kappa statistics.

Histopathologically, 18 (%60) of these lesions were malignant whereas 12 (%40) of them were benign. With MRS, 15 (%50) of these lesions were malignant and 15 (%50) were benign. Two patients that were found to be spectroscopically malignant had benign histopathology. Five patients with an MRS of benign type were malignant in histopathological examinations. MRS had a sensitivity of 72.2%, a specificity of 83.3%, and an accuracy of 76.6% in detecting malignant bone and soft tissue tumors. Interrater reliability of both techniques had a Kappa value of 0.533. In conclusion, MRS may help in the differential diagnosis of benign and malignant soft tissue and bone tumors.

GİRİŞ

Vücutun diğer bölgelerinde olduğu gibi yumuşak doku ve kemik tümörlerinde de benign-malign ayırımının yapılabilmesi, tedavinin planlanması ve prognoz tahmini açısından büyük öneme sahiptir. Kesin tanının biyopsi materyalinin veya cerrahi materyalin patolojik incelemesi sonucu konulmasıyla birlikte, invaziv olmayan yöntemlerle bu bilgilerin elde edilebilmesi amacıyla sıklıkla görüntüleme yöntemlerine başvurulur. Manyetik Rezonans Görüntüleme (MRG) kitlelerin morfolojik özellikleri hakkında detaylı bilgiler vermektedir. Ancak, malign-benign ayırımını sağlayacak bilgiler daha çok lezyonların kontrast madde tutma gibi özellikleri araştırılarak elde edilir.

Manyetik Rezonans Spektroskopi (MRS) çalışmaları kimya laboratuvarında 40 yıldan beri kullanılmasına rağmen MR görüntülemeye uygulamaya girmesi son 20 yılda olmuştur (1-3). Klinik kullanımı daha çok beyin incelemelerine yönelik olup bu amaçla yaygın olarak Proton MRS kullanılmaktadır. Son yıllarda yumuşak doku ve kemik kitlelerinin değerlendirilmesinde de Proton MRS'nin faydalı bilgiler verdiği gösterilmiştir (4,5). Ancak, bu konuda yapılmış yeterli çalışma mevcut olmadığından ve tekniğin kullanımı sadece incelemeyi yapabilecek teknik donanıma sahip cihazlarla mümkün olduğundan günümüzde bu amaç için yaygın kullanımı mevcut değildir.

Çalışmamızın amacı yumuşak doku ve kemik tümörlerinde benign-malign ayırımının yapılmasında Proton MRS'nin yerini araştırmaktır.

GENEL BİLGİLER

A) MANYETİK REZONANS SPEKTROSKOPİ

MRS dokuların biyokimyasal yapısını ve metabolitlerini non-invaziv olarak ölçebilen ve bir spektrumda gösterebilen tanı yöntemidir (6).

MRS'nin temel prensipleri MRG'ye benzemekle birlikte iki teknik arasında önemli farklar bulunmaktadır. MRG görsel veriler oluştururken, MRS sayısal değerlerle kimyasal metabolit değerlerini içermektedir. MRG sinyali bir manyetik alan gücünde su protonlarından elde edilirken, MRS sinyalleri küçük konsantrasyondaki metabolitlerden elde edilmektedir.

Homojen manyetik bir alana RF pulsu gönderilip kesildikten sonra protonların sinyalleri toplanırken metabolitlerin oluşturduğu farklı rezonans frekansları ve relaksasyon süreleri saptanmaktadır. Protonların rezonans frekansı dış manyetik alan gücü yanı sıra, kimyasal moleküler yapılarına da bağlıdır. Kompleks moleküller içindeki protonların davranışları çevredeki elektronlar tarafından değiştirilebilmektedir. Bu nedenle su ve yağ gibi farklı yapıya sahip moleküllerdeki hidrojen protonları farklı rezonans gösterirler. Bu etkilenmeye, yani aynı protonların farklı ortamlarda farklı salınım frekansı göstermesine 'kimyasal kayma' etkisi denir (7). Normal MRG incelemelerinde artefakta neden olan bu kimyasal kayma etkisi, MRS'de bilginin kaynağını oluşturmaktadır. Rezonans farkının saptanabilecek kadar farklı olabilmesi için yüksek Tesla gücünde ve geliştirilmiş programlara sahip cihazlar kullanılmaktadır (8).

MRS ile doku hakkında elde edilebilecek bilgiler şunlardır (7):

1. Metabolitlerin tanınması,
2. Metabolitlerin sayısal analizi,
3. Metabolitlerin miktar ve çeşitlerindeki dinamik değişiklikler,
4. ^{13}C , ^{15}N gibi eksojen metabolitlerin belirlenmesi,
5. Ph, ısı, intraselüler katyonlar gibi doku ve hücresele çevre hakkında bilgi edinilmesi,
6. Manyetizasyon transferin neden olduđu kimyasal reaksiyonlar ve ilişkilerinin kinetiđi hakkında bilgi sahibi olunması.

1) Proton (^1H) MR Spektroskopisi

Homojen bir manyetik alandaki protonların RF pulsu ile uyarılmaları sonrasında alıcı sarmallar relaksasyon zamanı süreci içerisinde farklı noktadaki voltaj farklılıklarını tespit ederler. Manyetik alan gücü bilinen bir ortamda, farklı çekirdekler rezonans frekansları ile tanımlanabilmektedir. Rezonans frekanslarındaki bu farklılık intensite–zaman eğrisi şeklinde olup bu sürede toplanan verilerin Fourier transformasyonu ile deđişik Larmor frekanslarına sahip farklı pikler bir spektrumda ortaya çıkar. Bu pikler metabolitlerdeki protonların rezonans frekanslarını temsil etmektedir. İncelenen alandaki her metabolitin spektrumunda farklı karakteristik yeri mevcuttur.

Yaygın olarak spektrumun elde edilmesinde hidrojen çekirdeđi kullanılmaktadır. Bu tip incelemeye Proton MRS (^1H MRS) adı verilmektedir. Proton MR Spektrumundaki her pik ile hangi metabolitin varlığı ve ne oranda olduđu saptanabilmektedir. Spektral grafide su yüksek frekansta, yağ düşük frekanstadır. Çođu metabolit su ve yağ arası rezonans yaparlar ve bunların piki su ve yağ arasında yer almaktadır. Pikin yeri, metabolitin kimyasal ortamının su protonlarına ayarlı temel sistemde MRG frekansı ile farkını (kimyasal kaymasını) gösterir. Her pik, rezonans frekansının yüksekliğini ve yarı yüksekliğini içermektedir. Spektrumda frekans farkı “ppm” skalası ile gösterilmektedir.

MRS'de her pike ait çizginin genişliği ve piklerin birbirinden ayırt edilebilmesi için manyetik alan homojenitesi önemlidir. Ana manyetik alanın gücü ne kadar fazla olursa spektrum rezolüsyonu o kadar artar. Lokal manyetik alandaki en küçük farklılıklar spektruma yansımaktadır. Vokseldeki manyetik alan noktadan noktaya farklılık gösteriyorsa, aynı kimyasal koşuldaki proton farklı alanlarda farklı davranmakta ve pike ait çizgilerde genişlemeye, rezolüsyonda ve sinyal gürültü oranında azalmaya, sudan gelen sinyallerin az baskılanmasına neden olmaktadır. Bunun için 'voksel shimming' adı verilen ve voksel içerisinde manyetik alanın x, y, z aksında homojenizasyonunu sağlayan sekans içerisindeki su baskılanmadan önce otomatik olarak uygulanabilen bir yöntem kullanılır.

MRS'de spektrumun görünümü sadece metabolitlerin konsantrasyonuna bağlı değil, aynı zamanda kullanılan özel puls sekanslarına, TR (Repetition time) ve TE (Echo time) gibi parametrelere de bağlıdır. MRS uygulamalarında STEAM (Stimulated acquisition method), PRESS (Point resolved surface coil spectroscopy), FROGS (Fast rotating gradient spectroscopy), DRESS (Depth resolved surface coil spectroscopy), SPARS (Spatially resolved spectroscopy), ISIS (Image selected in-vivo spectroscopy) teknikleri kullanılmaktadır. ISIS tekniği fosfor MRS'de kullanılmaktadır.

Belirtilen bu teknikler ile tek voksel spektroskopi yapılabilmektedir. Bundan başka multivoksel spektroskopi olarak bilinen Chemical Shift Imaging (CSI) tekniği mevcuttur. Ayrıca CSI ve tek voksel teknikleri kombine olarak hibrid bir teknik şeklinde proton MRS'de kullanılabilir.

Tek ve multivoksel spektroskopi yöntemleri karşılaştırıldığında, tek vokselde lokalizasyon, manyetik alan homojenitesi ve su baskılama daha iyi olmaktadır. Multivokselin avantajı ise geniş bir kesitte, kesitin birçok bölgesinden çok sayıda spektral analiz elde edilebilmesidir (7).

Rutin MRS'de en çok kullanılanlar STEAM ve PRESS sekanslarıdır. Her iki sekans da tek voksel spektroskopi tekniğinde kullanılmaktadır. Bu iki teknikte de uzaysal çözümlenme, birbirine dik üç kesit düzleminin ardı sıra uyarımı ile gerçekleştirilmektedir (9).

STEAM teknikte önce 3 sekans selektif 90 derece RF (radyo frekans) pulsu uygulanır. Daha sonraki uygulanan 2. RF pulsu ile xz ve yz manyetizasyon planları sıra ile % 50 kadar geriye döndürülür. Xy planında kalan manyetizasyonun yarısı ise, 2. ve 3. RF pulsları arasındaki süreç sırasında defaze edilerek, uyarılmış eko sinyaline katkıda bulunması engellenir. İnterval süresince x veya y planlarındaki manyetizasyon yalnızca T1 relaksasyon etkilerine duyarlı olup 3. RF pulsu uygulaması ardından manyetizasyon yeniden xy planına döndürülür (9).

PRESS teknikte ise birinci 90 derece selektif RF pulsu uygulandıktan sonra, arka arkaya 2 kesit selektif 180 derece RF pulsu gönderilir. Böylece bütün puls sekansı içinde manyetizasyon xy planında kalarak ikinci ekoya katkıda bulunur (7).

PRESS VE STEAM karşılaştırıldığında PRESS'de sinyal gürültü oranı daha iyidir ve daha az sayıda uyarı yeterlidir. PRESS'de özellikle uzun relaksasyon zamanı olan metabolitler uzun TE kullanıldığında görülebilir. PRESS daha geniş dokulardan örnekleme sağlar. STEAM daha küçük alanların örneklemesini sağlar ve kısa ekolar kullanıldığından (20 msn) daha kısa relaksasyon zamanlı diğer metabolitler görünür hale gelir. Uzun ekolar kullanıldığında kolin, kreatin, N-asetil aspartat ve laktat dışındaki metabolitler kaybolur. Kısa ekolarda miyoinositol, glutamat, glutamin ve glisin gibi diğer metabolitler tanınır. Uzun ekolarda görülmeyen ek bileşiklerin kısa ekolarda görülmesinin nedeni kısa T2 relaksasyon zamanları veya J-çiftleşmenin defaze edici etkisidir. STEAM'de uygun sinyal gürültü oranı için daha fazla sayıda sinyal alınması gerekir. Eksternal yağ dokusu ile her iki sekansta da kirlenme olursa da STEAM sekansında VOI (volume of interest) dışından kirlenme daha fazladır. Kısa eko zamanlarında daha fazla bileşikten sinyal alınmakta, fakat daha fazla sıvı ve yağ kontaminasyonu olmaktadır. Uzun ekolu spektrumda daha az bileşik görünür hale gelmekte, T2 ağırlığı değişmekte, fakat daha düz bazal hat elde edilmektedir (10).

Proton MRS`de Kullanılan Parametreler

MRS`de başlıca şu parametreler kullanılır: TE, TR, vektör büyüklüğü, voksel büyüklüğü, inceleme zamanı, acquisition sayısı (sinyalin tekrarlama sayısı). Yukarıda belirtilen parametrelerin klinik kullanımdaki değerleri aşağıda belirtilmiştir (Tablo 1).

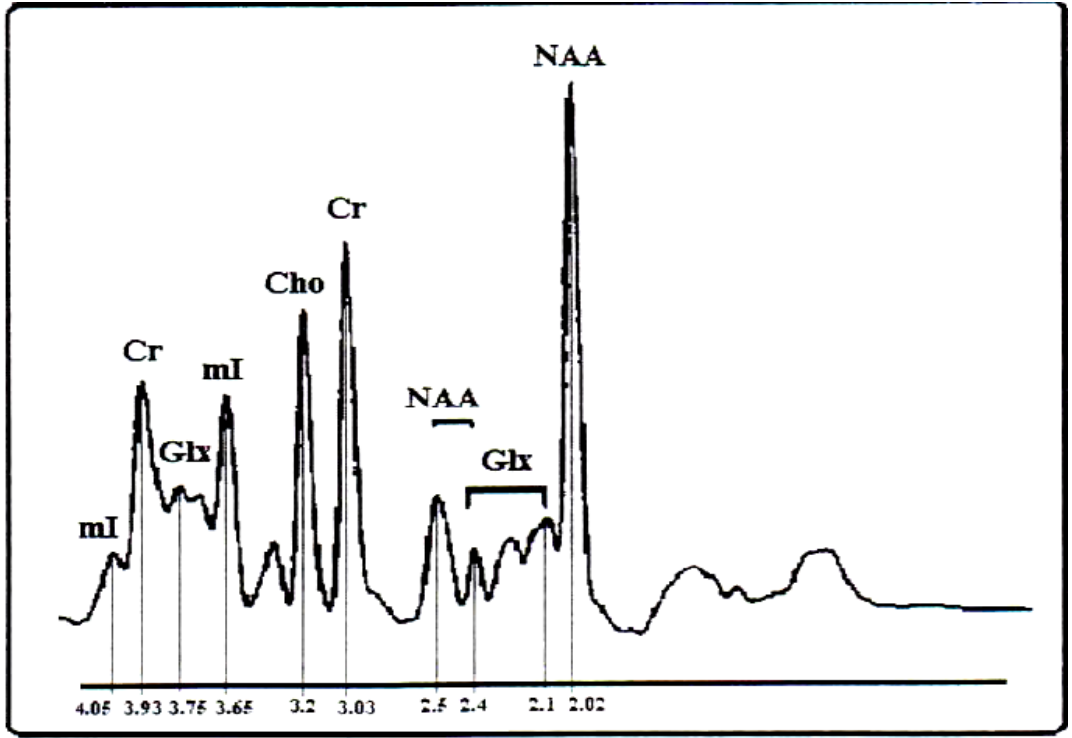
Tablo 1. MRS`de kullanılan parametreler (11):

PARAMETRE	UZUN TE DEĞERLERİ	KISA TE DEĞERLERİ
TE (SVS veya 2D CSI)	135 veya 270 msn	20 veya 30 msn
TR(SVS veya 2D CSI)	1500-3000msn	1500-3000 msn
Vektör büyüklüğü	1024-2048	1024-2048
Voksel büyüklüğü (SVS)	2-27 ml	2-27 ml
Acquisition sayısı (SVS)	128-256	64-256
Değerlendirme zamanı (SVS)	3-6 dk	1,5-6 dk
Voksel (2D CSI)	1-2 ml	1-2ml
Acquisition sayısı (2D CSI)	1 veya 2	1 veya 2
Değerlendirme zamanı (2D CSI)	6 dk-12 dk	6-12 dk

Proton MRS`de Kullanılan Metabolitler

Metabolitlere ait pik pozisyonları 0-4 ppm arasında ortaya çıkmakta olup skala sağdan sola doğrudur. Normal metabolitlerin beyindeki yoğunlukları yaş ile orantılı olarak değişiklik gösterir. Bu değişiklikler hayatın ilk 3 ayı daha belirgindir. Neonatal beyinde baskın olan metabolit kolin, erişkin bir beyinde ise N- asetil aspartattır (7).

Şekil 1`de normal bir proton MR Spektrumu, Tablo 2`de ise bu spektrumda saptanabilen metabolitler ve ppm değerleri gösterilmiştir. Kimyasal şifreler, NAA ya göre (2.00 ppm) relatif olarak her milyonda bölüm olarak verilmiştir (10,12).



Şekil 1: ^1H MRS'de metabolitleri gösteren spektrum (12).

Tablo 2.. Değişik metabolitlerin kısaltmaları ve spektrumda ppm olarak değerleri (10).

Lipidler	Lip	0-2
Laktat	Lac	1.3
Asetat	Ac	1.85
γ -Aminobütirat	GABA	2.25
N-Asetil aspartat	NAA	2.0 2.6
Glutamat	Glu	2.1 2.35 3.75
Glutamin	Gln	2.1 2.45 3.75
Aspartat	Asp	2.8
Kreatin	Cr	3.0 3.9
Fosfokreatin	PCr	3.0 3.9
Kolin	Cho	3.2
Taurin	Tau	3.3
Myo-Inositol	myo-I	3.5
Glisin	Gly	3.5

N-Asetil Aspartat (NAA):

2.02 ppm de pik yapar. Nöronal ve aksonal belirleyici olarak kabul edilir. Normal erişkin beyin spektrumunda en büyük piktir. İnceleme alanındaki canlı nöron miktarı ile ilgili veri sağlar. NAA nöronal mitokondride üretilir, akson boyunca ilerler. Yaş, cinsiyet ve beynin farklı lokalizasyonlarında değişiklik gösterir. Beyin maturasyonu geliştikçe NAA/Cr oranı artar. Tümör, infarkt, MS, bir çok lökoensefalopati, epilepsi, demans gibi nöronal ve aksonal harabiyet yapan bir çok patolojide azalır. Santral sinir sistemi dışında yoktur. Canavan hastalığı NAA'in arttığı tek hastalıktır. (13-17).

Kolin (Cho):

3.2 ppm'de pik yapar. Spektroskopik incelemede oldukça önemli klinik veriler sağlayan bir metabolittir. Total kolin, fosforil-kolin ve gliserofosforil-kolinin toplamından oluşur. Kolin hücre zarındaki fosfolipidlerin metabolizmasına katılmaktadır. Hücre membran proliferasyonunda fosfotidilkolin yıkımı ile serbest kolin ortaya çıkar. Kolin miyelin, hücre membranları ve diğer kompleks beyin lipidlerinden çeşitli patolojik süreçler sonucu serbestleşerek MR spektroskopide görülebilir duruma gelir. Tümör, multipl skleroz, kafa travması, inme, hipoksi, beyin ölümü, radyasyon, HIV enfeksiyonu, enflamasyon, diabet, karaciğer ve böbrek yetmezlikleri, dializ, osmotik olaylar ve karaciğer transplantasyonu sonrası artabilir. Enfeksiyonlarda ve hepatik ensefalopatilerde azalır (12,18).

Kreatin/Fosfokreatin (Cr):

3.02 ppm de pik yapar. Beyin hücresinde enerji bağımlı sistemlerin korunması ile ilişkilidir. Sabit bir metabolittir. Bu nedenle karşılaştırma ve kontrol için kullanılır. Hipometabolik durumlarda artar (tümör, travma, hipoksi gibi), hipermetabolik durumlarda ise azalır (11,19-21).

Laktat (lac):

1,32 ppm de pik yapar. Ayrıca 4,1 ppm'de de ikinci bir pik yapar ancak bu pik suya yakın olduğu için genellikle baskılanmaktadır. Laktatin

değişen TE değerleri ile spektrumdaki görünümü değişmektedir. TE'nin 135 msn altında olması ile pikler inverted doublet şeklinde baseline altında yer alır. TE'nin 270 olması ile baseline üstüne çıkmaktadır. Laktat normal beyinde çok düşüktür. İnfarkt, hipoksi, bazı glial tümörler ve mitokondrial ensefalopatilerde artar (22).

Myoinositol (ml):

3.6 ppm'de pik yapar. Hormona duyarlı nöroresepsiyonda rol alır. Muhtemelen glukronik asit prekürsörü olan bir metabolit olup ksenobiyotiklerin konjugasyon ile detoksifikasyonunda da rol alır. Fonksiyonu tam olarak bilinmemekle beraber yalnız glial hücrelerde yer aldığı ve glial belirleyici olabileceği düşünülmektedir. Kısa TE çekimlerde en belirgindir. Alzheimer, diabetes mellitus, baş boyun tümörleri gibi durumlarda artar. İnfarkt, hipoksi, lityum tedavisi gibi durumlarda ise azalır (10,23,24).

Glutamat-Glutamin (Glx):

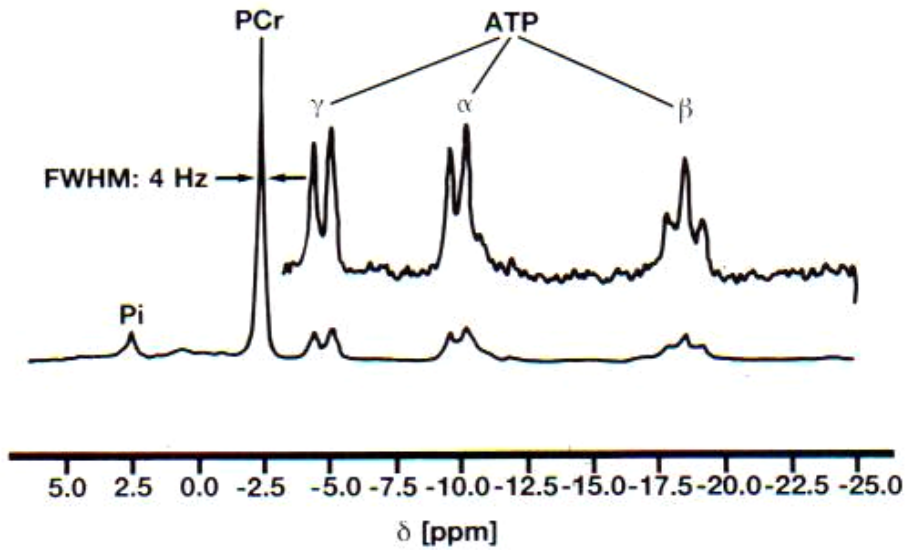
Glutamat mitokondrial metabolizmada uyarıcı nörotransmitter olarak rol alır. Glutamin nörotransmitter detoksifikasyonu ve aktivitelerinin düzenlenmesinde önemli rol alır. Bu iki metabolitin rezonans piki birbiri ile çok yakın olup 2.1 ve 2.5 ppm arasında lokalizedir ve toplamları Glx ile gösterilir. Ancak 3-4 T gibi yüksek alan gücünde glutamat ve glutamin rezonansları ayrılmaya başlar. Serebral glutaminde artış karaciğer yetmezliğine bağlı ensefalopatide ve Reye sendromunda artmış kan amonyak düzeyleri sonucunda glutamin sentezinin artışına bağlı gelişir (10,25,26).

2) Diğer MRS Çeşitleri

Daha önce de belirtildiği gibi, MR spektroskopi incelemeleri için yaygın olarak ^1H spektroskopi kullanılmakta olup klinik kullanımı yaygın olarak beyin incelemesine yöneliktir. Bununla birlikte MRS'de klasik MRG'de kullanılan hidrojen farklı olarak ^{31}P (fosfor), ^{19}F (flor), ^{23}Na (sodyum), ^{13}C (karbon) gibi atomlar da kullanılabilir. Bu moleküller diğer

atomlar gibi su baskılanmasına ihtiyaç göstermezler. Ancak bu moleküllerden elde olunan spektroskopi ^1H spektroskopi kadar sensitif değildir. Eş değer moldeki örneklerde ^{31}P spektroskopisinin sensitivitesi ^1H spektroskopisi ile orantılandığında bu oran 0,066 olarak bulunur. Aynı oran ^{13}C spektroskopisi için yapıldığında oran 0,016 olarak belirlenmektedir. Ayrıca ^{13}C spektroskopisi ancak tüm doğal karbon bileşiklerinin yalnızca %1'ini kapsamaktadır. Düşük biyolojik konsantrasyondaki ve duyarlılıktaki bileşiklerde sinyal gürültü oranı düşük ve daha geniş inceleme alanına ihtiyaç göstermektedir (27).

Günümüzde hidrojen atomundan sonra belki de en sık olarak fosfor atomları klinikte kullanılmaktadır. Bunlarla yapılan incelemeler başlıca beyin, kas, karaciğer ya da kalp gibi organları kapsayan spektroskopik çalışmaları içermektedir (25,28,29). ^{31}P spektroskopisi ile adenosin trifosfat, fosfokreatinin ve inorganik fosfor gibi değişik fosfat metabolitleri ölçülebilir (Şekil 2). Önceleri ekstremelerde uygulanan bu yöntemle günümüzde 1,5 Tesla gücündeki cihazlarla organizmanın diğer kesimleri de incelenebilmektedir. Bu yöntemle muskuler distrofi gibi kas hastalıkları ve iskemik durumlar saptanabilir (8, 30-32).



Şekil 2 : ^{31}P MRS'de metabolitleri gösteren spektrum (8).

Pi: İnorganik fosfor , PCr: Fosfokreatin, ATP: Adenosintrifosfat

B) KAS-İSKELET SİSTEMİNDE MRG ÖZELLİKLERİ

MR görüntülerinin doğru bir şekilde değerlendirilebilmesi için fizyolojik dokular ile patolojik lezyonları ayırt etmek gerekir. Patolojik lezyonları saptayabilmek için ise normal dokuların sinyal özellikleri bilinmelidir. Tablo 3'de fizyolojik dokulara ait MR sinyal özellikleri verilmiştir (33). Günümüzde halen kas-iskelet sistemi tümörlerinin doğru karakterizasyonunda MRG'nin yeri tam olarak cevaplanmış değildir (34-42).

Tablo 3.Fizyolojik dokularda MR sinyal özellikleri (33).

DOKU	SE T1-A	SE T2- A	GRE T2 -A	STIR
Kas	düşük	düşük-orta	orta	düşük-orta
Ligament ve tendon	düşük	düşük	düşük	düşük
Yağ	yüksek	orta yüksek	orta	düşük
Damarlar	düşük	düşük	orta-yüksek	düşük
Sinirler	düşük	düşük-orta	orta	düşük
Kemik iliği	yüksek	orta-yüksek	düşük-orta	düşük
Kortikal kemik	düşük	düşük	düşük	düşük
Aurikula kartilajı	düşük-orta	orta-yüksek	yüksek	düşük-orta
Fibrokartilaj	düşük	düşük	düşük	düşük
Ödem veya sıvı	düşük	yüksek	yüksek	yüksek
Oksihemoglobinli hematoma	düşük	yüksek	yüksek	yüksek
Deoksihemoglobinli hematoma	düşük	düşük-orta	düşük-orta	düşük-orta
İntraselüler methemoglobinli hematoma	yüksek	orta	orta	yüksek
Ekstraselüler methemoglobinli hematoma	yüksek	yüksek	yüksek	yüksek
Hemosiderinli hematoma	düşük	düşük	düşük	düşük
Fibrozis ve skar formasyonu	düşük	düşük	düşük	düşük

C) KEMİK VE YUMUŞAK DOKU TÜMÖRLERİ

Kemik ve yumuşak doku patolojileri içerisinde tümörlerin önemli bir yeri vardır. Kas-iskelet sisteminden köken alan tümörlerin tanısında, evrelendirilmesinde, tedavi planının uygulanmasında ve olgunun izlenmesinde görüntüleme yöntemlerinin önemi tartışılmaz olsa da altın standart olan her zaman patolojik tanıdır. Görüntüleme özelliklerine ek olarak MRS den elde edilen hücresel kimya bilgileri şüpheli lezyonların karakterize edilmesine yardımcı olabilir (43-47). Kemik ve yumuşak doku tümörleri histopatolojik sınıflaması Dünya Sağlık Örgütü (DSÖ) sınıflamasına göre aşağıda belirtilmiştir.

Primer Kemik Tümörleri Sınıflaması (DSÖ 1994) (48)

1.KEMİK OLUŞTURAN TÜMÖRLER

A.Benign

1.Osteoma

2.osteoid osteoma ve osteblastoma

B.Malign

1.Osteosarkoma

a.Santral

b.Periferik

Parosteal

Periosteal

Yüksek dereceli yüzeysel

2.KIKIRDAK DOKU OLUŞTURAN TÜMÖRLER

A.Benign

1.Kondroma

a.Enkondroma

b.Periosteal (Jukstakortikal) kondroma

2.Osteokondroma

a.Soliter

b.Multipl

- 3.Kondroblastoma
- 4.Kondromiksoid fibroma

B.Malign

- 1.Konvansiyonel kondrosarkoma
- 2.Dediferansiye kondrosarkoma
- 3.Periostal (Jukstakortikal) kondrosarkoma
- 4.Mezenkimal kondrosarkoma
- 5.Şeffaf hücreli (clear cell) kondrosarkoma
- 6.Malign kondroblastoma

3.DEV HÜCRELİ TÜMÖR

4.KEMİK İLİĞİ TÜMÖRLERİ

- A.Ewing sarkoma
- B.Kemiğin nöroektodermal tümörü
- C.Kemiğin malign lenfoması
- D.Myeloma

5.DAMAR TÜMÖRLERİ

A.Benign

- 1.Hemanjioma
- 2.Lenfanjioma
- 3.Glomus Tümörü

B.Davranışı iyi bilinmeyen veya intermedier tip tümörler

- 1.Hemanjioendotelyoma
- 2.Hemanjioperisitoma

C.Malign

- 1.Anjiyosarkoma (malign hemanjioendotelyoma)
- 2.Malign hemanjioperisitoma

6 BAĞ DOKUSU TÜMÖRLERİ

A. Benign tümörler

- 1.Benign fibröz histiyositoma
- 2.Lipoma

B. İntermediyer desmoplastik fibroma

C. Malign tümörler

- 1.Fibrosarkoma

- 2.Malign fibröz histiyositoma
- 3.Liposarkoma
- 4.Malign mezenşimoma
- 5.Leiomiyosarkoma
- 6.İndiferansiye sarkom

7. DİĞER TÜMÖRLER

A. Benign

- 1.Nörinoma
- 2.Nörofibroma

B. Malign

- 1.Kordoma
- 2.Adamantinoma

8. TÜMÖRE BENZER LEZYONLAR

- A. Soliter kemik kisti
- B. Anevrizmal kemik kisti
- C. Jukstaartiküler kemik kisti (intraosseöz ganglion)
- D. Metafizer fibröz defekt (non-ossifayn fibroma)
- E. Eozinofilik granüloma (soliter)
- F. Fibröz displazi
- G. Myozitis ossifikans
- H. Hiperparatiroidinin kahverengi tümörü (Brown tümör)
- İ. İntraosseöz epidermoid kist
- J. El ve ayakların dev hücreli granülomu

Yumuşak Doku Tümörleri Sınıflaması (DSÖ 2002) (49)

1. Adipositik tümörler (yağ tümörleri)
2. Fibroblastik tümörler / miyofibroblastik tümörler
3. Fibrohistiyositik tümörleri
4. Düz kas tümörleri
 - 4A. Benign düz kas tümörleri
 - Leiomiyoma (kutanöz, derin, pleomorfik)
 - Anjiomiyoma (vasküler leiomiyoma)

- Epiteloid leiomyoma
- İntravenöz leiomyomatosis
- Leiomyomatosis peritonealis disseminata

4B. Malign düz kas tümörleri

- * Leiomyosarkoma
- * Epiteloid leiomyosarkoma tümörler

5. Perisitik tümörler (perivasküler tümörler)

- Glomus tümörü
- Glomanjiomyoma
- Hemanjioperisitoma
- Malign glomus tümörü
- Malign hemanjioperisitoma

6. İskelet kası tümörleri

> Rabdomyoma

>Rabdomyosarkoma

- Embriyonal rabdomyosarkoma
- Alveolar rabdomyosarkoma

6A. Benign iskelet kası tümörleri

- Adult rabdomyoma
- Genital rabdomyoma
- Fetal rabdomyoma
- İntermediate veya sellüler rabdomyoma

6B. Malign iskelet kası tümörleri

- Embriyonal rabdomyosarkoma
- Alveolar rabdomyosarkoma
- Morfolojik varyantları
 - * Botroid rabdomyosarkoma
 - * İğne hücreli rabdomyosarkoma
 - * Pleomorfik rabdomyosarkoma
 - * Ganglionik diferansiyasyonlu rabdomyosarkoma

(ektomezankimoma)

7. Vasküler tümörler (lenf ve kan damarı tümörleri)

7A. Benign vasküler tümörler

- Papiller endotelyal hiperplazi
- Hemanjiomalar
 - Kapiller hemanjiomalar
 - Juvenil hemanjiomalar
 - Kavernöz hemanjiomalar
 - Venöz hemanjiomalar
- Epiteloid hemanjioma (anjiolemfoid hiperplazi, histiositoid, hemanjioma)
- Granüle tip hemanjioma (pyojenik granüloma)
- Tufted hemanjioma
- Derin hemanjiomalar
 - * Epiteloid hemanjoendotelyoma
 - * Endovasküler papiller anjoendotelyoma (Dabska tümör)
 - * İğne hücreli hemanjoendotelyoma

7B. Malign vasküler tümörler

- + Anjiosarkoma
- + Lenfanjiosarkoma
- + Kaposi sarkomu

8. Sinovyal tümörler

- * Tenosinovyal dev hücreli tümör
 - _ Lokalize tenosinovyal dev hücreli tümör
 - _ Diffüz tenosinovyal dev hücreli tümör (ekstraartiküler pigmentte villonodüler sinovit)
- * Sinovyal sarkoma
- * Tendon kılıfının malign dev hücreli tümörü

9. Mezotelyal tümörler

- Plevra veya peritonun soliter fibröz tümörleri
- Multikistik mezotelyoma
- Adenomatoid tümör
- İyi diferensiyel papiller mezotelyoma
- Plevra veya peritonun malign soliter fibröz tümörleri
- Diffüz mezotelyoma

10. Nöral ve nöroektodermal tümörler

- Travmatik nöroma
- Morton nöroma
- Multiple mukozal nöroma
- Nöromusküler hamartom (benign Triton tümör)
- Sinir kılıfı ganglionu
- Schwannoma (nörolemmoma)
- Schwannomatozis
- Nörotekeoma (sinir kılıfı miksoması)
- Nörofibroma
- Granüler hücreli tümör
- Melanositik Schwannoma
- Ektopik menenjioma
- Ektopik ependimoma
- Ganglionöroma
- İnfantın pigmente nöroektodermal tümörü (melanotik progonoma)
- Malign periferal sinir kılıfı tümörü (malign Schwannoma, nörofibrosarkoma)
- Malign granüler hücreli tümör
- Clear cell sarkoma (yumuşak dokuların malign melanoması)
- Malign melanositik Schwannoma
- Gastrointestinal otonom sinir tümörleri (plexosarkoma)
- Periferal primitif nöroektodermal tümör
- Nöroblastoma
- Ganglionöroblastoma
- Periferal nöroektodermal tümör
- Ekstraskeletal Ewing sarkoma

11. Paragangliomalar (paraganglionik tümörler)

* Paraganglioma (ekstraadrenal feokromasitoma)

* Malign paraganglioma

12. Ekstraskeletal kartilajinöz ve osseöz tümörler

12A. Benign tümörler

- Pannikülitis ossifikans ve miyositis ossifikans
- Parmakların fibroosseöz psödotümörü

- İlerleyici fibrodisplasia ossifikans
- Ekstraskkeletal kondroma veya osteokondroma
- Ekstraskkeletal osteoma

12B. Malign tümörler

- Ekstraskkeletal kondrosarkoma
- İyi diferensiyeli kondrosarkoma
- Miksoid kondrosarkoma
- Mezenkimal kondrosarkoma
- Ekstraskkeletal osteosarkoma

13. Puliripotent mezankimal tümörler

- * Mezankimoma
- * Malign mezankimoma

14. Diğer tümörler

14A. Benign tümörler

- Konjenital granüler hücreli tümör
- Tümöral kalsinozis
- Miksoma
 - _ Kutanöz miksoma
 - _ Intramusküler miksoma
 - _ Jukstra-artiküler miksoma
- Anjiomiksoma
- Amiloid tümör
- Parakordoma
- Ossifiye veya non-ossifiye fibromiksoid tümörler
- Lenf nodunun miyofibroblastoması

14B. Malign tümörler

- * Alveolar yumuşak dokulu sarkoma
- * Epiteloid sarkoma
- * Malign ekstrarenal rabdoid tümör
- * Desmoplastik küçük hücreli tümör

Kemik Lezyonlarının Deęerlendirilmesi

Kemik lezyonlarının deęerlendirilmesine ilk d¼z grafi ile bařlanmalıdır. D¼z grafi bize t¼m¼r kaynaęı, kemik iindeki lokalizasyonu, morfolojisi hakkında bilgi verir. T¼m bu fakt¼rler hasta yařı , klinik hikaye ve řikayetler ile korele edilerek ayırıcı tanıya gidilir. Bazı sık karřılařılan kemik lezyonlarının MRG ¼zellikleri Tablo 4’de verilmiřtir (50).

Bazı Kemik ve Yumuřak Doku T¼m¼rlerinin ¼zellikleri:

Osteoma:

oęunlukla kafatası dıř tabulasında ve fasyal kemiklerde yoęun kompakt kortikal kemik artıřı ile karakterizedir. Otozomal dominant geiřli Gardner sendromunda multiple osteomların dięer benign t¼m¼rlerle birliktelięi tipiktir (51).

Osteoid osteoma:

Benign iskelet sistemi t¼m¼r¼d¼r. Sık g¼r¼ld¼ę¼ yař grubu 5-25 yařtır. Geceleri artan lokal aęrı řikayeti ile bař vururlar. Aęrının aspirine cevap vermesi tipiktir. Uzun kemiklerin metafiz- diafizine yerleřirler. Omurgada yerleřiyorsa aęrılıklı olarak posterior elemanları tutar. BT’de dens kemik tarafından evrelenmiř yuvarlak hipodens nidusu vardır. MR da nidus T1 aęrılıklı sekansta kas ile izointens izlenir (52).

Osteoblastoma:

2. ve 3. dekada sık g¼r¼len iskelet sistemi t¼m¼r¼d¼r. Yassı kemiklerde veya vertebralarda sık g¼r¼l¼r. Omurgada torasik ve lomber vertebralarda pedik¼l ve lamalar sık tutulur. Radyolojik g¼r¼n¼m¼ spesifik olmayıp yalnız litik, yalnız sklerotik yada litik ve sklerotik komponent birlikte g¼r¼lebilir. Bu lezyonlar genellikle d¼zg¼n sınırlı, yuvarlak, osteolitik g¼r¼n¼mde olup kalsifikasyon ierirler (53).

Tablo 4. Sık görülen kemik lezyonlarının morfolojik ve MRG karakteristikleri (50):

	Lokalizasyon	Şekil	Kenar	Matriks	Yaş
Non-ossifiye fibroma	Jukstaartiküler, metafizyel	Uniloküler	Sklerotik	Yok	Çocuklar ve erişkinler
Kemik kisti	Santral veya diafizyel	Uniloküler veya multiloküler	Keskin, ince	Yok	10-30 yaş
Osteokondroma	Metafizyel	Kemik ekzositozisi	Yok	İnternal yok, kartilaj şapka	Çocuklar ve erişkinler
Enkondroma	Santral veya metafizyal	Ovoid	Coğrafik	Punktat kalsifikasyonlar	20 yaş ve üzeri
Osteoid osteoma	Kortikal bazlı	Lusent ovoid veya oval nidus	Kalın periost reaksiyonu	Santral sklerotik lusent nidus	10-30 yaş
Kondroblastoma	Epifizyel	Uniloküler	Belirgin, sklerotik kenar yok	Kondroid kalsifikasyon	10-20 yaş
Eosinofilik granüloma	Multiple intra osseöz	Uniloküler	Belirgin	Yok	Her yaşta görülebilir
Kondrosarkoma	Multiple intra osseöz	Uniloküler veya multiloküler	Kenarlar belirsiz	Yuvarlak kondroid kalsifikasyon	35-60 yaş
Osteosarkoma	Metafizyel	Uniloküler	Kenarlar belirsiz	Osteoid matriks	10-20 yaş ve 60 +
Ewing's sarkomu	Diafizyel ve intrameduller	Belirsiz	Kenarlar belirsiz	Yok	10-30 yaş
Metastaz ve miyeloma	Multiple	Coğrafik	İyi veya az belirgin	Yok	40 <

Osteosarkoma:

Daha sıklıkla erkeklerde 2-3. dekadlarda görülür. Daha yaşlılarda Paget hastalığı veya radyoterapinin komplikasyonu olarak görülür. Tümör osteolitik veya osteoblastik olabilir ancak osteolizis ve sklerozisin karışımı en sık rastlanan tipidir. Kodman üçgeni, güneş ışığı veya soğan zarı şeklinde periost reaksiyonları görülebilir. Kortikal destrüksiyon ve yumuşak doku kitlesi birlikteliği mevcuttur. Telenjektazik osteosarkoma belirgin periost reaksiyonu ve sklerozis olmaksızın geniş ekspansil osteolitik lezyonlarla karakterizedir. Genellikle sıvı-sıvı seviyeleri görülür. Small cell osteosarkoma uzun kemiklerin metafiz ve diafiz bölgelerini tutan geniş periost reaksiyonu ve yumuşak doku kitlesi içerir. Dev osteosarkomada daha çok yaşlılarda fasyal kemik tutulumu ön plandadır. İntrakortikal osteosarkoma oldukça nadir bir form olup tibia ve femurun diafiz bölgesinde sklerosis ile çevrili osteolitik lezyonlarla karakterizedir. Osteosarkomatozis ise multiple tutulum gösteren ve uzak iskelet metastazı gösteren diferansiye unisentrik lezyonlarla karakterizedir. T1 ağırlıklı kesitlerde hipointens, T2 ağırlıklı kesitlerde hiperintens görüntü verir. % 40 femur , % 16 tibia ve % 15 humerus metafizer bölgelerine yerleşim gösterir (33).

Enkondroma:

Kıkırdak kökenli benign lezyondur. 10-30 yaşları arasında sık görülür. El ve ayağın tubuler kemiklerinde daha fazla olmak üzere uzun kemiklerde sık görülür. Epifize yakın düzgün sınırlı oval lüsenzi şeklindedir (52).

Osteokondroma (Ekzositoz):

Kemik yüzeyinden kaynaklanan kıkırdak ile örtülen benign lezyondur. Çocuk ve adolesanlarda sıktır. Uzun tübüler kemikler, özellikle femur sık tutulur. Metafize yerleşir ve diafize doğru büyür. Köken aldığı kemiğin medullası ve korteks ile devamlılık göstererek dışarıya doğru uzanır. Kıkırdak kepe çocuklarda 1 cm den kalın olabilir. Malign dejenerasyon %1-2 den azdır. En sık kondrosarkoma dönüşür. Radyografide kıkırdak kepte düzensiz veya dağınık kalsifikasyon odaklarının ortaya çıkması malignite lehine bulgulardır. Kontrastlı MRG de kıkırdak kepte periferik boyanma

normaldir. Septal boyanma gösteriyorsa düşük greydli kondrosarkomu telkin eder. Malign transformasyonda, normalde kemik iliği ile izointens olan lezyonun T1 de intensitesi düşer, T2 de yükselir, kırıldak kepin kalınlığı artar (53,54).

Kondroblastoma:

Kemikten kaynaklanan benign kartilajinöz bir lezyondur. 2. ve 3. dekadlarda sık görülür. Uzun kemiklerin epifiz veya apofizine yerleşir. Nadir olmayarak metafize uzanır. Düzgün sınırlı, yuvarlak şekilli osteolitik görünümündedir. Kalsifikasyon içerebilir. MR görüntülemde T1 ve T2 ağırlıklı sekanslarda düşük sinyal özelliğindedir (53).

Kondrosarkoma:

Erkeklerde iki kat daha sık görülen 40-60 yaşlarında pik yapan kırıldak kaynaklı malign bir tümördür. Sık görüldüğü lokalizasyonlar % 25 pelvis, % 15 ilium, % 15 femur, %12 sternum ve kostalardır. Ortalama boyutu 10 cm' dir. Radyografide kondroid matriks içeren ya da içermeyen litik kitle şeklinde görülür. MR görüntüsü T1 ağırlıklı sekanslarda hipointens, T2 ağırlıklı sekanslarda hyalin kartilaj nedeniyle hiperintens izlenir. Kontrastlı sekanslarda çevresel kontrastlanır. Ayrıca içerdiği septalar da kontrast tutar. İçerisindeki nekroz alanları, hyalin kartilaj, kistik mukoid doku kontrast tutmaz (55).

Dev hücreli tümör:

Genellikle 3-4. dekatlarda görülür. Tümör rekürrensi hemen hemen yoktur. Radyolojik olarak eksantrik, geniş osteolitik lezyonlardır ve sabun köpüğü görünümü karakteristiktir. Sklerozis ve periost reaksiyonu tipik olarak yoktur. MRG'de T1 ağırlıklı kesitlerde hiperintens, T2 ağırlıklı kesitlerde hipointens izlenir. %85 oranında uzun kemiklerin epifiz-metafizer kısmına yerleşir (33).

Ewing Sarkomu:

Malign kemik tümörüdür. 5-25 yaşları arasında sık görülür. En çok uzun kemiklerin diafizine yerleşir. Akciğere, komşu lenf nodlarına ve diğer

kemiklere sık metastaz yapar. T1 ağırlıklı MR görüntülerde kemik iliğine göre hipointens, T2 ağırlıklı sekanslarda komşu kaslara göre hiperintens, STIR görüntülerde ise yüksek sinyal özelliğine sahiptir (55).

Lenfoma:

Genellikle splenomegali, hepatomegali ve lenfadenopati şeklindedir. Non-Hodgkin lenfomanın histiyositik tipi kemik tutulumu yaygın olan formudur. Çoğunlukla yama tarzı tutulum görülse de nadiren diffüz kemik metastazına rastlanmaktadır. T1 ağırlıklı kesitlerde hiperintens görünürler (33).

Malign fibröz histiyositoma:

Daha çok 50 yaş üstü erkeklerde görülmesine rağmen her yaşta rastlanabilir. Radyolojik olarak osteolitik lezyonlar, kortikal destrüksiyonlar görülürken periost reaksiyonu görülmez. Tümör, Paget hastalığı, kemik infarktı ve radyoterapi sonrası görülebilir. Genellikle uzun kemiklerde görülmekle birlikte herhangi bir kemikte de yerleşebilir. T1 ağırlıklı kesitlerde orta derecede intensite verirken T2 ağırlıklı kesitlerde hiperintens izlenir (33).

Kordoma:

%60 sakrokoksigeal, %40 sfenooksipital, %30 vertebral lezyon olarak görülür. Sakrokoksigeal lezyonlar daha çok bayanlarda 40-60 yaşlarında görülür. Vakaların 1/3 ünde hematojen metastaz saptanır. T1 ağırlıklı kesitlerde orta-düşük intensite ve T2 ağırlıklı kesitlerde orta yüksek intensite verir. Destruktif lezyonlar osseöz ekspansiyona yol açarak geniş bir yumuşak doku kitlesini de beraberinde içerir (33).

Epidermoid (inklüzyon kisti):

Genellikle hayatın 2-4. dekatlarında görülür. Sıklıkla bir travma hikayesi mevcuttur. Özellikle kafatasında direkt grafi veya Bilgisayarlı Tomografi'de (BT) görülebilen irregüler düğme şekilli sekestrumlar ile karakterizedir. Histolojik olarak kist çok katlı squamoz epitelle kaplıdır. MR

da iyi sınırlı T1 ağırlıklı kesitlerde hiperintens T2 ağırlıklı kesitlerde hipointens görülür (33).

Lipoma:

Benign yumuşak doku tümörüdür. En sık 40-60 yaşları arasında görülür. Yavaş büyüyen mobil bir kitledir. MR da cilt altı yağlı doku ile izointens görülür. T1 ağırlıklı sekanslarda yüksek sinyal özelliğine, T2 ağırlıklı sekanslarda hafif yüksek sinyal özelliğine sahip olup STIR görüntülerde düşük sinyal özelliği gösterir (55).

Leiomyoma:

Cilt, cilt altı yumuşak dokulardan yada derin yumuşak dokulardan kaynaklanabilen benign yumuşak doku kitlesidir. Sıklıkla düz kastan yada küçük kan damarlarından kaynaklanabilir. Tek yada birden fazla olabilir. Nekroz ile birlikte kalsifikasyon yada kemik oluşumu içerebilir. Tomografi ve MT görüntülerde heterojen , iyi sınırlı olmayan, kontrast tutan sold kitle şeklinde görünür. MR görüntülerde kitlenin sinyal özelliği değişken olup sıklıkla heterojendir (53).

Leiomyosarkoma:

Erişkinlerde daha sık görülen malign yumuşak doku tümörüdür. 50-60 yaşlarında sık görülmesine rağmen nadiren çocuklardada rastlanabilir. Retroperitonda, periferik yumuşak dokularda (özellikle kalçada) yada büyük kan damarlarında görülebilir. Kemik invazyonu yapabilen hipervasküler tümörlerdir. Tümörün BT ve MR görüntülerinde geniş nekroz alanları içermesi tipiktir (53).

Rabdomyoma:

Çizgili kaslardan kaynaklanan hem erişkinlerde hemde çocuklarda nadir görülebilen iyi huylu bir yumuşak doku tümörüdür. Özellikle 2 yaş altındaki çocuklarda kulak arka kesimde cilt altı nodül görülür. Orta yaş kadınlarda serviks, vajen veya vulvaya yerleşen tümör genital rabdomyom adını alır ve sarkoma botroides görünümüne benzer. Ayrıca özel bir rabdomyom çeşidi de kalpte yerleşir (53).

Rabdomyosarkoma:

Erişkinlerde 50 yaş altında ekstremitelerde ve gövdede derin yumuşak dokulara yerleşen malign bir tümördür. Çocuklarda ağırlıklı olarak baş, boyun ve ürogenital sistem kaynaklıdır. MR görüntülerde T1 ağırlıklı sekanslarda kas ile izointens homojen olmayan ve sınırları zayıf seçilebilen kitle şeklinde görülür. T2 ağırlıklı görüntülerde ise yağ dokusuna göre izo-hiperintens görülür. Sıklıkla nekroz ve hemoraji içerir. Komşu kemiklerde erozyon ve invazyon yapabilir (33).

Hemanjioma:

Kan damarları içeren yumuşak doku kitlesi olup 1- 3 yaşları arasında sık görülür. Kadınlarda 1,5- 2 kat daha fazladır. Benign bir lezyon olup malign dönüşüm göstermez. Ağrı ve lezyonda boyut değişikliği şikayetleri ile başvururlar. MR görüntülemeye T1 ağırlıklı sekanslarda belirsiz sınırlı heterojen kitle şeklinde görülür. Kas ile izointenstir. Yağ ve vasküler yavaş akıma bağlı T1 ağırlıklı sekansta yüksek sinyalli alanlar içerebilir. T2 ağırlıklı sekansta iyi sınırlı heterojen kitle şeklinde görülür. Kontrastlı sekanslarda belirgin kontrast tutar (55).

Schwannoma:

Görüldüğü yaş grubu daha çok 20-50 arasındadır. Tipik olarak spinal sinirlerden, servikal, sempatik, vagal, ulnar ve peroneal sinirlerden kaynaklanır. Nörofibromatozis tip II ile birlikteliği olabilir. MR görüntülerde T1 ağırlıklı kesitlerde düşük T2 ağırlıklı kesitlerde yüksek sinyal özelliği gösterir. Kistik, nekrotik, hemorajik alanlar içeren büyük kitlelerde düzensiz kontrast tutulumu görülür (33).

Paraganglioma:

Orta yaş kadınlarda siktir. % 20-30 aile öyküsü vardır. %4 oranında malign transformasyon gösterir. Sıklıkla oval yada tubuler şekillidir. T1 ağırlıklı görüntülerde izo-hipo intens , T2 ağırlıklı görüntülerde hiperintens görülürler. Belirgin kontrast tutarlar. Tümörün genişlemiş vasküler yapılar içermesi nedeniyle signal void alanları içerirler (tuz biber görünümü).

Glomus tümörlerinden kafa tabanı düzeyinde juguler foramenden köken alanlar glomus jugulare, juguler foramen yakınında kaudale doğru büyümeye eğilimli olanlar glomus vagale, karotid bifurkasyonda bulunanlar ise karotid body tümörü adını alırlar (33).

GEREÇ VE YÖNTEM

Olgular

İnönü Üniversitesi Tıp Fakültesi Radyoloji Anabilim Dalında, Ocak-Haziran 2005 tarihleri arasında MRG ile yumuşak doku veya kemik tümörü saptanarak MRS uygulanan, 18-77 yaşları arasında ve yaş ortalaması 50 olan, 14'ü kadın 16'sı erkek toplam 30 olgu araştırmaya dahil edildi. Çalışma T.C. İnönü Üniversitesi Tıp Fakültesi Yerel Etik Kurulu tarafından onaylandı.

Tarayıcı

Yukarıda belirtilen tüm olgular ana manyetik alanı 1.5 Tesla, gradyent gücü ise 32 mTesla/m olan süperiletken manyetik rezonans görüntüleme cihazı (Gyroscan Intera Master, Philips, Best, Hollanda) ile incelendi.

Manyetik Rezonans Görüntüleme

İncelemenin hazırlık aşaması çalışmanın gerçekleştirildiği Anabilim Dalı' na yumuşak doku ya da kemik lezyonu ön tanısı ile sevk edilen tüm hastalara, olası lezyonların yerleşim yerleri ve morfolojilerinin belirlenmesi amacıyla standart olarak uygulanan protokolden oluşmaktaydı. Yer kaplayıcı lezyonların lokalizasyonlarına göre gövde, boyun yada yüzeysel sargılardan uygun olanı seçildi. Yine lezyonun lokalizasyonuna göre aksiyel, koronal ve/veya sagittal düzlemlerde T1 ağırlıklı spin eko (TR/TE/NEX=450-550/10-17/2), T2 ağırlıklı turbo spin eko (TR/TE/NEX=500-1000/90-120/3) ve (TR/TE/NEX/IR=1500/60/3/165) olan

yağ baskılamalı sekanslar alındı. Kesit aralığı ve kesitler arası boşluk lezyon boyutuna göre seçildi.

Olgulara hazırlık aşamasını izleyen dönemde intravenöz yoldan paramanyetik kontrast madde enjekte edildi. Kontrast madde olarak gadolinyum-DTPA (Magnevist, Schering, Almanya) kullanıldı. Belirtilen maddede 469.01 mg Gadopentetik asit/ml bulunmaktaydı. Toplam uygulama dozu 0.2 mmol/kg olacak şekilde ayarlandı. Enjeksiyon olgulara yerleştirilmiş 21 G intravenöz kanüle bağlanmış MRG uyumlu çift başlı otomatik pompa (8SBP 2000, Spectris, Medrad, A.B.D.) kullanılarak gerçekleştirildi. Olgulara, belirtilen sistemle, önce 5 ml/sn hızla kontrast madde , sonrasında ise 5 ml/sn hızla toplam 30 ml serum fizyolojik enjekte edildi.

Dinamik incelemede ilk sekans aksiyel planda gerçekleştirilen T1 ağırlıklı dinamik fast-field eko (TR/TE/FA/NEX= En kısa/4.6/10/1 , matris: 256x256, görüntüleme alanı: 305mm², kesit kalınlığı:5.0/1.0 ve kesit sayısı 18) idi. Bu sekansla lezyonun aksiyel düzlemde 9 cm'lik bir alanı, hazırlık aşamasında varlığı saptanan kitle görüntülenecek şekilde incelendi. Veri kazanımı kontrast madde enjeksiyonu ile eş zamanlı olarak başlatıldı ve her biri yaklaşık 20 sn süren 16 ardışık seriden oluştu. Dinamik inceleme toplam 320 sn sürdü. Bu süre boyunca toplam 360 kesit elde edildi. Dinamik inceleme sonrası aksiyel, koronal ve/veya sagittal planda konvansiyonel kontrastlı kesitler alındı.

Proton MR Spektroskopisi

Lezyonlara yönelik tek voksel MR spektroskopisi (PRESS; point resolved surface coil spectroscopy, nokta çözümlenmeli) uygulandı. Voksel boyutu lezyonun büyüklüğüne göre 12x12x12 – 20x20x20 mm olarak seçildi. Vokseller dinamik incelemede erken dönemde en çok kontrast tutan solid bölgeye yerleştirildi. Belirgin kontrast tutulumu yok ise voksel solid alana (kistik alandan, cilt altı yağlı dokudan, normal kemik korteksten uzak olan) yerleştirildi. Su baskılanması CHESS (chemical-shift selective saturation pulse) yöntemi ile yapıldı.

Her lezyon için kısa (TR: 2000, TE: 31 ms) ve uzun eko (TR: 2000, TE:136 ms) (TR:2000, TE:272ms) süreleri kullanılarak 3 ayrı spektrum

elde edildi. Spektral band genişliği 1000 Hz olarak kullanıldı. Spektrumlar elde edildikten sonra metabolit oranların hesaplanmasından önce manuel olarak “temel seviye” düzeltme (sıfıra yaklaştırma) işlemleri yapılarak metabolit pikleri belirlendi.

Lezyonların benign-malign ayrımında kolin pikleri kullanıldı. Üç farklı eko zamanıyla elde edilen spektrumlardan en az 2 tanesinde 3,2 ppm de net olarak saptanan kolin piki varlığı malignite kriteri olarak kabul edildi. MR spektroskopu bu konuda tecrübeli bir radyolog tarafından değerlendirildi. Tüm spektrumlar histopatolojik incelemeler yapılmadan önce değerlendirildi ve yorumcunun lezyon kontrastlanması konusunda bilgisi olmamasına özen gösterildi. Kemik ve yumuşak doku tümörlerinden elde edilen biopsi materyalleri veya cerrahi materyaller tecrübeli patologlar tarafından değerlendirildi.

İstatiksel Analiz

MRS sonuçları ile histopatolojik sonuçların karşılaştırılmasında Kappa istatistiği kullanıldı. MRS’de tanı kriteri olarak kabul edilen 3 spektrumdan en az 2’sinde kolin piki varlığı için ve her üç spektrum için ayrı ayrı Kappa değerleri hesaplandı. Verilerin analizinde SPSS 11.0 istatistik programı kullanıldı. Kappa değerinin 0.40’ın altında olması az uyumluluk, 0.40-0.75 olması iyi uyumluluk, 0.75-1.00 olması mükemmel uyumluluk olarak kabul edildi. $P < 0.5$ olması istatiksel olarak anlamlı olarak kabul edildi.

Gerçek pozitif, gerçek negatif, yalancı pozitif ve yalancı negatif olgular belirlenerek MRS’in yumuşak doku ve kemik tümörlerinin malignitesini belirlemede ölçü olabilecek duyarlılık, özgüllük, negatif tahmini değer ve pozitif tahmini değerler hesaplandı.

BULGULAR

Tablo 5’de çalışmamıza dahil edilen olgulara ait lezyonların histopatolojik ve proton MR spektroskopik sonuçları ile bunlara ait gerçek ve yalancı negatif ve pozitif tahmini değerleri verilmektedir.

Proton MR Spektroskopik değerlendirmede 30 olgudan 15’inde (%50) 2 veya 3 kolin piki saptanarak malign olarak yorumlandı (Resim 1-3). Diğer 15 olguda (%50) ise kolin pikinin hiç olmadığı veya tek kolin piki olduğu saptanarak benign olarak yorumlandı. Histopatolojik incelemede ise bu olgulardan 18’inin (%60) malign, 12’sinin (%40) benign olduğu tespit edildi.

Çalışmamızdaki 2 olgu MR Spektroskopi kriterlerimize göre malign olarak düşünülmeye karşın histopatolojik tanısı benign idi. Bu olgulardan birinin histopatolojik tanısı schwannom (Resim-4), diğerinin ise paraganglioma idi.

Proton MR Spektroskopi kriterlerine göre benign olarak değerlendirilen 5 olgunun biopsi sonucu malign olarak geldi. Bu olgulardan 2 tanesi transizyonel hücreli karsinom metastazı, 1 tanesi mukoepidermoid karsinom metastazı, 1 tanesi skuamöz hücreli karsinom metastazı ve 1 tanesi malign fibröz histiositom tanısı aldı.

Otuz olguda gerçek pozitif sayısı 13, gerçek negatif sayısı 10, yalancı pozitif sayısı 2, yalancı negatif sayısı 5 olarak bulundu. Böylelikle yumuşak doku ve kemik lezyonlarında Proton MR Spektroskopi

duyarlılığı %72.2, özgüllüğü %83.3, pozitif tahmini değeri %86, negatif tahmini değeri %66, doğruluk oranı %76.6 olarak hesaplandı.

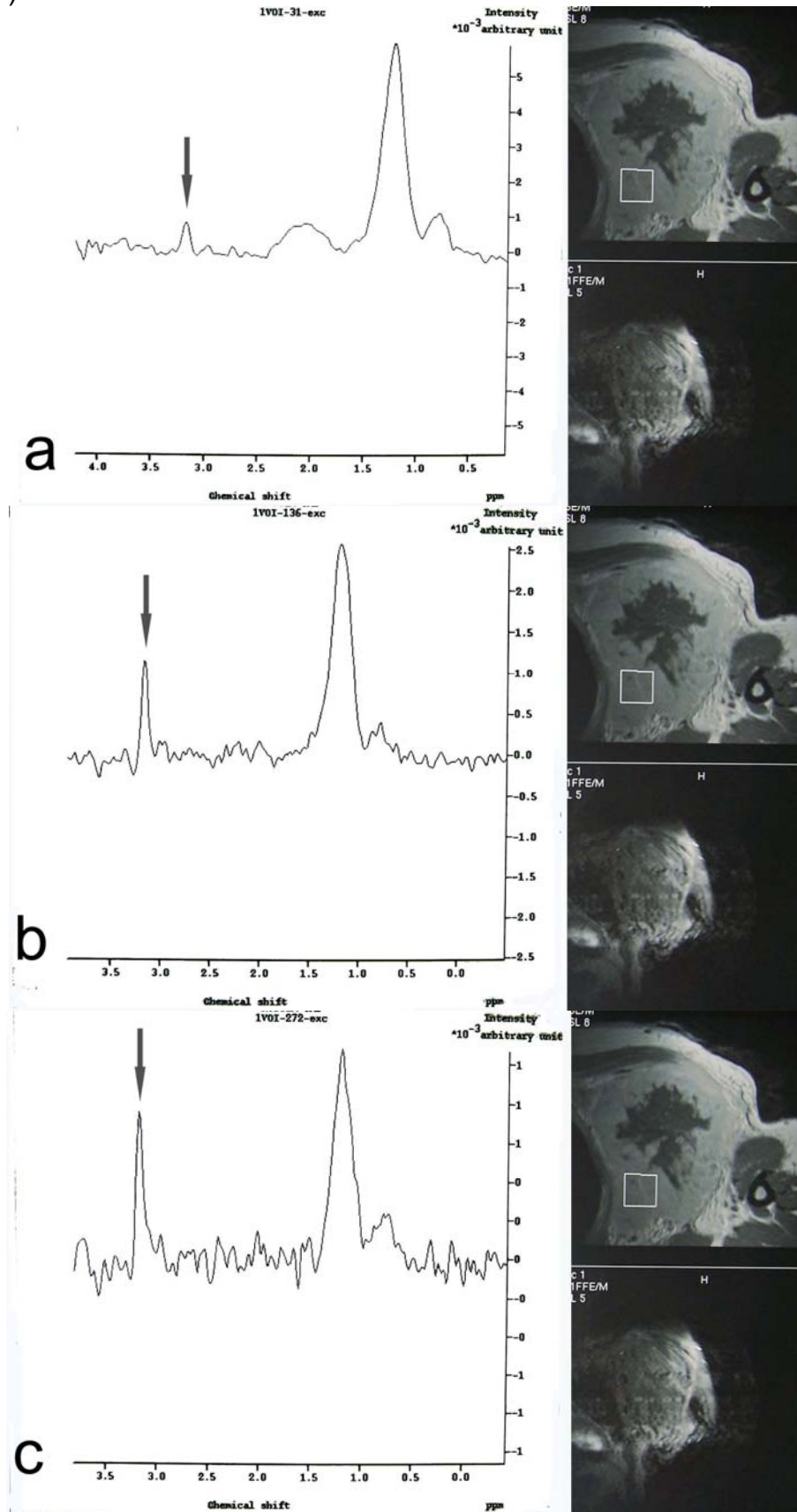
MR spektroskopik ve histopatolojik bulguların analizinde, TE:31 MRS inceleme için Kappa değeri 0.500 ± 0.131 ($p < 0.002$), TE:136 MRS inceleme için Kappa değeri 0.459 ± 0.162 ($p < 0.11$), TE:272 MRS inceleme için Kappa değeri 0.400 ± 0.164 ($p < 0.025$) olarak hesaplandı. Üç spektrumdan en az 2'sinde kolin piki varlığında ise Kappa değeri 0.533 ± 0.151 ($p < 0.003$) olarak hesaplandı. Tüm kriterler için iyi uyumluluk saptanırken en yüksek Kappa değerinin 3 spektrumdan 2 tanesinde kolin piki varlığının tanısal kriter olarak kabul edilmesiyle elde edildiği görüldü.

Tablo 5. Yumuşak doku veya kemik tümörlü olguların MR spektroskopik özellikleri ve istatistiksel verileri.

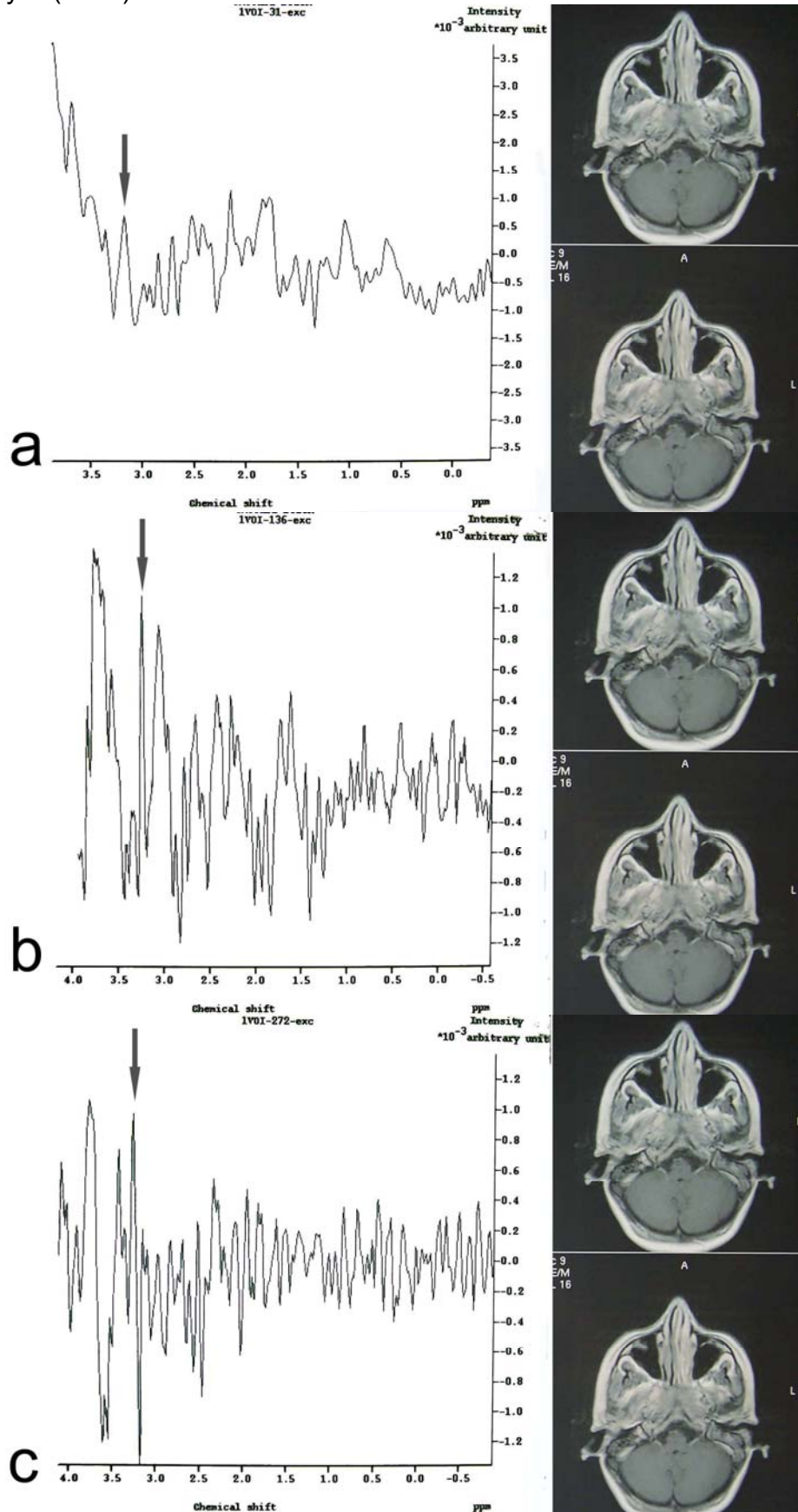
N.isim	TE:31	TE:136	TE:272	MRS	Histopatolojik tanı:	Histopatolojik Sonuç	GP	GN	YP	YN
1.AB	+	+	+	3+ (M)	Lenfoma	M	+			
2.KK	+	+	-	2+ (M)	Epidermoid karsinom	M	+			
3.MAP	-	-	+	1+ (B)	Mukoepidermoid karsinom	M				+
4.NM	-	+	+	2+ (M)	Benign Schwannom	B			+	
5.RT	+	+	+	3+ (M)	İnvaziv ürotelyal tümör metastazı	M	+			
6.HY	-	-	-	0+ (B)	Enkondrom	B		+		
7.HD	-	-	+	1+ (B)	Osteom	B		+		
8.EA	-	-	-	0+ (B)	Hemanjiom	B		+		
9.NY	-	+	+	2+ (M)	Adenokarsinom	M	+			
10.ATG	-	-	+	1+ (B)	Transizyonel hücreli karsinom metastazı	M				+
11.ET	-	-	-	0+ (B)	Granüloamatöz inflamasyon	B		+		
12.GY	-	-	-	0+ (B)	Dev hücreli tümör	B		+		
13.ME	-	+	+	2+ (M)	Lenfoma	M	+			
14.CE	-	-	-	0+ (B)	Epidermal kist	B		+		
15.İE	-	+	+	2+ (M)	Paraganglioma	B			+	
16.HT	-	-	-	0+ (B)	Skuamöz hücreli karsinom	M				+
17.AA	-	-	-	0+ (B)	Lipom	B		+		
18.HG	-	-	-	0+ (B)	Transizyonel hücreli karsinom metastazı	M				+
19.AK	-	-	-	0+ (B)	Granüloamatöz inflamasyon	B		+		
20.MD	+	+	+	3+ (M)	Papiller tiroid karsinomu metastazı	M	+			
21.EC	-	+	+	2+ (M)	Dev hücreli malign mezenkimal tümör	M	+			
22.FK	+	-	-	1+ (B)	Malign fibröz histiositom	M				+
23.HÖ	+	+	-	2+ (M)	Skuamöz hücreli karsinom	M	+			
24.TB	+	+	+	3+ (M)	Ekstramedüller soliter plazmasitom	M	+			
25.YT	+	+	+	3+ (M)	Malign epitelyal tümör metastazı	M	+			
26.AK	-	+	-	1+ (B)	Nonossifiye fibrom	B		+		
27.KC	+	+	+	3+ (M)	Epidermoid karsinom	M	+			
28.HK	+	+	-	2+ (M)	Lenfoma	M	+			
29.ÖFÖ	-	-	-	0+ (B)	Osteomyelit	B		+		
30.SG	-	+	+	2+ (M)	Lenfoma	M	+			
Toplam							13	10	2	5

M: Malign; B: Benign; GP: Gerçek pozitif; GN: Gerçek negatif; YP: Yalancı pozitif; YN: Yalancı negatif

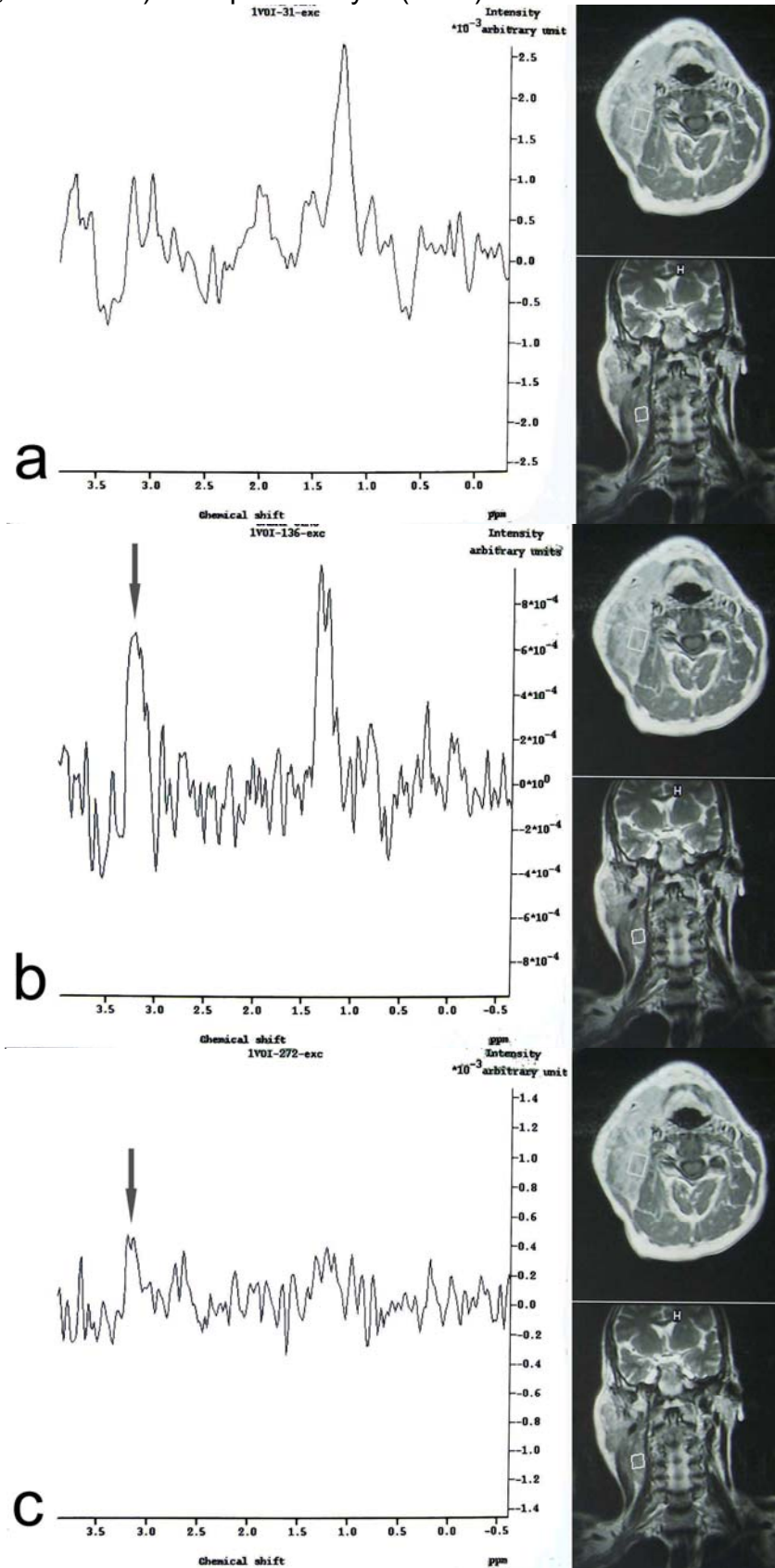
Resim 1. Histopatolojik tanısı üroepitelyal tümör metastazı olan olguda her üç MR spektrumunda (a.TE:31, b.TE:136, c.TE:272) kolin piki izleniyor (oklar).



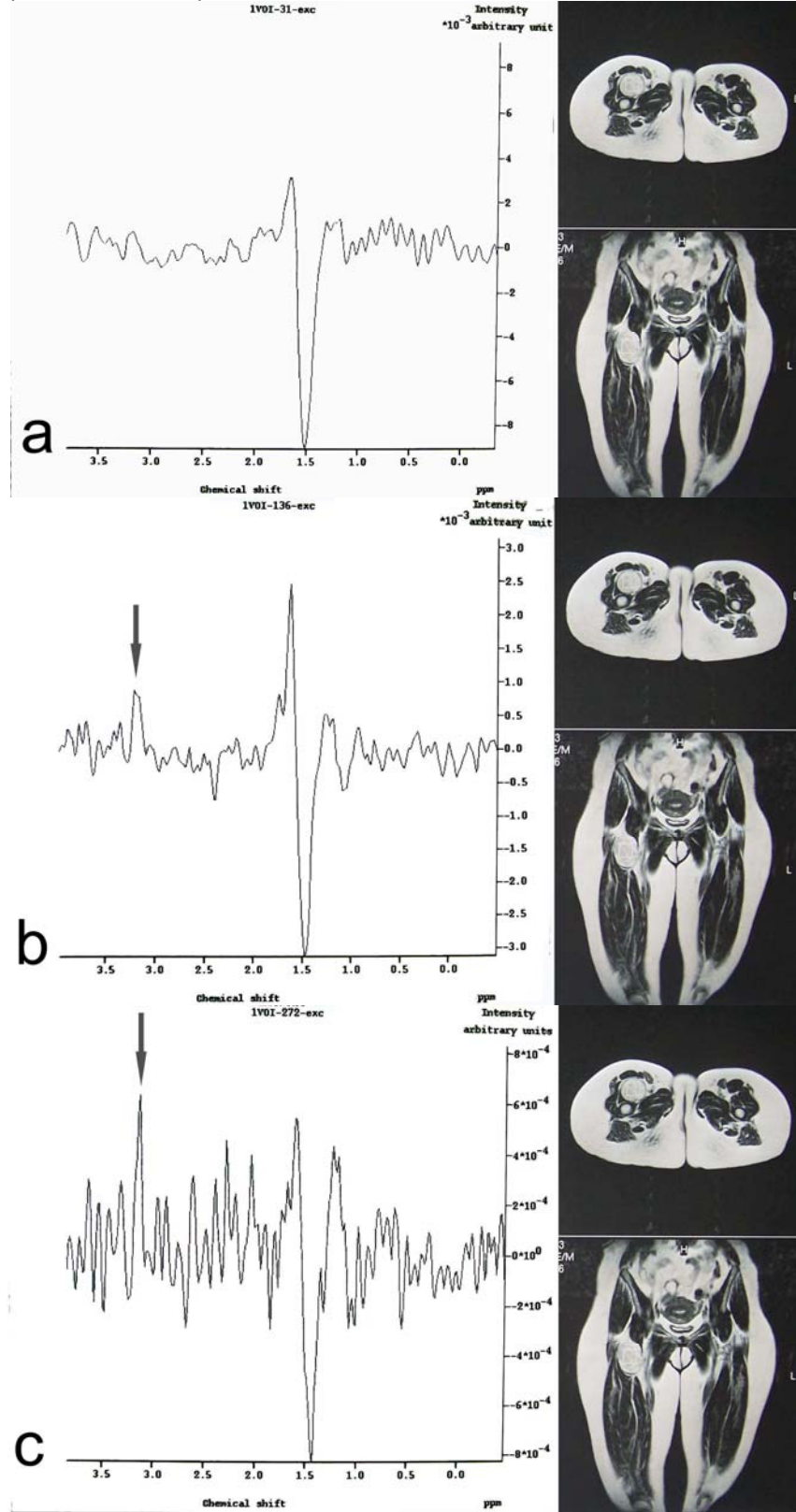
Resim 2. Histopatolojik tanısı ekstramedüller soliter plasmasitom olan olguda her üç MR spektrumunda (a.TE:31, b.TE:136, c.TE:272) kolin piki izleniyor (oklar).



Resim 3. Histopatolojik tanısı lenfoma olan olguda MR spektrumunda kısa eko süresinde (a. TE:31) kolin piki izlenmezken uzun eko sürelerinde (b. TE:136, c. TE:272) kolin piki izleniyor (oklar).



Resim 4. Kısa eko süresinde (a. TE:31) kolin piki izlenmezken uzun eko sürelerinde (b. TE:136, c. TE:272) kolin piki izlenen olgunun (oklar) MR spektrumlarının malign olarak yorumlanmasına karşın histopatolojik tanısı benign (Schwannoma) idi.



TARTIŞMA

Endüstriyel ve geliřmekte olan ÷lkelerde kemik ve yumuřak doku tümörlerinin sıklığı giderek artmaktadır. Erken tanı konulması ve malign ile benign lezyonların ayırt edilmesi yařam kalitesi ve prognoz aısından önemlidir. Direk grafi gibi rutin görüntüleme yöntemleri ile maligniteye karar vermek her zaman mümkün deęildir. Bu yönden ileri görüntüleme yöntemlerine ihtiya doğmaktadır.

MRS son yıllarda hızla geliřen, doku metabolizmasının belirlenmesine olanak tanıyan, MRG ve fonksiyonel MRG ile kombine deęerlendirilebilen bir yöntemdir. Günümüzde birçok merkezde uygulanabilmektedir. MRS, deęiřik metabolitlerin doku düzeylerini ölçebilmektedir. Bu yüzden metabolik ve biokimyasal bilgi veren tek noninvaziv yöntemdir. MRS'de ölçümler dokuya zarar vermeden defalarca tekrarlanabileceęi için hücre fizyolojisi ile ilgili uzun süreli takip alıřmaları yapılabilmektedir (56-58).

MRS'de metabolitler deęerlendirilerek tümörün geliřimi, proliferasyon derecesi ve tedaviye yanıtı deęerlendirilebilir. Tümör dokusundan elde edilen MRS'de saptanan anormal metabolit seviyeleri temelde üç farklı histopatolojiyi yansıtır. Bunlar gliozis, nekroz ve aktif tümördür (12, 59).

MRS, deęiřik hastalıklarda hücrenin membran metabolizması, enerji ve nöroaksonal durumu hakkında önemli bilgiler vermektedir. Uzun eko zamanı (TE: 135 ve 270 ms) kullanılarak elde edilen

spektrumlardaki ana metabolitler NAA, Cr, ve Cho olarak bilinmektedir. Kısa eko zamanı (TE: 31) kullanıldığında ana metabolitlere ilaveten ml ve lipid gibi metabolitler eklenebilir (10). Normal spektrumda laktat piki saptanmaz. Patolojik olgularda, 1.3 ppm'den uzun eko zamanlı (TE: 136 ms) spektrumlarda ters pik olarak, kısa eko zamanlı spektrumlarda ise düz pik olarak izlenebilir. NAA, nöroaksonal belirleyicidir. Azalmış NAA/Cr oranı, nöronal/aksonal sayı ve dansitede azalmayı, nöronal fonksiyonda bozulmayı, nöronların yer değiştirmesini ve nöronal yıkımı yansıtmaktadır. Artmış membran ve/veya hücre sentezi Cho düzeyinin yükselmesine neden olabilir. Cho/Cr oranındaki artış demyelinizasyon ve glial proliferasyonu gösterebilir. Kolin seviyesi en çok yüksek dereceli malign tümörlerde artar. Tümörün proliferasyonu ve malignitesiyle uyumlu olarak kolin seviyesi artar (60,61). Bizim çalışmamızda da malign tümörlerde hücre ve membran sentezinin artmış olması temeline dayanılarak proton MR spektroskopideki kolin piklerindeki artışlar araştırılmıştır.

Kolin piki (3,2 ppm), kolin, fosfotidil kolin ve gliserofosfokolin tarafından oluşturulur (62,63). Kolin ve derivelerinin hücre membranlarının fosfolipid metabolizmasında önemli bileşenleri oluşturdukları düşünülmektedir (64). Bu pikte yükselme artmış membran fosfolipid biyosentezini temsil eder ve hücre proliferasyonunun aktif bir göstergesidir. Önceki çalışmalar göstermiştir ki, hiperselüler olan benign lezyonlar beyin lezyonlarında olduğu gibi baş ve boyun tümörlerinde de yükselmiş kolin seviyesi gösterebilir (65-67). Ek olarak, inflamatuvar süreç tarafından oluşturulan yüksek sayıda inflamasyon ile ilişkili hücreler de yüksek kolin piki ile sonuçlanabilir. Bu lezyonlardaki hücre proliferasyonu ve/veya hücre yoğunluğu ¹H MR spektroskopide kolin piklerinin varlığını açıklayabilir.

Yapılan bir çalışmada kontrastlı MRG bulguları ile erken kontrast tutulum bölgelerinin sellülarite, hücre turnoveri/dönüşüm süresi, neovaskülarite/yeni damarlanma gibi yüksek biyolojik aktivite alanlarını temsil ettikleri gösterilmiştir (42). Malign tümörlerde bu

bölgelerin daha fazla kolin içerebileceği bildirilmektedir. Bundan dolayı çalışmamızda voksel, en fazla kontrast tutulumu gösteren solid alanlara yerleştirilmiştir. Yağlı dokudan ve kistik nekrotik alanlardan mümkün olduğunca uzak durulmaya çalışılmıştır. Uzun eko ile yapılan MRS çalışmasında kontrast madde enjeksiyonu sonrası kolin sinyalinde %15 azalma olduğu belirtilmektedir. İlave bir bulgu olarak uzun ve kısa eko zaman MR spektrumlarında istatistiksel olarak anlamlı fark bulmamışlardır (68,69). Bundan dolayı çalışmamızda uzun ve kısa eko zamanlı MR spektrumlar elde olunarak histopatolojik bulgularla karşılaştırılmıştır.

MRS ile elde edilen sonuçlara göre çalışmamızda iki olgu yanlış pozitif olarak değerlendirildi. Bu olguların her ikisi de MRG bulgularına göre iyi kontrastlanan kitle lezyonları olup 3 MR spektrumundan 2 tanesinde pozitif kolin piki tespit edildi. Bu bulgulara göre malign kabul edilen olgular histopatolojik olarak benign olarak değerlendirildi (Schwannom ve paraganglioma). Her iki lezyonun ortak özelliği histopatolojik bulguları hipersellüler ve hipervaskülerite göstermesiydi.

Çalışmamızdaki 30 olgunun 5'inde yanlış negatif sonuç elde edildi. Bu olgular mukoepidermoid karsinom, iki adet transizyonel hücreli tümör metastazı, malign fibröz histiositom ve skuamöz hücreli karsinom metastazı idi. Yalancı negatifliğin nedeni olarak tümör boyutunun küçük olması, vokselin yerleştirilmesindeki zorluk ve vokselin yağlı doku ve kemik kortekse yakın komşuluğu nedeniyle olduğunu düşünmekteyiz.

Sonuçlarımız kolin pikinin, kontrast tutulumlu kemik ve yumuşak doku lezyonlarında ve tümör benzeri lezyonlarda MRS ile tespit edilebileceğini göstermiştir. Kolin varlığına dayanarak 30 hastanın kemik ve yumuşak doku tümörleri değerlendirilmesinde, ¹H MR spektroskopinin duyarlılığı % 72.2, özgüllüğü % 83.3 ve doğruluk oranı %76.6 bulunmuştur. Wang ve arkadaşları ise 36 vakalık kemik ve yumuşak doku lezyonlu çalışmalarında duyarlılık oranı %95, özgüllüğü %82, doğruluğu %89 olarak rapor etmişlerdir (4). Bizim çalışmamızın sonuçları Wang ve arkadaşlarının sonuçları ile karşılaştırıldığında duyarlılık, özgüllük, doğruluk rakamları birbirine

yakın olmakla birlikte Wang ve arkadaşlarının çalışmasında her üç değer bizimkinden yüksektir. Bu sonuca katkıda bulunan faktörler arasında Wang ve arkadaşlarının çalışmasında hasta sayısının daha fazla olması, benign-malign oranını belirlemedeki hasta sayılarının farklılığı, tümör boyutlarının farklılığının olabileceğini düşünmekteyiz.

Çalışmamızın sınırlayıcı özelliklerinden birisi olarak çapı 10mm'den küçük olan lezyonların hariç tutulmasıydı. Çünkü 1 cm^3 'ten küçük voxel boyutu ile değerlendirme yapma imkanı bulunmamaktadır. Voksel boyutu küçüldükçe azalmış sinyal-gürültü oranı spektrumun değerlendirmesini daha zor hale getirmektedir. Daha küçük voxeldeki 3 T MR görüntülemelerle sinyal-gürültü oranını yükseltilebilir ve daha küçük lezyonlardan güvenli spektra elde edilmesine olanak sağlayabilir. Çalışmamızda primer malign veya benign yumuşak ve/veya kemik tümörleri, metazastlar ve çok sayıda neoplastik olmayan lezyonlar gibi farklı patolojiler bulunmakla birlikte olgu sayısı sınırlı idi. Bu sınırlı sayılarla, özgül bir hastalık göz önüne alınarak anlamlı yorumlar yapmak zordu. Daha büyük hasta gruplarında özgül bir hastalığa odaklanan ileri çalışmalar yapılması ile daha spesifik bulgular elde olunabilir.

Değişik metabolitlerle MRS uygulamaları yapılabilmektedir. ^{31}P , ^{13}C ' ye göre daha kolay bulunduğu için kullanılmakla beraber önemli problem düşük sensitivitesidir. Çünkü düşük giromanyetik sabiteye sahiptir. Fosfor içeren bileşikler düşük konsantrasyondadır. Fosfor, sodyum, karbon, flor, lityum gibi manyetik çekirdekler ile karşılaştırıldığında protonların daha fazla bulunması ve bu sayede küçük alanlardan daha kısa sürede yüksek rezolüsyonlu spektrumlar elde edilmesi nedeniyle ^1H MRS daha çok kullanılabilir hale gelmiştir. (10). Kliniğimizde sadece ^1H MRS olması nedeniyle biz yumuşak doku ve kemik tümörlerinin benign-malign ayırımının yapılması ile ilgili çalışmamızı bu teknik ile yaptık.

Kitlelerin ayırıcı tanısında son yıllarda yaygın olarak dinamik kontrastlı MRG (DK-MRG) kullanılmaktadır. Meme, yumuşak doku, mesane, böbrek, boyun ve kolon tümörlerinin ayırıcı tanısında bu yöntemle giderek daha yaygın bir şekilde başvurulmaktadır. DK-MRG

kitle lezyonlarının yapısal özelliklerini daha belirgin olarak ortaya koymasının yanında çok değerli fonksiyonel bilgiler de vermektedir (70-73). Lezyonun kontrastlanmasının dinamik olarak ölçümü sonrası elde edilen sayısal parametrelerle daha yüksek tanısal doğruluğa ulaşılabilmesi olasılığı bulunmaktadır (74-75). Bu parametrelerin temel olanları tepe kontrastlanma oranı, bu orana ulaşılması için gereken süre ve bu süre sırasındaki kontrastlanma hızıdır. Yukarıda belirtilen sayısal parametreler anjiogenetik sürecin yol açtığı patolojik damarlanmanın dolaylı göstergeleridir. Anjiogenez ile tümör evresinin yakın ilişki gösterdiği bilinmektedir. Bu nedenle DK-MRG birçok kitle lezyonunun tanı, tedavi ve cerrahi planlamasında kullanılmaya başlanmıştır (76-78).

MRS'de kontrast kullanımına gerek duyulmadan hücresel düzeyde bazı metabolitlerin miktarı noninvaziv ve nondestrüktif olarak ölçülerek tümörün ayırıcı tanısı, gelişimi, proliferasyon derecesi ve tedaviye yanıtı değerlendirilebilir. Ancak inceleme yapılacak alanın belirlenebilmesi için kontrast kullanımına ihtiyaç duyulmaktadır. Kontrast madde kullanımı işlemi az da olsa invaziv hale getirmekte, ayrıca kontrast madde verilmesi sırasında kullanılan otomatik pompa enjektörü incelemenin maliyetini artırmaktadır. Biz de çalışmamızda kitleye yönelik dinamik kontrastlı MR inceleme yaptıktan sonra en çok kontrast tutan solid kesime voksel yerleştirerek spektroskopik incelemeyi yaptık. Kontrast madde kullanmaksızın kitlenin solid bölgelerine yerleştirilerek elde edilecek MR spektrumlarına göre benign-malign ayırımı yapmaya yönelik çalışmalar sayesinde belki de ileride kontrast madde kullanımına gerek duyulmadan MRS incelemeleri yapılabilir. Bu gerçekleşirse, MRS diğer inceleme yöntemlerine göre noninvaziv olması ve ek maliyetlere ihtiyaç duymaması gibi büyük avantajlara sahip olacaktır.

SONUÇ

MRS ile kemik ve yumuřak doku tmrlerinde kolinin varlıđını ya da yokluđunu belirlemek iin deđiřik eko zamanları kullanarak elde edilen sonular ile histopatoloji arasında gl bir iliřki bulduk. zellikle 3 farklı eko zamanıyla elde edilen spektrumlardan en az iki tanesinde kolin piki varlıđının tespit edilmesinin histopatolojik tanılarla uyumluluk gsterdiđi saptandı.

MRS ile sađlanan bilgiler komřu kemik invazyonu ve doku destrksiyonu gibi diđer bulgular iin tamamlayıcı olabilir ve malignensi tanımlanmasında MRG incelemesinin tanısal zgllđn arttırabilir. Bylelikle, yumuřak doku veya kemik tmrlerinin erken tanı konması, tedavi protokolnn belirlenmesi ve lezyonların takibinde MRS kullanılması yol gsterici olabilecektir.

Bu konuda yapılmıř olan alıřma sayısının az olması yntemin yaygın kullanımı iin yeterli deđildir. Daha geniř hasta spektrumunu kapsayan alıřmaların yapılmasının ileride yumuřak doku ve kemik tmrlerinde MRS'yi benign ve malign ayırımı yapılmasında nemli bir inceleme yntemi yapacađını dřnyoruz.

ÖZET

YUMUŞAK DOKU VE KEMİK TÜMÖRLERİNİN BENİGN-MALİGN AYIRIMINDA MR SPEKTROSKOPİNİN YERİ

Bu çalışmada, yumuşak doku veya kemik tümörlerinde ¹H MRS'de (Proton Manyetik Rezonans Spektroskopisi) "kolin" saptanmasının benign ve malign doku ayırımına katkısı araştırılmıştır.

Çalışmamıza 1.5 cm den büyük kemik yada yumuşak doku kitlesi olan 30 hasta dahil edildi. İncelemeler lezyonun yerleşimine uygun sargı kullanılarak 1.5 Tesla gücünde MR cihazı ile yapıldı. Tek voksel inceleme ile TE (Time to echo) değeri 31 msn, 136 msn ve 272 msn olan üç farklı MR spektrumu elde edildi. Ölçümler en çok kontrast tutan solid kesimden elde edildi. Spektroskopik olarak üç TE değerinden en az ikisinde kolin piki olması malignite kriteri olarak kabul edildi. MRS'nin malign lezyonları tanımasındaki duyarlılık, özgüllük ve doğruluk oranı hesaplandı. MRS ve histopatolojik sonuçlar arasındaki uyum Kappa istatistiği ile test edildi.

Histopatolojik olarak 30 lezyondan 18'i (%60) malign, 12'si (%40) benign idi. Spektroskopik olarak ise 30 olgudan 15'i malign (%50), 15'i benign (%50) bulundu. 30 olgudan 2'si MR spektroskopik kriterlerine göre malign olarak kabul edilmesine karşın histopatolojik tanısı benign idi. MR spektroskopik kriterlerine göre benign düşünülen 5 olgunun histopatolojik sonucu malign idi. MR spektroskopinin malign lezyonları tespit etmede duyarlılığı %72.2, özgüllüğü %83.3, doğruluk oranı %76.6 olarak saptandı. MRS sonuçları ile histopatolojik sonuçlar karşılaştırıldığında Kappa değeri 0.533 olarak saptandı ve aralarında iyi uyumluluk olduğu bulundu. Sonuç olarak, yumuşak doku veya kemik tümörlerinde benign-malign ayırımı yapılmasında MRS'nin yol gösterici olabileceği düşünüldü.

SUMMARY

THE ROLE OF MRS IN THE DIFFERENTIATION OF BENIGN AND MALIGNANT SOFT TISSUE AND BONE TUMORS

In this proton magnetic resonance spectroscopy (^1H MRS) study, the value of choline in the discrimination of benign and malignant soft tissue and bone tumors was investigated.

The study group was consisted of thirty subjects with bone or soft tissue tumors larger than 1.5 cm in diameter. The experiments were performed in a 1.5 Tesla MR scanner. Coils were selected according to specific locations. Single voxel MRS was performed for three different TE (31, 136, 272 msec). The volume of interest was positioned on to the brightest enhancement. The presence of cholin peak on at least 2 of these spectra was considered as the marker of malignancy. The sensitivity, specificity and accuracy of the MRS in the detection of malignancy diagnosis of malignant lesions were calculated. The reproducibility of MRS and histopathological results were tested with kappa statistics.

Histopathologically, 18 (%60) of these lesions were malignant whereas 12 (%40) of them were benign. With MRS, 15 (%50) of these lesions were malignant and 15 (%50) were benign. Two patients that were found to be spectroscopically malignant had benign histopathology. Five patients with an MRS of benign type were malignant in histopathological examinations. MRS had a sensitivity of 72.2%, a specificity of 83.3%, and an accuracy of 76.6% in detecting malignant bone and soft tissue tumors. Interrater reliability of both techniques had a Kappa value of 0.533. In conclusion, MRS may help in the differential diagnosis of benign and malignant soft tissue and bone tumors.

KAYNAKLAR

1. Atlas SW , Lavi E, Fisher PG, Golgberg HI. Magnetik Resonance Imaging of the Brain and Spine.Third edition.Lippincott Williams & Wilkins, Philadelphia 2002
2. Ođul E. Beyin Tmrleri; Klinik Nroloji. 2002: 233-318.
3. Altınok D, Yıldız YT, Akalın A. Kitle etkisi ile seyreden bir nro- Behcet olgusu. Tanısal ve Girişimsel Radyoloji 2000; 6(1):134-136.
4. Wang CK, Li CW, Chien SH, Liu GC, Tsai KB, Characterization of bone and soft tissue tumors with in vivo H MR Spectroscopy: Initeal results.2004; 2: 599-605.
5. Oya N, Aoki J, Shinozaki T.Preliminary Study of Proton Magnetic Resonance Spectroscopy in Bone and Soft Tissue Tumors: An Unassigned Signal at 2.0-2.1 ppm May Be a Possible Indicator of Malignant Neuroectodermal Tumor.Radiation Medicine 2000;18:193-198.
6. Kaya T,Adapınar B.Temel Radyoloji Tekniđi; 1th ed. Eskişehir: Nobel & Gneş Basım. 1997
7. Oyar O, Glsoy .U. K. Tıbbi Grntleme Fiziđi; 1th ed. Isparta : Tisamad Basım Sanayi.2003
8. Tuncel E. Klinik Radyoloji ; 2th ed. Bursa : Nobel & Gneş Basım. 2002
9. Oyar O. Radyolojide Temel Fizik Kavramlar;1th ed. İzmir:Nobel.1998
10. Erden İ. Kraniospinal manyetik rezonans; 1th ed. Ankara : Manyetik Rezonans Derneđi. 2003; 165-169
- 11.Salibi N, Brown MA. Clinical MR spectroscopy first principles, siemens medical system, Inc. 1998: 6: 151-164.
- 12.Danielsen ER, Ross B. Magnetic Resonance Spectroscopy Diagnosis of Neurological Diseases. California: Marcel Dekker, 1995.

13. Angelie E, Bonmartin A, Boudraa A. Regional differences and metabolic changes in normal aging of the human brain: Proton MR spectroscopic imaging study. *AJNR Am J Neuroradiol* 2002 ; 22: 119-127.
14. Gonen O, Grossman RI, The accuracy of whole brain N-acetylaspartate quantification. *Magnetic Resonance Imaging* 2000;18:1255-1258.
15. Kadota T, Horinouchi T, Kuroda C. Development and aging of the cerebrum: assesment with proton MR spectroscopy. *AJNR Am J Neuroradiol* 2001;22:128-135.
16. Saindane AM, Cha S, Law M. Proton MR spectroscopy of tumefactive demyelinating lesions. *AJNR Am J Neuroradiol* 2002;23:1378-1386.
17. Smith JK, Londono A, Castillo M, Kwock L. Proton magnetic resonance spectroscopy of brain –stem lesions. *Neuroradiol* 2002; 44: 825-829.
18. Kanamori M, Kumabe T, Shimizu H. 201TI-SPECT, 1H-MRS, and MIB-1 Labeling index of central neurocytomas: Three case reports. *Acta Neurochir* 2002; 144: 157-163.
19. Castillo M, Kwock L, Suresh KM. Clinical application of proton MR spectroscopy. *AJNR* 1996;17:1-15.
20. Barker PB, Breite SN, Sohe BJ. Quantitative proton spectroscopy of canine brain:In vivo and in vitro correlations. *Magn Reson Med* 1994; 32:157-163.
21. İncesu L. Proton MR spektroskopi ve kranial patolojilerde klinik uygulamalar. *Tanısal ve Girişimsel Radyoloji* 1998; 4:305-311.
22. Sanders JA. Magnetic resonance spectroscopy. In: Orrison WW, Lewine JD, Sanders JA, Harthshorne MF eds. *Functional Brain imaging* 1995; 419- 467.
23. Gutowski HJ, Gomez-Anson B, Torpey N. Oligodendroglial gliomatosis cerebri:1H-MRS suggests elevated glycine/inositol levels. *Neuroradiol* 1999;41:650-653.

24. Castillo, Smith JK, Kwok L. Correlation of myo-inositol levels of cerebral astrocytomas. *AJNR American Journal of Neuroradiol* 2000;21:1645-1649.
25. Yaman A, Erden İ, Keyik B. Beyin tümörlerinin MR Spektroskopi ile değerlendirilmesi. *Tanısal ve Girişimsel Radyoloji* 2000; 6(3): 275-282.
26. Mark LP, Prost RW, Ulmer JL. Pictorial review of glutamate excitotoxicity: Fundamentals concepts for neuroimaging. *AJNR Am J Neuroradiol* 2001; 22: 1813-1824.
27. Joseph P. Cousinis . Clinical MR spectroscopy: Fundamentals, current, applications, and future potential. *AJR* 1995; 164:1337-1347.
28. Bachuas R. Developing trends in MR imaging and spectroscopy. *Electro-medica* 1989;57:8-19.
29. Sharma RK, Jain V. Radiotherapeutic response of Ehrlich ascites tumor cells perfused in Agarose gel beads and implanted in mice. *Strahlenther Onkol* 2001;177 : 212-219
30. Duncan J.S.: Magnetic resonance spectroscopy. *Epilepsia* 1996: 37; 598-605.
31. Ende G.R: Temporal lobe epilepsy: Bilateral hippocampal metabolic changes revealed at proton MR spectroscopic imaging. *Radiology* 1997;202:809-817.
32. Devous D.M: The role of SPECT brain imaging in epilepsy *The journal of Nuclear Medicine*. 1994; 7: 1094-1096.
33. Burgener AF, Meyers PS, Tan RK, Zaunbauer W. Differential diagnosis in MRI; New York: Georg Thieme Verlag. 2002.
34. Erlemann R, Reiser MF, Peters PE, et al. Musculoskeletal neoplasms: Static and dynamic Gd-DTPA-enhanced MR imaging. *Radiology* 1989; 171: 767-773.
35. Berquist TH, Ehman RL, King BF, Hodgman CG, Ilstorp DM. Value of MR imaging in differentiating benign from malignant soft tissue masses: study of 95 lesions. *AJR Am J Roengenol* 1990;155:1251-1255.

36. Mirowitz SA, Totty WG, Lee JK. Caraterization of musculoskeletal masses usind dynamic Gd-DTPA enhanced spinecho MRI. J Comput Assist Tomogr 1992; 16: 120-125.
37. Verstraete KL, Dierick A, De Deene Y, et al. First pass images of musculoskeletal lesions: a new and useful diagnostic application of dynamic kontras enhanced MRI. Magn Reson Imaging 1994; 12: 687-702.
38. Verstraete KL, De Deene, Roels H, Dierick A, Uyttendaile D, Kunnen M. Benign and malign musculoskeletal lesions: Dynamic kontras enhanced MRI-parametric first pass images depict tissue vascularition and perfusion. Radiology 1994; 192: 835-843.
39. Totty Wg, Murpy WA, Lee JK. Soft tissue tumors:MR imaging. Radiology 1986; 160: 135-141.
40. Crim JR, Segeer LL, Yao L, Chandnani kontras enhanced MRI, Eckardt JJ. Diagnosis of soft tissue masses with MR Imaging: can benign masses be differentiated from malignant ones? Radiology 1992; 185:581-586.
41. May DA, Good RB, Smith DK, Parsons TW. MR imaging of musculoskeletal tumors and tumor mimickers with intravenöz gadolinium: experience with 242 patients. Skeletal radyo 1997; 26: 2-15.
42. Van Der Woode HJ, Verstraite KL, Hogendorn PC, Taminiiau AH, Hermans J, Bloem JL, musculoskeletal tumors:dose fast dynamic contrast enhanced subtraction MR imaging contrubite to be carectization? Radiology 1998; 208: 821-828.
43. Smith IC, Blandford DE. Diagnosis of cancer in humans by 1H NMR of tissue biopsies. Bichem Cell Biol 1998; 76: 472-476.
44. Millis K, Weybright P, Campell N, et al. Classificiation of human liposarcoma and lipoma using ex vivo proton NMR spectroscopy. Magn Reson Med 1999; 41 : 257-267.
45. Singers S. New diagnostic modalities in soft tissue sarcoma. Semin Search Oncol 1999;17: 11-22.

46. Mukherji SK, Schiro S, Castillo M, et al. Proton MR spectroscopy of squamous cell carcinoma of the upper aerodigestive tract: in vitro characteristics. *AJNR- Am J Neuroradiol* 1996; 17: 1485-1490.
47. Mackinnon WB, Barry PA, Malycha PL, et al. Fine-needle biopsy specimens of benign breast lesions distinguished from invasive cancer ex vivo with proton MR spectroscopy. *Radiology* 1997;204: 661-666.
48. Üstün EE. İskelet sistemi radyolojisi; 1. baskı. İzmir 2003.
49. http://www.humphath.com/article.php3?id_article=1181.
50. Loralie D, May MD, Ph D. MRI of musculoskeletal tumors; *Curr Probl Diagn Radiol*, March-April 1999;35.
51. Burgener A.F, Kormano M. Bone and Joint Disorders; Stuttgart-New York: Thieme. 1997.
52. Dahnert W. Radiology Review Manuel; 3th ed. Arizona: Williams & Wilkins. 1999.
53. Resnick D, Kransdorf M. Bone and Joint Imaging; 3th ed. Philadelphia: Elsevier Inc. 2005.
54. Tuncel E, Yazıcı Z. Çocuk Hastalıklarında Radyolojik Bulgular; 1th ed. Bursa: Nobel & Güneş. 2002.
55. Stoller D.W, Tirman P, Bredella M. Diagnostic Imaging Ortopedics; 1th ed. California: Amirsys. 2004.
56. Uğurbil K, Adriani G, Andersen P, Chen W, Gruetter R. MR studies of brain function and neurochemistry. *Annu Rev Biomed Eng* 2000;2:633-660.
57. Zimmerman RA, Wang Z. Proton magnetic resonance spectroscopy. *Crit Rev Neurosurg* 1999;9: 161-166.
58. Lee PL, Gonzales Rg. Mr spectroscopy of brain tumors. *Curr Opin Oncol* 2000;12: 199-204.
59. Bendszus M, Warmuth-Metz, Klein R, Burger R. MR spectroscopy in gliomatosis cerebri. *AJNR Am J Neuroradiol* 2000;21: 275-380.
60. Majos C, Alonso J, Aguilera C, Serralonga M, Perez-Martin J. Proton MRS of human brain tumors: assesment of differences between tumor types and its aplicability in brain categoraziation . *Eur Radiol* 2003; 13: 582-591.

61. Hermingaus S, Pilatus U, Moller-Hartman increased choline levels coincide with enhanced proliferation activity of human neuroepithelial brain tumors. *NMR Biomed* 2002;15: 385-392.
62. Negendank W. Studies of human tumors by MRS: a review. *NMR Biomed* 1992; 5: 303-324.
63. Ruiz-Cabello J, Cohen RS. Phospholipid metabolites as indicators of cancer cell function. *NMR Biomed* 1992 ; 5:226-233.
64. Miller BL. A review of chemical issues in ¹H NMR spectroscopy:n-acetyl-L-aspartate, creatine and choline .*NMR Biomed* 1991;4:47-52.
65. Rand SD, Prost R, Accuracy of single voxel proton MR spectroscopy in distinguishing neoplastic from nonneoplastic brain lesions.*AJNR Am J Neuroradiol* 1997 ;18:1695-1704.
66. Krouver HG, Kim TA, Rand SD, Single voxel proton MR spectroscopy of nonneoplastic brain lesions suggestive of a neoplasm.*AJNR Am J Neuroradiol* 1998;19:1695-1703.
67. Maheshwari SR, Mukherji SK. The choline/creatin ratio in five benign neoplasms: comparison with squamous cell carcinoma by use of in vitro MR spectroscopy.*AJNR Am J Neuroradiol* 2000;21:1930-1935
68. Taylor JS, Reddick WE, Kingsly pb, Proton MRS after gadolinium contrast agent (abstr). In : Proceedings of the Society of Magnetic Resonance in Medicine and the European Society of Magnetic Resonance in Medicine and Biology . Berkeley, Calif: Society of Magnetic Resonance in Medicine, 1995; 1854.
69. Lin A , Ross BD. The effect of gadolinium on quantitative short echo time single voxel MRS of treated brain tumors(abstr). In: Proceedings of the Eighth Meeting of The International Society for Magnetic Resonance in Medicine. Berkeley, Calif: Society of Magnetic Resonance in Medicine, 1999;390.
70. Tuncbilek N, Karakas HM et al. Evaluation of tumor angiogenesis with contrast-enhanced MR mammography. *Breast J* 2003 ; 9: 403-408.
71. Prince MR, Zhang HL, Dong Q, A primer for dynamic MR contrast injection. *Appl Radiol* 2003; 33: 28-36.

72. Verstraete KL, De Dene Y, Roels H et al. Benign and malignant musculoskeletal lesions: dynamic contrast-enhanced MR imaging-parametric 'first pass' images depict tissue vascularization and perfusion. *Radiol* 1994; 192:835-843.
73. Daldrup H, Shames DM, Wenland M et al. Correlation of dynamic contrast-enhanced magnetic resonance imaging with histologic tumor grade: comparison of macromolecular and small-molecular contrast media. *Pediatr Radiol* 1998; 28:67-78.
74. Tuncbilek N, Karakas HM, Otken OO. Dynamic magnetic resonance imaging in determining histopathological prognostic factors of invasive breast cancers. *Eur J Radiol* 2005 Feb;53(2):199-205.
75. Lenz M. *Computed Tomography and Magnetic Resonance Imaging OF Head and Neck Tumours* ; Stuttgart: George Thieme. 1993.
76. Tuncbilek N, Karakas HM, Otken OO. Dynamic contrast enhanced MRI in the differential diagnosis of soft tissue tumors. *Eur J Radiol* 2004 (e-pub head).
77. Bullock PR, Mansfield P, Gowland P et al. Dynamic imaging of contrast enhancement in brain tumors. *MagReson Med* 1991;19:293-298.
78. Tuncbilek N, Karakas HM, Altaner S. Dynamic MRI in indirect estimation of microvessel density, histologic grade, and prognosis in colorectal adenocarcinomas, *Abdom Imaging* 2004; 29:166-172.