

**T.C.
İNÖNÜ ÜNİVERSİTESİ
TIP FAKÜLTESİ**

**YUMUŞAK DOKU KİTLELERİNİN BENİGN VE MALİGN
AYIRIMINDA DİNAMİK KONTRASTLI MRG
İNCELEMENİN YERİ**

UZMANLIK TEZİ

**Dr. Bayram KAHRAMAN
RADYOLOJİ ANABİLİM DALI**

**TEZ DANIŞMANI
Doç. Dr. H. Muammer KARAKAŞ**

MALATYA - 2006

TEŐEKKÖR

Anabilim Dalı BaŐkanımız ve tez yöneticim Sn. Doç. Dr. Hakkı Muammer KarakaŐ'a tez çalıŐmamdaki titizliđi ve katkısı, Anabilim Dalımız öğretim üyelerine mesleki eğitimimde ki çabaları için teşekkür ederim.

İÇİNDEKİLER

GİRİŞ	1
GENEL BİLGİLER	3
Yumuşak Doku Kitleleri	3
Epidemiyoloji	3
Etyoloji	3
Klinik Bulgular	4
Dereceleme ve Evreleme	4
Lipomlar ve Liposarkomlar	11
Hemanjiyomlar	12
Fibromlar ve Fibrosarkomlar	13
Desmoid Tümörler	13
Benign ve Malign Fibröz Histiyositomlar	14
Rabdomiyosarkomlar	15
Leiyomiyomlar ve Leiyomiyosarkomlar	15
Sinoviyal Sarkom	16
Anjiyosarkom	16
Lenfoma	16
YUMUŞAK DOKU KİTLELERİNDE TANI	18
Görüntüleme	18
MRG	18
MRG' de kullanılan kontrast maddeler	20
DK-MRG	25
DK-MRG' nin kullanım alanları	34
GEREÇ VE YÖNTEM	39
Olgular	39
Donanım	39
Hazırlık sekansı	39
Kontrast Madde Uygulaması	40
Dinamik Sekans	40

Çıkartım Görüntüleri	40
Görüntü Analizi	41
Nominal Değerlendirme	41
Parametrik Değerlendirme	41
Kesin Tanılar	41
İstatistiksel Analiz	42
BULGULAR	43
TARTIŞMA	53
SONUÇ	57
KAYNAKLAR	58
ÖZET	63
İNGİLİZCE ÖZET	65

TABLolar DİZİNİ

Tablo 1. Dünya Sağlık Örgütü Yumuşak Doku Tümörleri Sınıflaması (2002)	4
Tablo 2. Yumuşak doku kitlelerinde dereceleme parametreleri	8
Tablo 3. Yumuşak doku kitlelerinin yerleşim bölgeleri	9
Tablo 4. Çalışma kapsamındaki olguların başlıca tanımlayıcı özellikleri	43
Tablo 5. Benign ve malign gruplar arasında temel parametreler yönünden farklılıklarının anlamlılık değerleri	44
Tablo 6. K_1 temel alınarak oluşturulan lojistik regresyon modelinin malign ve benign lezyonları sınıflamadaki başarısı	46
Tablo 7. Şekil 14'deki eğrinin koordinatları	47

ŞEKİLLER DİZİNİ

Şekil 1. Paramanyetik kontrast maddenin etki mekanizması	21
Şekil 2. Gd-DTPA' nın yapısal formülü	22
Şekil 3. Gd-DTPA kompleksinin antiprizmatik yapısı	23
Şekil 4. Dört temel ZSE şekli	27
Şekil 5. Değişik ZSE tiplerinin malign ve benign lezyonlarda görülme sıklıkları	27
Şekil 6 a. Diyabetik fibröz mastopati olgusunun mamogramları. Sağ meme retroareolar bölgede asimetrik dansite artışı izlenmektedir.	28
Şekil 6 b. Aynı olgunun MR mamografisi. Sağ meme dış kadranda üçgen şeklinde hipointens lezyon izlenmektedir.	28
Şekil 6 c. Aynı olgunun DK-MRG incelemesinde elde edilen çıkartım (substraksiyon) görüntülerinde sağ meme dış kadranda üçgen şeklinde belirgin kontrast tutulumu	29
Şekil 6 d. Şekil 25 c' de belirtilen kontrastlanma alanından tepe oluşturmayan kontrast tutulumu izlenmektedir (Tip C).	29
Şekil 7 a. Granülomatöz mastit olgusunun mamogramı Retroareolar ve derin retroareolar alanda belirgin dansite artışı izlenmektedir.	30
Şekil 7 b. Aynı olgunun ultrasonografik incelemesi	30
Şekil 7 c. Aynı olgunun MR mamografisi. Sol meme retroareolar alanda, geniş spiküle konturlu, santral nekroz alanı dışında belirgin homojen kontrastlanma gösteren kitle lezyonu izlenmektedir.	31
Şekil 7 d. Üç ayrı granülomatöz mastit olgusuna ait zaman-kontrastlanma eğrileri	31
Şekil 8. Zaman sinyal şiddeti eğrisinin değerlendirilmesi	33
Şekil 9. Yumuşak doku kitlelerinde ZSE eğrileri	36
Şekil 10. Yumuşak doku kitlelerinde malign ve benign lezyonların 1. dakikadaki maksimum nispi kontrastlanma oranları	36
Şekil 11. Anüler sigmoid tümör	37

Şekil 12. Kolon tümörlerinde prognostik bir belirteç olan MVD ve Z_{maks} arasındaki ilişki	37
Şekil 13. DK-MRG parametreleri arasında en yüksek gruplar arası anlamlılığa sahip K_1 'in benign ve malign lezyonlardaki dağılımı	45
Şekil 14. K_1 için ROC eğrisi	47
Şekil 15 a. 16 yaşında nörofibromlu olgu	48
Şekil 15 b. Kitle T1 ağırlıklı görüntüde komşu kas yapılar ile izo-hafif hiperintens sinyal özelliğinde izlenmektedir	48
Şekil 15 c. Kitle postkontrast T1 A ağırlıklı görüntüde difüz kontrastlanma paterni göstermektedir.	49
Şekil 15 d. Dinamik incelemede kitlenin kontrast tutulum paterni ve ölçümün yapıldığı yoğun kontrastlanma gösteren örneklem alanı izlenmektedir.	49
Şekil 15 e. Aynı olgunun ZSE'de, kitle 234. sn'de %180 oranında maksimum kontrastlanma artışı göstermektedir. ZSE'nin eğimi 2.61 olarak bulunmuştur.	50
Şekil 16 a. 72 yaşında malign fibröz histiyositomlu olgu	50
Şekil 16 b. Kitle T1 ağırlıklı görüntüde komşu yağlı dokuya göre hipointens, kas dokularına göre ise hiperintens sinyal özelliği göstermektedir.	51
Şekil 16 c. Kitle postkontrast T1 ağırlıklı görüntüde diffüz kontrastlanma özelliği göstermektedir.	51
Şekil 16 d. Dinamik incelemede kitle lezyonunun periferik kısımlarında daha belirgin kontrastlanmanın izlendiği ve bu kısımdan alınan örneklem sahası izlenmektedir.	52
Şekil 16 e. Aynı olgunun ZSE'de, kitle 57,5. sn'de %175 oranında maksimum kontrastlanma artışı göstermektedir.	52

SİMGELER ve KISALTMALAR DİZİNİ

MRG: Manyetik rezonans görüntüleme

DK-MRG: Dinamik kontrastlı MRG

BT: Bilgisayarlı tomografi

MFH: Malign fibröz histiyositom

HL: Hodgkin lenfoma

NHL: Non-Hodgkin lenfoma

PET-BT: Pozitron emisyon bilgisayarlı tomografi

Gd-DTPA: Gadopentetat dimeglumin

SI: Sinyal intensitesi

ZKE: Zaman kontrastlanma eğrisi

K₁: 1. dakikadaki nispi kontrastlanma

K₂: 2. dakikadaki nispi kontrastlanma

K_{maks}: Maksimum nispi tepe kontrastlanma

MVD: Ortalama damar dansitesi

Z_{maks}: Maksimum nispi tepe kontrastlanma değerine ulaşmak için geçen süre

i.v.: İntravenöz

ESBKM: Ekstraselüler boşluk kontrast maddesi

ZSE: Zaman-sinyal eğrisi

E_{maks}: Tepe kontrastlanma eğimi

ANOVA: Varyans analizi

GİRİŞ

Kontrastsız T1 ve T2 ağırlıklı fast spin eko sekansları içeren manyetik rezonans görüntüleme (MRG) yumuşak doku kitlelerinin saptanmasında ve yerel evrelendirilmesinde iyi bilinen bir yöntemdir (1–4). Yumuşak doku kitlelerinin benign malign ayırımının yapılmasında MRG'nin değişken özgüllük değerlerine sahip olduğu bildirilmiştir (2, 3, 5–8). Berquist ve ark. (6) ile Moulton ve ark. (9) nispeten yüksek özgüllük değerlerine (%76–90) ulaşmaktadır. Diğer araştırmalarda yumuşak doku tümörlerinin benign ve malign ayırımında MRG'nin düşük özgüllüğe sahip olduğu ve birçok lezyonun özgül olmayan görünüm gösterebileceği bildirilmiştir (2, 5, 7). Olgu seçimi özgüllükteki farklılıkları kısmen açıklayabilir.

Yumuşak dokudaki yer kaplayıcı lezyonların ayırıcı tanısında konvansiyonel kontrastlı MRG, tek başına yeterli bilgi sağlamamaktadır. Ancak kontrastlanmanın dinamik olarak ölçümü sonrası elde edilen sayısal parametrelerle daha yüksek tanısal doğruluğa ulaşılabilmesi ihtimali bulunmaktadır (10, 11).

Bunun yanında dinamik kontrastlı manyetik rezonans görüntüleme (DK-MRG), dokuların paramanyetik kontrastlanmasının zaman ile olan değişiminin, kısa aralıklarla saptanması sağlayan özel bir uygulamadır (12). DK-MRG yumuşak dokulardaki kitlelerin ayırıcı tanısında giderek daha yaygın bir şekilde kullanılmaktadır. Yumuşak doku, meme, mesane, boyun, kolon ve böbrek tümörleri DK-MRG'nin günümüzde yaygın kullanım alanı bulduğu patolojilerdir. Bu yöntem, yer kaplayıcı lezyonlarının yapısal özelliklerini daha belirgin olarak ortaya koymasının yanında çok değerli işlevsel bilgiler de vermektedir (2–5, 13–16).

Bu parametrelerin esas olanları tepe kontrastlanma oranı, bu orana ulaşılması için gereken süre ve bu süre sırasındaki kontrastlanma hızıdır. Belirtilen bu sayısal parametreler anjiyogenetik sürecin yol açtığı patolojik damarlanmanın dolaylı belirteçleridir. Anjiyogenez ile tümör evresinin yakın ilişki gösterdiği bilinmektedir. Bu nedenle DK-MRG, birçok kitle lezyonunun tanı, tedavi ve cerrahi planlamasında kullanılmaya başlanmıştır (17–19).

Bu çalışmanın amacı, DK-MRG'nin yumuşak dokulardaki yer kaplayıcı lezyonların ayırıcı tanısındaki yerinin, standart protokollerin ötesindeki veri kazanım ve analiz yöntemleri kullanılarak araştırılmasıdır.

GENEL BİLGİLER

Yumuşak Doku Kitleleri

Yumuşak doku kitleleri, yağ dokusu, fibröz doku, iskelet kası, düz kas ve bunları destekleyen nörovasküler elemanlardan köken alan tümörler olup parankimatöz yapıların destek dokularından kaynaklananlar bu tanımın dışındadır. Benign ve malign yumuşak doku kitleleri, heterojen bir grup oluştururlar ve diğer tümörlere göre daha az görülürler. Yumuşak doku kitleleri sıklıkla benzer bulgularla karşımıza çıktıklarından, aynı yerlerde oluşma eğilimi taşıdıklarından ve birbirlerinden ayrılmaları klinik özellikler, görüntüleme teknikleri ve hatta histolojik inceleme ile zor olması nedeni ile birlikte incelenmektedirler.

Epidemiyoloji: Yumuşak doku kitleleri vücudun hemen her yerinde oluşabilirlerse de %40'ı alt ekstremitelerde, %20'si üst ekstremitelerde, %10'u baş boyun bölgesinde ve %30'u gövde ile retroperitonda görülür. Benign olanlar malign olanlara göre çok daha yaygındır. Yumuşak doku sarkomları nispeten ender olup, tüm kanserlerin %2'sinden azını oluştururlar. Çocuklarda da görülmekle beraber, sarkomların %75'i erişkinlerde görülür. Onbeş yaş altında en sık rastlanan malign yumuşak doku kitlesi embriyonel rabdomiyosarkom, erişkinlerde ise malign fibröz histiyositom ve liposarkomdur.

Etiyoloji: Yumuşak doku sarkomlarının patogenezi iyi bilinmemektedir. Travmalar veya iyatrojenik faktörler miyozitis ossifikans, desmoid fibrom ve kronik lenfödem zemininde anjiyosarkoma neden olabilir. Kalıtım nörofibromatozisli olguların bir bölümünde nörofibromun dejenerasyonuna yol açabilir.

Klinik Bulgular: Yumuşak doku kitlelerinin ortak klinik sunumu yumuşak doku şişliğidir. Fibromlar hassas ve ağrılı yumuşak doku kitlesi, lipomlar asemptomatik yumuşak doku kitlesi, nörofibromlar ise dermiste yüzeysel ağrısız kitle şeklinde ortaya çıkarlar. Liposarkom genellikle ağrısız kitle, malign fibröz histiyositom aylar içinde ilerleyici büyüme gösteren büyük ağrısız yumuşak doku kitlesi, sinoviyal sarkom ise palpasyona duyarlı yumuşak doku kitlesi şeklinde bulgu verir.

Sınıflama ve Evreleme: Yumuşak doku tümörleri Dünya Sağlık Örgütü'nce aşağıdaki gibi sınıflandırılmıştır (Tablo 1).

Tablo 1. Dünya Sağlık Örgütü Yumuşak Doku Tümörleri Sınıflaması (2002)

1. Adipositik tümörler (yağ dokusu tümörleri)	
2. Fibroblastik tümörler / miyofibroblastik tümörler	
3. Fibrohistiyositik tümörler	
4. Düz kas tümörleri	<p>4A. Benign düz kas tümörleri</p> <ul style="list-style-type: none">• Leiomyom (yüzeysel, derin, pleomorfik)• Anjiyomiyom (vasküler leiomyom)• Epiteloid leiomyom• İntravenöz leiomyomatozis• Dissemine peritoneal leiomyomatozis <p>4B. Malign düz kas tümörleri</p> <ul style="list-style-type: none">• Leiomyosarkom• Epiteloid leiomyosarkom
5. Perisitik tümörler (perivasküler tümörler)	
<ul style="list-style-type: none">• Glomus tümörü• Glomanjiyomiyom• Hemanjiyoperisitom• Malign glomus tümörü• Malign hemanjiyoperisitom	

6. İskelet kası tümörleri	<p>6A. Benign iskelet kası tümörleri</p> <ul style="list-style-type: none"> • Yetişkin rabdomiyom • Genital rabdomiyom • Fetal rabdomiyom • Ara ya da hücrel rabdomiyom <p>6B. Malign iskelet kası tümörleri</p> <ul style="list-style-type: none"> • Embriyonel rabdomiyosarkom • Alveolar rabdomiyosarkom • Morfolojik varyantları <ul style="list-style-type: none"> * Botrioid rabdomiyosarkom * İğsi hücreli rabdomiyosarkom * Pleomorfik rabdomiyosarkom * Ganglionik diferansiyasyonlu rabdomiyosarkom (ektomezenkimom)
7. Vasküler tümörler (lenf ve kan damarı tümörleri)	<p>7A. Benign vasküler tümörler</p> <ul style="list-style-type: none"> ➤ Papiller endotelyal hiperplazi ➤ Hemanjiyomlar <ul style="list-style-type: none"> ○ Kapiller hemanjiyomlar ○ Juvenil hemanjiyomlar ○ Kavernöz hemanjiyomlar ○ Venöz hemanjiyomlar ➤ Epiteloid hemanjiyom (anjiyolenfoid hiperplazi, histiositoid hemanjiyom) ➤ Granüler tip hemanjiyom (piyojenik granüloma) ➤ “Tufted” hemanjiyom ➤ Derin hemanjiyomlar <ul style="list-style-type: none"> * Epiteloid hemanjiyoendotelyom * Endovasküler papiller anjiyoendotelyom (Dabska tümör) * İğsi hücreli hemanjiyoendotelyom <p>7B. Malign vasküler tümörler</p> <ul style="list-style-type: none"> + Anjiyosarkom + Lenfanjiyosarkom + Kaposi sarkom
<p>8. Sinoviyal tümörler</p> <ul style="list-style-type: none"> * Tenosinoviyal dev hücreli tümör — Yerel tenosinoviyal dev hücreli tümör 	

<p>— Difüz tenosinoviyal dev hücreli tümör (eklem dışı pigmente villonodüler sinovit)</p> <p>* Sinoviyal sarkoma</p> <p>* Tendon kılıfının malign dev hücreli tümörü</p>
<p>9. Mezotelyal tümörler</p> <ul style="list-style-type: none">• Plevra veya peritonun soliter fibröz tümörleri• Multikistik mezotelyom• Adenomatoid tümör• İyi diferansiye papiller mezotelyom• Plevra veya peritonun malign soliter fibröz tümörleri• Difüz mezotelyom
<p>10. Nöral ve nöroektodermal tümörler</p> <ul style="list-style-type: none">➤ Travmatik nörom➤ Morton nöromu➤ Multiple mukozal nörom➤ Nöromusküler hamartom (benign Triton tümör)➤ Sinir kılıfı ganglionu➤ Schwannom (nörilemom)➤ Schwannomatozis➤ Nörotekeom (sinir kılıfı miksoması)➤ Nörofibrom➤ Granüler hücreli tümör➤ Melanositik schwannom➤ Ektopik menenjiyom➤ Ektopik ependimom➤ Ganglionörom➤ İnfantın pigmente nöroektodermal tümörü (melanotik progonom)➤ Malign periferel sinir kılıfı tümörü (malign schwannom, nörofibrosarkom)➤ Malign granüler hücreli tümör➤ Berrak hücreli sarkom (yumuşak dokuların malign melanoması)➤ Malign melanositik schwannom➤ Gastrointestinal otonom sinir tümörleri (pleksosarkom)➤ Periferel primitif nöroektodermal tümör➤ Nöroblastom➤ Ganglionöroblastom➤ Periferel nöroektodermal tümör➤ İskelet dışı Ewing sarkomu
<p>11. Paragangliomlar (paraganglionik tümörler)</p> <ul style="list-style-type: none">* Paragangliyom (ekstraadrenal feokromasitom)* Malign paragangliyom

<p>12. İskelet dışı kartilajinöz ve kemik tümörler</p>	<p>12A. Benign tümörler</p> <ul style="list-style-type: none"> • Pannikülitis ossifikans ve myozitis ossifikans • Parmakların fibroosseöz psödötümörü • İlerleyici fibrodisplasia ossifikans • İskelet dışı kondrom veya osteokondrom • İskelet dışı osteom
	<p>12B. Malign tümörler</p> <ul style="list-style-type: none"> • İskelet dışı kondrosarkom • İyi diferansiye kondrosarkom • Miksoid kondrosarkom • Mezankimal kondrosarkom • İskelet dışı osteosarkom
<p>13. Puliripotent mezankimal tümörler</p> <ul style="list-style-type: none"> * Mezankimom * Malign mezankimom 	
<p>14. Değişik tümörler</p>	<p>14 A. Benign tümörler</p> <ul style="list-style-type: none"> • Konjenital granüler hücreli tümör • Tümöral kalsinozis • Miksom <ul style="list-style-type: none"> * Kutanöz miksom * Intramusküler miksom * Juxtra-artiküler miksom • Anjiyomiksom • Amiloid tümör • Parakordom • Ossifiye veya non-ossifiye fibromiksoid tümörler • Lenf nodunun myofibroblastomu
	<p>14 B. Malign tümörler</p> <ul style="list-style-type: none"> * Alveolar yumuşak doku sarkom * Epiteloid sarkom * Malign böbrek dışı rabdoid tümör * Desmoplastik küçük hücreli tümör
<p>15. Sınıflandırılmayan tümörler</p>	

Dereceleme ve Evreleme: Yumuşak doku kitlelerinde evre ve derece, tümörün yeri ve buna bağlı olarak rezektabilitesi ile birlikte prognozu belirleyen en önemli faktördür. Bu bağlamda öncelikle kitlenin benign ya da malign olduğu

belirlenmelidir. Bu görev birçok olguda güçlük arz eder. Kitlenin prognozunu etkileyen faktörler; kitlenin histogenezi, kitlenin boyu, dereceleme ve evrelemedir.

Dereceleme, büyük büyütme alanı başına düşen mitoz sayısı, hücre ve çekirdek boyu, pleomorfizm, hiperkromazi düzeyi, tümördeki nekroz düzeyi ve bağ dokusu matriksine göre hücresellik gibi kriterler içermektedir. Kitleler bu kriterlere göre birden dörde kadar ilerleyen şekilde, düşükten yükseğe doğru derecelendirilmektedir.

Tablo 2. Yumuşak doku kitlelerinde dereceleme parametreleri (20):

—Köken (subkütan, fasyal, intramusküler, karma)
—Boyut
—Şekil
—Kontur
—Sinyal homojenitesi
—Homojenitenin değişkenlik paterni (T1-T2)
—Kontrast tutulumu
*statik çalışma (tip, intensite)
*dinamik çalışma (oran, eğim)
—Düşük sinyal intensite septasyonları
—Kanama
—Peritümöral ödem
—Dağılım
*intrakompartmantal
*ekstrakompartmantal
*nörovasküler yapıların deplasmanı/enkasmanı
*kemik tutulumu
—Büyüme oranı

Evrelemede, öncelikle klinik ve görüntüleme bulgularından, daha sonra da histolojik değerlendirmeden yararlanılarak tümörün boyu ve yaygınlığı tahmin edilmeye çalışılır. En önemli bulgular lenf nodu tutulumunun varlığı ya da yokluğu ve uzak metastazların varlığıdır. Tümörün boyu önemli olup lezyonun

fasya, tendon, kemik gibi yapıların oluşturduğu anatomik kompartmanlarla sınırlı kalıp kalmadığını belirler. Bu değişkenleri birleştirmek için çeşitli sistemler önerilmiştir. Bunlardan en basit olanı aşağıda sunulmuştur:

Evre I: Histolojik olarak düşük dereceli, iyi diferansiye, mitozlar az

A. Kompartman içi

B. Kompartman dışı

Evre II: Histolojik olarak yüksek dereceli, mitozlar sık, nükleer atipi, nekroz alanları, yüksek hücre-matriks oranı

A. Kompartman içi

B. Kompartman dışı

Evre III: Bölgesel lenf nodlarına ya da uzak bölgelere (lenfatik, pulmoner, visseral, ya da kemik) metastaz.

Tablo 3. Yumuşak doku kitlelerinin yerleşim bölgeleri (20).

Yerleşim yeri		Tümör
Boyun	İnfant	Kistik higroma-lenfanjiyom kapiller hemanjiyom
	Boyun arka kesim	Nukkal fibrom
	Sternokleidomastoid kası (çocuk)	Fibromatozis kolli
	Karotid bufirikasyon	Glomus tümör
Gövde	Aksilla	Kistik higroma-lenfanjiyom
	Subskapular	Elastofibroma
	Paraspinal alan	Nörojenik tümör
Abdomen	Rektus abdominus kası (postpartum kadın)	Abdominal desmoid
	Paraspinal alan	Nörejenik tümör
	Psoas kası ve etrafında	Pleksiform nörofibrom
Pelvis	Presakral	Pleksiform nörofibrom
	Lateral gluteal bölge	Desmoid, Enjeksiyon granülomu
	Koksiks	Ekstrapinal ependimom
Üst ekstremitte	Deltoid subkütan	Desmoid, Enjeksiyon granülomu
	El bileği	Ganglion kisti
	El bileği, volar yüz	Median sinirin fibrolipohamartomu
	El	Palmar fibromatozis
	El, volar yüz	Median sinirin fibrolipohamartomu

	Parmak, volar yüz	Tendon kılıfının dev hücreli tümörü
	Parmak, dorsal yüz (çocukta)	Dijital fibrom
	Parmak ucu	Epidermoid kist, Glomus tümör
Alt ekstremiteler	Fleksör yüz, büyük sinirlerin traseleri	Schwannom
	Uyluk (yaşlı erkek)	Sarkom (Liposarkom)
	Uyluk (yetişkin)	Alveolar yumuşak doku sarkomu
	Uyluk (infant)	İnfanıl fibrohamartom
	Diz	Sinoviyal hemanjiyom
	Diz (genç, orta yaşlı erkek)	Pigmente villonodüler sinovit
	Diz (yaşlı erkek)	Lipoma arboresens
	Diz, popliteal fossa	Pigmente villonodüler sinovit, Baker kisti, Sinoviyal kist, Ganglion kisti, Meniskal kist, Sinir kılıfı tümörü, Popliteal arter anevrizması
	Diz, tibiofibular eklem	Ganglion kisti
	Ayak bileği	Ganglion kisti
	Ayak, ekstensör yüz	Ganglion kisti
	Ayak tabanı (genç yetişkin)	Sinoviyosarkom, Plantar fibromatozis
	Topuk	Berrak hücreli sarkom
	Metatarsallar (kadın)	Morton'un nöromu
	Ayak parmakları	Tendon kılıfının dev hücreli tümörü
Üst ve alt ekstremiteler		Fibröz histiyositom, Malign fibröz histiyositom, Myozitis ossifikans
	Ekstensör yüzde (genç yetişkin)	leiomyom
Tendonlar	Aşıl tendon (iki taraflı)	Ksantom, Tendon kılıfının dev hücreli tümörü, Berrak hücreli sarkom
Eklemler, eklemlerin etrafı		Sinoviyal hemanjiyom, Pigmente villonodüler sinovit, Sinoviyosarkom
Cilt ve cilt altı		Desmoid, Nörofibrom, Nodüler Fasiyit, Dermatofibrosarkoma protüberans

Lipomlar ve Liposarkomlar: Davranış farkları dışında da birçok noktada farklılık gösterirler. Lipomlar yağlı dokunun benign proliferasyonu olup mezankimal kökenli yumuşak doku kitlelerinin en sık nedenidir. Liposarkom çok

nadir görülür. Lipomların çoğu gövde, uyluk ve üst kolda oluşur. Lipom, makroskopik ve mikroskopik olarak nonneoplastik yağ dokusuna benzeyen ince kapsüllü bir matür yağ dokusu kitlesidir. Radyolojik olarak bilgisayarlı tomografide (BT) çok iyi sınırlı yağ dansitesinde lezyon olarak görülürler. Lipomlar yerleşim yerine göre subkütan, intermusküler veya intramusküler olarak alt gruplara ayrılabilir. Subkütan ve intermusküler lipomlar genellikle iyi sınırlı olurken intramusküler lipomlar sınırları belirsiz ve infiltratif olabilirler (21, 22).

MRG'de lipomlar T1 ağırlıklı sekanslarda yüksek sinyal intensitesinde, T2 ağırlıklı sekanslarda orta derecede sinyal intensitesinde izlenirler. Tüm sekanslarda lipomun sinyal intensitesi subkütan yağ dokusu ile benzerdir. Yağ baskılama sekansları ileri karakterizasyon için yararlı olabilir. Benign lipomun malign dejenerasyonu çok nadirdir. Bazen bileşiminde bağ dokusu (fibrolipom), proliferan kan damarları (anjyolipom) ya da kemik iliği (miyelofibrom) komponentleri de bulunur. Miyelofibrom özellikle sürrenal bezde görülmektedir.

Oysa liposarkomlar, genellikle kapsüllü, daha çok küçük boyda, invazif ve sarkomların çoğunda görülen balıketi görünümüne sahip soluk gri tümörlerdir. Liposarkomlar sıklıkla retroperitoneal yerleşim gösteren malign mezankimal tümörlerdir. Miksoid, iyi diferansiye ve kötü diferansiye olarak sınıflandırılmıştır. İyi diferansiye liposarkom türünde neoplastik hücreler arasında iyi diferansiye büyük, sarımsı, yağ vakuelleri şeklinde yağ kalıntıları bulunur. Liposarkomun diğer varyantları, bazen miksoid olabilen bir stroma içinde, immatür mezankimal hücrelerden oluşur ve lipoblastik kökenlerine ait çok az bulgu içerir.

Miksoid tip liposarkomun MRG görüntüsü benign miksomlara benzer fakat daha sık görülür. MRG'de homojen iyi sınırlı T1 ağırlıklı sekanslarda hipointens, T2 ağırlıklı sekanslarda belirgin hiperintens sinyal özelliğine sahip yumuşak doku tümörleridir. MRG'de, tüm sekanslarda lezyon boyunca kalın, düşük intensitede bant bulunması; T2 ağırlıklı veya yağ baskılamalı sekanslarda komşu kaslarda, fasiyal planlarda veya yağ dokusunda sıvı veya ödemin bulunması maligniteyi düşündürür. MRG'de kötü diferansiye liposarkomlar değişken görünüme sahip olup diğer agresif mezankimal tümörlerden ayırımı zordur. Bu lezyonlar genellikle kötü sınırlı, heterojen, T1 ağırlıklı sekanslarda hipointens, T2 ağırlıklı sekanslarda hiperintens olarak izlenir. Kanama ve nekroz

alanları bulunabilir. MRG'de yağ intensitesi genellikle izlenmez. Çevresel ödem veya sıvı görünümü tipiktir (21, 22).

Hemanjiyomlar: Kan ya da lenf sıvısıyla dolu kavernöz ya da kapiller benzeri kanal gruplarında oluşabilirler. Kavernöz hemanjiomlar; kan damarlarından veya lenfatiklerden gelişebilirler. Kavernöz hemanjiomlar sıklıkla deri ve mukozal yüzeylerden kaynaklanmakla birlikte özellikle karaciğer, dalak ve pankreasta da görülebilir. Süt çocuklarında yüzde ve saçlı deride kırmızı şarap lekeleri ya da doğum işaretleri denen büyük lezyonlar oluşturabilirler. Genellikle kırmızı-mavi renkli, basınçla sönen, 2–3 santim çapında, sınırları belirgin, süngersi lezyonlar olup sıvı kanla dolu büyük kavernöz boşluklardan oluşurlar.

BT veya MRG ile iç organlarda saptandıklarında daha ciddi lezyonlardan ayrılmaları gerekir. Kapiller hemanjiom; bağ dokusundan dar bir stromayla ayrılmış, kapsülsüz yoğun bir kapiller yumaktır. Kanallar çoğunlukla sıvı kanla doludur. Ancak bazı kapiller elemanlar içinde trombüs oluşumu ve fibröz organizasyonda siktir. Kapiller hemanjiom herhangi bir doku veya organda görülebilirse de, karaciğer, dalakta ve en sık olarak da deri, derialtı dokuları ile ağız ve dudak mukozalarında görünürler.

İntramusküler hemanjiyomlar benign vasküler tümörler olup yağ, fibröz doku, miksoid doku, düz kas, trombüs ve kemik gibi vasküler olmayan elementleri de içerebilir. MRG ile kapiller ve kavernöz tip hemanjiyomların ayırımı zordur. Kavernöz hemanjiyomlar; kapiller hemanjiyomlardan daha büyük olup daha fazla vasküler olmayan doku içerirler. Bazı kavernöz hemanjiyomlar fazla miktarda yağ içerir ve MRG'de lipom benzeri özellik gösterirler. Bu kitleler MRG'de T1 ağırlıklı sekanslarda hiperintens, T2 ağırlıklı sekanslarda ise göllenen kanın artmış su içeriğine bağlı olarak hiperintens izlenirler (21, 22).

Fibromlar ve Fibrosarkomlar: Fibromlar fibrosarkomlara göre ender saptanırlar. Zamanında fibrom olarak tanımlanmış lezyonların çoğu sonra fibromatoz olarak yeniden sınıflandırılmıştır. Bu ender lezyonlardan en sık formu olan over fibromlarıdır. Fibrosarkomlar da balıketi görünümünde olabilirse de yanılığa neden olacak tarzda kapsül gelişimi oldukça nadirdir. Bu tür durumlarda kapsülün incelenmesi genellikle sellüler bir fibromu çevreleyen iyi

diferansiye fibroblastik hücreleri açığa çıkarır. Tüm fibrosarkomlarda düzeyi değişken olsa da bir miktar anaplazi, en azından bir ya da birkaç mitoz vardır. Ancak bazen diferansiyasyon eksikliği lezyonun karakterizasyonunu güç, hatta olanaksız kılar. Monoklonal antikorlarla vimentin gibi immünohistokimyasal özelliklerin belirlenmesi, bu tümörlere özgül olmamakla birlikte, bazı benzer lezyonların ayırt edilmesine yardımcı olur. Fibrosarkomlar nispi olarak nadir görülen yumuşak doku tümörleridir. Yumuşak dokuların derin bölgelerinde majör sinir ve damarlara yakın bulunurlar ve %60'ı alt ekstremitede görülür (21, 22).

Desmoid Tümörler: Desmoid tümörlere saldırgan fibrom denmesi daha uygundur. Fibromatozis yumuşak dokulardaki değişik benign fibroz proliferasyonlardır. Daha saldırgan lezyonlar bölgesel invazyon eğilimi gösterirler ve cerrahi eksizyon sonrası tekrarlayabilirler. Bununla birlikte, desmoidler metastaz yapmazlar. MRG' de bu lezyonlar T1 ve T2 ağırlıklı sekanslarda hipointens olarak izlenirler. Bu tümörler nispi olarak aselüler olup yoğun kollagen içerirler. Tekrarlayan desmoid tümörler T2 ağırlıklı sekanslarda hiperintens izlenebilir. Bu fibroblastik proliferasyonlar derece 0,5 fibrosarkom olarak da düşünülebilir. Yaşamın ikinci ile dördüncü on yılı arasında üç lokalizasyondan birinde yer alırlar: 1-) karın kas duvarı kaslarında, özellikle de gebelik sırasında veya sonrasında bayanlarda, 2-) her iki cinste omuz, göğüs duvarı, sırt ya da kalça kaslarında ve 3-) nadiren Gardner sendromlu hastalarda abdomen içerisinde görünebilirler.

İnfiltratif karakterde, sıklıkla bol miktarda kollajen içinde yerleşen, büyük, büyüklük ve şekilleri ancak orta derecede değişiklik gösteren fibroblast kitleleri olarak görülürler. Genellikle pleomorfizm ve anaplazi yoktur ancak arada kalan kas hücreleri çok çekirdekli dev hücrelere benzeyebilirler. Çevre dokuları infiltre ettiklerinden kolaylıkla düşük dereceli fibrosarkomla karıştırılabilirler, ancak metastaz yapmazlar. Yetersiz eksizyon yapılırsa inatla tekrarlarlar (21, 22).

Benign ve Malign Fibröz Histiositomlar: Her ikisi de fibroblastlara, histiositlere ve ara formlara benzeyen çeşitli hücrelerden oluşmuşlardır. Bu özelliklere ek olarak, araya dağılmış lipid yüklü ksantomatöz hücreler ve birkaç adet çok çekirdekli dev hücre görülebilir. Benign tümörlerde, özellikle de deride

yeteri kadar lipid bulunduğunda tümörler fibroksantom ya da ksantohistiyositom olarak adlandırılabilirler. Malign fibröz histiyositom (MFH) en sık tanı alan yumuşak doku sarkomudur. Genellikle geç erişkin çağında görülüp altıncı dekada pik yapar, erkeklerde kadınlardan iki kat daha fazla görülür. Lezyonların yarısı alt ekstremitede, diğer yarısı üst ekstremiteler, gövde, retroperiton, baş ve boyunda görülür. Lezyonlar hemen her zaman yüksek evreli olup 1/3–1/2'si metastaz yapar. Genellikle iyi sınırlı ancak kapsülsüz, gri-beyaz, etli lezyonlar olup pek çok histolojik tipe ayrılır. Tüm formlarda tanımlanan hücre tiplerinin az da olsa pleomorfizm, anaplazi ve mitotik aktivite gösterdiklerinin belirtilmesi yeterlidir. Daha tipik tümörlerde, iç şeklindeki fibroblastlar radyal tarzda dizilerek sıklıkla yarıksı damarlar etrafında görülen girdap görünümünü oluştururlar.

Tüm MFH'larda zeminin damardan zengin olması tipiktir ve bazen bir kümes teline benzer bir görünüm oluşturur. Histiyositler için karakteristik olan immünohistokimyasal reaksiyonlar (örneğin lizozim, α 1-antikimotripsin) MFH'ların diğer sarkomlardan ayırt edilmesinde yardımcı olur. MFH komşu nörovasküler demeti sıklıkla etkiler. Tümörün çevresinde yaklaşık %5–20 olguda kemik ve kıkırdak metaplazisi mevcuttur. MFH'ların MRG görünümü diğer malign yumuşak doku tümörlerinin görünümüne benzer, heterojen, kötü sınırlı, miks intensitededir. MRG lezyonun doğru yerleşimini belirlemede yardımcıdır.

Rabdomiyosarkomlar: Çocukluk çağında en sık görülen yumuşak doku sarkomudurlar; erişkinlerde daha ender olmalarına karşın yine de rabdomiyomlardan daha sık görülmeleri ilginçtir. Kalpte görülen benign lezyonlar muhtemelen gerçek birer neoplazm değildirler. Kalp dışı rabdomiyomlar daha fazla açıklamayı gerektirmeyecek şekilde enderdirler. Birçok yerdeki rabdomiyosarkomlar genellikle özellihsiz, gri, bazen miksoid, diğer sarkomlardan ayırt edilmesi güç infiltratif kitleler oluştururlar. Bazen vulva ya da vajende yerleşirler ve yerleştikleri organın mukozası altında ya da mukozayı infiltre ederek dışa sarkan, üzüm salkımı benzeri lobüller oluştururlar (Botrioid sarkom). Bu neoplazilerin tanınmasında demsin ve kas aktinlerine karşı monoklonal antikorların kullanımının yanı sıra moleküler problemler oldukça yararlı olmaktadır.

Leiyomiyomlar ve Leiyomiyosarkomlar: Birbirlerinden oldukça farklı olabilirlerse de bu iki ucun arasında benign ve malign tanımının belirsizleştigi bir gri bölge de vardır. Klasik benign leiomyomlar inaktif görünüşlü, iğsi düz kas elemanlarından oluşmuş bir tümör olarak anlatılmaktadır. Ancak sellüler leiomyom ya da leiomyoblastom olarak adlandırılan, hücre ve çekirdek boylarında farklılıklar gösteren iri, iğsi hücrelerden oluşmuş, görünürde benign iyi sınırlı tümörlerde vardır. Bu tümörün görünümü kendisinde yanıltıcı şekilde iyi sınırlı olan iyi diferansiye leiomyosarkoma yaklaşmaktadır. İnfiltratif karakterde, gri-beyaz ve etli daha anaplastik tiplerin fibrosarkomlardan ayırt edilmeleri güç olabilir. Tüm sarkomlarda olduğu gibi anaplazi arttıkça pleomorfizm ve hiperkromazi de artar, mitozlar sıklaşır. Desmin için immünohistokimyasal ve elektron mikroskopik özellikler leiomyosarkomun tanısında yardımcıdır.

Sinoviyal Sarkom: Yumuşak doku sarkomlarının %8-10'unu oluşturur. Genellikle 40 yaşından önce tanı alır. Tipik olarak diğer sarkomlara göre daha distalde yerleşme gösterirken bazen santralde de görülebilir. Sinovisitlerden değil de eklem boşluğu çevresindeki mezankimal hücrelerden gelişir ve eklemlerden uzak noktalarda da bulunabilirler. Oldukça küçük ve yanıltıcı şekilde sınırlı görünenlerden, karakteristik şekilde infiltratif sarkomatöz kitlelere dek çeşitlilik gösterebilirler. Diğer sarkomların aksine ağrı genel bir belirtidir (21). Histolojik olarak küçük yuvalar, mikro kistik boşluklar ve bez yapıları oluşturan bir epitelyal, arada da fibroblast benzeri tabakalar oluşturan iğsi hücre komponentleri ile karakterize çift fazlı histolojileri sayesinde oldukça tipik bir görünümüleri vardır. Keratin, epitelyal membran antijen ve vimentin için histokimyasal çalışmalar birlikte yapıldığında yardımcı olabilirler ancak (X;18)(p11.2;q11.2) kromozomal translokasyonunun gösterilmesi daha özgündür.

Anjiyosarkom: Yerel nüksü sık görülen ve uzak metastazlar yapabilen saldırgan vasküler malign tümördür. Anjiyosarkomların yumuşak dokularda görülme oranı %24 civarındadır. Direkt röntgenogramlarda yumuşak dokuda özgül olmayan bir kitle özelliğindedir. Komşu kemikte oluşturduğu eroziv

değişiklikler görülebilir. Bazen bu erozyon bulguları sklerotik bir kenarla adeta durdurulur, ya da kemik korteksinde düzensiz erozyonlara neden olur. Vasküler kökenli yumuşak doku tümörlerinin MRG bulgusu, T1 ağırlıklı görüntülerde orta derecede sinyal intensitesi, T2 ağırlıklı görüntülerde yüksek sinyal özelliği göstermeleridir. Bu lezyonlar hemanjiyomlardan farklı olarak, çevrelerinde yağ dokusu bulundurmazlar ve çevre doku infiltrasyonları daha sıktır.

Lenfoma: Lenfomalar lenfoid dokuya ait hücrelerin (örn. lenfositler, histiyositler ve bunların prekürsörleri ve türevleri) malign neoplazmlarıdır. Lenfomalar, Hodgkin lenfoma (HL) ve non-Hodgkin lenfoma (NHL) olmak üzere iki ana grupta sınıflanır.

Non-Hodgkin lenfomalar, genellikle lenf nodlarından (%65), daha az sıklıkla parankimal organların lenfoid dokusundan (%35) kaynaklanırlar. Tüm tiplerinin diğer lenf nodlarına ve tüm vücut boyunca çeşitli dokulara, özellikle karaciğer, dalak ve kemik iliğine yayılma potansiyeli vardır. NHL'ların büyük çoğunluğu (%65–70) B-hücre kaynaklıdır, geri kalanların büyük kısmı T-hücre tümörleridir. Histiyositlerin ve makrofajların tümörleri çok nadirdir. NHL 5 kategoride toplanabilir; 1-) küçük lenfositik, 2-) difüz büyük hücreleri, 3-) foliküler, 4-) lenfoblastik ve 5-) Burkitt lenfoma. Tüm NHL'lerin %50'sini ve çocukluk çağının ise %20'sini difüz büyük hücreli lenfoma oluşturur. Tipik olarak tek bir nodal veya ektranodal yerde hızla büyüyen, sıklıkla semptomatik kitle ile ortaya çıkarlar. Yerel hastalık ve ektranodal belirtiler foliküler lenfomadan daha sıktır. Gerçekten gastrointestinal, deri, kemik veya beyin tutulumu ortaya çıkarıcı özellik olabilir. Waldeyer halkası olguların %50'sinde tutulmuştur. Foliküler tip erişkin NHL'lerin %40'ını oluşturur. Erkek ve kadınları eşit sıklıkta etkiler. Sıklıkla yaygın olan ağrısız lenfadenopati ile ortaya çıkar. Ektranodal (visseral) yerlerin tutulumu nadirdir, ancak tanı esnasında kemik iliği sıklıkla (olguların %75'inde) tutulmuştur. Lenfoblastik lenfoma belirgin şekilde 20 yaşın altındaki erkekleri etkiler. Çocukluk çağı lenfomalarının %40'ını oluşturur. Hastaların %50–70'inde çıkıntılı mediastinal kitlenin varlığı çok karakteristiktir ve bu tümör için timik orijini destekler. Hızla ilerleyicidir, kemik iliğine, oradan da kan ve meninkslere erken yayılım T-hücreli ALL'ye benzer tabloya neden olur. Burkitt lenfoma, çocukları ve genç erişkinleri etkiler. Afrikalı olgularda en sık

maksiller ve mandibuler tutulum ile ortaya çıkarken, diğer olgularda abdominal tümörler (barsak, retroperiton, over) daha sıktır. Nadiren lenf nodlarından çıkar.

Hodgkin lenfoma; hemen değişmez şekilde bir lenf nodundan veya nod zincirinden çıkar ve karakteristik şekilde anatomik olarak komşu nodlara yayılır. Ateş gibi sistemik belirtiler ile birlikte görülebilir. NHL gibi başlıca lenfoid dokuları tutan bir bozukluktur. Temel olarak dört alt tipi vardır: 1-) lenfositten zengin, 2-) karışık, 3-) lenfositten yoksun ve 4-) nodüler skleroz. Reed-Sternberg hücresi Hodgkin hastalığının histolojik tanısı için odak noktayı oluşturur (22).

Lenfositten zengin tip; hücreler lenf nodlarını difüz olarak doldurabilir ve normal yapıyı tıkayabilirler. Patlamış mısır hücre denilen ince çok loblu, kabarık nükleuslu hücreler içerir. Prognozu çok iyidir. Karışık hücreli tip; HL'nın sık rastlanan formlarından biridir. Reed-Sternberg hücreleri boldur. Erkeklerde kadınlardan daha sıktır. Lenfositten yoksun tip HL'nın en az görülen tipidir. Difüz fibrozis ve retiküler tip adları verilen 2 morfolojik şekli vardır. Hastaların çoğunluğu yaşlıdır ve yaygın tutulumları vardır. Nodüler sklerozlu tip en sık rastlanan histolojik formudur. Reed-Sternberg hücrelerinin özel bir varyantı olan laküner hücreler bulunmaktadır. Kadınlarda daha sık görülür. Alt servikal, supraklaviküler ve üst mediastinal lenf nodlarını seçerek tutar. Hastaların çoğunluğu erişkin veya genç erişkindir. Tüm gruplarda zaman içinde dalak, karaciğer, kemik iliği ve diğer organ tutulumu başlar.

YUMUŞAK DOKU KİTLELERİNDE TANI

Yumuşak doku kitlesi düşünülen bir hastada iyi bir fizik muayeneden sonra, olgunun özelliğine göre sırasıyla rutin laboratuvar incelemeleri, direkt radyolojik incelemeler (direkt röntgenogram, akciğer röntgenogramı), BT, MRG, manyetik rezonans anjiyografi, dijital substraksiyon anjiyografi, tek foton emisyon BT ve pozitron emisyon BT (PET-BT) incelemeleri yapılmalıdır.

Görüntüleme

MRG: MRG kas ve iskelet sisteminin değerlendirilmesinde tercih edilen yöntemdir. Bu yöntem, kas ve iskelet sisteminde travma ve enfeksiyonun değerlendirilmesinde ve tanımlanması zor yumuşak doku tümörlerinin

gösterilmesinde faydalıdır. Günümüzde genel olarak kabul edilen görüşe göre yumuşak doku patolojilerin değerlendirilmesinde, tanısında ve tedavi sonrası izlenmesinde gerekli bir incelemedir. Yumuşak doku kitlelerinin tanımlanmasında ve karakterizasyonun da diğer tüm görüntüleme tekniklerine üstündür. Bununla birlikte kalsifikasyon ve ossifikasyonun, komşu kortikal destrüksiyon ile periost reaksiyonunun değerlendirilmesi açısından direkt grafiler ile kombine edilmelidir. MRG çok planlı görüntüleme olanağı ile birlikte sinyal özelliklerine göre kas, tendon, kıkırdak, disk, menüsküs, sinoviyum, sinir, damar, yağ, sıvı, kortikal kemik ve kemik iliği yapılarını ayırt edebilir.

Bu teknik ağrısızdır, non-invaziftir ve iyonize radyasyon içermemektedir. Ayrıca yumuşak doku tümörlerinde MRG tümörün karakteri, büyüklüğü, içyapısındaki özellik ve tümör sınırları ilgili önemli bilgiler verir. MRG, temelde manyetik bir alanda elektromanyetik radyo dalgalarının vücuda gönderilmesi ve geri dönen sinyallerin görüntüye dönüştürülmesi temeline dayanan kesitsel bir görüntüleme yöntemidir (23).

MRG, çok iyi yumuşak doku çözünürlüğünün bulunması, anatomik detayı mükemmel sağlaması, daha az artefaktlara neden olması ve her üç düzlemde de görüntüler oluşturabilmesinden dolayı yumuşak doku lezyonların tanı ve izleminde yaygın olarak tercih edilmektedir. Bu görüntüleme yöntemi ile lezyonun komşu dokularla olan ilişkisi yüksek doğrulukla belirlenerek cerrahi ve radyoterapi için gerekli olan bilgilerin toplanmasına olanak sağlanmaktadır.

Vücut için zararlı olan iyonizan radyasyon içermeyen bir görüntüleme yöntemi olan MRG, ilk kez 1946 yılında, birbirinden bağımsız olarak Bloch ve Purcell tarafından tanımlanmıştır. MRG'nin esası enerjinin bir yerden başka bir yere transferidir. Bu teknikte olguya uygun frekansta bir elektromanyetik enerji gönderilir. Olgu tarafından emilen enerji daha sonra çevre dokulara geri yayınlanır. Çevreye yayınlanan enerji algılayıcılarla alınır ve uygun işlemlerden geçirilerek anatomik anlamlılığı olan görüntülere dönüştürülür. Görüntülerin temel yapıtaşları belli bir organdaki birim doku hacmine karşılık gelen pikseller ve bu piksellerin görsel parlaklığını belirleyen sinyal şiddetleridir (20).

Manyetik rezonans görüntüleme, lezyonların yapısal özellikleri ve doku karakterizasyonu hakkında önemli veriler sağlamaktadır. Yöntem, özellikle yer kaplayıcı lezyonlarının saldırgan niteliğini belirlemede en önemli kriterlerden biri olan tümör nekrozunu göstermede yararlıdır.

Kompleks bir yöntem olan MRG ile toplanan verilerin doğru işlenmesi ancak lezyonların morfolojileri, sinyal şiddetleri ve yerleşim yerlerinin saptanmasıyla mümkün olur. Lezyonların karakterizasyonu için kullanılan başlıca kriter morfolojidir.

Morfolojik verilerin saptanması için öncelikle lezyonların normal zeminde yarattığı sinyal farklılıklarının ortaya konması gerekmektedir. Bu durum özellikle de anatomik olarak çok belirgin değişikliklere yol açmayan lezyonlar için önemlidir. Hastalıklı dokuda, birçok etkenin karmaşık etkileşiminin sonucu olarak görülen sinyal değişikliği MRG incelemesinin temelini oluşturur. T1 ve T2 relaksasyon zamanları, proton dansitesi, manyetik alanın gücü ve puls sekansları sinyal değişikliğini oluşturan etkenlerin başlıcalarıdır. Bununla birlikte dokuların sahip olduğu geniş biyolojik değişkenlikler normal ve hastalıklı dokuların relaksasyon zamanlarının örtüşmesine yol açar. Bu sebeple birçok lezyon T1 ağırlıklı görüntülerde hipointens, T2 ağırlıklı görüntülerde hiperintens olarak izlenir. Bu durum ise konvansiyonel MRG'de hastalıklı dokunun saptanması ve karakterize edilmesini engeller.

MRG'nin lezyonu tanımlama yeteneğinin artırılması için özel puls sekanslarının kullanılması veya olguya intravenöz yoldan paramanyetik kontrast maddelerinin verilmesi gereklidir. Bu sayede dokuların relaksasyon zamanlarını ve sinyal şiddetlerini değiştirmek mümkün olabilir. Paramanyetik kontrast madde verilmesi, patolojik dokunun kontrastlanmasını sağladığından, lezyonların ortaya çıkmasını kolaylaştırır. Kontrastlanma, lezyonun aktivitesine işaret eder. Ancak saptanan lezyonun malign veya benign olduğuna sadece kontrastlanma şekline bakılarak karar verilemez.

MRG görüntülemelerde hemanjiyom tanısı rahatlıkla konulabilir. Dinamik kontrastlı MRG; düşük akım hızına sahip (kavernöz) hemanjiyomları, yüksek akım hızına sahip (kapiller) hemanjiyomlardan ve arteriyo-venöz malformasyonlardan ayırmada yardımcı olabilir. Kontrastsız MRG yumuşak doku kitlelerinin değerlendirilmesinde önemli bir tanısal araç olmasına rağmen (24, 25, 26), gadolinyum kontrast madde lezyonun karakterizasyonun da, yumuşak doku kitlelerinin yayılımının değerlendirilmesinde ve yerel nüksün tespit edilmesinde önemli rol oynar (27).

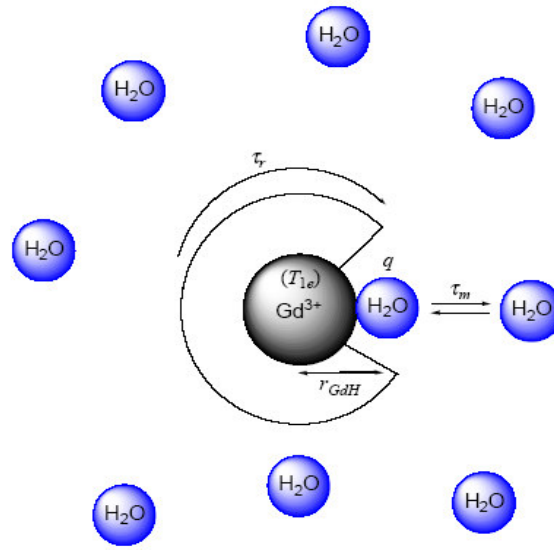
MRG'de Kullanılan Kontrast Maddeler: Tanısal radyolojide hastalıklı dokudaki sinyal intensitesi değişiklikleri MRG'nin temelini oluşturur. MRG'de izlenen doku sinyal intensitesi biyolojik dokunun intrinsek özelliklerine (T1, T2 relaksasyon zamanları ve proton dansitesi), kullanılan cihaza ve manyetik alan kuvveti ile puls sekansına bağlıdır. Fakat geniş biyolojik varyasyonları nedeniyle normal ve anormal dokunun relaksasyon zamanları çakışır bu da MRG' nin anormal dokuyu tanıma ve karakterize etme yeteneğini sınırlar (20). İntravenöz kontrast maddeler, kontrastsız görüntülerde yeterli doku ayrımı yapılamadığı durumlarda kullanılmaktadırlar. Kontrast madde kullanılmasıdaki asıl amaç, hem patolojik doku ile normal dokuların, hem de değişik karakterdeki lezyonların birbirinden ayrılabilmesidir. Kontrastlı incelemeler sadece lezyonun morfolojisi hakkında bilgi vermekle kalmaz, bazı hallerde doku fonksiyonu hakkında da önemli bilgiler sağlayabilirler (28).

MRG'de kullanılan kontrast maddelerin paramanyetik ve süperparamanyetik özellikleri T1 ve T2 relaksasyon zamanlarını azaltmak için kullanılır. Kontrast maddenin etki etme prensibi proton relaksasyon zamanında yaptığı kimyasal değişimdir. Bilinen bazı kimyasal maddeler elektriksel yüklü protonların, elektronların ve nötronların hareketinden kaynaklanan belli manyetik özelliklere sahiptir. Çekirdekte olduğu gibi proton ve nötron sayıları eşit olduğu zaman bunların manyetik momentleri karşılıklı dizilirler ve birbirlerini yok ederler.

Kontrast maddelerin temel özelliği paramanyetik ajanlar olmalarıdır. Paramanyetizma, son yörüngesinde eşlenmemiş elektrona sahip atomlarda oluşur. Paramanyetik özelliğe sahip atomlar herhangi bir dış manyetik alana konulduklarında önemli derecede net manyetizasyon gösterirler. Paramanyetik ajanların en önemlileri Mn^{+2} ve Fe^{+3} gibi kimyasal submetal iyonlar ile gadolinyum ve disprosiyum gibi lanthanid elementlerdir. Yedi tane eşleşmemiş elektron içeren gadolinyum belirtilen elementler içinde paramanyetik açıdan en güçlü olanıdır (20).

Paramanyetik ajanlardan gadolinyumun elektronları dış manyetik alan içine yerleştirildiğinde bu manyetik alandan etkilenerek önemli miktarda net manyetik dipol momenti kazanırlar çünkü bu atomların paramanyetik dipol momentleri uygulanan dış manyetik alan momentine paralel dizilmeyi tercih ederler. Bu moment dokulardaki protonların momenti ile etkileşime girip

protonların relaksasyon sürelerini kısaltabilir. Böylelikle dokuların sinyal şiddetinde değişiklik oluşur. Bu değişiklikler normal konsantrasyonlarda T1, yüksek konsantrasyonlarda ise T2 ağırlıklı sekanslarda belirgindir (29, 30) (Şekil 1). Verilen kontrast maddenin relaksasyon sürelerini kısaltma kabiliyeti, kontrast maddenin dokudaki miktarına ve dokunun kendi sahip olduğu relaksasyon süresine bağlıdır (20).



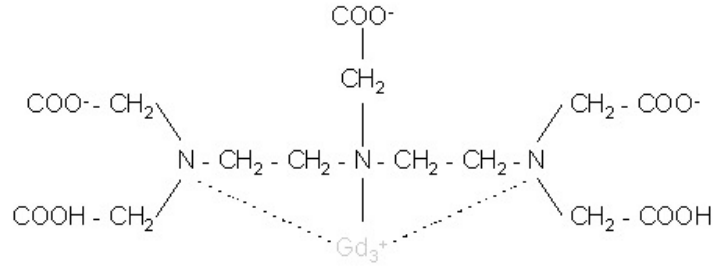
Şekil 1. Paramanyetik kontrast maddenin etki mekanizması. Gadolinyum elektronlarının sahip olduğu manyetik moment protonların momentini ile etkileşim göstermektedir.

MRG'de kullanılan kontrast maddeler biyodağılımlarına bağlı olarak çeşitli alt gruplar altında incelenirler (20, 29, 31, 32). Bunlar:

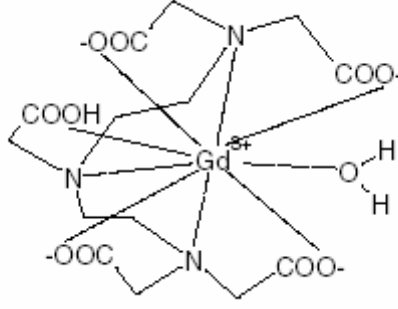
1. Ekstraselüler boşluk kontrast maddeleri (ESBKM),
2. Dokulara özgül kontrast maddeler (Retiküloendotelial sisteme, Hepatobiliyer sisteme özgül kontrast maddeler),
3. Kan havuzu kontrast maddeleri,
4. Gastrointestinal kontrast maddelerdir.

Ekstraselüler Boşluk Kontrast Maddeleri (ESBKM): Bu gruptaki kontrast maddeler, yüksek ve düşük moleküler ağırlıklı ajanlar olarak ikiye ayrılırlar. Düşük moleküler ağırlıklı ajanlar paramanyetik gadolinyum şelatlarına sahiptir.

İlk ve günümüze kadar en fazla kullanılan MRG kontrast ajanı olan sınıfının prototipi gadolinyum-dietilentriaminpentaasetik asittir (Gd-DTPA)(Magnevist, Schering AG)(Şekil 2, 3). Gd-BOPTA (Multihance, Brocca Diagnostic) asıl olarak hepatobiliyer kontrast ajan olarak dizayn edilmiştir. Fakat %96'sı böbrek yoluyla atıldığından ESBKM olarak sınıflandırılır. Gadobutrol (Gadovist 1.0, Schering AG) diğer 0,5 molar konsantrasyondaki gadolinyum komplekslerinin aksine 1,0 molar konsantrasyona sahiptir. Diğer ekstraselüler kontrast maddeler ile karşılaştırıldığında aynı dozdaki kontrast madde enjeksiyonu iki kat yüksek konsantrasyona ve enjeksiyon hacminin yarıya düşmesine neden olur. Gadobutrol bu nedenle perfüzyon görüntüleme ve yüksek çözünürlüklü üç boyutlu manyetik rezonans anjiyografi gibi incelemelerde avantajlıdır. Damar içi boşlukta ilerleyen ESBKM'ler, kılcal damarlardan hızla geçerek intersitisyel boşluğa yayılırlar. Yıkıma uğradığı durumlarda kan beyin bariyerini geçerler ve hipervasküler lezyonlarda tutulum gösterirler. Bunun dışında hücre zarlarını geçemezler ve bu nedenle ekstraselüler olarak adlandırılırlar (29, 31, 32).



Şekil 2. Gd-DTPA'nın yapısal formülü



Şekil 3. Gd-DTPA kompleksinin antiprizmatik yapısı

Kontrast madde periferik arterlere geldiği zaman kapillerlerde yüksek konsantrasyona ulaşır ve yaklaşık yarısı hızlı geçiş ile intersitisyel kompartmana geçer. İlk görüntüler bu fazda alınır. Başlangıç fazından sonra kontrast maddenin difüzyon oranı azalır, kontrast madde plazma ve intersitisyel kompartmanlardaki konsantrasyonlarının eşitlenmesinden sonra intersitisyel alandan vasküler kompartmana geri dönmeye başlar. Bu kinetik süreç intersitisyel mesafenin ölçümü ile direk orantılıdır. Dar intersitisyel kompartmana sahip dokularda intravasküler-intersitisyel kontrast madde konsantrasyonun eşitlenme zamanı yaklaşık 20 saniye iken geniş intersitisyel kompartmana sahip dokularda bu süre 3–5 dakikaya kadar ulaşmaktadır. Bu oran benign malign kitlelerin ayırımında primer ayırıcı faktördür. Fakat iki tip lezyon çakışan kontrastlanma miktarı ve oranına sahip olabilir (33, 34, 35).

ESBKM'ler öncelikle MRG incelemelerinde kontrast artışı sağlamak için kullanılırlar. Yumuşak doku lezyonlarının ortaya çıkarılması ve tanımlanmasında yararlıdırlar. Yumuşak doku lezyonlarının sınırları, yayılımları ve içyapıları hakkında veri sağlayıp, tedavi sonrası değişikliklerin nüks veya rezidü tümör dokusundan ayrılmasına olanak sağlarlar (32).

ESBKM'lerindeki esas yapıtaşı gadolinyumdur. Gd, daha önce de belirtildiği üzere, güçlü paramanyetik etkisi nedeniyle ekstraselüler manyetik rezonans kontrast maddeler için tercih edilen metaldir. Ancak serbest gadolinyum iyonu toksisitesi nedeniyle MRG için uygun bir kontrast madde değildir (30) ve ligandlara sıkıca bağlanılarak kullanılabilir. Böylece vücuda

toksik olmayan yüksek hidrofilik özellikte gadolinyum şelat komplekslerinin oluşması sağlanır.

İntravenöz kontrast maddelerin yapıtaşı olarak kullanılan gadolinyumun, DTPA (dietilentriaminpentaasetik asit), DTPA-BMA (dietilentriaminpentaasetik asit bis-metilamid) ve DOTA (tetraazasiklododekan tetraasetik asit) gibi bileşikleri geliştirilmiştir. Böylelikle gadolinyum paramanyetik etkiden sorumlu iken, ligand farmakokinetik davranışı belirler. Belirtilen şelatlarının hidrofiliteleri yüksek, molekül ağırlıkları ise düşüktür. Proteinlere çok az miktarda bağlanırlar. Plazmadaki yarılanma ömürleri yaklaşık 90 dakika olup vücuttan glomerüler filtrasyon hızı normal ise 24 saat içinde böbrekler yoluyla uzaklaştırılırlar.

İntravenöz uygulanmasından sonra, Gd-DTPA farmakodinamik olarak arteriyel, kan havuzu ve ekstraselüler olarak adlandırılan ve birbirini izleyen üç kontrastlanma fazına yol açar. Arteriyel faz, enjeksiyonu izleyen dönemde, kontrast madde henüz arteriyel sistemde iken, yaklaşık ilk 30 sn içinde alınan görüntülerden oluşur. Kontrast madde arteriyel sisteme girişinden yaklaşık 20 sn sonra venler içinde dağılmaya başlar. Bu nedenle arteriyel fazdaki görüntüleme teknik olarak en zor kısmı oluşturur.

Kontrast madde, bir dakikadan daha kısa bir zaman içinde hem arterlerde hem de venlerde, yani kan havuzunda dağılmış olur. Bu sırada intersitisyel boşluğa ve böbrek tübüllerine de bir miktar kontrast madde geçişi olmaktadır. Kontrast madde, enjeksiyondan iki dakika kadar sonra intersitisyel boşlukta yayılmaya başlar. Bu sırada alınan görüntüler ekstraselüler fazı oluşturur. Doku kılcal damarlarının yanı sıra böbrek glomerüllerinden de süzülen ekstraselüler kontrast maddeler idrar yolu ile vücuttan atılmaya başlar. Kontrast madde intersitisyel boşluktan hemen temizlenmediği için ekstraselüler faz yukarıda sayılan fazlardan daha uzun sürer. Günümüzde ESBKM olarak kullanılan başlıca bileşikler gadopentetat dimeglumin (Gd-DTPA) (Magnevist, Schering AG), gadodiamid (Gd-DTPA-BMA) (Omniscan, GE Healthcare), gadoterat meglumin (Gd-DOTA) (Dotarem, Laboratoire Guerbet) ve gadoteridol (Gd-HP-DO3A) (ProHance, Bracco Diagnostics)'dur (20, 29, 36).

DK-MRG: Dinamik MRG rutin olarak yumuşak doku kitlelerinin tanısında statik incelemeye destek olmak için kullanılmaktadır (37). DK-MRG incelemeleri paramanyetik kontrast maddenin tümör kapillerlerine verilmesi ve bunu takiben

ekstravasküler alana difüzyonu sırasında alınan hızlı sekans görüntüleri içerir. MRG'de kullanılan kontrast maddeler hücre membranını geçemediği için verilen kontrast madde sadece plazmada ve ekstraselüler alanda bulunur. Bu nedenle dinamik MRG incelemede her vokselin kontrast dağılımını analiz etmek için plazma hacmi ve ekstraselüler alan hacmini kapsayan konvansiyonel iki kompartmanlı farmakokinetik model kullanılır (38).

Lipom ve hemanjiyom gibi benign lezyonlar kesin tanı koydurabilecek özgül MRG karakteristikleri içerirler. Bununla birlikte yumuşak doku tümörlerinin çoğunun görüntüleme karakteristikleri tanısal değildir. Gd kontrast madde kullanımının özgülüğü artırdığı bildirilmemiştir (39). İntravenöz paramanyetik ajan uygulanması sonrasında, T1 ağırlıklı incelemelerde oluşan intensite değişikliklerinin statik değerlendirilmesine dayalı bir yöntem olan konvansiyonel kontrastlı MRG, morfolojiye ilişkin duyarlılık ve özgülükte belirgin bir artış sağlamaktadır. Bunun yanında bu yöntemle, sinyalin zamansal değişimi hakkında bilgi elde etmek mümkün olmamaktadır. Tümöral, enfeksiyöz, ödemli ve reaktif dokulardan elde edilen statik veri analizi, birçok durumda benzer kontrastlanma şekillerini ortaya koyduğundan, yöntem özellikle malign ve benign tümörlerin ayırımında yetersiz kalmaktadır. Son zamanlarda üç DK-MRG özelliğinin kombinasyonu (başlangıcı, paterni ve kontrastlanmanın progresyonu) benign ve malign yumuşak doku tümörlerinin ayırımında faydalı olduğu rapor edilmiştir (40). Kontrastlanma değişiminin belli bir zaman süresi içinde izlenmesine ve kontrast artışının sayısal olarak değerlendirilmesine dayanan DK-MRG ise morfolojik bilgilerin yanında, tümörlerin biyolojik davranışlarının tahminine yönelik fonksiyonel bilgilerin de elde edilmesine olanak tanımaktadır (12,13). Bu bilgiler dokunun perfüzyonuna, kılcal damar geçirgenliğine, intersitisyel alan hacmine ve tümör anjiyogenezine yönelik olabilir (11, 15, 16).

DK-MRG tümördeki mikrosirkülasyon hakkında bilgi sağlamak için invazif olmayan bir yöntemdir. DK-MRG ile elde edilen kontrastlanma karakteristikleri artmış damar içeriği ve kapiller permabilite gibi tümör anjiyogenezi sonuçlarını yansıtır. Son yıllarda bu tekniğin kullanılmasıyla malign yumuşak doku tümörlerinin benign yumuşak doku kitleleri ile karşılaştırıldığında daha erken, hızlı ve baskın olarak çevresel biçimde kontrast tuttuğu gösterilmiştir. Dinamik kontrastlanma primer tümör ve metastazın karakteristiğini belirleyen anjiyogenetik faktörlerden etkilenir. Böylece elde edilen semikantitatif bilgiler

doku perfüzyonu ve tümör mikrosirkülasyonunun indirekt belirteçleridir (10, 26, 40, 41).

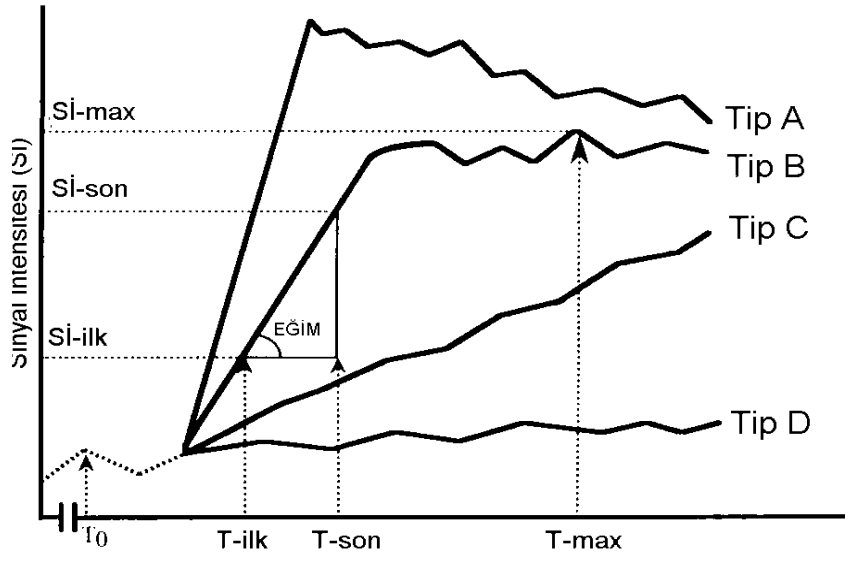
Dinamik MRG'de bolus kontrast enjeksiyonu sonrası hızlı görüntüleme yapılmaktadır (42). Kontrast madde hızlı ve basınçlı bir şekilde verilir ve bu işlemi serum fizyolojik enjeksiyonu izler. Elde edilen kontrastlanma iki fazdan oluşur. Erken fazda kontrast madde intravasküler alana yayılmakta, geç fazda ise komşu intersitisyel alana difüzyon yolu ile dağılım göstermektedir. DK-MRG gerçekte iki ayrı tekniğe verilen genel addir. İlk geçiş tekniği olarak da adlandırılan perfüzyon görüntülemesinde suseptibilite ($T2^*$) etkileri, T1 ölçüm tekniği olarak adlandırılan DK-MRG'de ise kontrast relaksasyon (T1) etkileri zamana karşı ölçülür (14, 18).

Bu iki farklı dinamik incelemeden en fazla kullanılanı T1 DK-MRG'dir. Özel sekans gerektirmemesi, özel veri işleme (post-processing) yazılımlarına gereksinim göstermemesi, morfolojinin ve kontrastlanmanın aynı sekansda izlenebilmesi ve tüm anatomik bölgelere uygulanabilmesi, bu tekniğin perfüzyon görüntülemeye olan başlıca üstünlüğünü oluşturur. T1 ölçüm teknikleri ayrıca geçirgenlik ve kompartıman modellerinin uygulanabilmesine de olanak verir.

DK-MRG ile elde edilen zaman-sinyal eğrilerini (ZSE) analiz etmek için üç ana yöntem kullanılmaktadır. Bu yöntemler nominal değerlendirme, parametrik değerlendirme ve fizyolojik modelleme olarak adlandırılır.

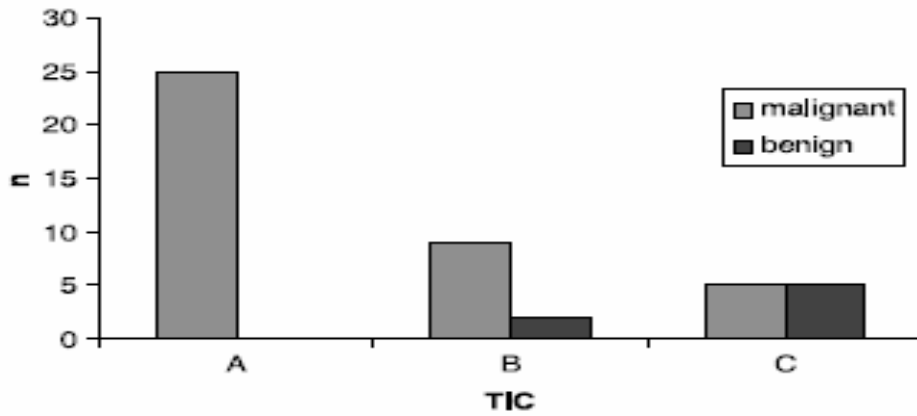
Nominal Değerlendirme: Lezyonların tepe sinyal şiddeti (sinyal intensitesi, SI) ve kontrast maddenin yıkanma özelliklerine dayanılarak yapılır. Bu özelliklere göre dört tip ZSE tanımlanmıştır (43) (Şekil 4).

- Tip A: 120 sn. içinde (erken faz) tepe SI ve geç fazlarda SI düşüşü,
- Tip B: Erken fazda yüksek tutulum ve izleyen geç fazda plato oluşumu (tepe SI 120–240 sn.ler içinde),
- Tip C: Tepe SI oluşmaksızın inceleme boyunca SI artışı olması,
- Tip D: İnceleme süresince anlamlı SI artışı olmamasıdır.



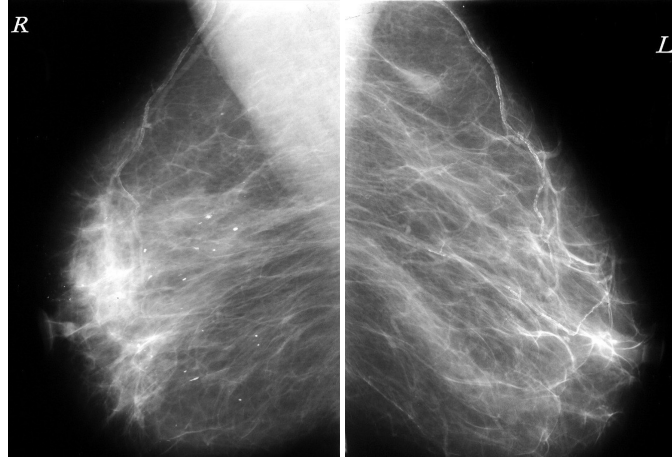
Şekil 4. Dört temel ZSE şekli (43 no'lu kaynaktan değiştirilerek alınmıştır)

Tip A ZSE oluşturan lezyonların hepsi malign olarak yorumlanmaktadır. Tip B ZSE oluşturan lezyonların büyük çoğunluğu malign olarak değerlendirilmektedir. Tip C eğriye sahip olan lezyonların benign olma olasılığı ise, malign olma olasılıklarından daha yüksektir (13) (Şekil 5).

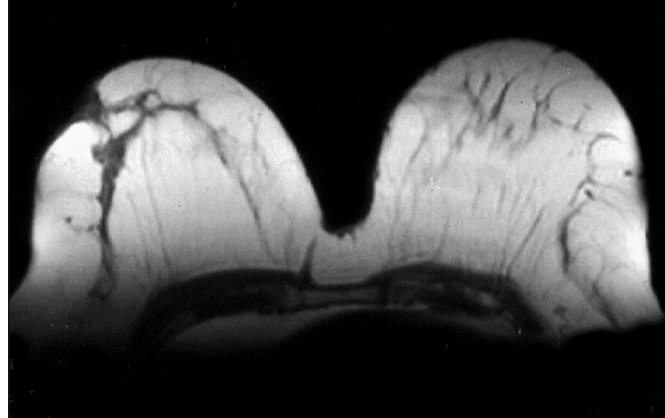


Şekil 5. Değişik ZSE tiplerinin malign ve benign lezyonlarda görülme sıklıkları (44 no'lu kaynaktan yazarlarının izniyle)

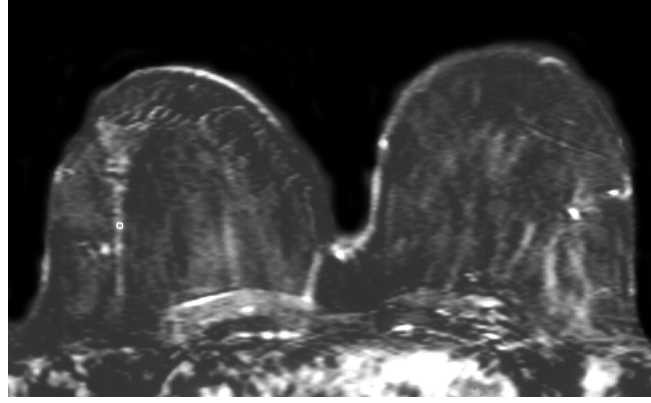
Nominal değerlendirme, fizik incelemelerde ve konvansiyonel MRG incelemeler sonucu malign özellikler taşıdığı düşünülen birçok lezyonun gerçekte benign olan doğalarına işaret edebilir (44) (Şekil 6).



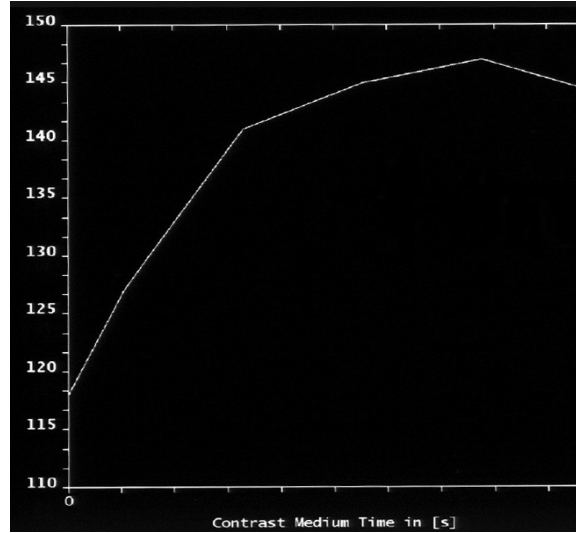
Şekil 6 a. Diyabetik fibröz mastopati olgusunun mamogramları. Sağ meme retroareolar bölgede asimetrik dansite artışı izlenmektedir (44 no'lu kaynaktan yazarlarının izniyle).



Şekil 6 b. Aynı olgunun MR mamografisi. Sağ meme dış kadranda üçgen şeklinde hipointens lezyon izlenmektedir (44 no'lu kaynaktan yazarlarının izniyle).



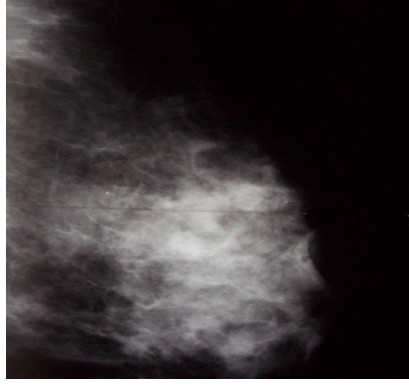
Şekil 6 c. Aynı olgunun DK-MRG incelemesinde elde edilen çıkartım (substraksiyon) görüntülerinde sağ meme dış kadranda üçgen şeklinde belirgin kontrast tutulumu (44 no'lu kaynaktan yazarlarının izniyle).



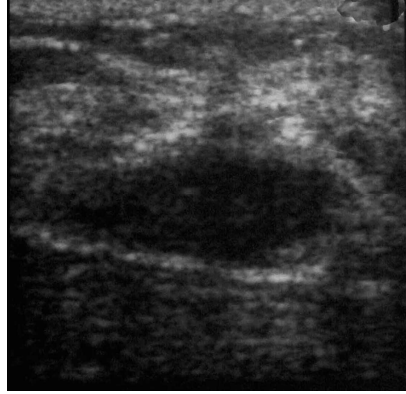Şekil 6 d. Şekil 25 c' de belirtilen kontrastlanma alanından elde edilen ZSE eğrisi. Eğride tepe oluşturmeyan kontrast tutulumu izlenmektedir (Tip C) (44 no'lu kaynaktan yazarlarının izniyle).

Bunun yanında bu değerlendirme yöntemi için yukarıdaki çıkarsamanın tersini söylemek olanaklı değildir. Örneğin, Tunçbilek ve ark. (45) tarafından

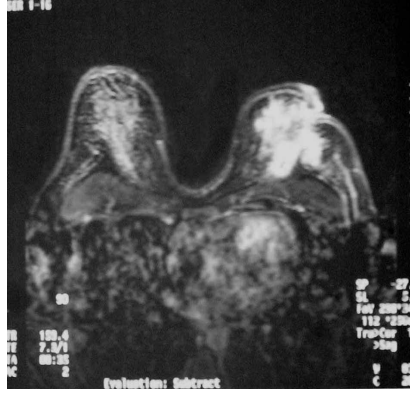incelenen üç ayrı granülomatöz mastit olgusunun nominal değerlendirmesi malign lezyonlarla uyumlu olarak bulunmuştur (Şekil 7).



Şekil 7 a. Granülomatöz mastit olgusunun mamogramı. Retroareolar ve derin retroareolar alanda belirgin dansite artışı izlenmektedir (45 no'lu kaynaktan yazarlarının izniyle).

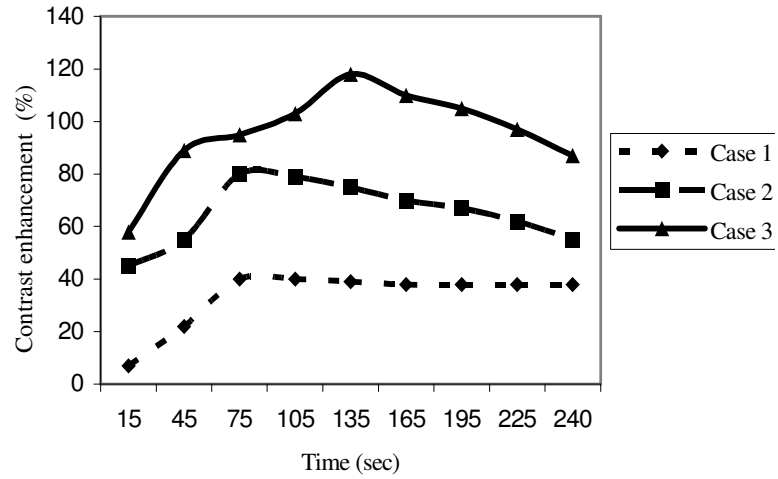


Şekil 7 b. Aynı olgunun ultrasonografik incelemesi.



Şekil 7 c. Aynı olgunun MR mamografisi.

Sol meme retroareolar alanda, geniş spiküle konturlu, santral nekroz alanı dışında belirgin homojen kontrastlanma gösteren kitle lezyonu izlenmektedir.



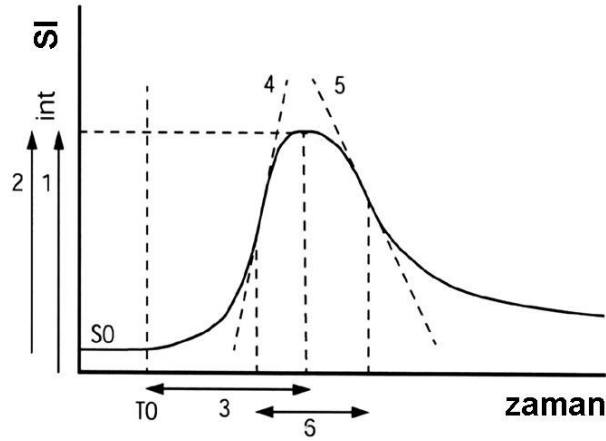
Şekil 7 d. Üç ayrı granümatöz mastit olgusuna ait zaman-kontrastlanma eğrileri.

İlk olguda geç tepe kontrast tutulumu ve hızlı düşüş göze çarpmaktadır. İkinci olguda erken fazda tepe kontrast tutulumu ve geç fazda düşüş izlenmektedir. Üçüncü olguda erken fazda yüksek kontrast tutulumu ve geç fazda plato oluşumu bulunmaktadır. Bu bulgulara göre her üç olguda da malign karakterde lezyon bulunması gerekmektedir (45 no'lu kaynaktan yazarların izniyle).

Ani ve yüksek kontrastlanma ender olarak yukarıdaki örnekte de görüldüğü üzere, benign lezyonlarda da görülebilmektedir. Malign lezyonların kontrastlanması artmış damarlanmaya bağlıdır. Neoanjiyogenez adı verilen bu anormal durumda, damarlar tortüöz görünümde olup, çok ince duvar yapısı, düzensiz çap değişiklikleri ve yer yer aşırı genişlemeler gösterirler. Arteriyovenöz şantlar da kontrastlanmaya etki ederler. Benign lezyonların kontrastlanması ise artmış perfüzyon ve geçirgenliğe bağlıdır. Aynı durum rezeksiyon, biyopsi, radyoterapi, kemoterapi ve emboloterapi sonrası gelişen nekroz için de geçerlidir.

Parametrik Değerlendirme: Nominal değerlendirmenin ayırıcı tanıdaki eksiklikleri, ZSE eğrilerinin daha detaylı analizini gündeme getirmiştir. Bu amaçla parametrik değerlendirmeler kullanılır. Değerlendirme öncesinde ZSE zaman kontrastlanma eğrisine (ZKE) dönüştürülerek düzeltme uygulanır. Dönüştürme " $K_n = [(SI_0 - SI_n) / SI_0] \times 100$ " formülü kullanılarak gerçekleştirilir. Elde edilen ZKE kullanılarak şu parametreler hesaplanır:

- K_1 (1. dakikadaki maksimum nispi kontrastlanma)
- K_n (n. dakikadaki maksimum nispi kontrastlanma)
- K_{maks} : Dönüşümün en yüksek değeri, inceleme süresince oluşan tepe nispi kontrastlanma)
- Z_{maks} : K_{maks} için geçen süre
- E_{maks} : $[(SI_{son} - SI_{ilk}) \times 100] / [SI_{ilk} \times (Z_{son} - Z_{ilk})]$, ZKE'nin boyanma (wash-in) eğimi, zaman-sinyal şiddeti eğrisinde tepe kontrastlanma öncesi en dik eğim)
- E_{son} : ZKE'nin yıkanma (wash-out) eğimi (Şekil 8).



Şekil 8. Zaman sinyal şiddeti eğrisinin değerlendirilmesi.

Bu şekilde S_0 , kontrast maddenin verilmeye başlandığı anı; 1, tepe sinyali (eğrinin tepe yaptığı yer); 2, tepe kontrastlanmayı (K_{maks}); 3, tepe kontrastlanma zamanını (Z_{maks}); 4, boyanma eğimini (E_{maks}); ve 5, yıkanma eğimini (E_{son}) temsil etmektedir.

Yukarıda belirtilen yöntemle elde edilen parametrik veriler lezyonların ayırıcı tanısında kullanılmak üzere aşağıdaki yöntemlerle analiz edilir:

- Gruplar arasında K_{maks} , Z_{maks} ve Eğim ve K_n farklılıklarının ANOVA ve *post hoc* testler ile analizi,
- ZKE değerlerini tanı gruplarına sınıflamada ANOVA temelli ayırıcı analizlerin kullanılması,
- Regresyon modelleri,
- Klinik uygulamalarda kullanılacak ROC (receiver operating characteristic) analizleri.

Fizyolojik Modelleme: Bu yöntem lezyonlardaki kontrast madde kinetiklerini tanımlamak için kullanılır. Modelleme beş ayrı parametreye uyarlanmış mantıksal bir denklem ile açıklanabilir.

- P1, başlangıçtaki sinyali ifade eder.
- P2, tepe sinyal artışının büyüklüğü ile ilişkilidir.
- P3, tepe sinyal artış oranının süresini verir.
- P4, tepe sinyal artış oranıdır.
- P5 ise sinyal artış eğrisindeki son eğimi verir.

Kitleleri olduğu bilinen olgularda bu parametreler lezyonun malignite derecesini değerlendirmek için kullanılmaktadır. Benign tümörlerde P2 ve P4 parametreleri rölatif olarak küçük, P5 ise pozitifdir. Son parametre benign olduğu bilinen tümörlerin değerlendirilmesinde daha önemlidir. Malign tümörlerde ise P2 ve P4 değerleri önem taşır. Bu parametreler pozitif değer alırken, P5 parametresi sifıra yakın veya tamamen negatif bir değerde izlenir (46).

Perfüzyon görüntülemenin manyetik alan gücü yüksek cihazlarda, özel bazı sekanslar kullanılarak elde edilmesi, geniş damarlara ve kemik yapılarına yakın kesimlerde suseptibilite artefaktlarına duyarlı olması bu yöntemin yaygın kullanımını kısıtlamaktadır. Bu yöntem ile detaylı anatomik bilgi sağlanması da söz konusu değildir.

Fizyolojik modellemenin, yukarıda sayılan dezavantajlarının dışında ayırıcı tanıda kullanılmasını engelleyen çok önemli bir kısıtlılığı bulunmaktadır. Bu kısıtlama modellemenin doğru olabilmesi için lezyon tipine göre seçilen 5 farklı geçirgenlik modelinden (tam geçirgenlik, kısıtlanmış geçirgenlik, vs) birinin önceden bilinmesi gerekliliğidir. Diğer bir deyişle modellemeler lezyonların tanısına değil, fakat tanı almış lezyonun saldırganlığındaki değişikliklerin saptanmasına yardımcı olur (46, 47).

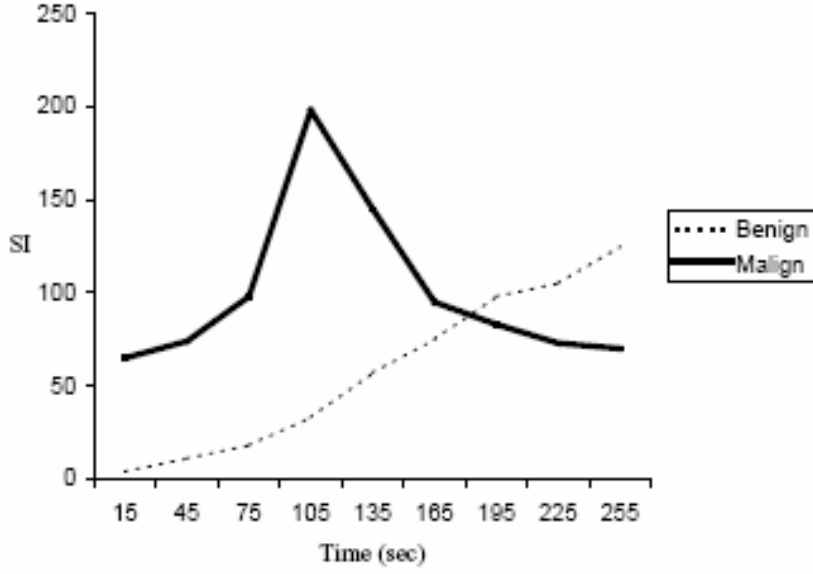
DK-MRG'nin Kullanım Alanları: Dinamik kontrastlı MRG benign ve malign yumuşak doku tümörlerini ayırt etmede ve böylece ayırıcı tanıyı daraltmak için kullanılır (48). Son çalışmalar DK-MRG osteosarkomlu hastalarda hastalısız yaşam süresini tahmin edebileceğini göstermiştir (49.) Yumuşak doku kitleleri ve tümör benzeri lezyonlarda dinamik kontrastlı MRG'nin en önemli endikasyonları doku karakterizasyonuna yardımcı olmada, bölgesel yayılımı evreleme, biyopsi planlanması, preoperatif kemoterapi mönitörisasyonu ve nüksün tanımlanmasıdır (27). Günümüzde en sık memedeki yer kaplayıcı lezyonlara uygulanmaktadır. Yöntem son dönemde diğer anatomik bölgelerde de kullanım alanı bulmaya başlamıştır. DK-MRG memede dens parankimin, postoperatif değişikliklerin, meme protezlerinin, mamografik olarak okült kanserin, konservatif cerrahi öncesi olası multisentrisitenin ve pozitif aile öykülü genç kadınların değerlendirilmesinde kullanılmaktadır.

Bu yöntem, karsinomlardaki normal meme dokusuna oranla artmış vaskülarizasyonu, tümör kılcal damarlarındaki yüksek geçirgenliği ve tümör

dokusundaki geniş ekstraselüler kompartmanları göstererek mamografi ve ultrasonografiyi tamamlayıcı rol oynamaktadır (19, 50). Malign meme kitlelerinde ortalama damar dansitesi (MVD) benign kitlelere oranla daha yüksektir. MVD ise tümöral hücrelerin uzak yayılım yapmak, KM'nin ise çevre dokuları kontrastlandırmak üzere geçeceği pencerenin bir ölçütüdür. Bu kabul, vasküler pencere kavramı olarak adlandırılmaktadır. Vasküler pencere analizleri malign olduğu saptanan lezyonlarda morbidite ve mortalitenin saptanmasında yararlıdır (10, 19, 51). Onkolojide klasik prognostik faktörler; tümör boyutu, histolojik tip, evre ve aksiller lenf nodu metastazıdır. MVD ve DK-MRG parametreleri ise gelecek vaat eden yeni prognostik faktörler olarak araştırma konusu olmaktadır. Meme kanserlerinde neovaskülarizasyonun prognostik gösterge olarak kullanılabilmesi, DK-MRG'yi kemoterapi yanıtının izleminde etkin hale getirmiştir (51).

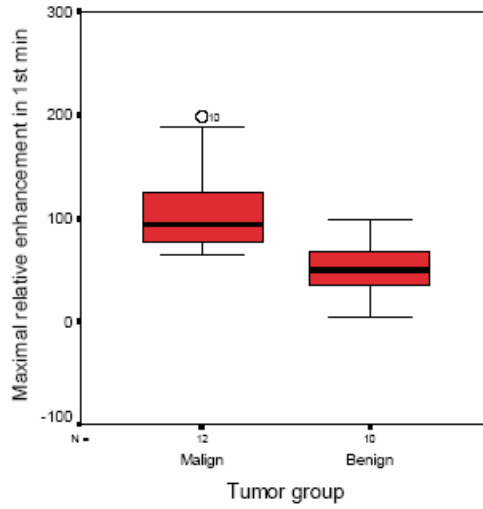
DK-MRG' nin baş ve boyun tümörlerinde ender olarak kullanılmaktadır. Bununla birlikte ZKE'nin benign tümörlerde genellikle dereceli, malign tümörlerde ise hızlı artış gösterdiği saptanmıştır (52).

DK-MRG'nin yumuşak doku kitlelerindeki kullanımını irdeleyen bir çalışmada, malign lezyonlardaki nispi tepe kontrastlanmanın benign lezyonlara oranla daha yüksek olduğu saptanmıştır (17) (Şekil 9 ve 10). Belirtilen çalışmada ayrıca K₁'in malign lezyonların saptanmasında kendi başına %83 duyarlılık ve %80 özgüllük taşıdığı bulunmuştur.



Şekil 9. Yumuşak doku kitlelerinde ZSE eğrileri.

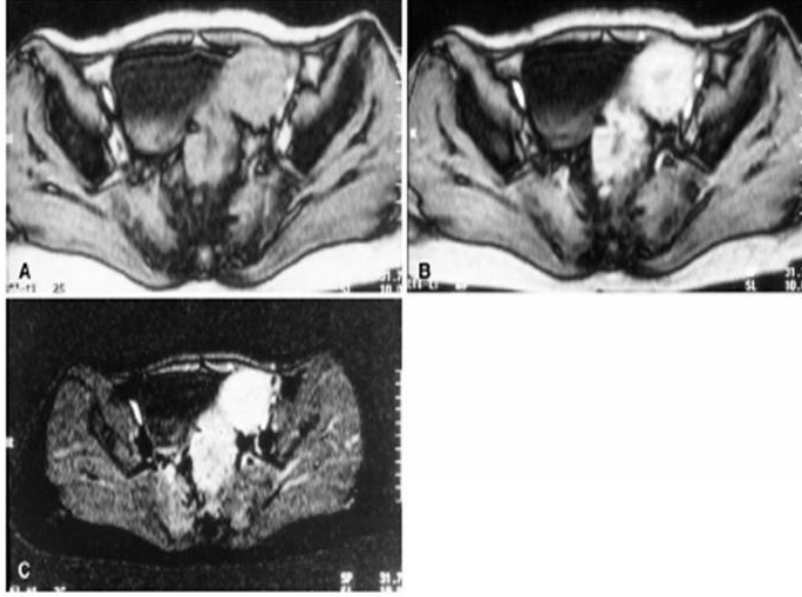
Malign lezyonlar erken fazda tepe kontrastlanma ve hızlı düşüş gösterirken (Tip A) benign olanlarda zaman içinde artan kontrastlanma (Tip C) dikkati çekmektedir (17 no'lu kaynaktan yazarlarının izniyle).



Şekil 10. Yumuşak doku kitlelerinde malign ve benign lezyonların 1. dakikadaki maksimum nispi kontrastlanma oranları. Malign lezyonların nispi kontrastlanması benign olanlardan belirgin ölçüde yüksektir (17 no'lu kaynaktan yazarlarının izniyle)

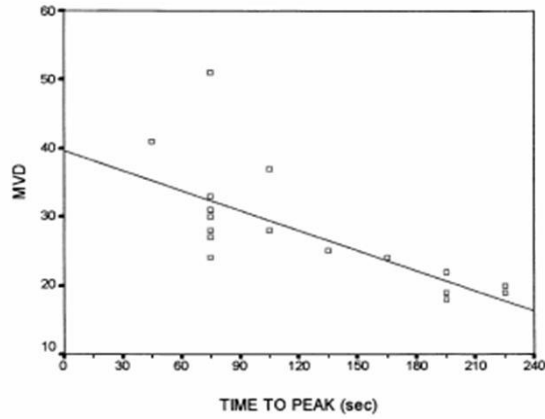
DK-MRG'nin kullanım alanı bulunduğu diğer bir lezyon grubu kolon tümörleridir. Malign kolon tümörlerinin belirgin bir özelliği olan artmış damarlanmanın lezyonların çok hızlı ve yüksek kontrast tutmasına yol açtığı gösterilmiştir. DK-MRG'nin bu lezyonlarda, histolojik evre ve prognozunu dolaylı

tahmininde rol üstlenebileceği saptanmıştır (Şekil 11–12). Bu yöntem ile 2 yıl içinde metastaz gelişme olasılığının doğru tahmini histolojik evre ile %67 iken ($p < 0.05$), bu oran K_n ile %91 ($p < 0.001$)'dir (19).



Şekil 11. Anüler sigmoid tümör.

A. T1 ağırlıklı görüntülerde sigmoid kolon duvarını anüler tarzda saran izointens kitle dikkati çekmektedir. **B.** Dinamik kontrastlı çalışmada yoğun kontrast tutulumu izlenmektedir. **C.** Substrakte görüntülerde kontrastlanma daha belirgin olarak göze çarpmaktadır (19 no'lu kaynaktan yazarların izniyle).



Şekil 12. Kolon tümörlerinde prognostik bir belirteç olan MVD ve Z_{maks} arasındaki ilişki (19 no'lu kaynaktan yazarların izniyle).

DK-MRG yukarıda belirtilen yerleşimlerdeki birçok kitlede dolaylı anjiyogenez göstergeleri olarak,

- Tanı
- Biyopsi öncesi en malign noktanın belirlenmesi
- Tedavi seçimi (Cerrahi/+kemoterapi+radyoterapi/+antianjiyogenetik)
- Tedavi izlemi (Doz artırımı ve değiştirilmesi)
- Prognoz tayini (Metastaz, sağ kalım) için kullanılabilir.

GEREÇ VE YÖNTEM

Olgular

Çalışma Ekim 2004 ile Haziran 2005 tarihleri arasında, İnönü Üniversitesi Tıp Fakültesi Radyoloji Anabilim Dalı'nda, MRG incelemelerinde yumuşak doku kitlesi saptanan 8'si kadın ve 14'ü erkek toplam 22 olgu üzerinde gerçekleştirildi. Belirtilen olguların ortalama yaşları 15 ile 73 arasında değişmekteydi (Ort: 47,8 yıl, SS: 18,7 yıl) (Tablo 4).

Çalışma T.C. İnönü Üniversitesi Tıp Fakültesi Yerel Etik Kurulu tarafından onaylandı.

Donanım

Yukarıda belirtilen tüm olgular ana manyetik alanı 1,5 Tesla, gradient gücü ise 32 mTesla/m olan süper iletken manyetik rezonans görüntüleme cihazı (Gyrosan Intera Master, Philips, Best, Hollanda) ile incelendi.

Hazırlık Sekansı

İncelemenin hazırlık aşaması, Anabilim Dalımıza yumuşak doku kitlesi ön tanısı ile sevk edilen tüm olgulara, olası lezyonların yerleşim yerleri ve kontrastsız morfolojilerinin belirlenmesi amacıyla standart olarak uygulanan bir protokolden oluşmaktaydı. Bu protokol, T1 ağırlıklı spin eko (SE) (TR/TE/NEX=450/10/2) ve T2 ağırlıklı SE (TR/TE/NEX=1000/120/1) sekanslarını içermekteydi. Belirtilen incelemelerin değerlendirilmesi sonucu çalışma grubundaki toplam 22 olguda toplam 22 yer kaplayan lezyon saptandı.

Kontrast Madde Uygulaması

Olgulara, hazırlık aşamasını izleyen dönemde intravenöz yoldan paramanyetik kontrast madde enjekte edildi. Kontrast madde olarak gadolinyum-DTPA (Magnevist, Schering, Almanya) kullanıldı. Belirtilen maddenin konsantrasyonu 469,01 mg Gadopentetik asit/ml idi. Toplam uygulama dozu 0.2 mmol/kg olacak şekilde ayarlandı. Enjeksiyon, olgulara yerleştirilmiş 21 G intravenöz kanüle bağlanmış MRG uyumlu çift başlı otomatik pompa (SBP 2000, Spectris, Medrad, A.B.D.) kullanılarak gerçekleştirildi. Olgulara, belirtilen sistemle, önce 5 ml/sn hızla kontrast madde, sonrasında ise 5 ml/sn hızla toplam 30 ml serum fizyolojik enjekte edildi.

Dinamik Sekans

İncelemenin ikinci aşaması, yukarıda belirtilen incelemelerle yumuşak doku patolojisinin doğrudan ya da dolaylı bulgularının ortaya konduğu ve tanımlayıcı özellikleri Tablo 4'de belirtilen 22 olguda gerçekleştirilen kontrastlı inceleme protokolünden oluşmaktaydı. Bu protokoldeki ilk sekans aksiyal planda gerçekleştirilen T1 ağırlıklı dinamik fast-field eko (FFE) idi. Bu sekansda TR/TE/FA/NEX=En kısa/4.6/10/1, matriks: 256x256, görüntüleme alanı (FOV): 305 mm², kesit kalınlığı:5.0/1.0 ve kesit sayısı 18 olarak belirlendi. Tanımlanan sekansla, hastalar aksiyal ekseninde 9 cm'lik bir alanı, hazırlık aşamasında varlığı saptanan kitlenin ya da kitleler görüntülenecek şekilde incelendi. Veri kazanımı kontrast madde enjeksiyonu ile eş zamanlı olarak başlatıldı ve her biri yaklaşık 19 sn süren 15 ardışık seriden oluştu. Dinamik incelemenin toplamı yaklaşık 285 sn (4 dk ve 45 sn) sürdü. Bu süre boyunca toplam 270 kesit elde edildi. Gereken durumlarda dinamik inceleme sonrası konvansiyonel kontrastlı incelemelerde elde edildi.

Çıkartım Görüntüleri

Dinamik sekansın her bir serisi sekansın ilk serisinden tarayıcının standart uygulama programı kullanılarak çıkartıldı. Bu işlem sonucu, sadece kontrast uygulaması sonrası sinyal artışı gösteren alanların izlendiği görüntüler elde edildi.

Görüntü Analizi

Her olgu için, her bir bireysel lezyonun en fazla kontrastlandığı alana 2–5 mm çapında dairesel ilgi alanları yerleştirildi. Belirtilen çapın belirlenmesinde ilgi alanının kontrastlanma alanı dışına taşmaması ve ilgi alanı içindeki kontrastlanma alanının homojen olmasına dikkat edildi.

Belirtilen ilgi alanına karşılık gelen ZSE, tarayıcının standart görüntü analiz programı tarafından otomatik olarak oluşturuldu.

Nominal değerlendirme: Elde edilen ZSE'lerin görsel değerlendirilmesinin yapıldığı bu nitel analiz, genel bilgiler kısmında detaylı olarak açıklanan şekilde gerçekleştirildi (35). Değerlendirme öncesinde ZSE verileri " $K_n = [(SI_0 - SI_n) / SI_0] \times 100$ " formülü kullanılarak ZKE verilerine dönüştürüldü. Elde edilen veriler kullanılarak ZKE'ler oluşturuldu. Bu analizde, ZKE'ler özetle Tip A, Tip B, Tip C ve Tip D olarak adlandırılan dört gruba sınıflandı (Şekil 4).

Parametrik değerlendirme: Elde edilen verilerin parametrik değerlendirilmesinin yapıldığı bu nicel analiz, genel bilgiler kısmında detaylı olarak açıklanan şekilde gerçekleştirildi (20, 25).

Değerlendirme öncesinde ZSE verileri " $K_n = [(SI_0 - SI_n) / SI_0] \times 100$ " formülü kullanılarak ZKE verilerine dönüştürüldü. Bu veriler kullanılarak K_n , K_{maks} , Z_{maks} ve E_{maks} değerleri hesaplandı.

Kesin Tanılar

Olguların kesin tanıları klinikopatolojik olarak konuldu (Tablo 4). DK-MRG yöntemiyle incelenerek analiz edilen lezyonlar (N=22) belirtilen tanılara göre benign (n=11) ve malign (n=11) olarak sınıflandırıldı.

İstatistiksel Analiz

Tüm olgular kesin tanılar alt başlığında belirtilen yöntemlerle malign ve benign olarak gruplandırıldı.

İkili gruplar arasındaki farklılıklar nümerik ölçüler için bağımsız değişkenler t testi ile incelendi.

Gruplar arası farklılıkların anlamlı olarak bulunduğu parametrelerin malign ve benign gruplara ait sınıflamadaki başarısı lojistik regresyon ile değerlendirildi.

Belirtilen analizler Türkiye Bilimsel ve Teknik Araştırma Kurumu Beyin Dinamiği Multidisipliner Çalışma Grubu'na ait Statistical Package for Social Sciences (SPSS) programının standart 7.5.1 sürümü (Lisans no: 3168930) ile elde edildi.

Tüm istatistiksel testlerde $p < 0.05$ anlamlılık seviyesi olarak kabul edildi. Daha yüksek anlamlılık değerleri ilgili bölümlerde açık olarak belirtildi.

BULGULAR

Tablo 4. Çalışma kapsamındaki olguların başlıca tanımlayıcı özellikleri

Olgu no	Ad	Yaş	Cins	Tanı grubu	Tanı
1	B.B.	16	E	B	lipom
2	A.S.	37	E	B	lipom
3	C.E.	40	E	B	epidermal kist
4	C.K.	42	E	B	benign mezankimal tümör
5	H.A	54	E	B	hemanjiyom
6	Y.A.	28	E	B	ekstraabdominal fibromatozis
7	İ.D.	55	E	B	hemanjiyom
8	F.B.	35	K	B	kavernöz lenfanjiyom
9	Ş.Ç	48	K	B	enflamatuvar polip
10	E.E	16	K	B	nörofibrom
11	M.Ç.	50	E	B	inverted papillom
12	Y.T.	49	K	M	malign epitelyal tümör
13	F.K.	72	K	M	malign fibröz histiyositom
14	E.C.	73	K	M	malign mezankimal tümör
15	M.E.	40	K	M	pleomorfik T hücreli lenfoma
16	A.G.	64	E	M	malign epitelyal tümör
17	A.B.	66	K	M	B hücreli non-Hodgkin lenfoma
18	M.K.	72	E	M	yassı hücreli karsinom
19	E.A.	15	E	M	lenfoma
20	H.T.	65	E	M	yassı hücreli karsinom
21	H.K.	72	E	M	düşük evreli lenfoma
22	M.Ü.	43	E	M	B hücreli non-Hodgkin lenfoma

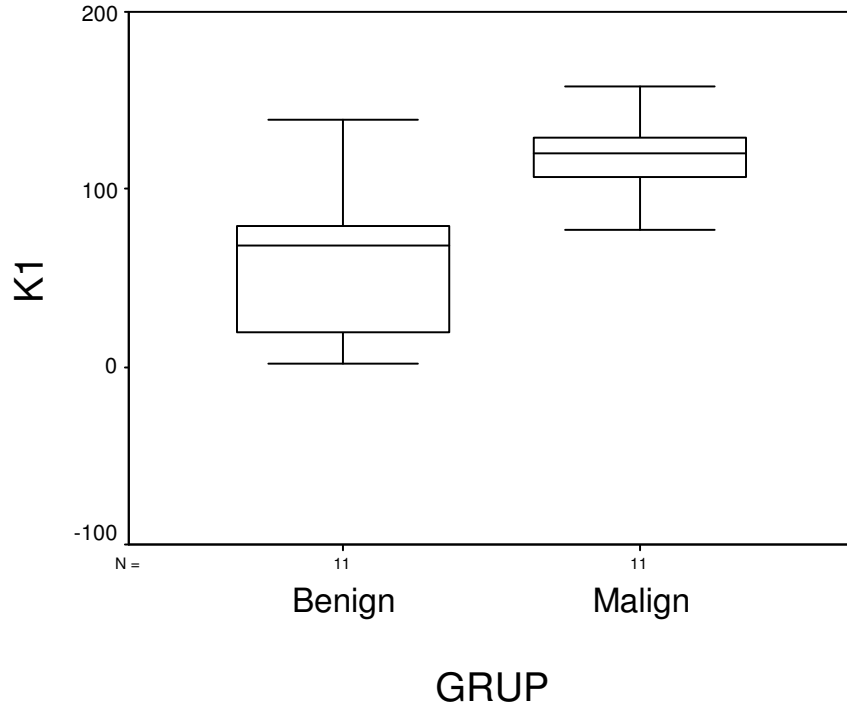
E: Erkek, K: Kadın, B: Benign, M: malign

Malign tümörler (N=11); malign mezankimal tümör (n=1), malign epitelyal tümör (n=2), malign fibröz histiyositom (n=1), yassı hücreli karsinom (n=2) ve lenfoma (n=5); benign tümörler ise (N=11) ise hemanjiyom (n=2), lipom (n=2), kistik lenfanjiyom (n=1), ekstraabdominal fibromatozis (n=1) , epidermal kist (n=1), mezankimal tümör (n=1), enflamatuvar polip (n=1), nörofibrom (n=1) ve inverted papillom (n=1) olarak sınıflandırılmıştır.

Malign tümörler için $K_1 = \%78-158$ (ort: $\%120$, SS: 22,5), $K_2 = \%86-175$ (ort: $\%124$, SS: 27,6), $K_{maks} = \%90-201$ (ort: $\%137$, SS: 32,7), $Z_{maks} = 39-275$ sn (ort: 131 sn, SS: 87,9 sn), $E_{maks} = 0.46-6.29$ (ort: 3,6, SS: 1,65) olarak bulunmuştur. Benign tümörler için ise $K_1 = \%2-139$ (ort: $\%60$, SS: 47,2), $K_2 = \%3-167$ (ort: $\%74$, SS: 55.1), $K_{maks} = \%7-180$ (ort: $\%89$, SS: 56.7), $Z_{maks} = 91-290$ sn (ort: 202 sn, SS: 67,7 sn), $E_{maks} = 0.20-4.48$ (ort: 1,9, SS: 1,5) olarak bulunmuştur. Benign ve malign gruplar arasında tanımlayıcı istatistikleri yukarıda belirtilmiş olan tüm temel DK-MRG parametreleri yönünden anlamlı farklılık saptandı ($p < 0.045-0.0001$, Tablo 5). En yüksek anlamlılığa sahip olan parametre K_1 idi ($p < 0.0001$, Şekil 13).

Tablo 5. Benign ve malign gruplar arasın temel parametreler yönünden farklılıklarının anlamlılık değerleri.

Parametre	p değeri
Eğri tipi	0.0001
K_1	0.002
K_2	0.016
K_{maks}	0.027
Z_{maks}	0.046
E_{maks}	0.019



Şekil 13. DK-MRG parametreleri arasında en yüksek gruplar arası anlamlılığa sahip K_1 'in benign ve malign lezyonlardaki dağılımı.

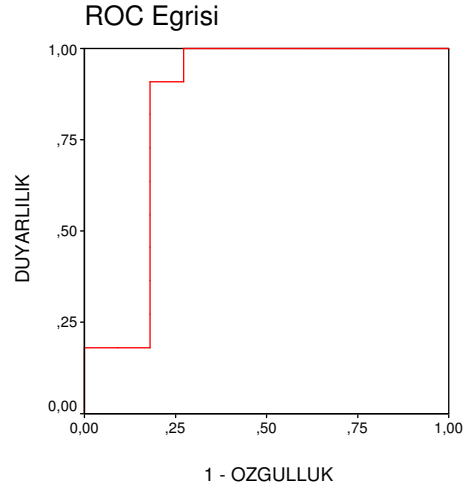
Belirtilen parametre (K_1) kullanılarak oluşturulan regresyon modeline göre benign ve malign lezyonlar birbirlerinden %86,4 doğrulukla ayırt edilebildi. ($p < 0.001$). Model malign lezyonları sınıflamada (%91), benign lezyonları (%82) sınıflamaya göre daha başarılı idi (Tablo 6).

Tablo 6. K_1 temel alınarak oluşturulan lojistik regresyon modelinin malign ve benign lezyonları sınıflamadaki başarısı

GRUP			Tahmin edilen grup sayısı		Toplam
			Benign	Malign	
Gerçek grup üyeliği	Sayı	Benign	9	2	11
		Malign	1	10	11
	%	Benign	81,8	18,2	100,0
		Malign	9,1	90,9	100,0

Diğer sayısal parametreler (K_2 , K_{maks} , Z_{maks} ve E_{maks}) kullanılarak oluşturulan regresyon modeline göre benign ve malign lezyonlar birbirlerinden %77,3 doğrulukla ayırt edilebildi. Bu model K_1 'i kullanan modele göre daha düşük doğruluğa ve sınırda anlamlığa sahipti ($p=0.53$).

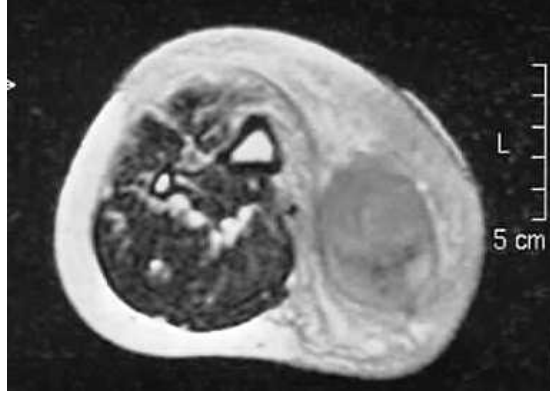
K_1 kullanılarak oluşturulan ROC eğrisi Şekil 14'de görülmektedir. Bu eğri koordinatlarına göre K_1 için kesme değeri 77 olarak alındığında bu parametrenin malign lezyonları saptamadaki duyarlılığı %100, özgüllüğü ise %73 olarak bulundu (Tablo 7). Aynı parametre için kesme değeri olarak 101 kullanıldığında bu değerlerin ikisi de %82 olarak hesaplandı.



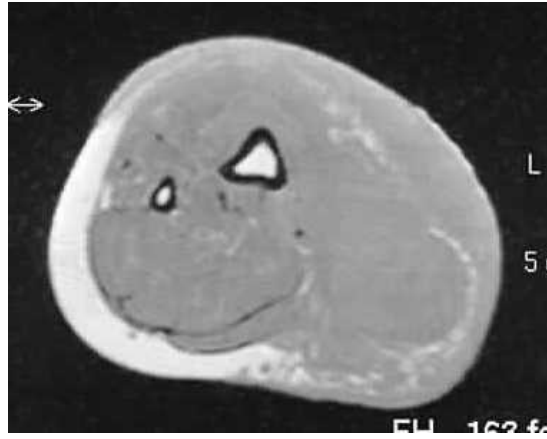Şekil 14. K₁ için ROC eğrisi

Tablo 7. Şekil 14'deki eğrinin koordinatları

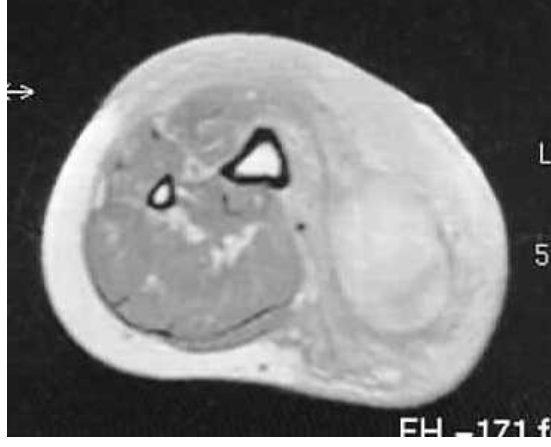Σkesme	Duyarlılık	1 - Özgüllük
,8050	1,000	1,000
6,7355	1,000	,909
13,9415	1,000	,818
19,1675	1,000	,727
28,4500	1,000	,636
51,3690	1,000	,545
69,7975	1,000	,455
73,9330	1,000	,364
76,8770	1,000	,273
79,6785	,909	,273
90,2790	,909	,182
101,5270	,818	,182
106,8760	,727	,182
13,4130	,636	,182
118,9050	,545	,182
122,5430	,455	,182
125,9800	,364	,182
128,6645	,273	,182
131,8000	,182	,182
136,3225	,182	,091
143,4305	,182	,000
153,1160	,091	,000
159,4610	,000	,000



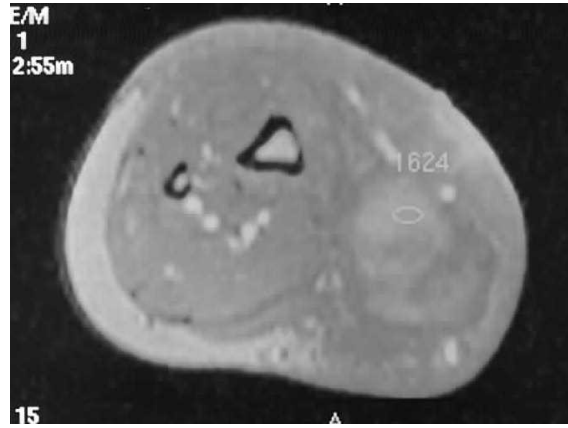
Şekil 15 a. 16 yaşında nörofibromlu olgu. Kitle T2 ağırlıklı görüntüde düşük sinyal özelliği göstermektedir.



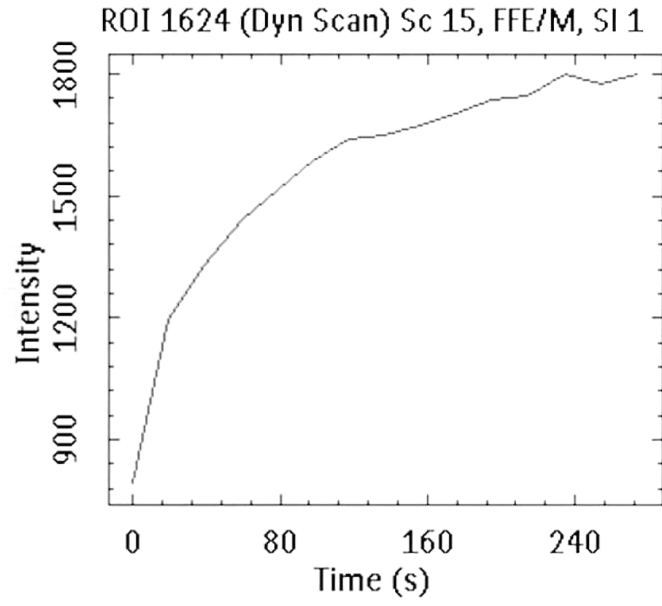
Şekil 15 b. Kitle T1 ağırlıklı görüntüde komşu kas yapılar ile izo-hafif hiperintens sinyal özelliğinde izlenmektedir.



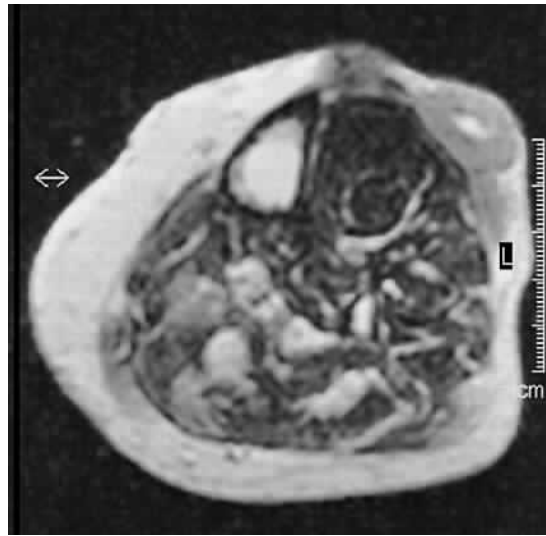
Şekil 15 c. Kitle postkontrast T1 A ağırlıklı görüntüde difüz kontrastlanma şekli göstermektedir.



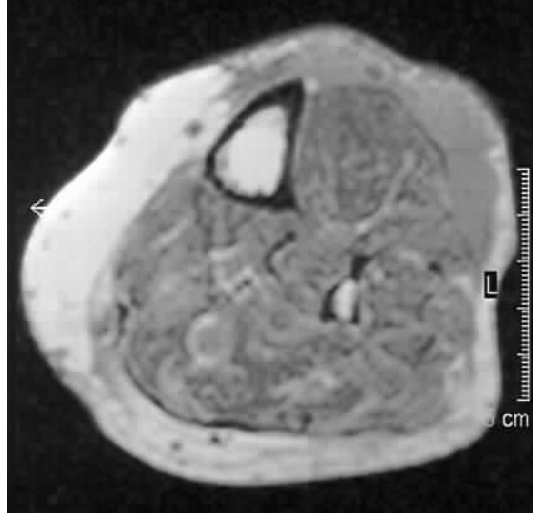
Şekil 15 d. Dinamik incelemede kitlenin kontrast tutulum şekli ve ölçümün yapıldığı yoğun kontrastlanma gösteren örneklem alanı izlenmektedir.



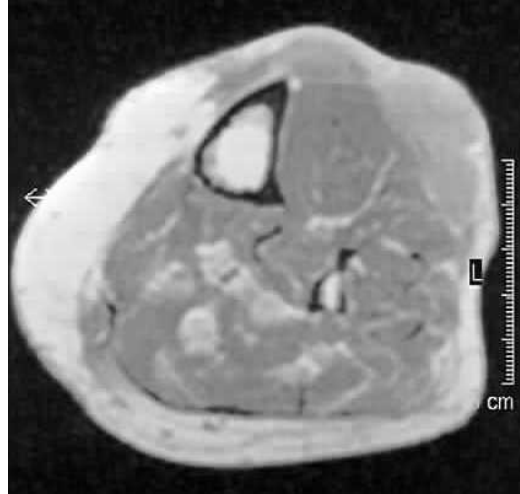
Şekil 15 e. Aynı olgunun ZSE'de, kitle 234. sn'de %180 oranında maksimum kontrastlanma artışı göstermektedir. ZSE'nin eğimi 2.61 olarak bulunmuştur.



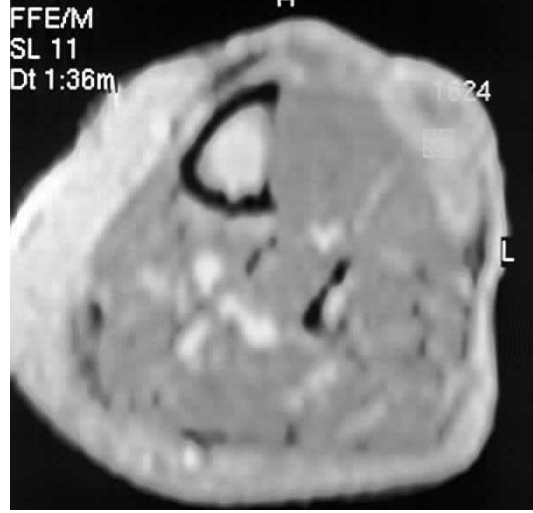
Şekil 16 a. 72 yaşında malign fibröz histiyositomlu olgu. T2 ağırlıklı görüntüde cilt altı yağlı doku içerisinde hipointens sinyal özelliği gösteren kitle lezyonu izlenmektedir.



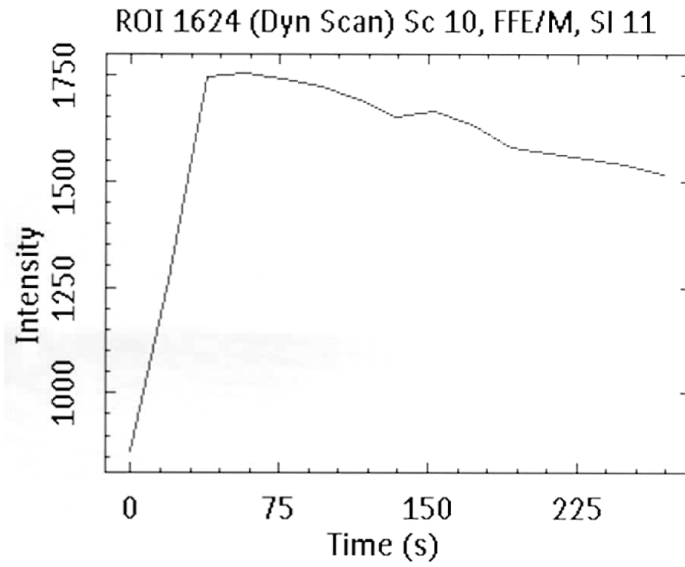
Şekil 16 b. Kitle T1 ağırlıklı görüntüde komşu yağlı dokuya göre hipointens, kas dokularına göre ise hiperintens sinyal özelliği göstermektedir.



Şekil 16 c. Kitle postkontrast T1 ağırlıklı görüntüde difüz kontrastlanma özelliği göstermektedir.



Şekil 16 d. Dinamik incelemede kitle lezyonunun periferel kısımlarında daha belirgin kontrastlanmanın izlendiği ve bu kısımdan alınan örneklem sahası izlenmektedir.



Şekil 16 e. Aynı olgunun ZSE'de, kitle 57,5. sn'de %175 oranında maksimum kontrastlanma artışı göstermektedir. ZSE'nin eğimi 1.84 olarak bulunmuştur.

TARTIŞMA

MRG'de kullanılan paramanyetik kontrast maddeler, hem patolojik doku ile normal dokuların, hem de deęişik karakterdeki lezyonların birbirinden ayrılabilmesinde görev alırlar. Kontrastlı incelemeler sadece lezyonun morfolojisi hakkında bilgi vermekle kalmaz, bazı durumlarda doku fonksiyonu hakkında da önemli bilgiler sağlayabilirler (28). Bununla birlikte bu maddeler, lezyonların tanısal ayrımında kullanılacak bilgilerin sağlanmasında birçok durumda yetersiz kalmaktadırlar. Bu yetersizliğin başlıca nedeni konvansiyonel kontrastlı MRG'nin herhangi bir anda sadece tek bir örneklem alınmasıdır. Oysaki dokuların kontrastlanması zamana göre deęişkenlik göstermektedir. Bilinmeyen bir anda yapılan konvansiyonel manyetik rezonans görüntüleme bu deęişkenliğin izlenmesine olanak tanımayacağı gibi, farklı kontrastlanma şekillerine sahip olmakla birlikte kontrastlanmaları belli bir an ya da anlarda örtüşen iki dokunun benzer şekilde izlenmesine yol açabilir.

Kontrastlanma kinetiğinde, anormal yapı ve fonksiyon sonucu gelişen sinyal deęişiklikleri DK-MRG ile saptanarak vasküler yapının durumu hakkında bir fikir edinmek olanaklı olabilir. Böylelikle morfolojik özellikleri bazen birbirlerine benzeyebilen benign, malign ve enflamatuvar lezyonlar arasında ayırıcı tanı yapılabilir.

Dinamik MRG ise kontrastlanmanın belli bir zaman aralığında periyodik olarak ölçülmesini sağlar. Böylece incelenen dokular hakkında fonksiyonel bilgiler verir. Dokunun vaskülaritesi, kanlanması, kılcal damarların geçirgenliği ve intersitisyel alan hacmi bu bilgilerden bazılarıdır (15). Tümörlerin büyümesinde anjiyogenez büyük önem taşımaktadır. Anjiyogenetik davranış bölgesel hipoglisemi ve hipoksi ile uyandırılır. Bu süreç solid bir yapı içerisinde

difüzyon ile beslenemeyecek kadar büyümüş olan tümör dokusunun canlılıklarını devam ettirmesi için gereklidir.

İki mm'den büyük çapta tümör dokusunun vasküler destek olmadan büyümediği bilinmektedir (52–56). Bu nedenle, bazı anjiyogenetik sitokinler lokal olarak üretilmekte ve bu mediyatörler tümör dokusunun büyümesini sağlayan yeni kan damarlarının oluşumunu tetiklemektedir (57–59). Anjiyogenetik sitokinler saldırgan tümörlerde daha fazla salınmaktadır (53). Yeni damar oluşumu, bu bağlamda saldırganlığın bir sonucudur. Sitokinlerce oluşturulan yeni damarlar, daha önce de belirtildiği gibi, bölgesel geçirgenliğin artmasına yol açarlar.

Vasküler pencerede genişleme olarak adlandırılan bu durum kan yoluyla metastaz olasılığını arttırmaktadır. Yeni damar oluşumu bu bağlamda da metastazın öncülüdür. Her iki bağlamda da anjiyogenezin bağımsız prognostik bir faktör olduğu sonucuna varılmaktadır (56–60, 61). Bu süreç ayrıca yeni tedavi edici yaklaşımlar için bir hedef oluşturmaktadır (56, 62, 63). Antianjiyogenetik tedavi adı verilen bu yöntemlerde belirtilen aktivitenin belirteçlerin bir şekilde tanımlanması gerekmektedir.

Yeni damar oluşumunu saptamak için kullanılan standart yöntem damar yoğunluğunun mikroskopik düzeyde belirlenmesidir. Bu işlem sonucunda MVD elde edilir. Bununla birlikte bu “doğrudan“ teknikte, cerrahi tümör dokusunun veya yeterli biyopsi materyalinin varlığına gereksinim duyulmaktadır. Belirtilen gereksinim, biyopsinin zor ve bazen de olanaksız olduğu ve gerekli cerrahi işlemin her zaman uygulanmadığı beyinde yönteminin kullanımının en önemli sınırlamasını oluşturmaktadır (19).

Son zamanlarda, tümör olgularında cerrahi ve cerrahi sonrası tedavi planlamasına yardımcı olmak üzere, yeni damar oluşumunun dolaylı belirteçlerinin kullanılması gündeme gelmiştir. Dolaylı belirteçlerin elde edildiği yöntemlerden ilki anjiyogenetik faktörlerin kandaki konsantrasyonlarının belirlenmesidir. İkinci yöntem ise damar yoğunluğunun ve geçirgenliğinin DK-MRG ile ölçümüdür (10, 13, 19, 64, 65–67). Tümörlerde gelişen mikrovasküler yapılar, normal dokularda gelişenlerden oldukça farklıdır (68). Bu farklılıklar, kılcal damarları da içerecek şekilde ilgili tüm vasküler ağaçta izlenmektedir. DK-MRG'nin kullanım alanları son yıllarda giderek genişlemektedir. Daha önce de

belirtildiği üzere meme kitleleri DK-MRG'nin en yoğun kullanım alanı bulduğu ve en güvenle uygulandığı patolojilerdir (10, 13, 43–46).

Yumuşak doku kitlelerinde dinamik MRG kısıtlı sayıda çalışmada vurgulanmıştır (9, 15, 37, 69, 70). Dinamik MRG fizyolojik bir görüntüleme yöntemi olup dinamik MRG'de prekontrast tarama, enjeksiyon oranı ve hızı, görüntüleme zamanı ve görüntü analizleri önem taşımaktadır. Bu teknikte temporal rezolüsyonun mümkün olan en minimum düzeye indirilmesi ve erken faz görüntülerin alınması önemlidir. Dinamik MRG'de görüntü analizinde değişik teknikler tanımlanmasına rağmen, günümüzde en çok kabul gören görüntü işleme yöntemi substraksiyon görüntüleri ve bu görüntülerden oluşturulan zaman SI eğrileridir. Bu çalışmada, dinamik semikantitatif parametrelerden 1. ve 2. dakika için nispi SI artışı, maksimum nispi SI artışı ve ZSE eğim değerlerinin yumuşak doku kitlelerinde malign ve benign ayrımındaki tanısal değeri araştırılmıştır.

Yüksek vaskülarizasyon ve dar intersitisyel aralığa sahip olan malign tümörlerin büyük bölümü hızlı kontrastlanma göstermektedir. Benign tümörler ise yavaş perfüzyon ve geniş intersitisyel aralık nedeni ile her zaman geç dönemde kontrastlanma göstermektedir. Benign tümörlerden hemanjiyomlar, myozitis ossifikans, saldırgan fibromatozis malign tümörlere benzer şekilde yüksek kontrastlanma gösterebilirken nekroz alanı içeren sarkomlarda benign tümörleri taklit eden kontrast artışı gösterebilmektedir (37). Bizim çalışmamızda da lenfanjiyom ve benign mezankimal tümörlerdeki semikantitatif parametreler malign tümörlere benzer şekilde yüksek değerler göstermekteydi.

Zamansal kontrast artışı kullanılarak yapılan bir çalışmada benign ve malign tümör ayrımı demonstre edilmiştir. ZSE eğim değerleri bazı örtüşmeler göstermekle birlikte malign tümörlerde %30 artış görülürken benign tümörler %30'un altında artış göstermiştir (69). Buna karşın Mirowitz ve ark. (54), dinamik semikantitatif parametrelerle benign ve malign tümörler arasında anlamlı farklılık saptamamışlardır.

Tacikowska ve ark. (37) yumuşak doku kitlelerinde malign ve benign ayrımında dinamik kantitatif parametrelerden maksimum kontrastlanma oranı ve doku kanlanma katsayısını kullanmışlar ve ikinci parametrenin %93,3 duyarlılık, %66,7 özgüllük oranları ile maksimum kontrastlanma oranına göre malign ve benign ayrımında daha yüksek tanısal ayrıma sahip olduğunu saptamışlardır.

Yumuşak doku kitlelerinde temel DK-MRG parametrelerinin ayırıcı değerinin araştırıldığı bu çalışmada, gruplara arasında tüm parametreler için $p \leq .0001$ 'e kadar varan farklılıklar saptanmıştır. Kategorik bir parametre olan ZKE tipi hariç en anlamlı parametre 60 sn. Sonundaki kontrastlanma oranını gösteren K_1 'dir. Bu bulgu Tunçbilek ve ark. (43) çalışması ile benzerlik göstermekte ve k alanının 60. sn'de doldurulmasının önemine işaret etmektedir. Bu bulgulara göre, yumuşak doku tümörlerini araştırıldığı MRG incelemelerinde uzun süren protokollere gereksinim bulunmamaktadır.

Dinamik MRG semikantitatif parametreleri yumuşak doku kitlelerinde cerrahi öncesi dönemde özgül tanının elde edilmesini sağlayarak uygun tedavi seçeneğinin belirlenmesinde ve prognozun tahmin edilmesinde gelecek vaat etmektedir. Bununla birlikte yumuşak doku kitlelerinin doğru tanı ve etkin tedavisindeki temel şart, farklı yöntem ve uygulamaların bütünleşik kullanımudur.

SONUÇ

Bu alıřma ile yumuřak doku kitlelerinin ayırıcı tanısının DK-MRG verilerinin nominal ve temel parametrik analizleri ile yapılabileceęi sonucuna ulařılmıřtır. Tanı grupları arasında bazı örtüřmeler olmakla birlikte, yumuřak doku kitlelerini oluřturan benign ve malign süreçler birbirlerinden ayırt edilebilmektedir. Yumuřak doku kitleleri, vücudun dięer bölgelerindeki kitlelerden farklı olarak, birbirlerinden ayırt edilebilmek için uzun süreli izlemlere ya da sık örneklemlere ihtiyaç duymaktadır. Malign yumuřak doku tümörlerinin tipik bir zaman sinyal eğrisine sahip olması, geliştirilen yöntemin bu lezyonların tedavisinin izlemlerinde kullanılması hakkında ümit vermektedir.

KAYNAKLAR

1. Chang AE, Matory YL, Dwyer AJ, et al. Magnetic resonance imaging versus computed tomography in the evaluation of soft tissue tumors of extremities. *Ann Surg* 1987; 205:340–348.
2. Sundaram M, McGuire MH, Herbold DR. Magnetic resonance imaging of soft tissue masses: an evaluation of fifty-three histologically proven tumors. *Magn Reson Imaging* 1988;6:237–248.
3. Totty WG, Murphy WA, Lee JK. Soft-tissue tumors: MR imaging. *Radiology* 1986;160:135–141.
4. Rubin DA, Kneeland JB. MR imaging of the musculoskeletal system: technical considerations for enhancing image quality and diagnostic yield. *AJR Am J Roentgenol* 1994; 163:1155–1163.
5. Kransdorf MJ, Jelinek JS, Moser RP Jr, et al. Soft-tissue masses: diagnosis using MR imaging. *AJR Am J Roentgenol* 1989; 153:541–547.
6. Berquist TH, Ehman RL, King BF, Hogman CG, Ilstrup DM. Value of MR imaging in differentiating benign from malignant soft-tissue masses: study of 95 lesions. *AJR Am J Roentgenol* 1990; 155:1251–1255.
7. Crim JR, Seeger LL, Yao L, Chandnani V, Eckardt JJ. Diagnosis of soft-tissue masses with MR imaging: can benign masses be differentiated from malignant ones? *Radiology* 1992; 185:581–586.
8. Petasnick JP, Turner DA, Charters JR, Gitelis S, Zacharias CE. Soft-tissue masses of the locomotor system: comparison of MR imaging with CT. *Radiology* 1986;160:125–133.
9. Moulton JS, Blebea JS, Dunco DM, Braley SE, Bisset GS 3rd, Emery KH. MR imaging of soft-tissue masses: diagnostic efficacy and value of distinguishing between benign and malignant lesions. *AJR Am J Roentgenol* 1995; 164:1191–1199.
10. Tuncbilek N, Karakas HM, Okten OO. Dynamic magnetic resonance imaging in determining histopathological prognostic factors of invasive breast cancers. *Eur J Radiol* 2005; 53:199-205.
11. Lenz M. *Computed Tomography and Magnetic Resonance Imaging of Head and Neck Tumours*; Stuttgart: George Thieme. 1993.
12. Padhani AR. DCE-MRI in clinical oncology: current status and future directions. *J Magn Reson Imaging* 2002; 16:407-422.
13. Tuncbilek N, Unlu E, Karakas HM et al. Evaluation of tumor angiogenesis with contrast-enhanced MR mammography. *Breast J* 2003; 9:403-408.
14. Prince MR, Zhang HL, Dong Q, A primer for dynamic MR contrast injection. *Appl Radiol* 2003; 33:28-36.
15. Verstraete KL, De Deene Y, Roels H et al. Benign and malignant musculoskeletal lesions: dynamic contrast-enhanced MR imaging-

- parametric “first pass” images depict tissue vascularization and perfusion. *Radiol* 1994; 192:835-843.
16. Daldrup H, Shames DM, Wenland M et al. Correlation of dynamic contrast-enhanced magnetic resonance imaging with histologic tumor grade: comparison of macromolecular and small-molecular contrast media. *Pediatr Radiol* 1998; 28:67-78.
 17. Tuncbilek N, Karakas HM, Okten OO. Dynamic contrast enhanced MRI in the differential diagnosis of soft tissue tumors. *Eur J Radiol* 2005; 53: 500-505.
 18. Bullock PR, Mansfield P, Gowland P et al. Dynamic imaging of contrast enhancement in brain tumors. *Mag Reson Med* 1991; 19:293-298.
 19. Tuncbilek N, Karakas HM, Altaner S. Dynamic MRI in indirect estimation of microvessel density, histologic grade, and prognosis in colorectal adenocarcinomas. *Abdom Imaging* 2004; 29:166-172.
 20. Reimer P, Parizel PM, Stichnoth AF. *Clinical MR Imaging - a Practical Approach*. 2nd ed. Heidelberg: Springer-Verlag. 2003.
 21. David D. Stark, William G. Bradley. *Magnetic Resonance Imaging Second Edition*. St. Louis: Mosby-Year Book, Inc. 1992
 22. Kumar V, Cotran RS, Robbins SL. *Basic Pathology*. 5th ed. Philadelphia: W. B. Saunders Company. 1992
 23. Oyar O, Gülsoy. U.K. *Tıbbi Görüntüleme Fiziği*; Isparta: Tisamad Basım Sanayi. 2003.
 24. Sundaram M, Mcleod RA. MR imaging of tumor and tumor-like lesions of bone and soft-tissue. *AJR Am J Roentgenol* 1990;155:817–824.
 25. Harle A, Reiser M, Erlenmann R, Wuisman P. The value of MRI in staging of bone and soft tissue sarcomas. *Orthopäde* 1989; 18:34–40.
 26. Vanel D, Verstraete KL, Shapeero LG. Primary tumors of musculoskeletal system. *Radiol Clin N Am* 1997; 35:213–237.
 27. Verstrate KL, Lang P. Bone and soft tissue tumors: the role of contrast agents for MR imaging *EJR* 2000; 34:229–246
 28. Akin O, Agildere A. M. MRG’de kullanılan kontrast maddeler. *Tani Gir Rad* 2000; 6:348-354.
 29. Mitchell DG. *MRI principles*. 1st ed. Philadelphia: W.B. Saunders. 1999:213-236.
 30. Normann PT, Hustvedt SO, Storflor H et al. Preclinical safety and pharmacokinetic profile of gadodiamide injection. *Clin. MRI* 1995; 5:95-101.
 31. Earls JP, Bluemke DA. New MR imaging contrast agents. *Magn Reson Imaging Clinic N Am* 1999; 7:255-273.
 32. Mahfouz AE, Hamm B. Contrast agents. *Magn Reson Imaging Clinic N Am* 1997; 5: 223-240.
 33. Heywang-Kobrunner SH, Haustein J, Beck R, Lommatzsch B, Untch, Natrath WB. Contrast-enhanced MR imaging of the breast: comparison of two different doses of gadopentetate dimeglumine. *Radiology* 1994;191:639–646
 34. Choyke PL, Dwyer AJ, Knopp MV. Functional tumor imaging with dynamic contrast-enhanced magnetic resonance imaging. *J Magn Reson Imaging* 2003;17:509–520

35. Arkun R. Kemik ve yumuşak doku tümörlerinde tedavi izlemi. 24. Ulusal Radyoloji Kongresi Kurs Kitabı. Nurool Matbaacılık AŞ. Ankara, 2003;8–11.
36. De Lange EE. Gadodiamide injection-enhanced MR imaging of the body: Results of a multicenter trial. *Acad Radiol* 1994; 1:23-29.
37. Tacikowska M. Dynamic magnetic resonance imaging in soft tissue tumors-assessment of the diagnostic value of tumor enhancement rate indices. *Med Sci Monit* 2002;8: 53–57.
38. Reddick WE, Wang S, Xiong X, Glass JO, Wu S, Kaste SC, Pratt CB, Meyer WH, Fletcher BD. Dynamic magnetic resonance imaging of regional contrast access as an additional prognostic factor in pediatric osteosarcoma. *Cancer*. 2001; 91:2230–2237.
39. Einarsdottir H, Soderlund V, Skoog L, Bauer HC. Dynamic MRI and fine needle aspiration cytology in the evaluation of soft tissue lesions. *Skeletal Radiol*. 2003; 32:695–700.
40. van der Woude HJ, Verstraete KL, Hogendoorn PC, Taminiau AH, Hermans J, Bloem JL. Musculoskeletal tumors: does fast dynamic contrast-enhanced subtraction MR imaging contribute to the characterization? *Radiology*. 1998; 208:821–828.
41. Ma LD, Frassica FJ, McCarthy EF, Bluemke DA, Zerhouni EA. Benign and malignant musculoskeletal masses: MR imaging differentiation with rim-to-center differential enhancement ratios. *Radiology*. 1997; 202:739–744.
42. Rasche V, De Boer RW, Holz D. et al. Continuous radial data acquisition for dynamic MRI. *Mag Reson Med* 1995; 34:754-761.
43. Buadu L.D, Murakami J, Murayama S et al. Breast lesions: correlation of contrast medium enhancement patterns on MR images with histopathologic findings and tumor angiogenesis, *Radiol* 1996; 200:639-649.
44. Tuncbilek N, Karakas HM, Okten OO. Diabetic fibrous mastopathy: dynamic contrast-enhanced magnetic resonance imaging findings. *Breast J* 2004;10:359-362
45. Tuncbilek N, Karakas HM, Okten OO. Imaging of granulomatous mastitis: assessment of three cases. *Breast* 2004; 13:510-514.
46. Moate PJ, Dougherty L, Schnall MD et al. A modified logistic model to describe gadolinium kinetics in breast tumors. *Magn Reson Imaging* May; 22:467-73.
47. Roberts HC, Timothy PL, Sebastian L et al. Quantitative estimation of microvascular permeability in human brain tumors: Correlation of dynamic Gd-DTPA-enhanced MR Imaging with histopathologic grading. *Acad Radiology* 2002; 9:151-155.
48. van Rijswijk CS, Hogendoorn PC, Taminiau AH, Bloem JL. Synovial sarcoma: dynamic contrast-enhanced MR imaging features. *Skeletal Radiol*. 2001; 30:25–30.
49. Miller SL, Hoffer FA, Reddick WE, Wu S, Glass JO, Gronemeyer SA, Haliloglu M, Nikanorov AY, Xiong X, Pappo AS. Tumor volume or dynamic contrast-enhanced MRI for prediction of clinical outcome of Ewing sarcoma family of tumors. *Pediatr Radiol*. 2001; 31: 518–523
50. Friedrich M. MRI of the breast. State of the art. *Eur Radiol* 1998; 8:707-725.

51. Tuncbilek N, Unlu E, Karakas HM et al. Dinamik MR-mamografi ile tümör anjiyogenezinin değerlendirilmesi. *Tani Gir Rad* 2002;8:496-501.
52. Weidner N, Semple JP, Welch WR et al. Tumor angiogenesis and metastasis correlation in invasive breast carcinoma. *N Eng J Med* 1991; 324:1-8.
53. Chenevert TL, Helvie MA, Aisen AA et al. Dynamic three-dimensional imaging with partial k-space sampling: initial application for gadolinium-enhanced rate characterization of breast lesions. *Radiol* 1995; 196:135-142.
54. Frouge C, Guinebretiere JM, Contesso G et al. Correlation between contrast enhancement in dynamic magnetic resonance imaging of the breast and tumor angiogenesis. *Invest Radiol* 1994; 29:1043-1049.
55. Kinkel K, Helbich TH, Esserman LJ et al. Dynamic high-spatial-resolution MR imaging of suspicious breast lesions. *AJR Am J Roentgenol* 2000;175:35-43.
56. Axelsson K, Ljung BM, Moore DH et al. Tumor angiogenesis as a prognostic assay for invasive ductal breast carcinoma. *J Natl Cancer Inst* 1995; 87:997-1008.
57. Endrich B, Vaupel P. The role of the micro-circulation in the treatment of malignant tumours: facts and fiction. In: Molls M, Vaupel P, eds. *Blood perfusion and microenvironment of human tumours*. Berlin-Heidelberg. Springer; 1998:19-39.
58. Amoroso A, Del Porto F, Di Monaco C et al. Vascular endothelial growth factor: a key mediator of neoangiogenesis - a review. *Eur Rev Med Pharmacol Sci* 1997; 1:17-25.
59. Shweiki D, Neman M, Itin A et al. Induction of vascular endothelial growth factor expression by hypoxia and by glucose deficiency in multicell spheroids: implications for tumor angiogenesis. *Proc Natl Acad Sci USA* 1995;92:768-772.
60. Jensen RL. Growth factor-mediated angiogenesis in the malignant progression of glial tumors: a review. *Surg Neurol* 1998; 49:189-195.
61. Aronen HJ, Glass J, Pardo FS et al. Echo-planar MR cerebral blood volume mapping of gliomas: clinical utility. *Acta Radiol* 1995; 36:520-528.
62. Weidner N, Folkman J. Tumoral vascularity as a prognostic factor in cancer. *Important Adv Oncol* 1996; 167-190.
63. Dachs GU, Chaplin DJ. Microenvironmental control of gene expression: implications for tumor angiogenesis, progression and metastasis. *Semin Radiat Oncol* 1998; 8:208-216
64. Winlow DS. Angiogenesis in the pathobiology and treatment of vascular and malignant diseases. *Ann Thorac Surg* 1997; 7:230-235.
65. Cha S, Knopp EA, Johnson G et al. Dynamic contrast-enhanced T2-weighted MR imaging of recurrent malignant gliomas treated with thalidomide and carboplatin. *AJNR Am J Neuroradiol* 2000;21:881-890.
66. Aronen HJ, Gazit IE, Louis DN et al. Cerebral blood volume maps of gliomas: comparison with tumor grade and histologic findings. *Radiol* 1994; 191:41-51.
67. Mayr N, Hawighorst H, Yuh W et al. MR microcirculation assessment in cervical cancer: correlations with histomorphological tumour markers and clinical outcome. *J Magn Reson Imaging* 1999; 10:267-276.

68. Konerding M, van Ackern C, Fait E et al. Morphological aspects of tumour angiogenesis and microcirculation. In: Molls M, Vaupel P eds. Blood perfusion and microenvironment of human tumours. Berlin-Heidelberg: Springer; 1998:5-17.
69. Erlemann R, Reiser M, Peters, et al. Dynamische MR- tomographie in der diagnostik entzündlicher und tumoröser raumforderungen des musculoskeletalen systems. Fortschr Röntgenstr 1992;156:353–359.
70. Mirowitz S Totty W, Lee J. Characterization of musculoskeletal masses using dynamic Gd-DTPA enhanced spin-echo MRI. J Comput Assist Tomogr 1992;16:120–125.

ÖZET

Manyetik rezonans görüntüleme (MRG), yumuşak doku kitlelerinin değerlendirilmesinde etkinliği kanıtlanmış bir yöntemdir. Bununla birlikte konvansiyonel MRG benign ve malign ayırımında yeterince özgül değildir. Bu çalışmada dinamik MRG'nin yumuşak doku tümörlerinde benign ve malign ayırımının yapılmasındaki değeri araştırılmıştır.

Yumuşak dokuda kitle nedeniyle incelenen 15–73 yaşları arasında 22 olguda fast field eko sekansı kullanılarak Gd-DTPA öncesi ve sonrası dinamik incelemeler yapılmıştır. Belirtilen görüntüler kullanılarak oluşturulan zaman sinyal intensite eğrileri yardımıyla birinci (K_1) ve ikinci dakika (K_2) kontrastlanma ile maksimum tepe kontrastlanma (K_{max}) ve K_{max} 'a erişim süresi (Z_{max}) ve zaman SI eğri eğimleri (E_{max}) hesaplanmıştır. Bu parametreler kullanılarak benign ve malign tümörler arasındaki farklılıklara yönelik ayırıcı analizler yapılmıştır.

Malign tümörler için $K_1 = \%78-158$ (ort: $\%120$, SS: 22,5), $K_2 = \%86-175$ (ort: $\%124$, SS: 27,6), $K_{maks} = \%90-201$ (ort: $\%137$, SS: 32,7), $Z_{maks} = 39-275$ sn (ort: 131 sn, SS: 87,9 sn), $E_{maks} = 0.46-6.29$ (ort: 3,6, SS: 1,65) olarak bulunmuştur. Benign tümörler için ise $K_1 = \%2-139$ (ort: $\%60$, SS: 47,2), $K_2 = \%3-167$ (ort: $\%74$, SS: 55,1), $K_{maks} = \%7-180$ (ort: $\%89$, SS: 56,7), $Z_{maks} = 91-290$ sn (ort: 202 sn, SS: 67,7 sn), $E_{maks} = 0.20-4.48$ (ort: 1,9, SS: 1,5) olarak bulunmuştur. Benign ve malign gruplar arasında tanımlayıcı istatistikleri yukarıda belirtilmiş olan tüm temel DK-MRG parametreleri yönünden anlamlı farklılık saptanmıştır ($p < 0.045-0,0001$). En yüksek anlamlılığa sahip olan parametre K_1 olup ($p < 0,0001$), bu parametre benign ve malign lezyonlar

birbirlerinden %86,4 doğrulukla ayırt edilebildi ($p < 0.001$). Diğer parametreler (K_2 , K_{maks} , Z_{maks} ve E_{maks}) doğruluk oranını olumsuz yönde etkiledi (%77,3) K_1 için kesme değeri 77 olarak alındığında bu parametrenin malign lezyonları saptamadaki duyarlılığı %100, özgüllüğü ise %73 olarak bulundu. Aynı parametre için kesme değeri olarak 101 kullanıldığında bu değerlerin ikisi de %82 olarak hesaplandı.

Dinamik MRG parametrelerinin tümör mikro sirkülasyonunun ve doku perfüzyonunun dolaylı belirteçleri olduğu düşünülmektedir. Yumuşak doku kitlelerinde bu parametrelerden K_1 önem kazanmaktadır. Bu nedenle bu tip kitlelerin inceleme süreleri ve kantitatif analiz işlemleri basitleşmektedir. K_1 cerrahi öncesi dönemde özgül tanının elde edilmesini sağlayarak uygun tedavi seçeneğinin belirlenmesinde ve olası malign dönüşümün saptanmasında önem taşımaktadır.

SUMMARY

Dynamic contrast enhanced MRI in the differential diagnosis of soft tissue tumors

The value of the dynamic contrast enhanced-magnetic resonance imaging (DCE-MRI) in differentiating benign and malignant soft tissue tumors was investigated.

Fast field echo was performed on 22 subjects (2–74 years) with soft tissue tumors. Enhancement in the first min (K_1), second min (K_2), maximum enhancement (K_{max}), time to peak enhancement (Z_{max}) and steepest slope (E_{max}) were calculated. Logistic regression and ROC analyses were performed to reveal parametric differences of benign and malignant lesions.

For malignant lesions DCE-MRI parameters were as follows: K_1 : 78–158% (mean : %120, SD: 22,5), K_2 : 86–175% (mean: % 124, SD: 27,6), K_{max} : 90–201% (mean: %137, SD: 32,7), Z_{max} = 39–275 s (mean: 131 s, SD: 87,9 sn), E_{max} : 0.46–6.29 (mean: 3,6, SD: 1,65). For benign lesions they were found as K_1 : 2–139% (mean: 60%, SD: 47,2), K_2 =3–167% (mean: 74%, SD: 55,1), K_{max} : 7–180% (mean: 89%, SD: 56,7), Z_{max} : 91–290 s (mean: 202 s, SD: 67,7 s), E_{max} : 0,20–4,48 (mean: 1,9, SD: 1,5). All of the above mentioned parameters produced significant difference between benign and malignant groups ($p < 0.045$ – $0,0001$). K_1 was the most significant parameter and was able to

classify 86,4% of the lesions correctly. The remainin parameters had lower rates of accuracy in classification. The cut-off point of $K_1=77$ had produced a 100% sensitivity and a 73% specificity for detection of the malignancy. A cut-off point of 101 had produced a 82% sensitivity and specificity.

DCE-MRI parameters that thought to be the surrogate markers of tumoral microcirculation and tissue perfusion provides a specific preoperative diagnosis. In soft tissue tumors only one of them, the K_1 , gains the prime importance. Therefore, in these types of lesions, the sequence design and quantitative analysis are relatively simpler than other parts of the body. K_1 is therefore advocated for monitoring the effect of chemotherapy in soft tissue tumors.

SUMMARY

Dynamic contrast enhanced MRI in the differential diagnosis of soft tissue tumors

The value of the dynamic contrast enhanced-magnetic resonance imaging (DCE-MRI) in differentiating benign and malignant soft tissue tumors was investigated.

Fast field echo was performed on 22 subjects (2–74 years) with soft tissue tumors. Enhancement in the first min (K_1), second min (K_2), maximum enhancement (K_{max}), time to peak enhancement (Z_{max}) and steepest slope (E_{max}) were calculated. Logistic regression and ROC analyses were performed to reveal parametric differences of benign and malignant lesions.

For malignant lesions DCE-MRI parameters were as follows: K_1 : 78–158% (mean : %120, SD: 22,5), K_2 : 86–175% (mean: % 124, SD: 27,6), K_{max} : 90–201% (mean: %137, SD: 32,7), Z_{max} = 39–275 s (mean: 131 s, SD: 87,9 sn), E_{max} : 0.46–6.29 (mean: 3,6, SD: 1,65). For benign lesions they were found as K_1 : 2–139% (mean: 60%, SD: 47,2), K_2 =3–167% (mean: 74%, SD: 55,1), K_{max} : 7–180% (mean: 89%, SD: 56,7), Z_{max} : 91–290 s (mean: 202 s, SD: 67,7 s), E_{max} : 0,20–4,48 (mean: 1,9, SD: 1,5). All of the above mentioned parameters produced significant difference between benign and malignant groups ($p < 0.045$ – $0,0001$). K_1 was the most significant parameter and was able to

classify 86,4% of the lesions correctly. The remainin parameters had lower rates of accuracy in classification. The cut-off point of $K_1=77$ had produced a 100% sensitivity and a 73% specificity for detection of the malignancy. A cut-off point of 101 had produced a 82% sensitivity and specificity.

DCE-MRI parameters that thought to be the surrogate markers of tumoral microcirculation and tissue perfusion provides a specific preoperative diagnosis. In soft tissue tumors only one of them, the K_1 , gains the prime importance. Therefore, in these types of lesions, the sequence design and quantitative analysis are relatively simpler than other parts of the body. K_1 is therefore advocated for monitoring the effect of chemotherapy in soft tissue tumors.

ÖZET

Manyetik rezonans görüntüleme (MRG), yumuşak doku kitlelerinin değerlendirilmesinde etkinliği kanıtlanmış bir yöntemdir. Bununla birlikte konvansiyonel MRG benign ve malign ayrımında yeterince özgül değildir. Bu çalışmada dinamik MRG'nin yumuşak doku tümörlerinde benign ve malign ayrımının yapılmasındaki değeri araştırılmıştır.

Yumuşak dokuda kitle nedeniyle incelenen 15–73 yaşları arasında 22 olguda fast field eko sekansı kullanılarak Gd-DTPA öncesi ve sonrası dinamik incelemeler yapılmıştır. Belirtilen görüntüler kullanılarak oluşturulan zaman sinyal intensite eğrileri yardımıyla birinci (K_1) ve ikinci dakika (K_2) kontrastlanma ile maksimum tepe kontrastlanma (K_{max}) ve K_{max} 'a erişim süresi (Z_{max}) ve zaman SI eğri eğimleri (E_{max}) hesaplanmıştır. Bu parametreler kullanılarak benign ve malign tümörler arasındaki farklılıklara yönelik ayırıcı analizler yapılmıştır.

Malign tümörler için $K_1 = \%78-158$ (ort: $\%120$, SS: 22,5), $K_2 = \%86-175$ (ort: $\%124$, SS: 27,6), $K_{maks} = \%90-201$ (ort: $\%137$, SS: 32,7), $Z_{maks} = 39-275$ sn (ort: 131 sn, SS: 87,9 sn), $E_{maks} = 0.46-6.29$ (ort: 3,6, SS: 1,65) olarak bulunmuştur. Benign tümörler için ise $K_1 = \%2-139$ (ort: $\%60$, SS: 47,2), $K_2 = \%3-167$ (ort: $\%74$, SS: 55,1), $K_{maks} = \%7-180$ (ort: $\%89$, SS: 56,7), $Z_{maks} = 91-290$ sn (ort: 202 sn, SS: 67,7 sn), $E_{maks} = 0.20-4.48$ (ort: 1,9, SS: 1,5) olarak bulunmuştur. Benign ve malign gruplar arasında tanımlayıcı istatistikleri yukarıda belirtilmiş olan tüm temel DK-MRG parametreleri yönünden anlamlı farklılık saptanmıştır ($p < 0.045-0,0001$). En yüksek anlamlılığa sahip olan parametre K_1 olup ($p < 0,0001$), bu parametre benign ve malign lezyonlar

birbirlerinden %86,4 doğrulukla ayırt edilebildi ($p<0.001$). Diğer parametreler (K_2 , K_{maks} , Z_{maks} ve E_{maks}) doğruluk oranını olumsuz yönde etkiledi (%77,3) K_1 için kesme değeri 77 olarak alındığında bu parametrenin malign lezyonları saptamadaki duyarlılığı %100, özgüllüğü ise %73 olarak bulundu. Aynı parametre için kesme değeri olarak 101 kullanıldığında bu değerlerin ikisi de %82 olarak hesaplandı.

Dinamik MRG parametrelerinin tümör mikro sirkülasyonunun ve doku perfüzyonunun dolaylı belirteçleri olduğu düşünülmektedir. Yumuşak doku kitlelerinde bu parametrelerden K_1 önem kazanmaktadır. Bu nedenle bu tip kitlelerin inceleme süreleri ve kantitatif analiz işlemleri basitleşmektedir. K_1 cerrahi öncesi dönemde özgül tanının elde edilmesini sağlayarak uygun tedavi seçeneğinin belirlenmesinde ve olası malign dönüşümün saptanmasında önem taşımaktadır.