

T.C
İNÖNÜ ÜNİVERSİTESİ
RADYODİAGNOSTİK A.B.D

BÖBREK VE MESANE KİTLELERİNİN MALİGN –BENİGN
AYRIMININ DİFÜZYON AĞIRLIKLI MANYETİK REZONANS
GÖRÜNTÜLEME İLE DEĞERLENDİRİLMESİ

UZMANLIK TEZİ

DR. ÖZGÜL GÜLASLAN ERDOĞAN

TEZ YÖNETİCİSİ
YRD.DOÇ.DR. GÜLNUR ERDEM

MALATYA 2007

TEŐEKKÜR

Uzmanlık eđitimim boyunca her konuda ilgi ve desteklerini grdüğüm, bilgi ve deneyimlerinden yararlandığım Anabilim Dalı Başkanımız Sn.Doç.Dr.H.Muammer Karakaş'a, hocalarım Doç.Dr.Tamer Baysal'a, Doç.Dr.Alpay Alkan'a, Doç.Dr.Ahmet Sığırcı'ya, Doç.Dr.Kaya Saraç'a, Doç.Dr.Ramazan Kutlu'ya, Doç.Dr.Ahmet Kemal Fırat'a ve tez yöneticim Yrd.Doç.Dr.Glnur Erdem'e saygı ve Őukranlarımı sunarım.

Asistanlığım boyunca birlikte çalıştığım asistan arkadaşlarıma ve Radyoloji Anabilim Dalı çalışanlarına, Tez çalışmamın istatistiđine katkıda bulunan Doç.Dr.Saim Yolođlu'na teŐekkr ederim.

Eđitimim boyunca anlayışını, ilgisini ve sabrını hiç esirgemeyen eŐime, aileme ve varlığıyla hayatımın anlamı olan biricik ođluma sonsuz teŐekkrlerimi sunarım.

İÇİNDEKİLER

GİRİŞ	1
GENEL BİLGİLER	2
Böbrek Embriyolojisi	2
Pronefroz	2
Mezonefroz	3
Metanefroz veya kalıcı böbrek	3
Toplayıcı sistem	4
Boşaltım sistemi	5
BÖBREK ANATOMİSİ	6
Böbreği Saran Örtüler	7
Böbreğin Yapısı	8
Sağ Böbreğin Önemli Komşulukları	9
Sol Böbreğin Önemli Komşulukları	9
Kan Damarları	9
Arterler	9
Venler	10
Lenf Drenajı	10
Sinirleri	10
BÖBREK KİTLELERİ	11
Sınıflama	11
Benign Renal Kistler	11
BENİGN BÖBREK TÜMÖRLERİ	12
Adenoma	12
Metanefrik Adenom	13
Hemanjioma	13
Mezoblastik Nefroma	13
Anjiomiyolipom	13
Multiloküle Kistik Nefroma	13
Leiomyoma	14
Diğer Benign Tümörler	14
MALİGN BÖBREK TÜMÖRLERİ	15
RENAL HÜCRELİ KARSİNOM	15
İnsidans	15
Etyoloji	15
Patoloji	16
Klinik Bulgular	17
Tarama ve Klinik Önemi	18
Tanı ve Evreleme	18
Prognostik Faktörler	20
WILMS TÜMÖRÜ	20
Sarkom	21
Lenfoma	21
Metastatik Tümörler	21
ÜRİNER TOPLAYICI SİSTEM TÜMÖRLERİ	21

MESANE KANSERİ	22
Klinik Bulgular	23
Benign tümörler	25
DİFÜZYON AĞIRLIKLIL GÖRÜNTÜLE	26
İzotropik difüzyon	26
Anizotropik difüzyon	27
Difüzyon ölçümü	27
ADC = apparent diffusion coefficient (Görünüşteki difüzyon katsayısı)	28
Difüzyon ölçümünde sekans seçimi	28
DİFÜZYON MR GÖRÜNTÜLERİNİN ELDE EDİLMESİ	28
Difüzyon Ağırlıklı Görüntüleme (DAG)	29
DİFÜZYON MRG ÇEKİM SONRASI VERİLERİN İŞLENMESİ	29
DAG	29
Trace DAG	29
ADC map (görünuşteki difüzyon katsayısı haritası)	30
KLİNİK UYGULAMALAR	31
Serebrovasküler hastalıklarda difüzyon MR görüntüleme	31
Diğer Klinik Uygulamalar	33
Kas iskelet sistemi	35
GEREÇ VE YÖNTEM	39
Olgular	39
Görüntüleme	39
DAG	39
Görüntü Analizi	39
Kesin Tanılar	40
İstatiksel Analiz	40
BULGULAR	41
OLGU ÖRNEKLERİ	45
TARTIŞMA	53
KAYNAKLAR	59
ÖZET	66
SUMMARY	67

TABLolar DİZİNİ

Tablo1. Renal Hücreli Karsinomda evreleme	19
Tablo 2. İnfarkt evrelerinde intrasellüler ve ekstrasellüler mesafenin ilişkisi; T2, DAG ve ADC haritası sinyal özellikleri	30
Tablo 3. İnfarkta difüzyon sinyalinin zamana göre değişimi	32
Tablo 4. Malign –benign kitle karşılaştırılması	41
Tablo 5. Normal böbrek -kitle diferansiyel karşılaştırması	41
Tablo 6. Normal böbrek-malign böbrek kitle karşılaştırması	42
Tablo 7. Mesane normal ve kitle karşılaştırması	42
Tablo 8. Renal Kitle olgularının başlıca tanımlayıcı özellikleri	43
Tablo 9. Mesane Kitleli olguların başlıca tanımlayıcı özellikleri	44

ŞEKİLLER DİZİNİ

Şekil 1. A. Intermediate mezodermdeki pronefrik, mezonefrik ve metanefrik sistemlerin ilişkisini gösteren çizim. B. 5 haftalık embryoda pronefrik ve mezonefrik sistemlerin boşaltım tübüllerinin şematik çizimi	2
Şekil 2. A. 5 haftalık embryonun alt torasik bölgesindeki ürogenital şişkinlikten geçen ve mezonefrik sistemin boşaltım tübülünün oluşumunu gösteren transvers kesit. B. Gonad ve mezonefroz arasındaki ilişki.	3
Şekil 3. 5. hafta sonunda hindgut ve kloaka arasındaki ilişki.	4
Şekil 4. Gelişimin değişik dönemlerinde embriyonun nefrik tübül oluşumunu gösteren şematik transvers kesitleri.	4
Şekil 5. Metanefrik renal pelvis, kaliksler ve toplayıcı kanalların gelişimi	5
Şekil 6. Metanefrik boşaltım birimi	6
Şekil 7. Böbrekler ve üreterlerin karın arka duvarında in situ konumları görülüyor	7
Şekil 8. A. Sağ böbrek, anterior yüz. B. Sağ böbrek koronal kesitinde renal korteks, medulla, piramisler, papillalar ve kaliksler görülmektedir. C. Nefronların pozisyonu ve böbrek içindeki kan damarlarının düzenini gösteren böbrek kesiti	8
Şekil 9. Her iki böbreğin ön komşulukları.	9
Şekil 10. Böbreğin arterleri	10
Şekil 11. İzotropik ve anizotropik difüzyon	27
Şekil 12. Akut infarktta difüzyon MR.	33
Şekil 13. Araknoid kistte difüzyon MR.	33
Şekil 14. Epidermoid kistte difüzyon MR	34
Şekil 15. İntrakranial absede difüzyon MR	34
Şekil 16. Mesane THK	45
Şekil 17. Mesane değişici epitel karsinomu	45
Şekil 18. Sağ böbrekte Renal Hücreli Karsinom	46
Şekil 19. Sağ böbrekte Anjiomyolipom	46
Şekil 20. Sağ böbrekte Renal hücreli karsinom	46
Şekil 21. Prostat hiperplazine bağlı diffüz yeryer düzensiz duvar kalınlaşması)	47
Şekil 22 Wilm's tümörü	47
Şekil 23. Bertini'nin kolumnar hipertrofisi	48
Şekil 24. NHL'nin bilateral böbrek tutulumu	48
Şekil 25. Mesane yüksek grade'li ürotelyal karsinom	48

Şekil 26. Mesane deęişici epitel karsinomu	49
Şekil 27. Kistik nefroma	49
Şekil28. NüksRenalHücreliKarsinom	50
Şekil 29. Mesane deęişici epitel karsinomu	50
Şekil 30. Renal apse	51
Şekil 31. Kistik nefroma	51
Şekil 32. Sağ böbrekte Renal Hücreli Karsinom	52

SİMGELER VE KISALTMALAR DİZİNİ

DAMRG:	Difüzyon ağırlıklı manyetik rezonans görüntüleme
MRG:	Manyetik rezonans görüntüleme
ADC:	apparent diffusion coefficient (Görünüşteki difüzyon katsayısı)
DAG:	Düfüzyon ağırlıklı görüntüleme
BOLD:	Blood oksijen level detection
EPI:	Ekoplaner görüntüleme
SE:	Spin eko
BOS:	Beyin omurilik sıvısı
ADEM:	Akut dissemine ensefalomyelit
MS:	Multipl skleroz
PML:	Progressif multifokal lökoensefelopati
HCC:	Hepatoselüler karsinom
RHK:	Renal hücreli karsinom
AML:	Anjiomyolipom
EÜ:	Ekstratuar Ürografi
TS:	Tüberoskleroz
İVÜ:	İntravenöz Ürografi
VHL:	Von Hippel Lindau

GİRİŞ

MRG yumuşak doku kontrast çözümü gücü en yüksek olan radyolojik görüntüleme tekniğidir. Bu özelliği ile başta santral sinir sistemi olmak üzere vücuttaki tüm yumuşak dokuların incelenmesinde kullanılır. Difüzyon ağırlıklı manyetik rezonans görüntüleme (DAMRG), doku su moleküllerindeki protonlarda hızlanmış yada kısıtlanmış mikroskopik difüzyon hareketlerinin ölçümü esasına dayanan fonksiyonel görüntüleme tekniğidir. Görüntüler kısa çekim sürelerinde ve kontrast maddeye gerek duyulmadan elde edilir (1).

Difüzyon MRG günümüzde en yaygın olarak Single shot EPI metodu ile kullanılmaktadır.

Klinik olarak difüzyon MRG'nin en yaygın kullanım alanını erken dönem serebral enfarktlar oluşturmaktadır. Bir diğer etkin kullanım alanı yüksek özgünlükte veriler sağladığı epidermoid-araknoid kist ayırımıdır. Ayrıca beyin tümörlerinin kistik-solid kısmını ayırmada, kistik-nekrotik tümörlerin abseden ayırımında kullanılmaktadır. Bunlardan başka değişik kullanım alanları da mevcuttur; demyelinizan-dismyelinizan hastalıklar, malign-benign kemik iliği ödemi ayırımı, myelinizasyon gelişim takibi ve hidronefroz-pyonefroz ayırımı gibi durumlar bunlardan bazılarıdır (1).

Bu çalışmada DAG ile elde ettiğimiz böbrek ve mesane kitlelerinin ADC değerlerini normal böbrek dokusu ve mesane duvarının ADC değerleri ile karşılaştırdık. Bu değerlerin kitlelerin malign-benign ayırımındaki kullanılabilirliğini, malignitelerde saptanan ADC değerlerinin malign kitlelerin natürü hakkında bilgi verip vermeyeceğini ve dolayısıyla DAG'nin standart protokollere katkısını araştırmayı amaçladık.

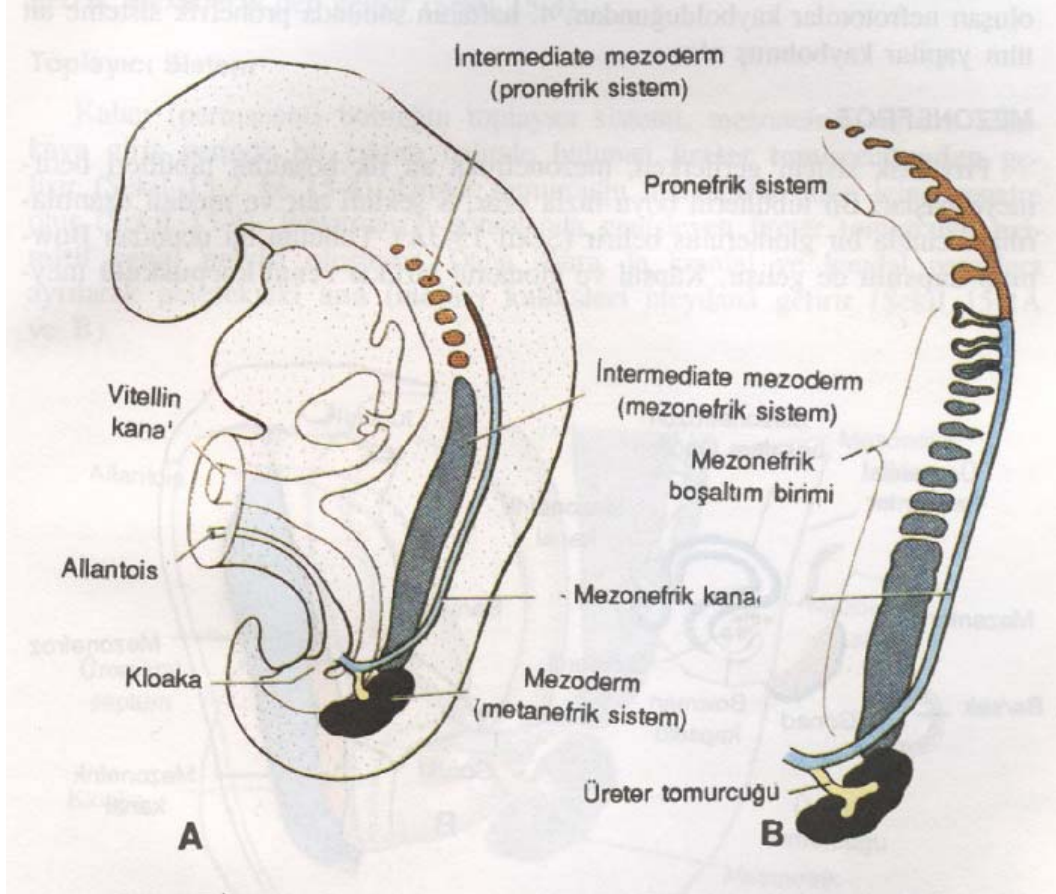
GENEL BİLGİLER

Böbrek Embriyolojisi

İnsanlarda intrauterin yaşam boyunca, pronefroz, mezonefroz ve metanefroz safhalarıyla böbrek oluşumu gerçekleşir. Birinci safha rudimenter bir evredir ve işlevsizdir. İkinci safha intrauterin yaşamın erken döneminde kısa süre fonksiyon gösterir ve üçüncü safha da ise böbrekler oluşur.

Pronefroz

İnsan embriyosunda, pronefroz servikal bölgedeki 7 ile 10 adet solid hücre topluluğu tarafından temsil edilir (Şekil 1). Sonuncular oluşmadan, ilk oluşan nefrotomlar kaybolduğundan, 4. haftanın sonunda pronefrik sisteme ait tüm yapılar kaybolmuş olur.



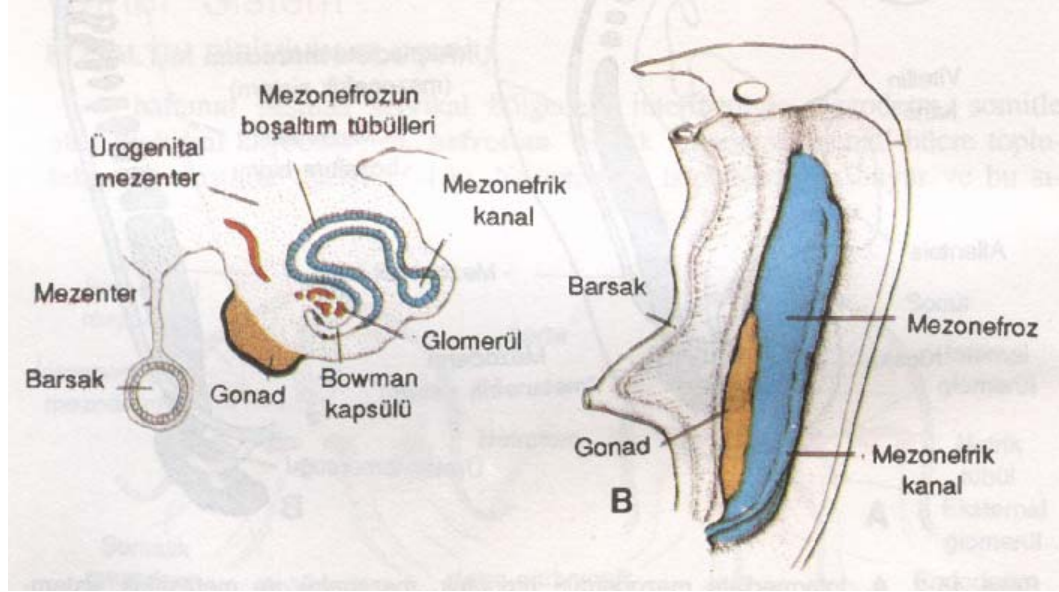
Şekil 1. A. İntermediate mezodermdeki pronefrik, mezonefrik ve metanefrik sistemlerin ilişkisini gösteren çizim. B. 5 haftalık embriyoda pronefrik ve mezonefrik sistemlerin boşaltım tübüllerinin şematik çizimi

Mezonefroz

Pronefrik sistem gerilerken, mezonefroza ait ilk boşaltım tübülleri belirmeye başlar. Bu tübüllerin boyu hızla uzar, S şeklini alır ve medial uzantılarının ucunda bir

glomerül belirir (Şekil 2A). Tübülün bu ucundan Bowman kapsülü de gelişir. Kapsül ve glomerül birlikte renal korpuskulu meydana getirir. Tübülüs diğer uçta, mezonefrik veya Wolffian kanalı olarak bilinen longitudinal toplayıcı kanalla birleşir (Şekil 1, 2).

İkinci ayın ortasında mezonefroz orta hattın her iki yanında büyük ve oval şekilli bir organ haline gelir (Şekil 2B). Bu sırada, gelişmekte olan gonad da mezonefrozun medialinde yer aldığından, bu iki organ tarafından oluşturulan doku kabarıklığına ürogenital şişlik adı verilir (Şekil 2A). Kaudaldeki tübüller farklılaşmaya devam ettiğinden, kranial tübüller ve glomerüller dejeneratif değişiklikler gösterir ve ikinci ayın sonunda tümüyle yok olur. Kaudal tübüllerin bir kısmı ve mezonefrik kanal erkeklerde sebat edebilirse de, kızlarda tümüyle kaybolur.

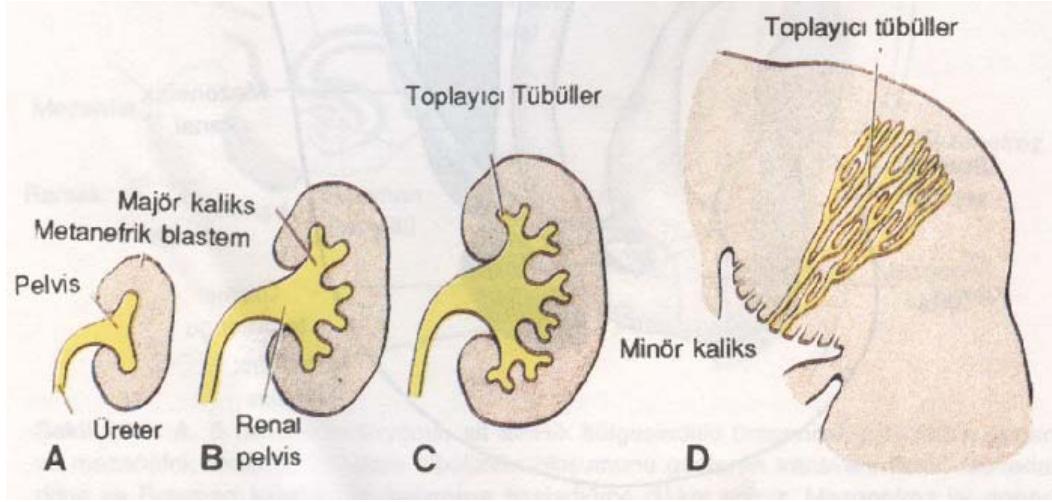


Şekil 2. A. 5 haftalık embriyonun alt torasik bölgesindeki ürogenital şişkinlikten geçen ve mezonefrik sistemin boşaltım tübülünün oluşumunu gösteren transvers kesit. B. Gonad ve mezonefroz arasındaki ilişki.

Metanefroz veya kalıcı böbrek

Metanefroz veya kalıcı böbrek, beşinci haftada belirir. Mezonefrik sistemde olduğu gibi, bu sistemin boşaltım birimi de metanefrik mezodermden gelişir (Şekil 3).

jenerasyon tübüleri absorbe eder ve renal pelvisin minör kalikslerini oluşturur. Gelişimin daha sonraki evrelerinde, 5 ve daha sonraki jenerasyon toplayıcı tübüller boyca uzar ve minör kaliksler içine doğru toplanarak renal piramislere meydana getirir (Şekil 5D). Özetlersek, üreter tomurcuğundan, renal pelvis, major ve minör kaliksler ve yaklaşık 1-3 milyon arasında toplayıcı tübül gelişir.

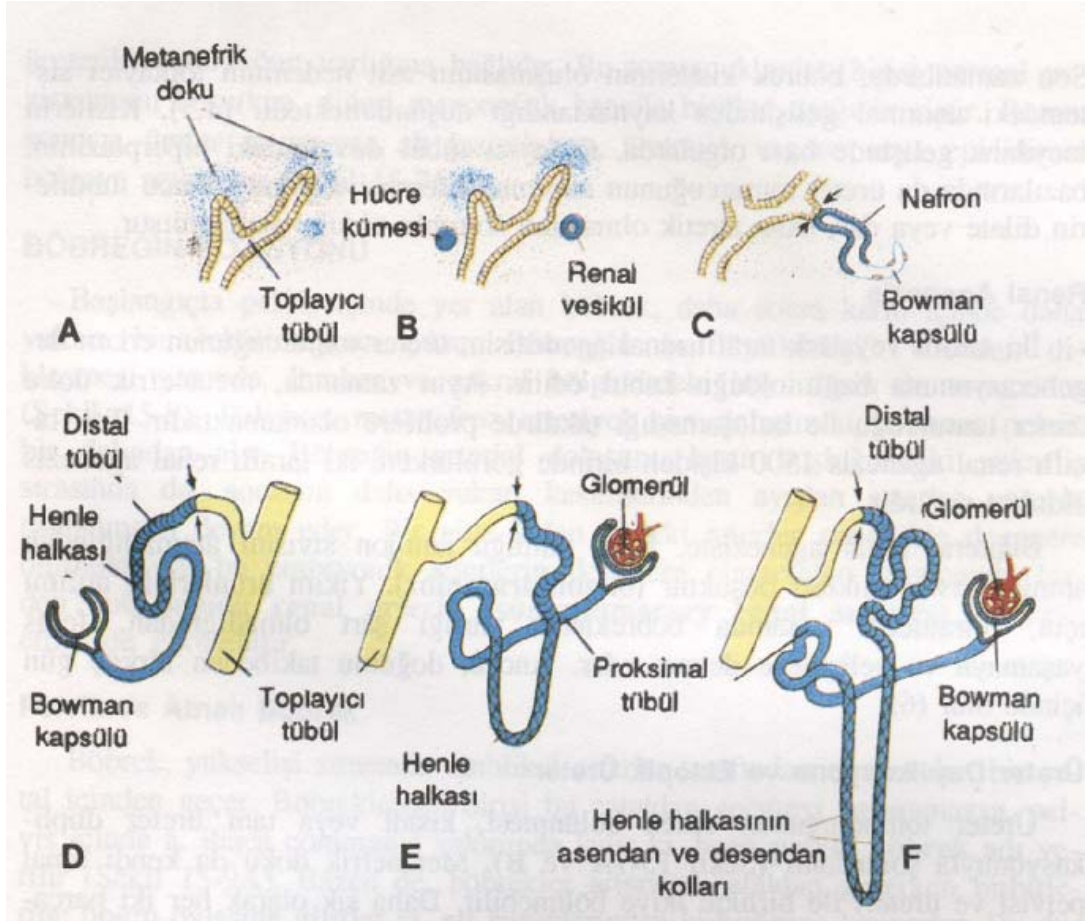


Şekil 5. Metanefrik renal pelvis, kaliksler ve toplayıcı kanalların gelişimi. A. 6. hafta, B. 6. hafta sonu, C. 7. hafta, D. Yenidoğan. Minör kalikse açılan toplayıcı kanalların kazandığı piramidal yapı.

Boşaltım sistemi

Yeni oluşan her toplayıcı tübülün distal ucu metanefrik bir doku ile örtülüdür (Şekil 6A). Bu metanefrik doku içindeki hücrelerden daha sonra küçük tübüllerin oluşacağı ve renal vezikül olarak bilinen küçük kesecikler meydana gelir (Şekil 6B). Bu tübüller glomerüllerle birlikte nefronu veya boşaltım birimini oluşturur. Nefronun proksimal ucunda, glomerül tarafından yaylandırılmış Bowman kapsülü yer alır (Şekil 6C, D). Tübülün distal ucu ise, toplayıcı kanalla ilişkide olacak şekilde açıktır. Glomerülden toplayıcı kanallara bu açıklık yoluyla geçiş vardır. Boşaltıcı tübüllerin uzamaya devam etmesi sonucu proksimal tübüller, Henle halkası ve distal tübüller meydana gelir (Şekil 6E, F). Özetlersek, böbrek iki farklı kaynaktan, metanefrik mezodermden (boşaltım birimlerinin oluştuğu) ve üreter tomurcuğundan (toplayıcı sistem) oluşur.

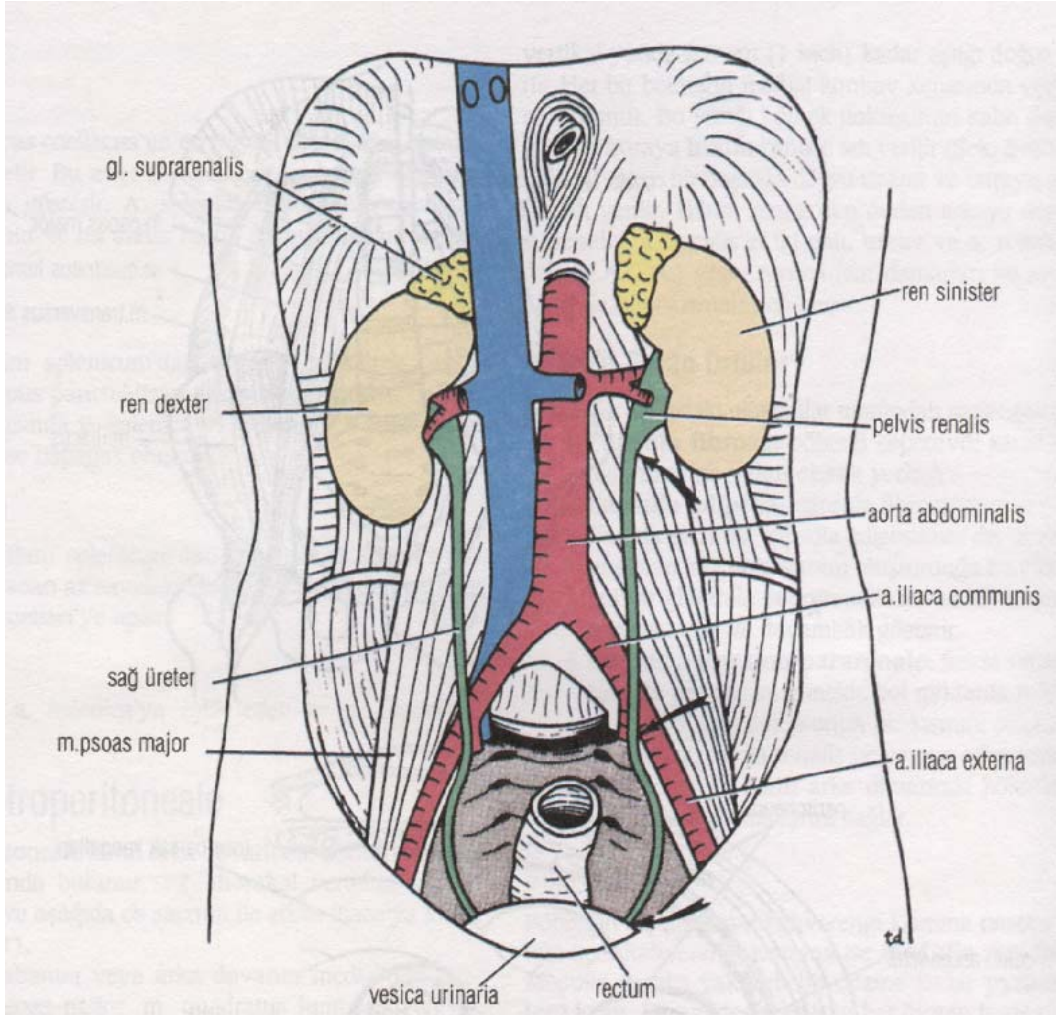
Doğumda böbrekler, lobüle görünümündedir. Sayıca artmasalar da nefronların büyümeye devam etmesi ile bebeklik döneminde bu lobüle görünüm kaybolur (2).



Şekil 6. Metanefrik boşaltım birimi. Oklar, boşaltım biriminin toplayıcı sistemle açık ilişkiye girerek, idrarın glomerüllerden toplayıcı kanala akmasını sağladığı noktayı göstermektedir.

BÖBREK ANATOMİSİ

Böbrekler peritonun arka tarafında lokalize olmuşlardır. Karın arka duvarının yukarı kısımlarında yerleşmiş olup, büyük ölçüde kosta arkusu tarafından korunurlar (Şekil 7). Sağ böbrek sola nazaran biraz daha aşağıda lokalize olmuştur. Bu durum karaciğerin sağ lobunun büyük olmasına bağlıdır. Solunum olayı esnasında diyafragma'nın kasılması ile her iki böbrek vertikal yönde 2,5 cm kadar aşağı doğru yer değiştirir. Her iki böbreğin medial konkav kenarında vertikal bir yarı bulunur. Bu yarı böbrek dokusunun kalın dudakları çevreler ve buraya renal hilus adı verilir (Şekil 8). Renal hilus büyükçe bir boşluğa uzanır ve buraya renal sinüs adı verilir. Renal hilustan önden arkaya doğru sırasıyla renal ven, renal arterin iki dalı, üreter ve renal arterin üçüncü dalı geçer. Ayrıca lenf damarları ve sempatik sinir lifleri de renal hilustan geçer.



Şekil 7. Böbrekler ve üreterlerin karın arka duvarında in situ konumları görülüyor. Oklar, üreterlerin fizyolojik darlıklarını göstermektedir.

Böbreği Saran Örtüler

Böbrekler aşağıdaki oluşumlar tarafından sarılmıştır (Şekil 8).

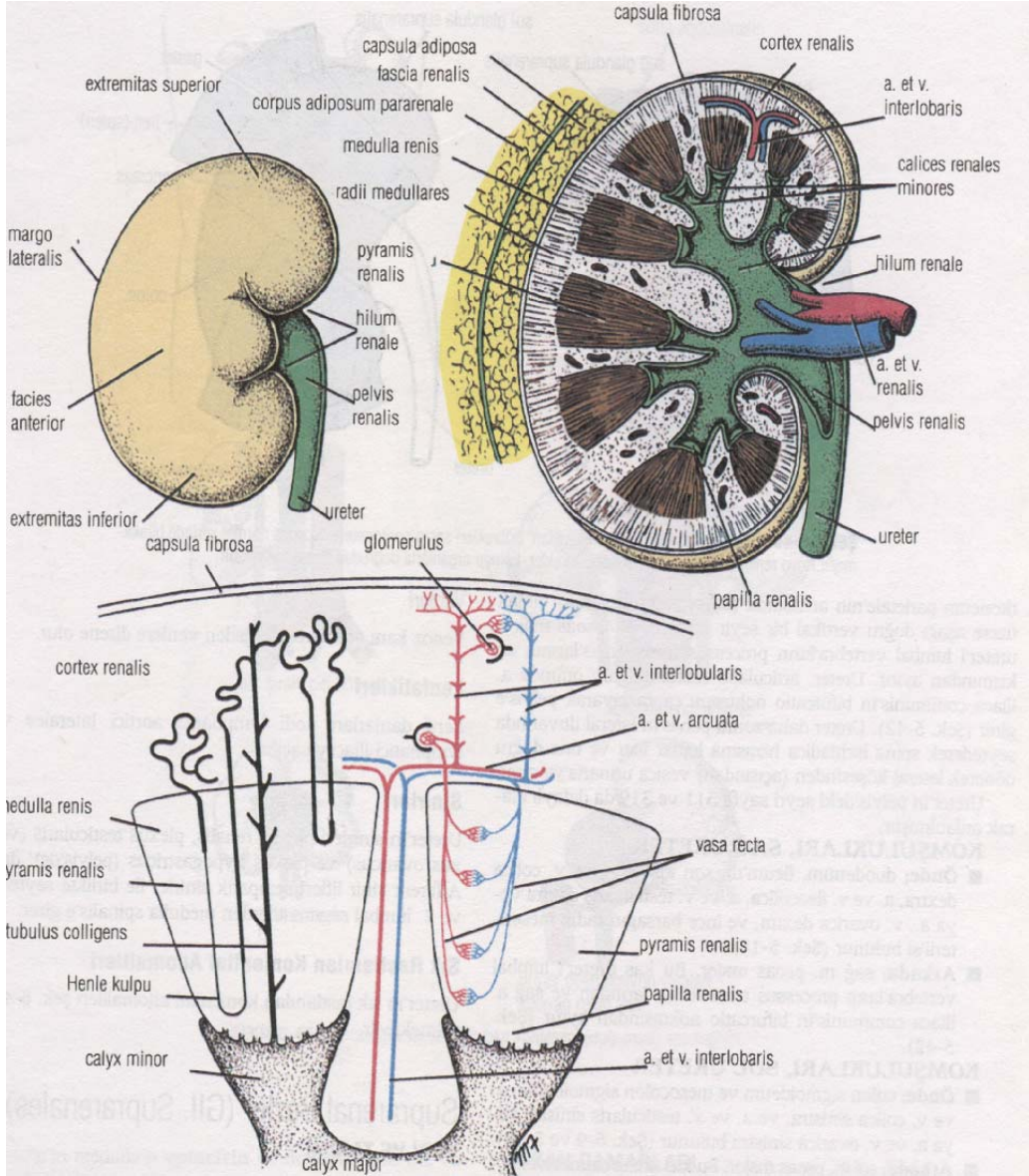
1. Fibröz kapsül; böbreği çepeçevre sarar ve böbreğin dış yüzeyine yakın olarak yerleşir.

2. Adipoz kapsül; fibröz kapsülü sarar.

3. Renal fasya; adipoz kapsülün dış tarafında bağ dokusundan oluşan bu tabaka böbrekleri ve suprarenal bezleri sarar. Lateralde transvers fasya ile devamlılık gösterir.

4. Pararenal adipoz korpus; Renal fasyanın dış tarafında yer alır ve genelde bol miktarda bulunur. Retroperitoneal yağ dokusunun bir kısmını oluşturur.

Adipoz kapsül, renal fasya ve pararenal adipoz korpus böbrekleri korur ve karın arka duvarında böbreklerin uygun bir pozisyonda bulunmalarını sağlar.



Şekil 8. A. Sağ böbrek, anterior yüz. B. Sağ böbrek koronal kesitinde renal korteks, medulla, piramisler, papillalar ve kaliksler görülmektedir. C. Nefronların pozisyonu ve böbrek içindeki kan damarlarının düzenini gösteren böbrek kesiti.

Böbreğin Yapısı

Böbreğin dıştaki koyu kahverengi kısmına renal korteks, içteki açık kahverengi kısmına ise renal medulla adı verilir. Renal medulla yaklaşık bir düzine kadar renal piramis içerir. Renal piramislerin her birinin piramis tabanı adı verilen parçası kortekse doğru yerleşir. Renal piramisin apeks kısmı renal papilla adını alır ve medialde bulunur (Şekil 8). Renal korteks, renal kolumn adını alarak medulladaki piramislerin arasında seyrederek, piramis tabanından kortekse doğru uzanan uzantılara radii medullares adı verilir.

Renal sinüs, renal hilusun içerisinde yer alan bir boşluk olup üreterin genişlemiş olan üst ucu ve renal pelvis burada bulunur. Renal pelvis, iki veya üç major kalikse ayrılır. Bunların her biri iki veya üç minör kalikse ayrılır (Şekil 8). Her minor kaliks, renal piramisin apeks kısmındaki renal papilla ile ilişki halindedir.

Sağ Böbreğin Önemli Komşulukları

Önde; suprarenal gland, karaciğer, duodenumun ikinci kısmı ve sağ kolon fleksurası bulunur (Şekil 9).

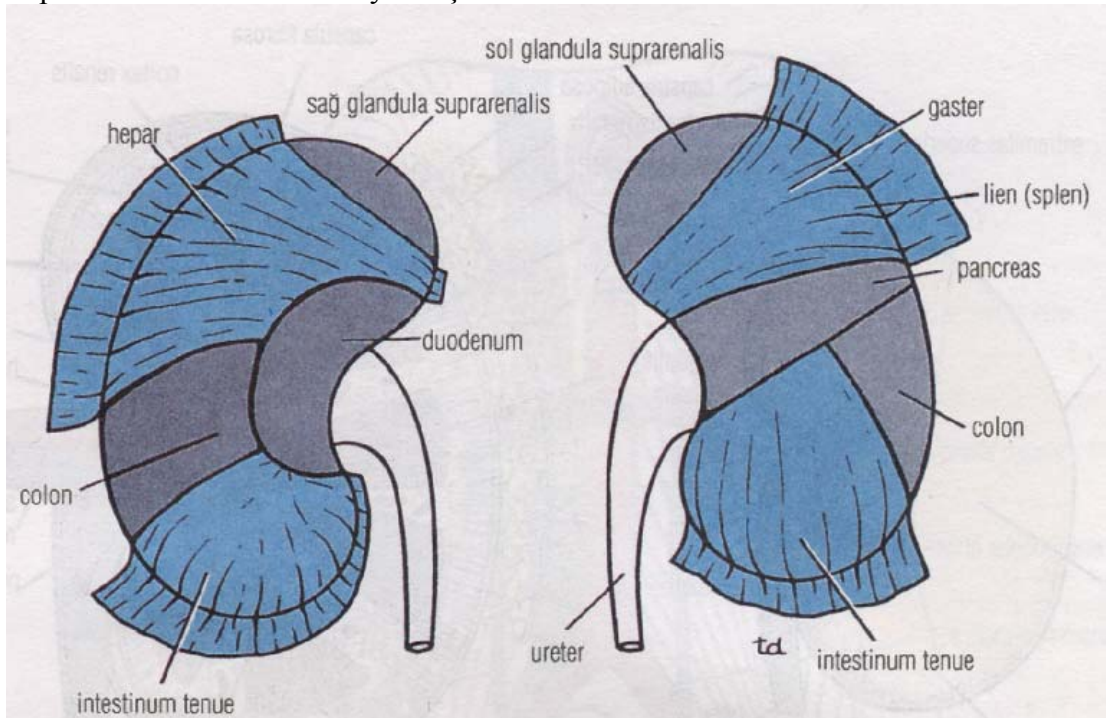
Arkada; diyafragma, kostadiyafragmatik reses, 12. kosta, psoas major kası, quadratus lumborum ve transvers abdominal kaslar görülür. Subkostal sinir (T-12), iliohipogastrik ve ilioinguinal sinirler (L-1) arka yüzde aşağı ve laterale doğru seyrederek.

Sol Böbreğin Önemli Komşulukları

Önde; suprarenal gland, dalak, mide, pankreas, sol kolon fleksurası ve jejunum bulunur (Şekil 9).

Arkada; diyafragma, kostadiyafragmatik reses, 11. ve 12. kostalar, quadratus lumborum ve transvers abdominal kaslar bulunur. Subkostal sinir (T-12), iliohipogastrik ve ilioinguinal sinirler (L-1) arka yüzde aşağı ve laterale doğru seyrederek.

Oluşumların bir çoğu böbrekler ile direkt komşuluk yaparken, bir kısmı visseral periton ile böbreklerden ayrılmıştır.



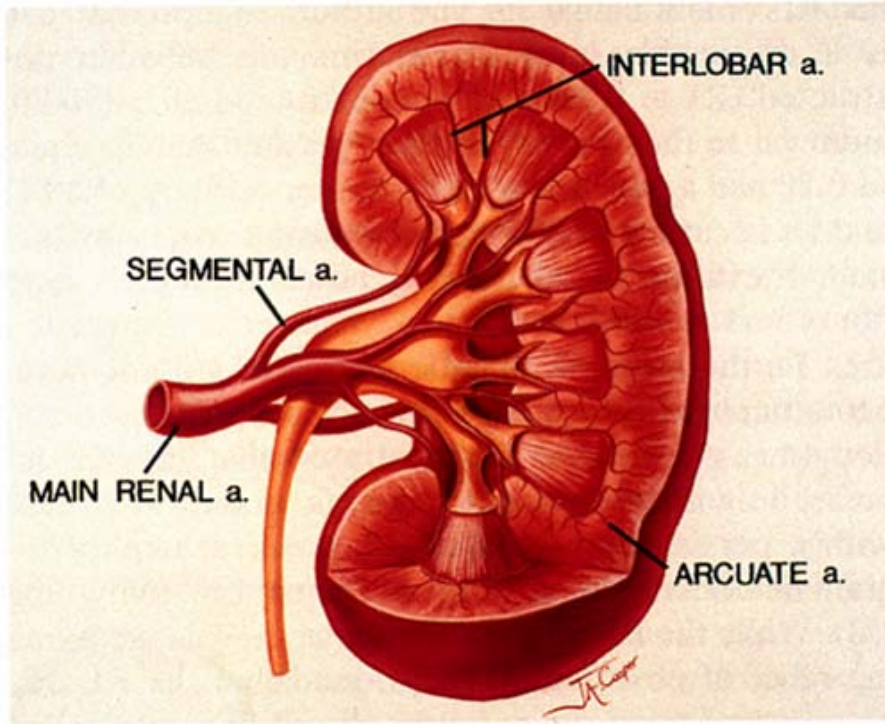
Şekil 9. Her iki böbreğin ön komşulukları. Böbrekleri saran visseral periton normal yerinde bırakılmıştır. Koyu renkle gösterilen kısımlar böbreklerin komşu organlarla doğrudan temasını göstermektedir.

Kan Damarları

Arterler

Renal arter abdominal aortadan 2. lomber vertebra düzeyinde ayrılır. Renal arterlerin her biri genelde 5 adet segmental artere ayrılır. Segmental arterlerin 4 tanesi renal pelvisin önünde ve 1 tanesi de bunun arkasında olmak üzere renal hilustan girer. Bu arterler böbreğin değişik segmentlerine veya alanlarına dağılır. Segmental arterden renal piramislere her birine bir tane gitmek üzere lobar arterler ayrılır. Böbrek dokusuna girmeden önce lobar arter iki veya üç interlobar arter dalına ayrılır (Şekil 8,10). İnterlobar arterler renal piramislere her iki yanına seyrederek renal kortekse doğru gider. Renal korteks ile medulla birleşme yerinde interlobar arterler arkuat arter dallarını verir ve arkuat arterler piramit

tabanında bir ark oluşturur (Şekil 9). Arkuat arterden interlobuler arterler ayrılır ve bu arterler renal kortekse doğru seyrederek. İnterlobuler arterlerin dalları ise afferent glomeruler arteriollerdir.



Şekil 10. Böbreğin arterleri

Venler

Venöz kan arterlere eşlik eden venlere drene olur. Renal ven, renal arterin önünde seyrederek renal hilus'tan çıkar. Renal ven inferior vena kavaya drene olur.

Lenf Drenajı

Lenf damarları renal arteri takip eder ve renal arterin başlangıcı etrafındaki lateral aortik lenfatik noda açılır.

Sinirleri

Böbreğe gelen sinirler sempatik pleksusdan (renal pleksus) orijin alır ve böbrekteki damarların seyri boyunca dağılım gösterir. Renal pleksusda seyreden afferent sinir lifleri medulla spinalis'e 10., 11. ve 12. torakal spinal sinirler ile gelir (3).

BÖBREK KİTLELERİ

Böbrek hastalıklarının tedavisinde nefrektomi ve onu takip eden cerrahi yaklaşımlar böbrek tümörlerindeki güncel kavramların bazını oluşturan bir klinik bilgi ve histopatolojik bakış açısı sağlamıştır (4).

İlk nefrektomi 1861 yılında Wolcott tarafından yanlış değerlendirme sonucu hepatomalı bir hastaya yapılmıştır (5). 1867' de Spiegelberg, bir ekinokok kisti eksizyonu sırasında insidental olarak böbreği de almıştır. İlk planlı nefrektomi 1869 yılında Simon tarafından persistan üreteral fistüllü bir hastaya uygulanmış ve bu hastada kür olmuştur (6). Dokunun değerlendirilebilmesi sonucu, patoloğlar için histolojik yorumlamalar da mümkün hale gelmiştir. Ancak, bu değerlendirmeler her zaman doğru olmamıştır ve sıklıkla profesyonel fikir ayrılıkları olagelmıştır.

Sınıflama

Böbrek tümörlerinin en kapsamlı sınıflaması Deming ve Harvard tarafından 1970 yılında yapılmıştır. Bu sınıflama çeşitli kistik hastalıkları ve böbreği sekonder olarak tutan retroperitoneal tümörleri de içermiştir. Basitleştirilmiş bir klasifikasyon da 1980 yılında Glenn tarafından ortaya konulmuştur. Benign tümörler; renal kapsül tümörleri (fibroma), renal parankimatöz adenomlar, vasküler tümörler, çeşitli kistik lezyonlar, displaziler, heteroplastik ve mezankimal tümörler hatta çeşitli hidronefrozlar olarak sınıflandırılabilir. Renal pelvis tümörleri; benign papillomlar, transizyonel, skuamoz ve adenokarsinomatoz maligniteler olarak klasifiye edilebilirler. Embriyonik tümörlerin başlıcası nefroblastoma (Wilm's tümörü) olup ayrıca çocuklarda embriyonik yada mezotelyomatöz karsinomlar ve sarkomlar da vardır.

Diğer maligniteler; sarkomlar ve hemanjioperisitoma gibi nadir mezanşimal malignitelerdir. Onkositomlar Glenn'in orijinal sınıflamasına, benign tümörler olarak dahil edilmişlerdir.

Buna göre böbrek kitleleri patolojilerine göre; malign, benign ve enflamatuvar radyolojik görüntüsüne göre ise basit kist, komplike kist, yağlı tümör ve diğerleri olarak sınıflandırılmıştır. Bu sınıflama basit ve pratik olup renal kitlelerin ayırıcı tanısına ışık tutmaktadır.

Benign Renal Kistler

Basit kistler en sık görülen benign renal kitlelerdir. Asemptomatik kitlelerin %70'ni oluştururlar. Benign renal kistler soliter yada multipl olabilirler ve 50 yaşın üstünde %50 oranında görülebilirler (7). Bu kistler radyolojik olarak rahatlıkla ayırt edilebilirler. Bunlar bazen çok büyüyerek semptomatik hale gelebilirler ve drenajı yada sklerozu için bazı minimal invaziv girişimler gerekebilir.

US solid kitleleri sıvı dolu kitlelerden ayırt eder. Dolayısıyla kist tanısını rahatlıkla koyabilir. Basit kistler için katı bazı ultrasonik kriterler vardır. Bunlar; düzgün bir kist duvarı internal ekosu olmayan yuvarlak yada oval bir yapı ve kuvvetli posterior aküstik güçlenmedir. Eğer bu görüntüler varsa ve semptom yoksa gözlem yeterli bir yaklaşımdır.

Böbrek kistlerini değerlendirirken kist duvarının konturu ve kalınlığı, septanın sayısı ve kalınlığı, kalsifikasyon varlığı, kist sıvısının dansitesi ve solid komponent varlığı en önemli sonografik bulgulardır.

Böbrek görüntülemesindeki günümüzdeki en önemli sorun benign renal kist ile kistik RHK'nın ayırımının yapılmasıdır. Komplike bir kist görüldüğü zaman bunun benign

yada malign natürü; kist duvarının kalınlığına, konturuna, septaların sayısı, kalınlığı ve konturuna, kalsifikasyonun miktarı, karakteri ve yerine, lezyon içindeki sıvının dansitesine ve de solid komponent varlığına göre belirlenir. **Bosniak** böbrekteki kistik lezyonları malignite eğilimlerine göre birbirinden farklı dört sınıfa ayırmıştır (8).

Kategori I'deki lezyonlar basit benign böbrek kistleridir ki bunların US, BT, MRG ile kesin tanıları konulabilir. Bunlar en sık görülen kistik lezyonlardır ve semptom vermiyorsa tedavi gerekmez.

Kategori II minimal komplike kistleri kapsar ki bunlar biraz çekince yaratırlar. Bu kistler septa yada minimal kalsifikasyon içeren, enfekte ve BT'de hiperdens kistlerdir.

Kategori III lezyonlar malign lezyonlardan ayırt edilemeyen daha komplike kistlerdir. Radyolojik özellikleri düzensiz kenar görüntüsü, kalınlaşmış septa ve düzensiz kalsifikasyonlardır. Travma yada enfeksiyon öyküsü olmayan ve özellikle genç hastaların eksplore edilmesi gereklidir.

Kategori IV tek kistler geniş kistik komponentleri, irregüler kenarları ve en önemlisi kontrast madde sonrası parlaklaşan solid alanlar ile karakterizedir. Bu gruptaki hastalar kistik RHK'lu bireylerdir ve cerrahi tedavileri gerekir.

BENİGN BÖBREK TÜMÖRLERİ

Böbreğin benign tümörleri nadirdir. Benign tümörler olarak; adenoma, hemanjioma, mezoblastik nefroma ve anjiomiyolipoma sayılabilir (9). Benign böbrek tümörleri; kortikal dokulardan (adenom,onkositom gibi), kapsül yada parankimdeki mezanşimal elemanlardan kaynaklanır. Malign tümörlerden radyolojik olarak ayrılması her zaman mümkün değildir. Bu tümörler bazen çok çabuk büyüyerek ağrı ve kanama yapabilirler dolayısıyla klinik önem kazanabilirler.

Adenoma

Renal adenomlar, renal parankimin benign tümörleridir. Küçük benign kortikal lezyon olup genellikle birkaç milimetre boyutlarındadırlar, operasyonda ve otopside (%7-23) görülürler (9). Bunların çoğu soliter olmakla beraber %25'i multipldir. İnsidans hastanın yaşıyla birlikte artar ve adenomlar Von Hippel-Lindau hastalığı (VHL) ve son dönem böbrek yetmezliğindeki kazanılmış renal kistik hastalıkta daha sık görülürler. Erkek /kadın oranı 3/1 dir (10). Adenomların çoğu asemptomatik olduğu gibi bir kısmı (özellikle 1 cm den küçük olanlar) radyolojik olarak da gösterilemez. Böbrek kanserlerini tespit etmek amacıyla düzenlenen ultrason çalışmasında 40.000 birey içerisinde %1 oranında adenom bulunmuştur (10).

Adenomlar içerisinde büyük boyuta çıkan ve dolayısıyla radyolojik önem taşıyan onkositomadır. Onkositomalar 10 cm çapında veya daha büyük boyutta olabilirler. Böbrekte çevre invazyonu yapmayan kapsüllü solid kitle şeklindedirler. EÜ'de diğer renal kitlelerden ayrılmaz. Kesit görüntüleme yöntemleriyle demonstre edilebilen santral yerleşimli yıldızimsı skar dokusu tanıya yardımcıdır. Ancak olguların 1/3'ünde görülür (9).

Metanefrik Adenom

Bugüne kadar metanefrik adenom benign klinik seyir gösteren bir tümör olarak kabul edilmiştir. Ancak yeni tanınması ve ender görülmesi yanında klinik, radyolojik ve sitolojik olarak kesin tanısı konmadığı için genellikle malign tümör ön tanısı ile cerrahi eksizyona gitmektedirler.

Hemanjioma

Genellikle kavernöz yapıdadır ve nadir görülür. En sık görülen semptomu hematuridir. EÜ’de ayrıca tanı özelliği taşıyan renal kitle şeklinde görülür (9).

Mezoblastik Nefroma

Fetal renal hamartoma olarak da bilinir. Hayatın ilk ayında en sık görülen renal solid kitledir. Düz röntgenogramda büyük yumuşak doku kitlesi görülür. EÜ’de kaliksiyel yapılarda diğer kitle lezyonlarında olduğu gibi deplasman ve distorsiyon izlenir (9).

Anjiomiyolipom

AML, değişik oranlarda matür adipöz doku, düz kas ve kalın duvarlı damarlardan oluşan böbreğin hamartomatöz bir tümürüdür (9). İki şekilde görülür. İlk grupta olguların %20’si tüberoskleroz (TS) sendromu ile birlikte dir. Bu sendromda mental retardasyon, epilepsi ve adenoma sebaseum şeklinde cilt lezyonları vardır (11). TS olgularının %50’sinde AML gelişir. Bu grup içinde ortalama görülme yaşı 30 dur. Kadın/erkek oranı 2/1’ dir ve böbreklerde asemptomatik bilateral multipl küçük yer kaplayan lezyonlar vardır. Diğer taraftan geri kalan %80’de (TS olmayan) kadın predominansı daha belirgin olup kadınlarda 4 kat daha fazladır. Hastalık daha geç yaşlarda (50-60’lı yaşlar) ortaya çıkıp, bilateral ve multisentrik olur. Bu hastalarda büyüme de daha hızlıdır. Semptom verme eğilimi de daha yüksektir (12). Tek, büyük semptomatik bir kitle görünümündedir.

Anjiomiyolipomlar kapsülsüzdürler. Böbrekten keskin bir sınırla ayrılırlar. Damar yapıları internal elastik tabakadan yoksun olduğundan kanama sık görülür. AML nedeniyle olan masif retroperitoneal hemoraji (Wunderlich’s sendromu) olguların %10’unda görülür ve en korkulan komplikasyondur (11). Ortak bulgu ve semptomlar; yan ağrısı, hematüri, ele gelen kitle ve hipovolemik şoktur (13). BT’de küçük bir yağ görüntüsü bile RHK’yı ekarte ettirir ve AML tanısı koydurur. RHK’la ilgili yağ ihtiva ettiğini gösteren 5 olgu rapor edilmiştir ki bunların hepsinde kalsifikasyon mevcuttur. Oysa AML’de kalsifikasyon hiç belirtilmemiştir (14).

Multisentrik AML ve TS’deki AML hastaları farklı özellik gösterirler (15). Röntgen bulguları kitlelerin sayısına ve boyutuna göre değişir. Ürografide lokalizasyonuna göre yer kaplayan lezyon bulguları verirler. Bazı olgularda, konvansiyonel tomografide, kitle içerisindeki yağa ait radyolüsent görüntümler tanı koydurucudur. Anjiomiyolipomdaki yağ dokusu US’de belirgin hiperekoik görülür. Ancak bazı olgularda yağ dokusu bulunmaz (9).

Multiloküle Kistik Nefroma

Multiloküle kistik nefroma bimodal yaş dağılımı ve benign bir seyir gösteren karakteristik bir böbrek lezyonudur. Eskiden çok değişik sinonimleri kullanılmakla beraber bugün bunun için basitçe “kistik nefroma” denmesi eğilimi belirmiştir.

Çocuklarda erkeklerde, erişkinde ise kadınlarda daha fazla görülür. Çocuklarda genellikle asemptomatik bir batın kitlesi ile karşımıza çıkarken erişkinde karın ağrısı, hematüri, idrar yolu enfeksiyonu ya da hipertansiyon gibi semptomlarla gelirler (16,17).

Kistik nefromaların çoğu merkezi yerleşimli olup ayırt edici radyografik görüntüleri vardır. Bu hastaların çoğu multiloküle görüntüdedir. Genellikle Bosniak klas III olarak değerlendirildikleri için malignite şüphesi verirler (16). Kurvilineer kalsifikasyon ve renal pelvise herniasyon olguların %10-20'sinde görülür. Bu görüntü her ne kadar diagnostikse de patolojik olarak doğrulanması gerekir. Lezyonların çoğu avasküler yada hipovaskülerdir ama bazen hipervasküler varyantlar görülebilir. BT ve MRG de septalar içinde parlaklaşmaya zaman zaman rastlanır (16). Günümüzde kistik nefromayı erişkinde kistik RHK'dan çocuklarda ise kistik Wilm's tümöründen ayıracak güvenilir klinik ve radyografik bir yöntem yoktur.

Birçok kistik nefroma erişkinlerde malign şüphe taşıdığı için radikal nefrektomi ile tedavi edilir. Şimdi bir çok böyle lezyon parsiyel nefrektomi ile tedavi edilmektedir. Lezyon küçük, uygun yerde, klinik ve radyolojik karakteristiği kistik nefroma lehine ise bu yöntem çok uygundur. Bu lezyonlar benign seyir gösterse de, yetişkinlerde görülen formlarında bazen sarkomatöz elemanlar, çocuklarda da blastemal, epitelyal yada mezanşimal elemanların tek başına veya kombinasyon halinde bulunduğu nefroblastom odakları bulunabilmektedir.

Leiomyoma

Yavaş büyüyen benign bir neoplazm olan leiomyoma, kapsül ya da peripelvik dokulardan, daha ender olarak da renal venlerden kaynaklanır (18,19,20,21). Radyolojik görüntüsü çok değişken olabilir. Bazen tam kistik, bazen komplike kistik veya tam solid görülebilirler (20). Bazı renal leiomyomlar kontrast madde ile parlaklaşır. Bazı olgular klinik ve radyolojik olarak RHK'den ayırtedilmezler. Artmış mitoz ve önemli miktarda pleomorfizm akla leiomyosarkomu getirmelidir.

Diğer Benign Tümörler

Diğer nadir görülen benign tümörler böbrek ve çevresindeki mezanşimal dokulardan kaynaklanır. Bunlar fibrom, lipom, lenfanjiom gibi tümörlerdir. Küçük nodüler lipomlar (1-7 mm çaplı) genellikle radyolojik görüntüden kaçarlar ve otopside bulunurlar. Renal lipomlar AML ile klinik ve radyolojik anlamda karışabilirler. Ancak bunların çoğu renal kapsüle sınırlıdır.

Diğer bir benign tümörde renin salgılayan jukstaglomerüler tümör ya da diğer adıyla reninomadır. Bu tümör hemanjioperisitomanın jukstaglomerüler hücrelerden köken almış bir versiyonudur. Çoğu küçük (<3 cm), tek ve hipovaskülerdir. US veya BT, tümörü solid parankimal bir kitle olarak gösterir (22).

MALİGN BÖBREK TÜMÖRLERİ

Malın tümörlerden en sık görüleni adenokarsinomadır (%80). Daha sonra renal pelvisin epitelyal tümörleri (%10), nefroblastom (Wilm's tümörü) ve sarkom gelir.

RENAL HÜCRELİ KARSİNOM

Renal hücreli karsinom genellikle 'böbrek kanseri' terimi ile tanımlanan neoplazm türüdür. Tübüler epitelden köken alan bir adenokarsinom olup böbreğin tüm malın tümörlerinin %80-90'ını ve tüm erişkin kanserlerin %2'sini oluşturur. Lezyonlar en sık 5.ve 7. dekadlarda görülmekte, erkekler kadınlara göre iki kat daha fazla etkilenmektedir.

Bu kanserler buldukları zaman sıklıkla büyük 3 ila 15 cm çapta, küresel bir kitle olarak görülürler. Böbreğin herhangi bir yerinden gelişebilirler. Tümör sınırları iyi seçilir. Ancak zamanla küçük uzantılar çevre parankim içerisine doğru ilerler ve çevre dokuda küçük uydu nodülleri bulunur. Tümör büyüdükçe toplayıcı sistem duvarları boyunca hızla yayılarak, kalikslere ve pelvis boyunca üretere kadar uzanabilir. Daha sık olarak renal vene invazyon yapar, damar içinde solid bir kitle şeklinde gelişir. Bazen inferior vena kava ve sağ kalbe uzanabilir. Bazen perinefritik yağ dokusu ve adrenal gland içerisine doğrudan invazyon yapar (9).

İnsidans

Yetişkin tümörlerin %3'nü oluşturan renal hücreli karsinom (RHK) ürolojik kanserlerin en letal olanıdır. ABD'de yılda yaklaşık 30.000 yeni vaka rapor edilir ve bunların 12.000'i bu hastalıktan ölür (23). Genel olarak 100.000 popülasyonda 8.7 yeni olgu rapor edilmektedir. Erkek/kadın oranı 3/2 dir (23). Genellikle yaşlı hastalığı olup en çok 6. ve 7. dekatta görülür. RHK'lu hastaların çoğu sporadiktir.

Son yıllarda kullanılan US ve BT ile yapılan rutin abdominal incelemeleri nedeniyle insidental ve iyi prognozlu hasta sayısı da artmıştır (24).

RHK çocuklukta ender görülür. Çocukluk yaşındaki tüm böbrek tümörlerinin ancak %2-3-6.6 'sı RHK' dur (25,26,27,28). Çocuklarda ortalama başlama yaşı 8-9 dur ve erkek ve kızlar eşit oranda tutulurlar. Küçük çocuklarda Wilms tümörü çok daha fazla iken; 2. dekatta RHK, Wilm's tümörü sıklığında görülür.

Etyoloji

Bugün kabul edilen tek çevresel risk faktörü tütündür, ancak bunun da riski kontrollere göre sadece 1.4-2.3 tür. Her türlü tütün risk faktörü olmakla beraber çok içilmesi ve uzun süreli kümülatif doz daha etkilidir (29,30,31).

RHK'un diyet ya da meslekle ilgili bir ilişkisi kesin olarak gösterilememiştir. Bugün bu kanserin birçok yeni histolojik subtipi keşfedilmiş durumdadır. Bu nedenle histolojik klasifikasyon da bazı değişiklikler olmuştur (32).

Patoloji

Bir çok RHK gross olarak yuvarlak ya da ovoid yapıdadır. Çevresinde komprese olmuş parankim ya da fibröz doku vardır. Üst üriner sistemin deęişici epitel karsinomlarının aksine birçok RHK gross olarak infiltratif görünebilirler (33). Tümör çapı ortalama 5-8 cm olmakla beraber; birkaç milimetreden bütün abdomeni dolduracak kadar büyük de olabilir. 3 cm den küçük tümörler daha önceleri benign adenom olarak klasifiye edilirdi. Bugün birçok patoloğun ortak düşüncesi, onkositom dışındaki tümörlerin benign ve malign ayrımını yapacak histolojik ve ultrastrüktürel kriter olmadığıdır (33). İçinde fibrotik, nekrotik yada hemorajik alanlar vardır ve çok azı gross olarak uniform görünürler. Olguların %10-25'inde kistik dejenerasyon gözlemlenir. Çizgisel yada plak şeklinde kalsifikasyon olguların %10-20'sinde görülür.

RHK'da agresif lokal davranış sık görülen bir özelliktir ve kendini çeşitli şekillerde gösterir. Toplayıcı sistemin ya da renal kapsülün invazyon ve perforasyonu olguların yaklaşık %20'sinde görülür. Ancak bu yapıların yerdeęiştirilmesi daha sık görülen bir bulgudur. Diğer organlara ve karın duvarına olan invazyonlar doğal bir bariyer olan Gerota fasyası ile önlenmekle beraber, bazı yüksek grade'li tümörler bu bariyeri aşabilirler. RHK'nın bir eğilimi de venöz sisteme yayılmadır ki bu da olguların %10'unda bulunur. Bu oran diğer tümörlerden daha fazladır. Bunun en manifest şekli vena kava inferiorda tümör trombusünün olması ve bunun bazı olgularda sağ atriuma kadar çıkmasıdır. Bu tümör trombusleri arteriyel kan akımı ile yüksek derecede vasküler hale gelirler.

Birçok RHK unilateral ve unifokaldır. Bilateral tutulum eşzamanlı ya da farklı zamanlarda olabilir. Oranı %2-4 arası deęişmekle beraber VHL ve diğer familial formlarda daha sıktır. Multisentrisite olguların %10-20 sinde görülür. Papiller histolojide ve familial RHK'da daha sıktır.

Bütün renal hücreli karsinomlar, özellikle adenokanserler, renal tübüler epitelyal hücrelerden köken alırlar. Birçok RHK ortak ultrastrüktüel özellikler taşır. Örneğin, yüzey mikrovillusları ve kompleks intrasellüler bağlantılar taşır. Ve proksimal tüp hücreleri normaldir. Benzer olarak, lektinler ve diğer hücre yüzey antijenleri ile yapılan immünohistokimyasal çalışmalar bunun proksimal kıvrıntılı tüplerden köken aldığını gösterir.

Geleneksel olarak RHK 4 sınıfa ayrılır: şeffaf hücreli, granüler hücreli, tübülopapiller ve sarkomatoid tiptir. Yaygın yada konvansiyonel RHK tüm tümörlerin %70-80'ini oluşturur (34). Tümör hücre demet yada asinileri arasına yayılmış ince vasküler sinüzoidlerle karakterizedir. Mikroskobik olarak yaygın yada konvansiyonel tip şeffaf hücre, granüler hücre yada mikst tip içerebilirler. Papiller RHK'lar ikinci sıklıkla görülen histolojik tiptir (34). Tüm RHK'ların %10-15'ini oluşturmakla beraber son dönem böbrek yetmezliği ve kazanılmış renal kistik hastalık gibi özel durumlarda daha çok görülür. Mikroskobik olarak bu kategorideki birçok tümör, papiller yada tübüler biçiminde sıralanmış bazofilik yada eozinofilik hücrelerden oluşmuştur. Papiller RHK daha çok hipovasküler olma eğilimindedir.

Günümüzde, papiller RHK'un evre ve evreler karşılaştırıldığında konvansiyonel RHK'dan önemli bir farkı olmadığı kanaati hakimdir. Kromofob hücreli karsinom toplayıcı kanalların kortikal bölümünden köken alan ayrı bir histolojik tiptir. Kromofobik RHK'nın klinik görüntüsü net olarak belirlenmemiştir.

Toplayıcı kanal karsinomu, RHK'un oldukça ender bir türüdür ve tüm RHK'ların %1'inden azını oluşturur (35,36,37).

Renal medüller karsinom göreceli olarak yeni bir histolojik subtiptir ve hemen daima sickle-cell genetiği ile birlikte görülür. Bir çok olgu tanı anında hem lokal invazif durumda hemde metastatik olur. Olguların çoğu tedavilere cevap vermez ve birkaç ay içerisinde hastalıklarına yenilirler (38,39).

Klinik Bulgular

Renal hücreli karsinomlar genellikle güç ve çelişkili tanı problemleri yaratan çeşitli tipik klinik özellikler gösterir. En sık ortaya çıkan klinik bulgu olguların %50'den fazlasında görülen hematüridir. Diğer hastalarda tümör yeterince büyüdüğü zaman, palpe edilen bir kitle ve yan ağrısı gibi büyüklüğü ile ilgili belirti verebilir. Ayrıca ateş, polisitemi (böbrek tümöründen açığa çıkan eritropoetine bağlı) ve hormon benzeri maddeler oluşturarak hiperkalsemi, hipertansiyon, Cushing sendromu gibi tablolara yol açar. Birçok hastada birincil tümör sessiz kalabilir ve yalnızca metastazlara bağlı semptomlar oluştuğundan sonra saptanabilir. Metastazlar için öncelikli yerler akciğerler ve kemiklerdir (9).

Böbreklerin retroperitoneal bölgedeki gizli lokalizasyonu dolayısıyla bir çok tümör ileri evreye gelene kadar semptomsuz ve non-palpabl kalabilir. Bugün non-spesifik semptomlar nedeniyle sık uygulanan noninvazif yöntemler sayesinde RHK'ların yaklaşık %50'si insidental olarak teşhis edilir. Birçok çalışma bunların böbreğe sınırlı olduğunu ve prognozlarının iyi olduğunu göstermektedir (24,40,41).

RHK'daki semptomlar lokal tümör büyümesine, hemorajiye, paraneoplastik sendromlar yada metastatik hastalığa bağlı olabilir. Lomber ağrı genellikle hemoraji yada pıhtı obstrüksiyonuna bağlı olmakla beraber, lokal ileri ve invazif hastalığada bağlı olabilir. Klasik triad olan; yan ağrısı, gros hematüri ve abdominal kitle bugün oldukça ender görülmektedir (42).

Paraneoplastik sendromlar RHK'lı hastaların %20'sinde bulunur. Eskiden bu tümöre sistemik belirtilerinden dolayı "internist tümör" (dahiliyeci tümörü) de denirdi (43,44). Bugün insidental tanılarının sıklığını ifade etmek adına bu tümöre "radyolog tümörü" demek daha doğru olur.

Hiperkalsemi, RHK'lı olguların %13'ünde görülür, paraneoplastik fenomenden yada kemiklerin osteolitik metastazı sonucu gelişebilmektedir (43). PTH-benzeri peptidlerin üretimi en sık görülen paraneoplastik etyolojidir. Bunun yanında (1,25(OH)2D3) ve prostoglandinler de minör katkı yaparlar (45,46,43,44,47).

Hipertansiyon ve polisitemi RHK'da görülen diğer paraneoplastik sendromlardır. Hipertansiyonun nedeni tümör tarafından fazla renin salgılanmasıdır. Paraneoplastik sendromların en önemlilerinden bir tanesi de non-metastatik hepatik disfonksiyondur. Bu olguların %3-20'sinde gösterilmiştir (48,49). Bu hastaların hemen hepsinde alkalen fosfataz yükselmiştir. Olguların %67'sinde protrombin zamanı yükselmesi yada hipoalbuminemi, %20-30'unda serum bilirubin yada transaminaz yüksekliği saptanır (43). Diğer sık görülen bulgular trombositopeni ve nötropenidir. Tipik semptomlar ateş ve kilo kaybı olup, hastaların bir çoğunu belirgin hepatik nekroz alanları gösterdiğini düşünürsek, bu sürpriz olmayan bir tablodur (43,44). Hepatik metastazlar ekarte edilmelidir.

Tarama ve Klinik Önemi

Böbrek tümörleri erken yakalandığı zaman cerrahi ile kür sağlanabilecek bir hastalıktır. Taramanın yaygın kullanımını sınırlayan en önemli faktör, hastalığın nadir görülmesidir. Bu nedenle tarama ciddi risk gruplarına uygulanmalıdır. Bunlar arasında ileri böbrek yetmezliği, kazanılmış renal kistik hastalık, TS ve familyal RHK sayılabilir. İleri evre böbrek yetmezliği olan hastalarda RHK riski genel popülasyona göre 5-100 kez daha fazladır (50,51,52,53).

Son dönemde böbrek yetmezliği olan hastalar:

- Sadece uzun ömür beklentisi olan ve majör komorbiditesi olmayan hastalara yapılmalıdır.

- Periyodik US yada BT dializin üçüncü yılında başlamak üzere yapılmalıdır.

Bilinen von Hippel-Lindau hastalığı olanlar(VHL):

- 15-20 yaşlarda başlamak üzere yılda iki kez US yada BT yapılmalıdır.
- Non-renal bulgular için periyodik klinik ve radyografik tarama yapılmalıdır.

VHL'li hastaların yakınları

- Genetik analiz yapılmalıdır.
- Pozitifse;VHL için yapılması gereken tarama sistemleri devreye sokulmalıdır.

- Negatifse, daha gevşek takip uygun olur.

RHK'un diğer familyal formlarına sahip olan hastaların yakınları:

- Periyodik US ve BT yapılmalı ve genetik testlere tabi tutulmalıdırlar

Tüberoz skleroz' lu hastalar:

- Periyodik BT yada US

Otozomal dominant polikistik böbrek hastalığı olanlar:

Rutin tarama gerekmemektedir

Tanı ve Evreleme

RHK'DA İNTERNASYONEL TNM SINIFLAMASI

T: Primer Tümör

TX: primer tümör saptamak için veriler yeterli değildir.

TO: primer tümöre ait bulgu gözlenememiştir.

T1: tümör böbreğe sınırlı, çapı 7 cm'den küçük

T2: Tümör böbreğe sınırlı,ancak 7 cm'den büyük

T3: Tümör majör venlere invazyon yapmıştır, sürrenal bezi yada perinefritik bölgeyi tutmuş, ancak Gerota'yı aşmamıştır.

T3a: Tümör sürrenal bezi yada perinefritik dokuyu tutmuştur.

T3b: Tümör renal ven yada vena kava'yı diafragma altında gros olarak tutmuştur.

T3c: Tümör vena kavayı diafragma üstünde de tutmuştur.

T4: Tümör Gerota fasyasını aşmıştır.

N:Rejyonel Lenf Nodları

NX:Rejyonel lenf modlarını belirlemek için veriler yeterli değildir.

N0:Rejyonel lenf nodlarında metastaz yoktur

N1:Tek bir lenf nodunda metastaz vardır.

N2:Birden fazla lenf nodunda metastaz vardır

M: Uzak Metastaz

MX: Uzak metastazı belirlemek için veriler yeterli değildir.
M0:Uzak metastaz yoktur.
M1:Uzak metastaz vardır.

Evre Gruplaması

Evre I	T1	NO	MO
Evre II	T2	NO	MO
EvreIII	T1 yada T2	N1	MO
	T3	NO yada N1	MO
EvreIV	T4	Herhangi N	MO
	Herhangi T	N2	MO
	Herhangi T	Herhangi N	M1

Tablo 1. Renal Hücreli Karsinomda evreleme

Renal hücreli karsinom veya hipernefroma adı ile de anılan böbreğin en sık görülen malign tümörü olan adenokarsinomunda; düz röntgenogramlarda kalsifikasyon (%5-10 olguda) ve renal konturu değiştiren kitle bulguları vardır. Olguların %3-5'i bilateraldir. Böbrek kapsülü infiltrate ise böbreğin konturu seçilmez. İVÜ'de kalikslerde distorsiyon ve deformasyonlar görülür. Tümör toplayıcı sistem içine doğru büyüyerek pelviste dolma defekti yapabilir. Böbreğin alt kutbundan çıkan ve büyük boyuta ulaşan tümörler, üreterin proksimal kesimini içe doğru iterler. Genellikle hipervasküler bir tümör olduğundan anjiyografide patolojik damarlanma gösterir.

US'de değişik ekojenitede, BT de ise genellikle hipodens ve arteriyel fazda boyanan, nefrogram fazında kontrast tutmayan heterojen kitle şeklinde görülürler. Birlikte renal vende ve İVC da trombus saptanabilir. Paraaortik lenfadenopati ve karaciğer metastazı görülebilir. Kalsifikasyon BT ile çok iyi görüntülenir (9).

Von Hippel- Lindau sendromunda böbrekte görülen kitlelerden 3 cm den küçük olanlarda öncelikle adenom, büyük olanlarda ise adenokarsinom düşünülmelidir.

MR ile böbrekte kistik/solid ayırımı yapılabilir. Renal tümörlerin patomorfolojisi BT de olduğu gibidir, ancak çevre yayılımı daha iyi gösterilebilir.

Böbrek tümörleri statik sintigrafik görüntülerde hipoaktif alanlar şeklindedir. Sintigrafik görünümle kist, abse, infarkt ve arterio-venöz malformasyon ayırımı yapılamaz. Sintianjiyografide artmış perfüzyon görülürse lezyon muhtemelen renal adenokarsinom gibi vasküler bir tümör veya arterio-venöz malformasyondur. Vasküler tümörlerde bazen görülen hipoaktivite, nekrotik veya kistik dejeneratif alanlarla ilgilidir.

RHK'nın radyografik evrelemesi bir çok hastada yüksek kaliteli abdominal BT ve rutin akciğer grafisi ile yapılır (54). MRG, lokal invaziv malignitede, muhtemel venöz tutulumda, böbrek yetmezliğinde ve intravenöz kontrast alerjisi olanlarda tercih edilmelidir (55). BT'de perirenal yağ dokusu invazyonu perineferik uzantılar şeklinde görülür. Bu bir nonspesifik bulgudur. Diğer taraftan, perineferik alanda farklılaşmış yumuşak doku dansitesi önemli bir belirti olmakla beraber nadir görülen bir durumdur (54). Sonuç olarak, BT ve MRG'nin perineferik yağ dokusuna invazyonunu belirlemekteki rolü oldukça sınırlıdır.

BT’de büyümüş sürrenal görünümü, tümörün üst polde yerleşmesi, böbreğin tümörle replase olması ve palpasyonda adrenalın anormal olması ipsilateral adrenal invazyonu için risk faktörleridir (54,56,57,58). BT’de 2 cm’nin üstünde büyümüş hiler yada retroperitoneal lenf nodları akla her zaman maligniteyi getirmelidir. Daha küçük boyuttaki birçok lenf nodu genelde enflamatuardır (59). MRG vasküler yapıları lenfatik yapılardan ayırarak, retroperitoneal nodların değerlendirilmesinde spesifiteyi artırır. Böyle problemleri vakalarda tümörün komşu organlara yayılımını değerlendirmek ve cerrahi planlamayı yapmak için MRG en değerli incelemedir.

Günümüzde MRG inferior vena kava tümör trombusunu değerlendirmede en değerli tetkik olarak kabul edilmektedir (54,55,60,61). MRG, trombusun vena kava’daki üst ve alt uzantılarını gösterdiği gibi, tümör trombusunu yumuşak dokudan ayırtedebilir. Ayrıca MRG non-invaziv bir yöntemdir ve hastayı kontrast nefropati riskine sokmaz.

Renal kitlelerin değerlendirmesinde perkütan biyopsi yada aspirasyonun endikasyonları günümüzde azaltılmıştır. Bunun nedenleri; görüntüleme yöntemlerinde giderek artan teknik gelişme ve doğruluk oranı ile biyopsi yada aspirasyondaki örnekleme ve yorum hatalarının fazlalığıdır (61). İnce iğne aspirasyonu ya da biyopsisinin renal kitleleri değerlendirmesindeki rolü kısıtlıdır. Her ne kadar tümörü yaydığını gösteren çalışmalar çok fazla değilse de; bu yöntem invazivdir ve perirenal kanamaya yol açabilir. En önemli sorun da bu yöntemdeki yanlış-negatif sonuçların fazla olmasıdır. Primer endikasyonu; renal apse ya da enfekte kist şüphesi ya da renal hücreli kanserin metastatik tümör yada lenfomadan ayrılmasını gerektiren durumlardır. Solid kitlelerin %83-90’nın sonuç patolojisinde RHK olduğu gösterilmiştir (62). İnce iğne aspirasyon biyopsisi (İİAB) bunun üstüne bir katkı yapmaktan uzaktır. İİAB’nin RHK tanısındaki sensitivite ve spesifitesi %80 ve %95’tir (63). Bir kitleye malign denilmesi için intravenöz kontrast madde ile parlaklığının artması gerekir. Günümüzde bu belirginleşme manyetik rezonans görüntüleme (MRG) ile de sağlanabilmektedir. Gadolinyum vermeden önce ve sonra alınan T1 ağırlıklı görüntülerde kitlenin vaskülaritesi ölçülebilir.

Prognostik Faktörler

RHK’nın önemli prognostik faktörleri, spesifik klinik semptom ve bulgular, tümöre bağlı faktörler ve çeşitli laboratuvar bulgularıdır. Bunlar arasında patolojik evre, tümör çapı, nükleer grade ve histolojik subtip gibi tümöre bağlı faktörler en önemlileridir. Kötü prognoz belirtisi olan klinik semptomlar; tanı anında semptomatik olması, %10’dan fazla kilo kaybı ve kötü performans statüsüdür (64,65). Anemi, hiperkalsemi ve yüksek alkalen fosfataz yada sedimantasyon düzeyleride kötü prognoz habercisidir. Patolojik evrenin bugün en önemli prognostik faktör olduğu kanıtlanmıştır (65,66). Lenf nodu tutulumu uzun zamandır kötü bir prognostik belirti olarak değerlendirilmiştir. 5 ve 10 yıllık sağkalım oranları sırasıyla %5-30 ve %0-5tir.

Sistemik metastaz RHK için oldukça kötü bir prognostik faktördür. Bunlarda bir yıllık sağkalımın %50’den az, 5-yıllık survinin %5-30 ve 10 yıllık sağkalımın %0-5 olduğu gösterilmiştir. RHK için bir diğer prognostik faktörde tümör çapıdır.

WILMS TÜMÖRÜ: Wilm’s tümörü erişkinde ender görülmekle birlikte 10 yaşın altındaki çocuklarda 3. sıklıktaki organ kanseridir. Nefroblastoma adı da verilen Wilm’s tümörü neonatal periyoddan sonraki çocukluk döneminde 1-5 yaş arasında sık görülür. Tümör, tümü mezodermden köken alan çeşitli hücre tipleri ve doku bileşenlerini içerir. Wilm’s tümörü, retinoblastoma gibi, sporadik olarak gelişebilir veya otozomal dominant geçiş gösteren tümör geçişlerine duyarlılık ile birlikte ailevi olabilir.

Bu tümörler genellikle böbreğin büyümesini engelleyen büyük, küresel bir kitle oluştururlar. Bazı olgularda batında distansiyon ve dikkatli incelemelerde rahatlıkla gözlenebilen kitle oluşturacak kadar büyüebilir. Genellikle tek taraflıdır, ancak ailevi olgularda çift taraflı olgular görülmüştür. Genellikle orta hattın karşısına geçen ve aşağıya, pelvise uzanan batın içi kitlede palpe edilir. Daha az sıklıkta hastalar ateş, batında ağrıyla birlikte hematüri veya seyrek olarak tümörün baskısı sonucu oluşan barsak tıkanması yakınması ile kliniğe başvurur. Aniridi ve hemihipertrofi ile birlikte sık görülmesi önemli bir özelliğidir.

Hastalar genellikle ele gelen abdominal kitle ile hekime başvururlar. Hipertansiyon, ağrı ve çok az sıklıkla hematüri görülebilir. Olguların %5-10'unda tümör bilateraldir. Olguların çok azında kalsifikasyon saptanabilir. İVÜ'de kitle etkisine bağlı olarak kalisiyel yapıda gerilmeler, genişlemeler ve yerel kompresyonlar izlenebilir. Bazen böbrekte fonksiyon saptanamaz. %30-40 olguda renal ven invazyonu vardır. Renal hücreli karsinomada olduğu gibi renal pelvis ve üretere invazyon görülebilir. Akciğer metastazı sıktır.

US'de genellikle hiperekoik homojen bir kitle şeklinde görülürler. Bazen içerisinde nekroza bağlı hipoekoik alanlar görülebilir. BT görünümleri adenokarsinomlara benzer (9).

Sarkom: Mezankimal dokulardan gelişen, nadir görülen solid tümörlerdir. Büyük çoğunluğu renal kapsülle ilişkilidir. Bu nedenle olguların çoğunda renal veya ekstrarenal orijin ayırımı yapılamaz (9).

Lenfoma: Böbreğin primer lenfoması çok nadirdir. Sekonder tutulum daha çok görülür. Otopside lenfomalı olguların %30-50'sinde üriner sistemin tutulduğu saptanmıştır. Diffüz renal tutulumda böbrekler büyürler. Fokal tutulum tek veya çok sayıda renal kitle şeklinde görülür. Bazı olgularda renal sinüsün infiltrasyonu infundibuler ve kalisiyel yapılarda incelemelere neden olur. Büyümüş böbrekle birlikte kalisiyel yapılarda görülen bu değişiklik, lenfomalı bir olguda renal infiltrasyonu düşündürmelidir (9).

Metastatik Tümörler: Böbrek metastazları nadirdir. Nadiren semptom verdiğinden ancak postmortem olarak saptanırlar. Lenfomadan sonra en sık renal metastaz yapan tümörler, bronkojenik karsinom, meme ve gastrointestinal sistem karsinomlarıdır. Soliter kitlelerin diğer renal kitlelerden ayırımı olanaksızdır. Metastazlar renal karsinomlara göre daha infiltratif ve daha az ekzofitik gelişim gösterir (9).

ÜRİNER TOPLAYICI SİSTEM TÜMÖRLERİ:

Böbreğin toplayıcı sisteminden çıkan tümörlere üroteliyal tümörler adı verilir. Adenokarsinomaya göre daha ileri yaşlarda görülür (9). Üriner toplayıcı sistemin böbrek pelvisinden üretraya kadar tamamı değişici epitel hücreleriyle döşelidir. Toplayıcı sistemin mesane düzeyinin üzerindeki tümörleri göreceli olarak az görülür; ancak mesanede yerleşenler böbrek tümörlerinden daha fazla ölüme neden olurlar.

Transisyonel ve skuamöz hücreli olmak üzere iki tipi vardır (9).

Transizyonel Hücreli Karsinoma: Tüm renal tümörlerin yaklaşık %10'unu oluştururlar. 40-70 yaş arasında ve erkeklerde daha sık görülür. Olguların %80'inde hematüri vardır. Parenkimal renal kitlelerden daha çok düzensiz ve bazen villöz yapıda intrapelvik dolma defekti şeklinde görülürler. Renal pelvis tümörlerinin %82'sini yapar. Komşu

parankimide infiltre edebilir. Böyle bir olguda, kalisiyel sistemi infiltre etmiş renal hücreli karsinomdan ayırıcı tanısı yapılmaz. İVÜ'de dolma defekti şeklinde görülürler. Yerleşim yerine göre obstrüksiyon ve proksimalinde dilatasyon gelişebilir. Bir kaliks içinde ise dilatasyona veya tam bir amputasyona neden olabilir. Dolma defektlerini bazı olgularda non-opak taş, pıhtı gibi diğer nedenlerden ayırmak zordur. Retrograd piyelografi mukozal yapıyı göstererek ayırıcı tanıya yardım edilebilir. Üreter ve mesanede implantasyona bağlı tümör yayılımı görülebilir (9).

Skumöz hücreli karsinom daha az sıklıkta görülür. Parankimal ve perinefritik yayılım gösterebilirler. Transizyonel hücreli karsinom için tipik olan üroepitelyal yayılım skumöz hücreli karsinomda görülmez. Daha çok uzak metastazlar yapar. Prognozu kötü olan oldukça agresiv bir tümördür. Altmış yaşının üzerinde sık görülür. Kadın/erkek oranı eşittir (9).

Patogenezinde kronik enfeksiyon ve taşın etkili olduğu kabul edilmektedir. Olguların %57'si taşla birlikte. Transizyonel hücreli karsinomların papiller yapısına karşılık, skumöz hücreli karsinomlar daha çok ülseratif ve infiltratif yapıdadırlar ve darlık oluştururlar. İVÜ'de sıklıkla piyelokalisiyel dolma defekti ve renal kitle görünümü vardır. Hidronefroz fonksiyonsuz böbrek gelişebilir.

Ürotelyal tümörleri büyük boyuta ulaşmadıkça US ile saptamak zordur. Yeteri kadar büyükse BT'de pelviste dolma defekti şeklinde görülürler. Yoğunlukları 30-40 HÜ civarındadır ve çok iyi boyanmazlar. Büyük boyuttaki tümörler peripelvik yağ çizgilerini silerek parankime ve damarlara doğru ilerler. Sonuçta nonfonksiyone böbrek oluşur (9).

Birçok normal varyant renal tümörleri taklit edebilir. Bazı olgularda fetal lobulasyon ileri yaşlardada devam eder. Sol böbreğin orta dış kesiminde görülen hörgüç, interpapiller çizginin kontura paralel olmasıyla yer kaplayan lezyonlardan ayrılır. Kronik piyellonefritte veya renal infarklarda skar dokusunun yanındaki normal renal dokunun hipertrofisi kitle görüntüsü verebilir. Normal kortikal dokunun renal sinüse doğru invajinasyonu kortikal kalınlığı arttırarak bir kitle gibi davranabilir. Bu oluşum genellikle kısmen duplike olan böbreklerin orta kısmına yerleşir. Nefrogramda çevre kortikal doku ile aynı anda görülen yoğun bir kontrast tutulumu izlenir. Patolojik damarlanma yoktur. Sintigrafi ile bu yapının normal parankim dokusu olduğu saptanabilir. Renal papillanın konjenital hipertrofişide renal tümörü taklit edebilir. Ancak anjiyografide patolojik damarlanma görülmez.

Renal sinüs lipomatozis renal sinüste yağ birikimidir. Genellikle böbrek atrofisi ile birlikte görülür. Kalisiyel yapılarda, peripelvik kistte olduğu gibi uzama ve incelmeler vardır. US ve BT ile sinüsteeki yağ artımı kolayca saptanabilir.

MESANE KANSERİ

Tüm maligniteler hücrelerin normal çoğalma ve farklılaşmalarını kontrol eden mekanizmalardan sapmayla ilgilidir. Sıklıkla malign hücrelerdeki genetik oluşum düzeninin bozulmasıyla olur. Özellikle orta ve ileri yaşta ortaya çıkan mesane kanseri gibi bir çok insan malignitesi, DNA'daki edinilmiş değişikliklerin ortaya çıkardığı hem onkogenlerin indüksiyonu, hem de tümör süpressör genlerin inhibisyonu sonucunda hücrelerin malign hücrelere dönüşmesiyle oluşur. Virüsler, kimyasal karsinojenler yada diğer fiziksel/kimyasal

uyaranlar (UV ışık yada radyasyon gibi) indükleyici ajanların etkileri, sıklıkla hücrelerin bu alanlara direkt maruz kalmasıyla oluşur. Mesane kanserlerinin yalnızca %5'i gerçek yassı hücreli karsinomdur. Grade II ve III karsinomlar çevre yapıları infiltre eder, bölgesel lenf nodlarına yayılır ve ara sıra yaygın metastaz oluştururlar. Son zamanlarda tüm değişici epitel karsinomlarını iki grade'e ayırma önerisi yapılmıştır.

- 1- Düşük grade'li değişici epitel karsinomları
- 2- Yüksek grade'li değişici epitel karsinomları.

Klinik Bulgular: Tüm bu tümörlerde önde gelen klinik belirti ağrısız hematuridir. Mesane kanseri E/K oranı 2/1'dir. 50 ile 70 yaşlar arasında daha sık görülür. Mesane tümörleri B naftalimine maruz kalanlarda 50 kez daha fazladır. Ayrıca sigara içme, kronik sistit, mesane şistozomiyaz ve bazı ilaçların (Cyclophosphamide) yüksek oranda tümör oluşumuna yol açtığına inanılmaktadır.

Mesane kanseri renal pelvisten üretraya tüm ürotelyumun değişik alanlarını tutabilecek malign transformasyon yatkın alan değişikliği şeklinde ortaya çıkabilir. Lokal rezeksiyonla tedavi edilmiş tümörlerin bir çok yerden kaynaklanması ve nüksetmesi bu eğilimi doğrulamıştır. Bununla beraber transizyonel hücreleri kanser ayrıca implante olabilir ve ürotelyumun diğer bölümlerine göç edebilir.

Mesane kanseri erkeklerde kadınlardan 2.5 kat daha fazla görülmektedir. Erkeklerde prostat, akciğer, kolorektal kanserlerden sonra %6,2 ile tüm kanserler içinde en sık 4. kanserdir. Kadınlarda %2,5 ile tüm kanser olgularında 8. sırada görülen kanserdir.

1800'lü yılların sonlarında kullanılmaya başlanan anilin boyaları ürotelyal karsinojendir. Mesane kanseri için karsinojen olduğu gösterilen kimyasallar; 2-naphtylamine, 4- aminobiphenyl, 4- nitrobiphenyl, 4-4-diaminobiphenyl (benzidine) ve 2-amino -1-naphthol; yanıcı gazlar, kömür tozu, muhtemelen klorize alifatik hidrokarbonlar, kimyasal boyalarda, lastik ve tekstil sanayinde kullanılan akroleyn gibi aldehitlerdir.

Mesane kanseri riski artmış olduğu bildirilen meslek gurupları şunlardır: Oto sanayi işçileri, boyacılar, kamyon şoförleri, matkap operatörleri, deri işçileri, metal işçileri, tornacılar ve organik kimyasallar içeren mesleklerde çalışan kuru temizleme işçileri, kağıt sanayi çalışanları, halat ve sicim yapımı işçileri, diş teknisyeni, berber yada güzellik uzmanları, doktor, giyim sanayi çalışanları ve tesisatçılardır.

Sigara içenlerde içmeyenlere göre mesane kanseri gelişme insidansı dört kat fazladır. Fenasetin içeren analjezik preparatlarından çok miktarda tüketmek 5-10 yıllık bir periyot içinde renal pelvis ve mesane transizyonel hücre karsinomasıyla ilişkilendirilmiştir. Araştırmalar HPV DNA'sı ile kontamine mesane kanseri olgularının %2 ile %35 arasında değiştiğini göstermektedir. Serviks yada over karsinomu nedeniyle radyoterapi görmüş kadınlarda yalnız cerrahi tedavi gören kadınlara oranla mesane kanseri gelişme oranı 2-4 kat artmıştır. Siklofosfamid tedavisi almış hastalarda mesane kanseri riski yaklaşık 9 kat artmasına karşın olgu-kontrollü epidemiyolojik çalışmalarda formal olarak bir ilişki gösterilmemiştir. Siklofosfamidin üriner bir metaboliti olan akrolein hem hemorajik sistitten hem de mesane kanserinden sorumlu tutulmaktadır. Bununla birlikte hemorajik sistit gelişimi mesane kanseri ile ilişkili değildir.

Normal mesane ürotelyumu 3 ile 7 katman kalınlığındadır. Bir yada daha fazla tabakadan oluşan ara hücreler bazal hücre tabakasının üzerinde yer alır. En yüzeyel tabaka ise

büyük, düz ve şemsiye hücrelerinden oluşur. Ürotelyum lamina propriya bazal membranı üzerinde yerleşik içinde düz kas lifleri bulunan tunika muskularis mukozayı içerir. Displazi terimi normal ürotelyum ve karsinoma insitu (şiddetli displazi) arasındaki epitelyal değişikliktir. Displastik hücreler büyük, yuvarlak, çentikli normal epitelyal polaritede saptanmayan bazal yerleşimli nükleuslara sahiptir.

Inverted papillom kronik inflamasyon yada mesane çıkışındaki obstruksiyona bağlı gelişen benign poliferatif bir lezyondur. Papiller çıkıntılar mesane lümeninden çok fibromüsküler stromaya doğru ilerler. Lezyon genellikle ince bir normal ürotelyum tabakası ile kaplıdır. Inverted papillomlar sistit yada skuamöz metaplazi alanları içerebilir.

Inverted papillomların malign transformasyonu nadir olarak bildirilmiştir. Bununla birlikte inverted papillomların transizyonel hücreli karsinoma ile birlikteliği daha sıktır.

Lökoplaki belirgin keratinizasyon, aşağıya doğru büyüyen çıkıntılar (akontozis), sellüler atipi ve displazi ile karakterize skuamöz metaplazidir. Normal ürotelyumun zararlı uyarana cevabı olarak ortaya çıktığına inanılmaktadır. Genel olarak hastaların %20'sinde skuamöz hücreli karsinomaya ilerleyebilen premalign bir lezyon olarak kabul edilebilir.

Postoperatif iğ hücreli nodül mesane sarkomuna benzeyen nadir bir lezyondur. Alt üriner sistem girişimi yada enfeksiyonundan birkaç ay sonra iğ hücrelerinin reaktif poliferasyonunuyla oluşur.

Karsinoma in situ mukozanın eritemli kadifemsi yama şeklindeki lezyon olarak görünürse de, sıklıkla endoskopik olarak tanınmaz. Karsinoma in situ olan hastaların %80 ile %90'ında idrar sitopatolojisi pozitifdir. Yüksek grade'li yüzeysel tümörü olan hastaların %25 yada daha fazlasında karsinoma in situ mevcuttur. Bunların %40 ila %83'ü ilerleyerek kasa invaziv kansere dönüşür.

Mesane kanserlerinin %90'dan fazlası transizyonel hücreli karsinomdur. Ürotelyal karsinomlar, tümör büyüme şekilleri yönünden bir takım farklılıklar gösterir. Bunlar arasında papiller, sesil, çevreye yayılan, nodüler, mikst ve yassı, epitel içine doğru büyüyen (karsinoma in situ) sayılabilir.

Ürotelyumun büyük bir metaplastik potansiyeli vardır. Bu nedenle, ürotelyal karsinomlar iğ hücreli skuamöz yada adenokarsinomatöz elemanlar içerebilirler. Mesane tümörlerinin yaklaşık %70'i papiller, %10'u nodüler ve %20'si de mikst tiptedir.

Tümör derecesi b (Grade) ve evresi (stage) arasında güçlü bir bağlantı bulunmaktadır. Buna göre iyi diferansiye ve orta derece diferansiye tümörler yüzeysel olmaya meyilli iken az diferansiye olanlar daha çok kasa invaziv tiptedir. Her evrede, tümör derecesi ve prognozu arasında anlamlı bir ilişki bulunmaktadır. Bununla birlikte tümör evresi ve prognozu arasındaki ilişki daha kuvvetlidir.

Papilloma (grade 0) ince bir fibrovasküler çekirdek etrafında normal mesane mukozası bulunan papiller bir lezyondur. Yediden fazla epitel tabakası bulunmaz. Histolojik olarak herhangi bir anormallik yoktur. İyi diferansiye (grade 1) tümörler ince bir fibromüsküler sapla birlikte yedi kattan daha fazla tabakaya kalınlaşmış bir ürotelyuma sahip ve hücrelerde az miktarda anaplazi ve pleomorfizm bulunan tümörlerdir.

Benign tümörler

Mesanenin benign tümörleri nadir olmakla birlikte genellikle mezenşimal orjinlidir. Leiomyom, lipom, nörojenik tümörler (feokromastoma ve nörofibrom), vasküler lezyonlar (hemanjiom, lenfanjiom), hamartom, fibröz tümörler (fibrom, fibrözhistiositom, fibromyom ve fibroepitelyal polip)'dir. Bu tümörler genellikle submukozal yerleşirler hematüriden ziyade kitle etkileri ile klinik bulgu verirler.

Leiomyomlar iyi sınırlı oval veya yuvarlak birkaç cm çapında kitlelerdir. Hemanjiomlar flebolit mevcudiyetine bağlı olarak düz grafilerde tanınabilirler. Epitelyal tümörler nefrojenik adenom ve transizyonel papillom olup genellikle 5-20 mm çapında ve tek polip şeklindedir. %10'da düşük grade'li papiller karsinom gelişebilir.

Mesane kanseri tüm üriner tümörlerin %4'nü oluşturur. %95'i ürotelyumdan, %4'ü non epitelyal orjinli (leiomyosarkom, rabdomyosarkom ve lenfoma), geri kalan %1'i ise karsinoidler ve metastazlardır (mide, meme, böbrek, melanom ve bronş kanseri). Ayrıca pelvik organlardan (rektum, serviks ve prostat) direkt komşuluk yoluyla yayılım olabilir.

Ürotelyal karsinom 50-69 yaşlarda görülür. %95'i transizyonel hücreli karsinom, %4'ü skuamöz hücreli karsinom ve %1'i adeno karsinomdur. E/K oranı 3/1'dir. Sigara içme, analjezik aşırı alımı, ürotelyal atipi veya displazisi (sistitis glandularis), kronik irritasyon (özellikle skuamöz hücreli karsinoma), şistozomiyazis, rekürren sistit, taş, nörojenik mesane, uzun süreli kateterizasyon risk faktörleridir. Adenokarsinomlarda ise urakal kalıntı ve mesane ekstrofisi risk faktörüdür.

Transizyonel ve skuamöz hücreli karsinomların %0,5'de düz grafilerde fokal, lineer, punktat veya kaba kalsifikasyonlar görülür. Kontrastlı filmlerde fokal veya asimetrik duvar kalınlaşmasına bağlı irregüler dolma defekti ve invaziv tümörlerde ureterik obstrüksiyon görülür.

Urakal karsinom nadiren görülür. Mesane kanserlerinin %0,5'den azını oluşturur. Çok büyük oranda adenokarsinoma dönüşür.

Mesane kanserleri üriner sistemin en sık malign tümörüdür. Tüm kanserlerin %3 kadarını oluşturur. Mesane kanserlerinin tanısında en yaygın kullanılan girişimsel yöntem sistoskopidir. İnvaziv oluşu, genel anesteziye ihtiyaç duyulması ve sadece yüzeysel tümörlerin saptanabilmesi sistoskopinin başlıca dezavantajlarıdır. Yine de sistoskopinin en önemli avantajı mesane hastalıklarının kesin tanısına gidilmesinde transüretal rezeksiyona (TUR) kılavuz olmasıdır. Görüntüleme yöntemleri noninvazivdirler. Anestezi gibi özel işlemlere gereksinim göstermezler. Mesanenin derin invaziv tümörlerinin saptanmasında ve mesane dışı yayılım göstermede üstündürler.

Üriner sistemin en sık rastlanan kanseri olan mesane kanserinde yüzeysel tümörlerde klinik evrelendirme için derin yapılmış transüretal rezeksiyon (TUR) yeterli olmaktadır. Bununla birlikte T2-T4b tümörlerin evrelendirmesinde klinik evreleme yetersiz kalmakta ve çoğunlukla yetersiz evrelemeye yol açmaktadır. Radyolojik görüntüleme yöntemlerinden BT ve MRG, noninvaziv olarak tümörün mesane içi bileşeninin olduğu gibi, mesane dışı bileşenini de göstererek lokal evrelemenin, özellikle yüzeysel olmayan tümörlerde daha doğru yapılmasına olanak sağlar. Ayrıca bu yöntemler olası uzak metastazı göstermede yada dışlamada yardımcıdır. Yaygın olarak kullanılmasına karşın literatürde BT'nin lokal evrelemesindeki başarısı ile ilgili sonuçlar büyük değişkenlik göstermektedir. Yapılan farklı araştırmalarda mesane kanserlerini evrelemede BT'nin doğruluk oranı %35-

92 arasında deęişim göstermektedir. Vock ve arkadaşlarının 77 mesane THK olgusunun patolojik sonuçlarını BT ile karşılaştırdıkları bir çalışmada, evre T2b'den küçük tümörlerin doğru olarak belirlenmesinin BT ile oldukça zor olduğu gösterilmiştir. Özellikle tümörün derin müküler tabakaya invazyonu ile mukuzal, submukozal veya yüzeysel müküler tabakaya invazyondan ayırımı yapılamamıştır.

MRG mesane kanserlerinin evrenmesinde BT'ye göre daha yeni olup, lokal evrelemede daha başarılı olduğu ileri sürülmektedir. Multiplanar görüntüleme yeteneęiyle özellikle elde edilen oblik-koronal görüntüler sayesinde mesane tabanını, trigonu, prostat ve seminal veziküller gibi komşu yapıların mesane ile ilişkisini daha iyi gösterir. MRG'nin tümör evrelemedeki doğruluğunun deęişik araştırmalarda %58 ile %96 arasında deęiştiiği bildirilmektedir. Bu deęerler BT ile elde edilen deęerlerden %10-33, ortalama %19 daha yüksektir. Küçük tümörler özellikle kontrastlı MRG'de BT'ye göre daha kolay saptanır.

MRG'nin yüzeysel (evreT2a) ve derin kas invazyonu (evre T2b) ayırımını dikkatli bir T2A incelemeyle güvenli olarak yapabildięi ileri sürülmektedir. MRG'de T2A görüntülerde mesane duvarındaki kas tabakasının oluşturduğu hipointens çizginin durumuna bakılarak bu tabakaya olan tümör invazyonu ortaya konulabilir (9,69).

DİFÜZYON AęIRLIKLI GÖRÜNTÜLEME

Güçlü gradient sistemleri ve geliştirilen son teknikler ile birlikte MRG'de fonksiyonel inceleme alanı gündeme gelmiştir (1). Difüzyon aęırlıklı görüntüleme (DAG) su moleküllerinin mikroskopik translasyonel (Brownian) hareketlerindeki deęişikliklere son derece hassas yeni bir manyetik rezonans görüntüleme (MRG) teknięi olup, perfüzyon MRG, kortikal aktivasyon (BOLD-blood oxygen level detection) ve MR spektroskopisi ile birlikte "fonksiyonel görüntüleme" yöntemlerinin bir tanesidir.

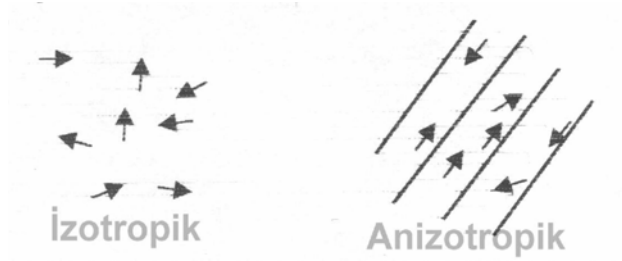
Difüzyon aęırlıklı görüntüleme görüntü kontrastının suyun mikroskopik hareketlerine baęlı olduğu manyetik rezonans görüntüleme teknięi olup, görüntüler kısa çekim süresinde ve kontrast maddeye gerek duyulmadan elde edilir (1).

Konvansiyonel MRG'de su moleküllerinin doku içindeki difüzyon olayının elde edilen manyetik rezonans sinyaline katkısı çok küçüktür. Difüzyon MRG'de ise çok güçlü manyetik gradientler eşliğinde ekoplanar sekansı kullanılarak su moleküllerinin hareketlerini görüntülemek mümkün olmaktadır (70). Milisaniyeler içinde görüntü oluşturabilen eko planar inceleme (EPI) difüzyon duyarlılığı en yüksek sekansdır. EPI görüntülemenin avantajları yanında geometrik rezolüsyonun düşüklüğü, akım ve harekete belirgin duyarlılık göstermesi önemli dezavantajlarıdır.

Difüzyon, Brownian hareket de denen, moleküllerin termal (kinetik) enerjisiyle gelişigüzel hareketidir (71). Difüzyon kısıtlanmadığı sürece her yöne doğru olur. Bir manyetik gradient uygulandığında moleküler difüzyon spin eko sinyal amplitüdünde azalmaya yol açar. Ancak difüzyonun bu etkisi standart spin eko görüntülerde farkedilemeyecek kadar küçüktür. Difüzyon etkisini ölçebilmek için herhangi bir sekansı difüzyona hassaslaştıran güçlü gradientler kullanılır (67). Güçlü manyetik alan gradientleri belli yönlerde (x,y,z eksenlerinde) harekete geçirilerek 'su difüzyonu' baskın kontrast mekanizması haline getirilir bu da direkt olarak görüntülenir (72).

İzotropik difüzyon: Mikroyapıları rastgele dizilmiş ya da moleküllerin hareketine düzenli engeller göstermeyen dokularda (67), homojen sıvı içinde (araknoid kist) difüzyon serbesttir (72). Her yöne doğru eşit olur. Buna izotropik difüzyon denir. Örneğin gri cevherde difüzyon izotropiktir (67). İzotropik difüzyonda tamamen su moleküllerinin hareketlerine bağlı görüntüler elde edilmekte ve buda ekoplanar difüzyon MRG yada sadece Difüzyon MRG olarak tanımlanmaktadır (68,73).

Anizotropik difüzyon: Mikro yapıları belli bir düzenle yerleşmiş olan dokularda difüzyon bir yönde diğer yönler göre daha fazla olabilir; buna anizotropik difüzyon denir. Örneğin myelinli beyaz cevher lifleri boyunca difüzyon hızlıdır. Ancak liflere dik doğrultuda su moleküllerinin hareketi engelleneceğinden difüzyon yavaştır. Beyaz cevherde difüzyon anizotropiktir (Şekil 11). Burada görüntüler PSIF adı verilen gradyent-eko sekansı ile elde edilir. İkisi arasındaki temel fark 'apparent diffusion coefficient' (ADC) değeri adı verilen su difüzyonu değerinin matematiksel olarak ölçümü yalnızca izotropik difüzyonda mümkün olmaktadır. Anizotropik difüzyon da ise piksel değerleri ölçümü ve değişik lezyonların kıyaslanması yapılabilir, ancak ADC değeri hesaplanamaz (68,73).



Şekil 11: İzotropik ve anizotropik difüzyon

Difüzyon ölçümü: Difüzyon ağırlıklı ilk sekans 1965 yılında Stejskal ve Tanner tarafından tanımlanmıştır. Bu yöntemde standart SE sekansını difüzyona hassaslaştırmak amacıyla 180° radyofrekans dalgasından önce ve sonra güçlü gradientler uygulanmıştır (74). Difüzyon ağırlıklı bir görüntü elde edebilmek için uygulanan gradientler yüksek amplitüdü olmalı, uygulama süresi kısa olmalıdır (75). Zaten difüzyonun in vivo ölçümü güçlü gradientlerin geliştirilmesinden sonra mümkün olmuştur (68).

Moleküller 180° radyofrekans pulsuna simetrik yerleştirilmiş bir çift gradyent pulsuna ile manyetize edilirler. Su molekülleri manyetik alan gradyenti yönünde hareket ettikçe, ne kadar uzağa hareket ettiklerine bağlı olarak sabit moleküllere oranla transvers manyetizasyonda faz kayması oluştururlar. Bu faz kayması, spin eko sinyalinin yoğunluğu ile direkt olarak ilişkilidir. Bu fenomen temelde faz kontrast MR anjiyografi tekniğiyle analogtur. Fakat difüzyon ağırlıklı görüntüleme de faz kayması o kadar büyüktür ki, sonuçta sinyal kaybı oluşur (71).

Kantitatif olarak, sinyal yoğunluğunun birim hacim (voksel) başına düşen miktarı şu formülle hesaplanabilir:

$$S(G) = S_0 \exp(-bD)$$

$$b = \gamma^2 G^2 (\Delta - \delta / 3)$$

S: sinyal intensitesi, exp: eksponensiyel, γ^2 : giromanyetik oran, G: uygulanan gradientin amplitüdü, δ : uygulanan gradientin süresi, Δ : gradientler arasındaki süre, b= gradientin gücü ve uygulama süresi ile ilgili parametreler, D: difüzyon katsayısı. Bu

denkleimde "b" faktörü denen bu değer, MRG difüzyon ağırlığının derecesini simgelemektedir. Bir dizi "b" değeri kullanarak ve her birim hacim başına $SI=SI_0 \times \exp(-b \times D)$ eşitliğiyle lineer regresyon uygulanmasıyla ADC haritası oluşturulur. Yüksek "b" değeri uygulanarak elde edilen kaynak görüntüler difüzyon ağırlıklı görüntüler olarak adlandırılır. Bu denkleimde elde edilen sinyalin difüzyon ağırlığını b değeri, yani uygulanan ekstra gradientin gücü ve uygulanma süresi belirler olmuştur. 'b' değeri difüzyon puls uzunluğu, difüzyon zamanı ve gradient gücüyle değişebilir.

Klinik uygulamada genel olarak düşük ($b=0 \text{ s/mm}^2$) ve maksimum ($b=800-1200 \text{ s/mm}^2$) iki adet "b" değeri kullanılması önerilmektedir. TE= 90-120 ms arasında tutulmalıdır. "b=0" değeri difüzyon görüntüsü sadece T2 ağırlıklı bilgi sağlarken, "b=1000" x, y ve z eksenlerinde saf difüzyon ağırlıklı görüntüler oluşturmaktadır. Bu üç eksen görüntüleri (S: section, P: phase encoding ve R: readout) olarak "b=1000S", "b=1000P" ve "b=1000R" olarak ifade edilir (71).

DAMRG'de kontrast, sinyal yoğunluğunun düşmesiyle oluşmaktadır. Yüksek "D", düşük "D" ye göre daha fazla sinyal kaybına yol açar. Pratik olarak DAMRG'de, difüzyonun kısıtlandığı alan (örneğin akut serebral enfarkt), çevre normal dokuya göre daha yavaş sinyal kaybına yol açtığı için, hiperintens olarak görülecektir (72). Difüzyon katsayısı moleküler düzeyde hareketliliğin ölçüsüdür. Homojen ve sınırsız bir sıvı ortamında difüzyon rastgeledir (serbest difüzyon); ancak dokularda su moleküllerinin difüzyonu hücre içi ve hücrelerarası yapılarca sınırlanır (kısıtlanmış difüzyon). Difüzyon katsayısını etkileyen faktörler arasında hücre içi organeller, makromoleküller, membranlar, viskozite ve ısı gibi ortamın fiziksel – kimyasal özellikleri, hücre tipleri, liflerin şekli, sıklığı, myelinizasyon derecesi sayılabilir. Difüzyon katsayısı, difüzyon denkleminde elde edilen sinyalin doğal logaritması ile b değeri grafiğinin çizilmesiyle hesaplanabilir, katsayı bu eğrinin eğimidir (74).

ADC = apparent diffusion coefficient (Görünüşteki difüzyon katsayısı): Biyolojik dokularda difüzyon katsayısı yerine görünüşteki difüzyon katsayısı (ADC) deyimi kullanılır. Çünkü in vivo ortamda ölçülen sinyal kaybı in vitro ortamdan farklı olarak yalnızca su difüzyonuna değil, damar içi akım, BOS akımı ve kardiyak pulsasyonlar gibi faktörlere bağlıdır (76).

Difüzyon ölçümünde sekans seçimi: Difüzyon gradientlerinin konvansiyonel SE sekansa uygulanmasının dezavantajı uzun inceleme zamanıdır. Bu yöntemle bir yönde difüzyon ölçümü 6-8 dakika sürer. Bu süre içinde hasta hareketi ve fizyolojik hareketlerin neden olduğu artefaktlar görüntüyü bozar. Bugün difüzyon gradientleri konvansiyonel SE T2 yerine ekoplanar SE T2 sekansa uygulanmaktadır. Böylece inceleme zamanı ve artefaktlar belirgin şekilde azaltılmıştır. Ekoplanar görüntülemeye hızla açılıp kapanabilen güçlü gradientlerin yardımıyla tüm beyin kesitlerini yaklaşık 10 saniyede almak mümkündür. Birbirine dik 3 planda, 2 ayrı b değeri kullanılarak tüm beyin kesitleri bir dakika içinde alınabilir. Difüzyon ağırlıklı görüntülemeyi klinikte mümkün kılan, ekoplanar görüntülemenin kullanılmasıdır (77).

2. DİFÜZYON MR GÖRÜNTÜLERİNİN ELDE EDİLMESİ:

DAMRG, 1.5 Tesla ve daha fazla magnet gücünde "ekoplanar" görüntüleme kapasitesindeki sistemler ile yapılabilmektedir. Güçlü gradyentler sayesinde inceleme süresi oldukça kısalmaktadır (72). Ekoplanar (EP) SE T2 sekansa, eşit büyüklükte, ancak ters yönde iki ekstra gradient eklenir.

Birinci gradient protonlarda faz dağılımına (dephase) yol açar. Ters yöndeki ikinci gradient hareketsiz protonlarda faz odaklanmasını (rephase) sağlar. Böylece hareketsiz protonlar için T2 sinyalinde bir değişiklik olmaz. Hareketli protonlarda ise faz odaklanması kısmidir (çünkü protonların bir bölümü ortamı terk etmiş, ikinci gradiente maruz kalmamıştır). Bunlarda başlangıçtaki T2 sinyali difüzyon katsayısı ile orantılı bir azalma gösterir.

Difüzyon ağırlıklı görüntülerde hızlı difüzyon gösteren protonlar T2 sinyalindeki kayıp nedeniyle düşük sinyalli (koyu), yavaş difüzyon gösteren ya da hareketsiz protonlar ise T2 sinyalinde fazla değişiklik olmaması nedeniyle yüksek sinyalli (parlak) dir. Difüzyon ölçümünde uygulanan gradient şiddeti (b değeri) arttıkça hareketli protonlardaki faz dağılımı ve dolayısıyla sinyal kaybı artar (77,78).

Ekoplanar görüntüleme, hızlı açılıp kapanan gradyentlerin neden olduğu spasyal distorsiyon ve manyetik duyarlılık (susceptibility) artefaktı görülmektedir. Tüm hareket artefaktları ADC değerlerinde yalancı yüksekliğe neden olabilir. Hasta hareketleri, kalp ve nefes hareketleri büyük faz kaymasına neden olduğundan, hayalet (ghosting) artefaktları oluşturur. Fakat ekoplanar görüntüleme tüm bu artefaktları azaltmakta ya da yok etmektedir. Yüksek "b" değerlerinde "eddy current" etkisi belirginleşir. Ekoplanar gradyentler olmaksızın, "single-shot" gradyent ve spin-eko ya da "single-shot" fast spin-eko tekniğiyle DAMRG incelemesi yapmak mümkündür. Ayrıca spiral ve "line-scan" teknikleri son zamanlarda uygulanan tekniklerdir (72).

Difüzyon Ağırlıklı Görüntüleme (DAG): Öncelikle EP-SE T2 görüntüler elde edilir (TR/TE:8000/112). Bu sekans x,y ve z yönlerinde difüzyon gradientinin ($b=1000s/mm^2$) eklenmesiyle 3 kez tekrarlanır. Sonuçta 4 görüntü kümesi elde edilir:

1. EP-SE T2 ($b=0$, difüzyon gradienti yok)
2. EP-SE T2 ($b=1000$, x yönünde)
3. EP-SE T2 ($b=1000$, y yönünde)
4. EP-SE T2 ($b=1000$, z yönünde)

2,3,4 nolu kümeler x,y ve z yönlerinde difüzyonun büyüklüğünü belirler; bunlara **difüzyon ağırlıklı görüntüler** denir (78).

3. DİFÜZYON MR GÖRÜNTÜLEMEDE ÇEKİM SONRASI VERİLERİN İŞLENMESİ (Post processing):

DAG: Difüzyonun yönü ve büyüklüğü ile ilgili bilgi içerir. Dokuların dizilimine bağlı olarak difüzyon değişik yönlerde farklı olur; örneğin süperior-inferior doğrultuda yapılan incelemede, ölçüm eksenine paralel seyreden lifler boyunca difüzyon hızlıdır (düşük sinyal). Ölçüm eksenine dik seyreden liflerde ise difüzyon yavaştır (yüksek sinyal). Doku dizilimine bağlı difüzyon hızındaki farklılıklar (difüzyonel anizotropi) doku strüktürü ile ilgili bilgi vermesi açısından yararlıdır; ancak dikkatli yorumlanmazsa hatalı tanımlara yol açabilir. DAG'de kontrastı oluşturan difüzyonun yönü, büyüklüğü ve T2 sinylidir.

Trace DAG: Difüzyon vektörünün izdüşümü hesaplanarak elde edilen görüntüye trace DAG denir. Her vokselle için difüzyon vektörünün izdüşümü; x,y,z yönlerinde ölçülen sinyal intensitelerinin çarpımının küp kökü alınarak hesaplanır. Böylece elde edilen trace DAG'de yöne bağlı sinyal değişikliği ortadan kalkmıştır. Bu görüntülerde kontrastı oluşturan

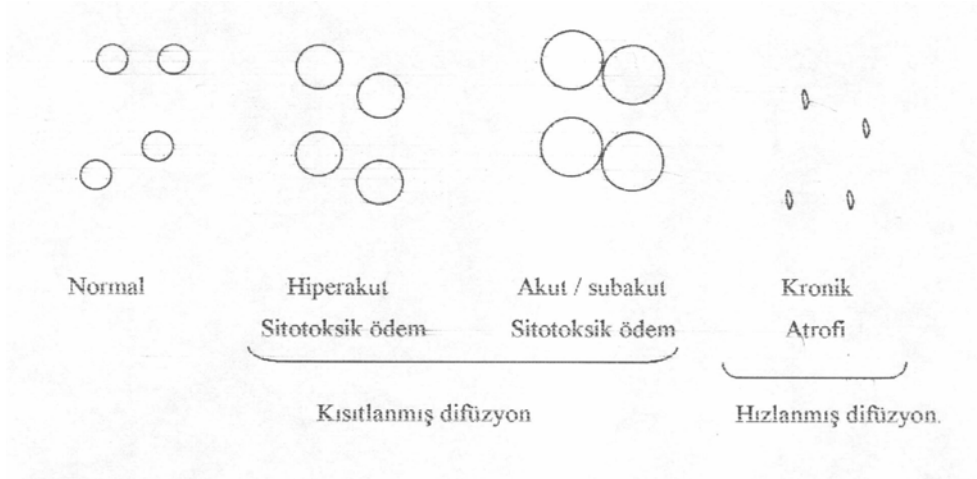
difüzyonun büyüklüğü ve T2 sinyalidir. b değeri arttıkça difüzyon ağırlığı artar, T2'ye bağımlılık azalır (76). Pratikte 800 – 1000 s/mm² 'lik b değeri yeterli difüzyon ağırlığı sağlar. Daha yüksek b değeri kullanımına ilişkin çalışmalar sürmektedir.

T2 parlaması (T2 shine-through): DAG'de kısıtlanmış (yavaş) difüzyon yüksek sinyal, hızlı difüzyon ise düşük sinyal olarak izlenir. Ancak DAG'de kontrastı oluşturan difüzyon sinyali yanısıra T2 sinyalidir. Yani T2 hiperintens lezyonlar kısıtlanmış difüzyon olmasa bile DAG'de yüksek sinyalli görünür ve kısıtlanmış difüzyonu taklit eder. Buna T2 parlaması (T2 shine through) denir (78,79).

ADC map (görünüştaki difüzyon katsayısı haritası): T2 parlaması sorununu önlemek için DAG'deki T2 etkisini ortadan kaldırmak gerekir. Her voksel için T2 etkisini ortadan kaldıran matematiksel hesaplamalar yapılır ve ADC map (görünüştaki difüzyon katsayısı haritası) elde edilir (80). ADC haritası sinyalini oluşturan yalnızca difüzyon büyüklüğüdür. Bu harita difüzyon yönü ve T2 etkisinden bağımsızdır. ADC haritası, ölçülen difüzyon büyüklüğünün mutlak değerini gösterir. Yani kısıtlanmış difüzyon = düşük ADC değeri = düşük sinyal; hızlı difüzyon = yüksek ADC değeri = yüksek sinyal olarak izlenir. ADC haritası sinyal değerlerinin DAG'dekinin tam tersi olduğuna dikkat edilmelidir. Kısıtlanmış difüzyon DAG'de yüksek, ADC haritasında düşük sinyalli; hızlı difüzyon DAG'de düşük, ADC haritasında yüksek sinyalli izlenir.

Klinik uygulamada DAG'in, EP T2 ve ADC haritası ile birlikte yorumlanması yararlıdır. DAG'de yüksek sinyalli bir lezyon, ADC haritasında düşük sinyalli ise bunun kısıtlanmış difüzyon (ör, akut infarkt) olduğu anlaşılır. DAG'de yüksek sinyalli lezyon, ADC haritasında yüksek sinyalli ise hızlanmış difüzyon (ör, kronik infarkt) düşünülür (bu durumda DAG hiperintensitenin nedeni T2 yüksek sinyaldir -T2 parlaması-).

Tablo 2. İnfarkt evrelerinde intrasellüler ve ekstrasellüler mesafenin ilişkisi; T2, DAG ve ADC haritası sinyal özellikleri



T2	İzointens	hiperintens	Hiperintens
DAG	Hiperintens	hiperintens	izo,hiperintens
ADC haritası	Hipointens	hipointens	Hiperintens

KLİNİK UYGULAMALAR

Bir çalışmada beyindeki çeşitli lezyonlar ADC değerlerine göre sınıflandırılmıştır. Bu çalışmada lezyonlar ADC değerlerine göre 5 sınıfa ayrılmıştır. Bunlar:

1- ADC değeri normal beyaz cevher ile benzer, olanlar (atrofi, lipoma dermoid, nöronal migrasyon anomalisi) MR’ın başlıca kullanım alanı, en önemli mortalite ve morbidite nedenlerinden biri olan inmenin

1- ADC değeri normal beyaz cevher ile benzer, olanlar (atrofi, lipoma dermoid, nöronal migrasyon anomalisi)

2- ADC değeri normal beyaz cevherden düşük olanlar (iskemi yada akut enfarkt, subakut kanama, venöz tromboz, epidermoid, normal demir birikimi)

3-ADC değeri normal beyaz cevherden yüksek olanlar (genişlemiş Virchow-Robin alanları, lökoriazis, transependimal geçiş, radyasyon nekrozu, periventriküler lökomalazi, rasmussen ensefaliti, MS, akut dissemine ensefalomyelit, Leig’h hastalığı, Alexander’s hastalığı, mukopolisakkaridozlar)

4-ADC değeri BOS’a benzer olanlar (Araknoid kist, hidatik kist, kistik tümör, makrokistik ensefalomalazi)

5-Belirgin çok düşük yada çok yüksek ADC değeri olanlar (çok düşük ADC=0; kalsifikasyon, hemosiderin, lipom ve büyük venöz yapılar, ADC değeri çok yüksek kistik tümör, tümör nekrozu, makrokistik ensefalomalazi ve genişlemiş ventriküller şeklindedir) (68).

A. Serebrovasküler hastalıklarda difüzyon MR görüntüleme: Difüzyon MR’ın başlıca kullanım alanı, en önemli mortalite ve morbidite nedenlerinden biri olan inmenin görüntülenmesidir. Difüzyon MR iskemiye erken dönemde tanıyabilmektedir. Deneysel çalışmalarda iskemik hasarı izleyen birkaç dakika içerisinde, konvansiyonel MR dahil tüm görüntüleme yöntemleri normal iken, ADC değerlerinde belirgin azalma olduğu gösterilmiştir (81). Difüzyondaki bu azalmanın intra ve ekstraselüler mesafe arasındaki sıvı dengesi değişikliğine bağlı olduğu düşünülmektedir. İskemi sonrası hücre içerisine masif iyon ve su girişi olur (sitotoksik ödem) (82). İntraselüler kompartman hacmi artarken ekstraselüler kompartman hacmi azalır. Ekstraselüler kompartmandaki bu değişiklik nedeniyle su moleküllerinin hareketi zorlaşır (kısıtlanmış difüzyon). İnfarktın kronik döneminde ise hücre ölümü ve büzülmesi sonucu ekstraselüler mesafe genişler; dolayısıyla difüzyon hızlanır (hızlanmış difüzyon). Tablo 1’de infarktın değişik evrelerinde intra ve ekstraselüler mesafe ilişkisi T2, DAG ve ADC haritası sinyal özellikleri özetlenmiştir.

İskemik hasardan hemen sonra ADC azalmaya başlar. ADC’deki azalma ilk 5 günde belirgindir (79). Klinik uygulamada infarkt evrelerine göre ADC değişikliklerinin bilinmesi önemlidir (Tablo 3) (78).

Tablo 3. İnfarkta difüzyon sinyalinin zamana göre değişimi

ZAMAN	ADC
< 3 saat	azalma başlar
<16 saat	değişiklik T2'den belirgin
1-4 gün	belirgin azalma (%30-60)
5-10 gün	belirgin azalma, ancak önceki günlere göre daha az
11-24 gün	değişken
> 35 gün	giderek artar

İskemik hasar sonrası T2 sinyal artışı en erken 6 saatte ortaya çıkar. Halbuki bu dönemde DAG'de belirgin sinyal artışı (ADC azalması) ile infarkt kolayca tanınır (83). Ancak klinik uygulamada hastaların ilk 6 saatlik dönem içinde MR tetkikine getirilmelerine sık rastlanmaz. Yine de erken dönemde, T2 hiperintensitesinin henüz yeterince belirgin olmadığı olgularda difüzyon MR ile güvenli tanı konabilir (Resim 1). Difüzyon MR akut dönemde infarktların farkedilebilirliklerini artırdığı gibi standart T2 inceleme ile dikkati çekmeyen küçük infarktların da belirlenmesini sağlar (84).

Difüzyon MR'ın bir diğer yararı T2 hiperintens bir lezyonun ekstraselüler kompartmandaki genişlemeye mi (vazojenik ödem), intraselüler kompartmandaki genişlemeye mi (sitotoksik ödem) bağlı olduğunu belirlemesidir. Yaygın kronik iskemik değişiklikleri olan bir hastada T2 ile ayırd edilemeyen akut / subakut infarkt difüzyon MR ile saptanır (85). Difüzyon MR, perfüzyon MR ile birlikte kullanıldığında henüz hücre ölümü gerçekleşmemiş, ancak risk altındaki dokuları belirlemeye yarar (86).

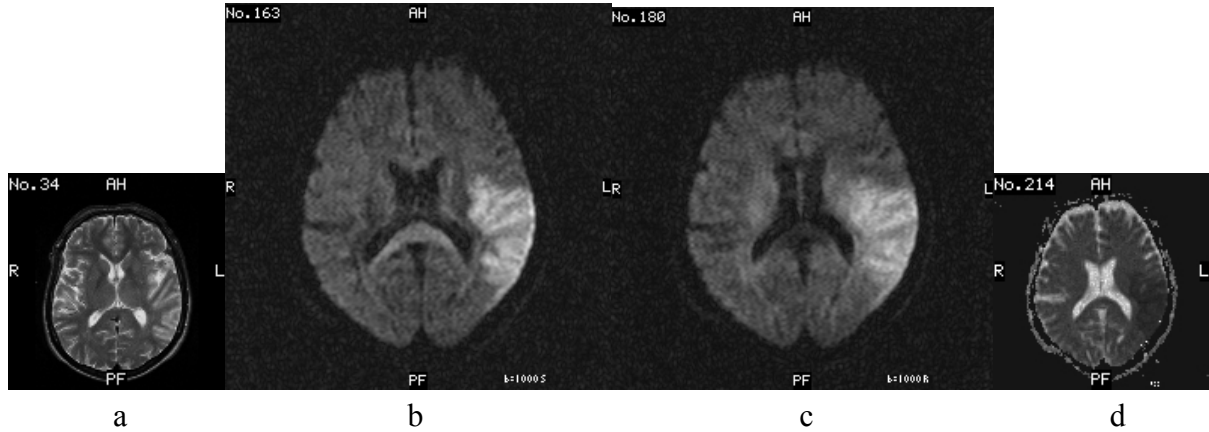
Kısıtlanmış difüzyon paterni DAG'de sinyal artışı, ADC'de sinyal azalması ile karakterizedir. En sık görüldüğü durumlar hiperakut/akut/subakut enfarkt (sitotoksik ödem), bazı ensefalit türleri (ör, HSV ensefaliti) ve bazı metabolik hastalıklardır.

Hızlanmış difüzyon paterninde ADC artmıştır, DAG ise izointens ya da hiperintensdir. En sık görüldüğü durumlar kronik infarkt, vazojenik ödem, bazı ansefalit türleri ve bazı metabolik hastalıklardır.

DAG'de hatalı pozitif sinyal artışı izlenebilir. Dokuların orientasyonuna bağlı hatalı sinyal artışları (anizotropik etki), izotropik DAG'lerin değerlendirilmesiyle farkedilir (87). Kısıtlanmış difüzyon olmadığı halde "T2 parlamasına" sekonder hatalı sinyal artışları ADC haritasının incelenmesi ile çözümlenir. DAG'de hatalı negatif sonuçlar da bildirilmiştir (79). Warach'ın serisinde infarkt semptomları ile gelen 4 hastada DAG ya da T2 sinyal artışı gelişmemiştir. Bu olgularda difüzyon MR'ın saptayabilme sınırı altında, geçici sınır iskemi düşünülmüştür.

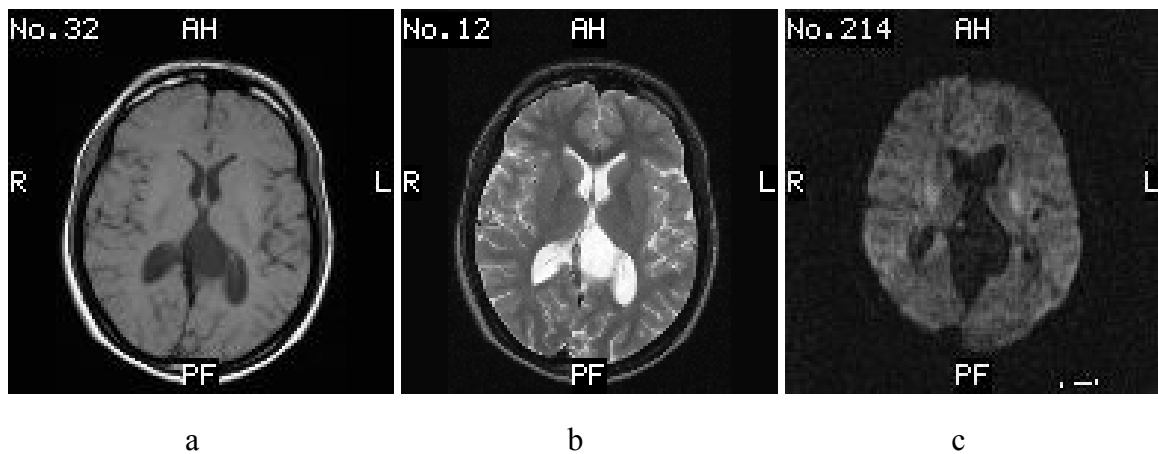
Difüzyon MR görüntülemesinde bazı etkenler artefakta yol açmakta ve diagnostik kaliteyi bozmaktadır. Bunlardan en önemlisi hareket artefaktlarıdır. Difüzyon MR mikroskobik düzeyde sıvı hareketini ölçtüğünden hasta hareketlerine çok duyarlıdır. Küçük de olsa hasta hareketi görüntü kalitesini bozar; ADC ölçümlerinin güvenilirliğini ortadan kaldırır (1). Paranasal sinüsler ve temporal kemik çevresinde manyetik duyarlılık artefaktları görülür.

Gradientler izole edilmemişse ortaya çıkan Eddy akımları görüntü distorsiyonuna neden olabilir.

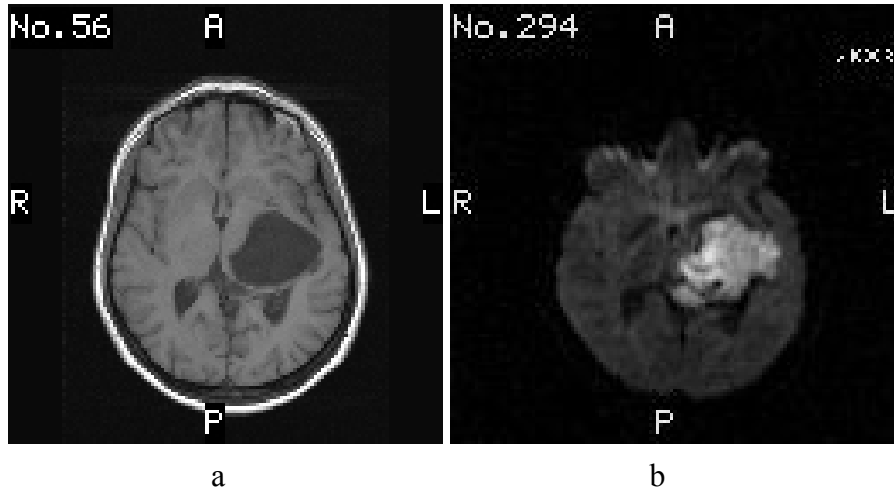


Şekil 12. Akut infarkta difüzyon MR. a) T2 ağırlıklı kesitte sol orta serebral arter sulama alanında ılımlı kortikal sinyal artışı mevcut. b,c) DAG'de ($b=1000s/mm^2$) infarkt çok daha belirgin olarak izleniyor. Superior-inferior doğrultuda yapılan ölçümde (b) inceleme planına paralel seyreden kortikospinal traktus hipointens, dik seyreden korpus kallozum genu ve spleniumu ise hiperintensdir (difüzyonel anizotropi). Sağ-sol doğrultusunda yapılan ölçümde ise (c) inceleme planına paralel seyreden korpus kallozum hipointens, dik seyreden kortikospinal traktus hiperintensdir. d) ADC haritasında infarkt alanı hipointensdir (kısıtlanmış difüzyon)

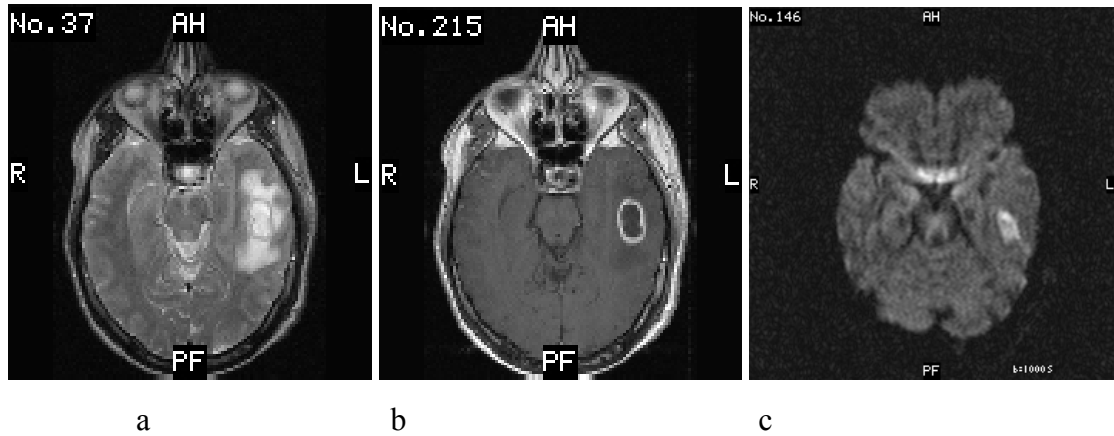
B. Diğer Klinik Uygulamalar: Difüzyon MR ile epidermoid kist araknoid kisten ayrılabilir (88). Araknoid kist, difüzyon dahil tüm sekanslarda BOS ile izointensdir (Şekil 13). Epidermoid kist ise T1 ve T2'de BOS ile yaklaşık eş sinyali iken DAG'de hiperintensdir (yani kısıtlanmış difüzyon paterni gösterir) (Şekil 14).



Şekil 13. Araknoid kistte difüzyon MR. a) T1-ağırlıklı ve b) T2-ağırlıklı MR kesitlerinde kuadrigeminal sisternaya lokalize, BOS ile izointens ekstraaksiyal kist izleniyor. Kistin c) DAG'de hipointens olması araknoid kist tanısını desteklemekte ve epidermoid kisten ayırmaktadır.



Şekil 14. Epidermoid kistte difüzyon MR. a) T1-ağırlıklı kesitte BOS ile eş sinyalli, hafif kitle etkisi oluşturan ekstraaksiyal kist mevcuttur. b) DAG'de kist kısıtlanmış difüzyon göstermektedir (hiperintens). Difüzyon MR görünümü epidermoid kist ile uyumlu olup araknoid kisti dışlamaktadır.



Şekil 15. İntrakranial absede difüzyon MR. a) T2-ağırlıklı kesitte hipointens kapsülü olan hiperintens abse kavitesi ve çevre ödemi görülmektedir. b) Kontrastlı T1-ağırlıklı kesitte hipointens abse kavitesi ve kontrast tutan kapsül mevcuttur. c) DAG'de abse kavitesi hiperintens olarak izlenmektedir. Abse içerisindeki pü visköz niteliği nedeniyle su moleküllerinin difüzyon hızını azaltmaktadır. Tümörlerin kistik ya da nekrotik komponentleri ise daha seröz içerikli; bu nedenle DAG'de hipointens izlenirler.

Beyin tümörlerinde peritümöral vazojenik ödem tümör dokusundan ayrılır. Nekrotik ya da kistik beyin tümörleri abseden ayırd edilebilir (89). Abse kavitesi DAG'de belirgin yüksek sinyal gösterirken tümörlerin kistik ya da nekrotik kesimleri beyin parankimine göre düşük sinyallidir (Şekil 15).

Özellikle apselerin malign kistik tümörlerden ayrımında DAG'nin güvenilir olduğunu bildirir birçok çalışma bulunmaktadır. Genel olarak abse kavitesinde yoğun vizkosite nedeniyle ADC değeri azalmakta, kistik ve nekrotik beyin tümörleri ise apselere göre daha seröz yapıda olduğundan ADC değerleri daha yüksek olmaktadır. Ancak beyin tümörleri enfekte olduğunda ya da içerisinde hemorajik elemanlar bulunduğu anda apselere

aynı intensite özellikleri gösterebilmektedir. Ayrıca, bazı metastatik tümörler ve radyasyon nekrozunda radyolojik bulgular apselerle karışabilmektedir (90).

Literatürde apseler için tanımlanan ADC değerleri 0.28 ile 0.7 ($\times 10^{-3}$ mm²/s) arasında değişmektedir (91). İlk olarak Ebusu ve arkadaşları tarafından beyin apselerinin DAG bulguları tanımlanmıştır. Çalışmalarında kavite içi yoğun içerik nedeniyle difüzyonda kısıtlama, ADC değerinde belirgin azalma (0.31×10^{-3} mm²/s) ve difüzyon ağırlıklı “trace” imajlarda hiperintensite görülmüştür. Daha sonra Desprechins ve arkadaşları iki olguda, Noguchi ve arkadaşları ise dört olguda yaptıkları benzer çalışmada apselerin ADC değerlerinin azaldığını ve difüzyon ağırlıklı “trace” imajlarda ise hiperintens görüldüklerini bildirmişlerdir (92).

Bahattin Hakyemez ve arkadaşları beyin apsesi ve nekrotik tümör ayrımı için toplam 19 olguyu (4 apse, 7 glioblastom, 2 anaplastik astrositom ve 6 metastaz) standart MRG’ye ek olarak difüzyon ağırlıklı “trace” ve “apparent diffusion coefficient” (ADC) görüntüleri ile değerlendirmişler. Apselerin tümünde ADC değerlerinin düşük ($0.69 \pm 0.05 \times 10^{-3}$ mm²/s), malign nekrotik tümörlerde ise ADC değerlerinin apselere göre belirgin yüksek olduğunu ($2.39 \pm 0.63 \times 10^{-3}$ mm²/s) bulmuşlardır. Apseler ile malign kistik tümörlerin ayrımında DAG’ın güvenilirliğini ve nekrotik tümörlerin ADC değerleriyle apseler arasında anlamlı istatistiksel fark olduğunu belirtmişlerdir ($p < 0.001$).

Noguchi ve arkadaşları 18 metastatik kistik tümörde ortalama ADC değerini 2.70×10^{-3} mm²/s, Tien ve arkadaşları ise yüksek evre on kistik gliomda ortalama ADC değerini 2.2×10^{-3} mm²/s olduğunu belirtmişlerdir (93).

Sonuç olarak konvansiyonel MRG incelemede saptanan ve halka tarzı kontrast tutan lezyonların ayırıcı tanısında DAG duyarlı ve rutin olarak kullanılması gereken basit bir yöntemdir. İntrakranial malign nekrotik tümörlerin apselerden ayrımında ADC değerleri mutlaka ölçülmelidir. ADC değerlerinde belirgin azalma apseler için çok anlamlı bir bulgudur (94).

Multipl skleroz (MS) plaklarında ADC’nin arttığı gösterilmiştir. Akut MS plaklarında, kronik plaklara göre daha yüksek ADC değerleri ölçülmüştür (95). Bazı yazarlar DAG’nin hastalığın aktivitesinin değerlendirilmesinde kontrastlı görüntülerin yerini alabileceğini belirtmişlerdir (96). MS’de olduğu gibi bazı akut dissemine ensefalomyelit (ADEM) olgularında ve Progresif multifokal lökoensefalopati (PML) olgularında akut demyelinizan lezyonlara sekonder artmış difüzyon sinyali saptanabilir (97).

DAG’nin lökomotor sistemde de yararlı olduğunu gösteren çalışmalar vardır. Normal kas, kemik iliği ve yağ dokusunun farklı difüzyon özelliğine sahip olduğu bildirilmektedir. Aynı zamanda neoplazmlar, tedavi sonrası yumuşak doku değişiklikleri ve inflamatuvar değişiklikler DAG ile birbirinden ayrılabilir. DAG ile diz eklemindeki sıvının karakterizasyonunun (dejeneratif yada inflamatuvar) yapılabildiği gösterilmiştir (98,99).

Kas iskelet sisteminde ise üzerinde çalışılan bölgelerde hareket artefaktlarının olmaması manyetik hassasiyeti az ve EPI’den daha büyük uzaysal çözünürlüğü olan serilerin geliştirilmesine olanak sağlamıştır. Difüzyon görüntülemenin yumuşak doku tümörlerinin karakterizasyonunda kullanılması için yapılmıştır. Difüzyon tekniğinin hassasiyeti sonucu bu tümörlerin kemoterapiye verdikleri cevabın değerlendirilmesinde de kullanılmıştır. Tümör nekrozu ADC değerini artırırken, canlı neoplastik dokunun mevcudiyeti bunu azaltmaya meyillidir.

Şüphesiz difüzyon görüntülemenin en umut verici uygulamalarından biri, osteoporotik nedenli vertebral kollaps yüksek ADC ve neoplastik nedenli vertebral kollapsdaki düşük ADC'dir. DAG ayrıca kemik iliği selüleritesinin değerlendirilmesinde kullanılmaktadır. Yeni üretilmiş hücreler hiposelüler bölgelerden daha yüksek ADC değerlerine sahiptir. Özellikle normal hiperselüler kemik iliği ile lenfomatöz infiltrasyona bağlı hiperselüler kemik iliği arasında belirgin bir ADC farkı gözlenmez. Buna karşın, bu fark hiposelüler, normoselüler ve hemopoetik hiperselüler kemik iliğinde belirgindir.

Eklem çalışmalarına bakılırsa, sınırlı yapı boyutları, özellikle kartilaj, uzaysal çözünürlük ve sinyal gürültü oranından kaynaklanan teknik zorluklar vardır. Ancak problemler sadece daha fazla teknolojik gelişmeyle çözülebilir. Son olarak dejeneratif ve inflamatuvar efüzyon arasında belirgin bir ADC farkı bulunmuştur. İnflamatuvar efüzyonda hyaluronidaz aktivitesinin bir sonucu olarak, hyalüronik asit ve buna bağlı olarak viskozite azalmasına neden olur.

Vertebral kompresyon kırıklarında DAG ile benign–malign ayrımı yapılabilir (100).

Difüzyon ağırlıklı SSFP sekansı tanısal açıdan akut, benign ve malign nedenli vertebral fraktürlerin ayırt edilmesinde önemli bilgiler sağlar. Benign nedenli akut osteoporotik veya travmatik fraktürler difüzyon ağırlıklı görüntülerde serbest su proton hareketinin artmasına bağlı olarak hipo-izointensitir. Malign nedenli çökme fraktürleri kemik iliği infiltrasyonu nedeniyle difüzyon ağırlıklı görüntülerde serbest su proton hareketinin azalmasına bağlı olarak hiperintens görünümündedir.

Travmatik kemik iliğinde ödem nedeniyle difüzyon katsayısı belirgin artış göstermektedir. Normal kemik iliğiyle karşılaştırıldığında vertebra kırıklarında kemik iliği su volumü artar. Bu nedenle, görünen difüzyon katsayısı yüksek olup, düşük sinyal intensitesine neden olur. Malign kırıklarda ise tümörlü dokuların içindeki ekstraselüler hacmin azalması; görünen difüzyon katsayısını düşürerek sinyal intensitesinde artışa yol açar.

Recep Abanoz ve arkadaşlarının osteoporotik (n=23), malign (n=30), travmatik (n=7) ve enfeksiyöz nedenli toplam 63 adet vertebra fraktürü olan 43 olguyu DAG ile SSFP sekansı kullanarak değerlendirmişler. Benign nedenli akut osteoporotik veya travmatik fraktürler DAG'de serbest su proton hareketinin artmasına bağlı olarak hipo-izointensitir. Malign nedenli çökme fraktürleri ise kemik iliği infiltrasyonu nedeniyle serbest su proton hareketinin azalmasına bağlı olarak hiperintens bulunmuştur. Bu çalışmanın duyarlılığı %94 , özgüllüğünün %96 olduğu görülmüştür (101).

Baur ve arkadaşları, 22 benign ve 17 malign çökmeli 39 olguda yaptıkları çalışmada tüm akut çökmeler T1A görüntülerde izo-hipointens, STIR da ise hiperintens izlenmiştir. DAG incelemede malign çökmelerin hepsi hiperintens iken, benign çökmeler izo/hipointens olarak saptanmıştır. Malign çökmelerin ayrımında %100 spesifite bildirilen bu çalışmada, benign gruba yalnızca travmatik yada osteoprotik olgular alınmıştır (98).

Castillo ve arkadaşları DAG'nin metastaz taramasındaki duyarlılığının konvansiyonel sekanslara üstün olmadığını belirtmişlerdir. Bu çalışma vertebralarda çökmelere yönelik olmayıp, litik ve sklerotik görünümlü tüm vertebral metastazların taranması niteliğindedir. Litik ve sklerotik görünümlü tüm vertebral metastazların difüzyon görüntüleri, çökme fraktürleriyle aynı fizyopatolojik temele dayanmakla birlikte, Vertebralarda çökme olmadan da malign hücre infiltrasyonu bulunabilir. Ancak bu durumun DAG'a malign çökme fraktürlerinde olduğu gibi yansımaması ilginçtir (102).

Difüzyon MR'ın pediatrik popülasyondaki başlıca kullanım alanları neonatal infarkt ve hipoksik iskemik ensefalopatinin erken tanısı, beyaz cevher maturasyonunun değerlendirilmesidir. Bu yöntem metabolik hastalıkların incelenmesinde de rol oynayabilir (103).

DAG daha seyrek olarak abdomende kullanılmaya başlanmıştır. İki çalışmada üst abdominal organların normal ve patolojik durumlarında DAG'nin faydalı olduğu gösterilmiştir (104). DAG'nin hepatik abse ile kistik yada nekrotik tümörlerin ayırımında yararlı olduğu gösterilmiştir (105).

Literatür gözden geçirildiğinde; fokal karaciğer lezyonlarında, difüzyon görüntüleme yüksek su içeren lezyonları (kist ve anjiomalar), solid lezyonlardan ayırabilmektedir. Sonraki araştırmalarda iyi huylu (fokal nodüler hiperplazi (FNH), adenoma) ve kötü huylu (metastaz, hepatoselüler karsinom (HCC)) formların histolojik tiplerinin ADC değerleri arasında fark olsa da, lezyonlar teker teker incelendiğinde tanımlamadan kaynaklanan değerler arasında benzerlik görülmektedir. Kronik karaciğer hastalığı ve sirozlu hastalarda, kollajen depositleri su moleküllerinin hareketini engelleyip ADC değerlerini azaltarak , fibrozis derecesini belirlemede umut verici olarak görünmektedir.

Retroperiton hareket artefaktlarından daha az etkilenir ve difüzyon görüntüleme için uygun bir bölgedir. Burada pankreasın musin üreten tümörleriyle, psödokist formlarını ADC değerleri baz alınarak ayırmak mümkündür. Fakat DAG'nin sınırlı uzaysal çözünürlüğü küçük lezyonların tanınmasına izin vermemektedir.

Irie ve arkadaşlarının intraduktal musin üreten pankreas tümörlerinin pankreastaki diğer kistik lezyonlardan ayırımına yönelik yaptıkları çalışmada musin üreten intraduktal tümörü olan 19 hastadaki ortalama ADC değerleri $2.8 \times 10^{-3} \text{ mm}^2/\text{s} \pm 1.0 \times 10^{-3}$ psödokisti olan 9 hastada ortalama ADC değerleri $2.9 \times 10^{-3} \text{ mm}^2/\text{s} \pm 1.2 \times 10^{-3}$, kronik pankreatite bağlı ana pankreatik kanal dilatasyonu olan 5 hastada ortalama ADC değerleri $3.3 \times 10^{-3} \text{ mm}^2/\text{s} \pm 1.2 \times 10^{-3}$, seröz kistadenoma olan 2 hastada ortalama ADC değerleri $2.3 \times 10^{-3} \text{ mm}^2/\text{s}$ ve $2.6 \times 10^{-3} \text{ mm}^2/\text{s}$ olup bu çalışma sonucunda musin üreten tümörler ile diğer kistik lezyonların ADC değerleri birbirine benzerlik göstermekte olup bu lezyonları ADC değerleri göz önüne alınarak ayırtetmenin zor olduğunu belirtmişlerdir (106).

Sun XJ ve arkadaşlarının 3 cm'den küçük karaciğer lezyonlarının DAMRG değerlendirmesinde; 97 karaciğer lezyonunun (22 HCC, 21 metastatik tümör, 28 hemanjiom, 26 kist) ortalama ADC değerleri HCC'de $0.91 \pm 0.07 \times 10^{-3} \text{ mm}^2/\text{s}$, metastatik tümörlerde $1.13 \pm 0.27 \times 10^{-3} \text{ mm}^2/\text{s}$, kavernoöz hemanjiomalarda $1.94 \pm 0.37 \times 10^{-3} \text{ mm}^2/\text{s}$, kistlerde $3.26 \pm 0.30 \times 10^{-3} \text{ mm}^2/\text{s}$ olup hepatik lezyonların tanısında bu kantitatif değerlendirme anlamlı bulunmuştur (107).

Kim ve arkadaşlarının 6 sağlıklı gönüllü ve 126 hastadan yaptıkları DAMRG ile normal karaciğer, dalak, böbrek parankimlerinin ortalama ADC değerleri ile 49 malign karaciğer lezyonu (33 HCC, 15 metastatik karaciğer tümörü ve bir kolanjiyelüler karsinom) ve 30 benign lezyonun (17 kist, 12 hemanjiom ve 1 anjiomyolipom) ortalama ADC değerleri $2.49 \pm 1.39 \times 10^{-3} \text{ mm}^2/\text{s}$ 'dir. Malign lezyonların ortalama ADC değerleri $1.01 \pm 0.38 \times 10^{-3} \text{ mm}^2/\text{s}$ olup bu değerlerin karaciğerin malign ve benign lezyonlarını ayırmada duyarlılığı %98, özgüllüğü ise %80 olarak belirtilmiştir (108).

Yamada ve arkadaşlarının 77 karaciğer lezyonu olan 78 hastada karın içi organlar ve karaciğer lezyonlarından aldıkları ortalama ADC değerleri; karaciğerde 0.72×10^{-3}

mm²/s, dalakta 0.80 x10⁻³ mm²/s, böbrekte 1.38 x10⁻³ mm²/s, safra kesesinde 2.82 x10⁻³ mm²/s'dir. HCC'de 1.02 x10⁻³ mm²/s, metastatik lezyonlarda 1.16x10⁻³ mm²/s, hemanjiomalarda 1.31 x10⁻³ mm²/s, kistlerde 3.03 x10⁻³ mm²/s olup karaciğer lezyonlarının karakterizasyonunda ortalama ADC değerlerinin faydalı olduğu belirtilmiştir (109).

Namimoto ve arkadaşlarının 59 karaciğer lezyonuna yönelik yaptıkları çalışmada (41 malign tümör, 9 hemanjiom, 9 kist) ortalama ADC değerleri malign kitlelerde 1.04 x10⁻³ mm²/s, benign kitlelerde 1.95 x10⁻³ mm²/s ve kistlerde 3.05 x10⁻³ mm²/s'dir. Kistik metastatik tümörler hariç fokal karaciğer kitlelerinin karakterizasyonunda DAMRG'nin faydalı olduğunu belirtmişlerdir (110).

Quan ve arkadaşlarının yaptığı küçük fokal karaciğer lezyonlu 56 olgunun DAMRG ile değerlendirilmesinde, HCC olan 11 olgunun ADC değerleri 0.93 ± 0.06 x10⁻³ mm²/s, metastatik tümörü olan 15 olgunun ADC değerleri 1.09 ± 0.18 x10⁻³ mm²/s, kavernöz hemanjiomu olan 14 olgunun ADC değerleri 1.95 ± 0.38 x10⁻³ mm²/s, kisti olan 16 olgunun ADC değerleri 3.184 ± 0.33 x10⁻³ mm²/s saptanmış ve lezyonlu karaciğer ile normal karaciğer ADC değerleri arasında istatistiksel olarak anlamlı fark bulunmuştur (111).

Wang J. ve arkadaşları baş ve boyun lezyonu olan toplam 97 olguda DAMRG ile yaptıkları çalışmada ADC değerlerinin malign ve solid benign kitleleri birbirinden ayırmada %91 özgüllükte, %84 duyarlılıkta ve %86 doğrulukta olduğunu bulmuşlardır. Ortalama ADC değerleri malign lenfomalı 23 olguda 0.66 ± 0.27 x10⁻³ mm²/s, karsinomlu 36 olguda 1.13 0.43 x10⁻³ mm²/s, benign solid tümörlü 22 olguda 1.56 ± 0.52 x10⁻³ mm²/s, benign kistik lezyonlu 10 olguda 2.05 ± 0.62 x10⁻³ mm²/s bulunmuştur (112). MRG'nin, canlı organizmalardaki moleküler difüzyonu ölçebilen tek metod olduğu düşünülüyor. Bu olay, doku içinde su moleküllerinin Brownian hareketiyle ilgilidir, ama sadece bu hareketle açıklanamaz, perfüzyon gibi diğer faktörler de dikkate alınmalıdır. Böylece, difüzyon olayı, difüzyon katsayısına tercihen ADC ile ölçülür.

GEREÇ VE YÖNTEM

Olgular

Çalışma Eylül 2005 ile Kasım 2006 tarihleri arasında, İnönü Üniversitesi Tıp Fakültesi Radyoloji Anabilim Dalı'nda MRG incelemelerinde böbrek ve mesane kitlesi saptanan 9'u kadın ve 27'si erkek toplam 36 olgu üzerinde gerçekleştirildi. Belirtilen olguların yaşları 6 ile 78 arasında değişmekteydi (Ort:54,1 yıl, SS:20,1).

Çalışma T.C. İnönü Üniversitesi Tıp Fakültesi Yerel Etik kurulu tarafından 14.09.2005 tarihli kararı ile onaylanmıştır.

Görüntüleme

Yukarıda belirtilen tüm olgular ana manyetik alanı 1,5 Tesla, gradient gücü ise 32 mTesla/m olan süperiletken manyetik rezonans görüntüleme cihazı (Gyroscan Intera Master, Philips, Best, Hollanda) ile incelendi. İnönü Üniversitesi Radyoloji Anabilim Dalına böbrek ve mesane kitlesi ön tanısıyla gelen tüm olgular standart protokollere ek olarak, difüzyon ağırlıklı görüntüleme ile değerlendirildi. Standart protokollerimiz TR/TE alınacak lerin eklenmesiyle toplam 36 olguda yer kaplayan lezyon saptandı. Böbrek için T1 ağırlıklı görüntülerde TR/TE/NSA=10/4.6/2, T2 ağırlıklı görüntülerde TR/TE/NSA=1600/100/2, T1 TFE BH'de TR/TE/NSA=7/3/1 ve in phase, out phase sekansları kullanıldı. Mesanede ise T1 ağırlıklı görüntülerde; TR/TE/NSA=500/15/1, T2 ağırlıklı görüntülerde TR/TE/NSA=500/100/1. Bu sekansların tümü aksiyel planda uygulandı.

DAG

Her hastaya yukarıda tanımlanan minimum görüntüleme protokolüne ek olarak, single shot ekoplanar sekansı ile DAG yapıldı. DAG ile kontrast maddeye gerek duyulmadan kısa sürede (17 sn) incelemeler gerçekleştirildi. Sekans parametrelerimiz; TR: 4393 ms, TE: 81 ms, FOV 430 mm, matriks 128x256 mm, slice thickness 5-7 mm, interslice gap 1 mm idi.

Görüntü Analizi

Tüm hastalarda ve kontrol grubunda iki farklı b (0 ve 1000 mm²/sn) değeri kullanıldı. Difüzyon gradientleri 3 planda (x, y, z) uygulandı. ADC haritaları software programlardan rekonstrüksiyonla elde edildi. Ortalama ADC değerleri direkt olarak ADC haritalarında hesaplandı. T2 ağırlıklı görüntüler baz alınarak ilgili bölgeye ROI (oval veya yuvarlak şekilli) yerleştirildi. Her hastada lezyon ve normal bölgeden en az üç değer alınarak ortalama ADC değeri hesaplandı. ROI alanları böbrek lezyonlarında lezyon boyutuna göre değişen 150-1200 mm² arasında, normal böbrekte ise kitlenin simetriğindeki böbrek zonundan benzer ROI değerleri kullanılarak ölçümler yapıldı. Mesane kitlelerinde ise ROI alanları 3.2-500 mm² arasında, mesane normal duvarından ise ROI nokta (3.2-7 mm²) şeklinde alındı.

Kesin Tanılar

Olguların kesin tanıları klinikopatolojik olarak konuldu. DAG yöntemiyle incelenen lezyonlar (N=36) belirtilen tanılara göre benign (n=8) ve malign (n=28) olarak sınıflandırıldı.

İstatiksel Analiz

Tüm olgular kesin tanıları alt başlığında böbrek ve mesane malign- benign kitleleri olarak gruplandırıldı. Ayrıca normal böbrek parankimi ve mesane duvarına ait değerler elde edildi. İkili gruplar arasındaki farklılıklar nümerik ölçüler için bağımsız değişkenler tüm kitleler ve böbrek kitleleri için t testi ile mesane kitleleri için ise sayıları daha az olduğundan Mann Whitney U testi ile incelendi. Elde olunan verilerin istatiksel analizi için SPSS (SPSS, Chicago, Illinois, A.B.D) programının 13.0 sürümü kullanıldı.

BULGULAR

Bu çalışmada 12 'si mesane 24'ü renal olmak üzere toplam 36 olgu üzerinde ADC değerleri çalışılmıştır. Kitlelerde böbrek ve mesane ayrımı yapılmaksızın 36 olgunun 28'i malign, 8'i benign natürdeydi. Malign kitlelerin ortalama ADC değerleri $2.716 \times 10^{-3} \text{ mm}^2/\text{s}$, benign kitlelerin ortalama ADC değerleri 1.005×10^{-3} olarak ölçüldü (Tablo 4).

Tablo 4. Malign –benign kitle karşılaştırılması

sgrup	N	Ortalama ADC	Standart Sapma	Ortalama Standart Hata
ADC benign	10	2.319	0.958	0.317
ADC malign	26	0.893	0.355	0.091

Böbrek kitleli olan grubumuz 6-80 yaş aralığında, 16 erkek, 8 kadın olmak üzere toplam 24 olgudan oluşmaktaydı. Bu kitlelerin 15'i malign (10 RHK, 1 Wilm's tümörü, 1 THK, 2 NHL, 1 nöroblastom) ve 9'u benign (2 anjiomyolipom, 2 basit kist, 2 böbrek absesi, 1 Bertini kolumnar hipertrofisi, 2 kistik nefroma) klinikopatolojik özellik göstermekteydi. Malign benign ayrımı yapılmaksızın tüm böbrek kitlelerin ortalama ADC değerleri $1,385 \times 10^{-3} \text{ mm}^2/\text{s}$, normal böbrek parankiminin ADC değerleri ise $2.096 \times 10^{-3} \text{ mm}^2/\text{s}$ bulunmuştur (Tablo 5)

Tablo 5. Normal böbrek parankimi ile böbrek kitlesi karşılaştırması

sgrup	N	Ortalama ADC	Standart Sapma	Ortalama Standart Hata
ADC normal	24	2.096	0.291	0,088
ADC kitle	24	1.385	1.005	0,199

15 malign böbrek kitlesinin ortalama ADC değerleri $0.811 \times 10^{-3} \text{ mm}^2/\text{s}$, normal böbrek parankiminin ADC değerlerinden $2.096 \times 10^{-3} \text{ mm}^2/\text{s}$) belirgin düşük olup bu değerler arasında istatistiksel olarak anlamlı fark bulunmuştur ($p < 0.0001$). Benign kitlelerin ortalama ADC değerleri normal böbrek parankiminin ADC değerlerinden yüksek olup istatistiksel olarak anlamlıdır (Tablo 6).

Tablo 6. Normal böbrek-malign böbrek kitle karşılaştırması

sgrup		N	Ortalama ADC	Standart Sapma	Ortalama Standart Hata
ADC	normal	24	2.096	0.291	0.088
	Malign	15	0.811	0.359	0.134

Mesane kitlesi olan 52-82 yaş aralığında toplam 12 olgunun kitle ADC değerleri normal mesane duvarı ADC değerleri ile karşılaştırılmıştır. Olgularımızdan 11'i erkek, sadece biri kadındı. 11 kitlenin histopatolojisi karsinomla uyumlu olup ADC değerleri ile patolojisi korelasyon gösterdi. Bu kitlelerin ortalama ADC değerleri ($1,097 \times 10^{-3} \text{ mm}^2/\text{s}$), normal mesane duvarından alınan ortalama ADC değerlerinden ($1,979 \times 10^{-3} \text{ mm}^2/\text{s}$) belirgin düşük olup, aralarında istatistiksel olarak anlamlı fark bulundu ($p < 0.0001$).

Tablo 7. Mesane normal ve kitle karşılaştırması

sgrup		N	Ortalama ADC	Standart Sapma	Ortalama Standart Hata
ADC	Normal	12	1,979	0.414	0.119
	Kitle	12	1,097	0.449	0.129

Çalışmadaki olguların başlıca tanımlayıcı özellikleri ve klinikopatolojik tanıları Tablo 8 ve 9'da verilmiştir.

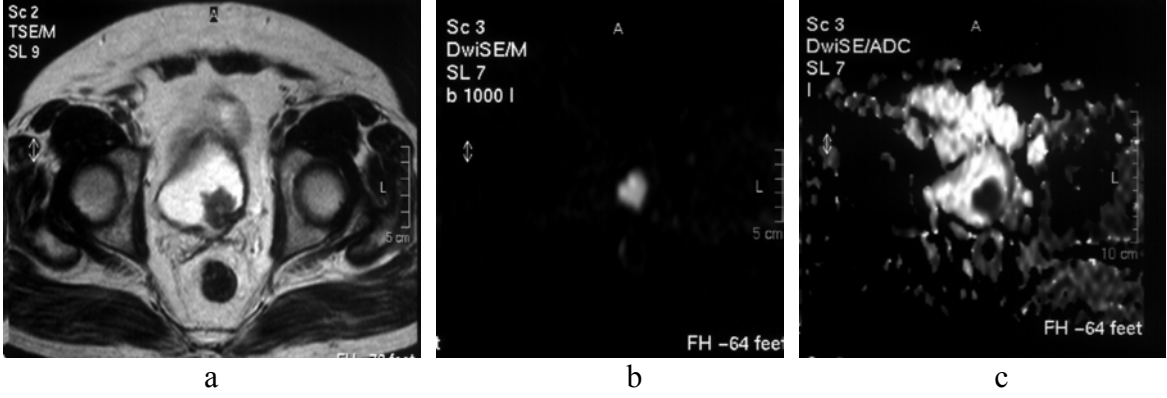
Tablo 8. Renal Kitle olgularının başlıca tanımlayıcı özellikleri

	İsimler	Yaş	Cinsiyet	Kitle Boyutu (mm)	Kitlenin ADC Değeri	Normal Dokunun ADC Değeri	Patoloji
1	UT	51	E	130	0.700×10^{-3}	2.086×10^{-3}	Renal hücreli karsinom
2	KK	6	E	80	0.572×10^{-3}	1.711×10^{-3}	Nöroblastom
3	SF	52	E	50	0.975×10^{-3}	2.034×10^{-3}	Renal hücreli karsinom
4	HG	74	E	35	0.890×10^{-3}	1.714×10^{-3}	Renal hücreli karsinom
5	MD	41	E	95	0.922×10^{-3}	2.050×10^{-3}	Renal hücreli karsinom
6	VA	60	E	40	1.402×10^{-3}	2.248×10^{-3}	Renal hücreli karsinom
7	FG	10	E	57	2.729×10^{-3}	1.882×10^{-3}	Kistik nefroma
8	MY	66	E	63	0.967×10^{-3}	1.752×10^{-3}	Renal hücreli karsinom
9	MU	9	E	75	1.066×10^{-3}	1.966×10^{-3}	Wilm's tümörü
10	FD	23	K	40	0.450×10^{-3}	1.932×10^{-3}	Non hodking lenfomanın renal tutulumu
11	VA	80	K	37	1.417×10^{-3}	2.043×10^{-3}	Renal hücreli karsinom
12	MG	70	E	50	1.872×10^{-3}	2.097×10^{-3}	Bertini kolumnar hipertrofisi
13	IA	36	E	75	0.268×10^{-3}	1.865×10^{-3}	Non hodking lenfomanın renal tutulumu
14	SK	50	K	35	1.313×10^{-3}	2.694×10^{-3}	Anjiomyolipom
15	AK	51	E	125	0.617×10^{-3}	2.073×10^{-3}	Renal hücreli karsinom
16	AT	29	K	32	1.667×10^{-3}	2.138×10^{-3}	Renal Apse
17	SM	62	E	145	0.574×10^{-3}	2.138×10^{-3}	Renal hücreli karsinom
18	FA	53	K	55	0.878×10^{-3}	2.073×10^{-3}	Renal apse
19	AU	65	K	170	3.774×10^{-3}	1.751×10^{-3}	Basit kist
20	CD	60	E	125	1.074×10^{-3}	2.590×10^{-3}	Renal hücreli karsinom
21	ASB	40	E	120	0.265×10^{-3}	2.417×10^{-3}	Renal hücreli karsinom
22	AY	40	K	35	3.525×10^{-3}	2.427×10^{-3}	Kistik nefroma
23	BK	61	E	60	3.180×10^{-3}	1.905×10^{-3}	Basit kist
24	NI	42	K	10	2.152×10^{-3}	2.725×10^{-3}	Anjiomyolipom

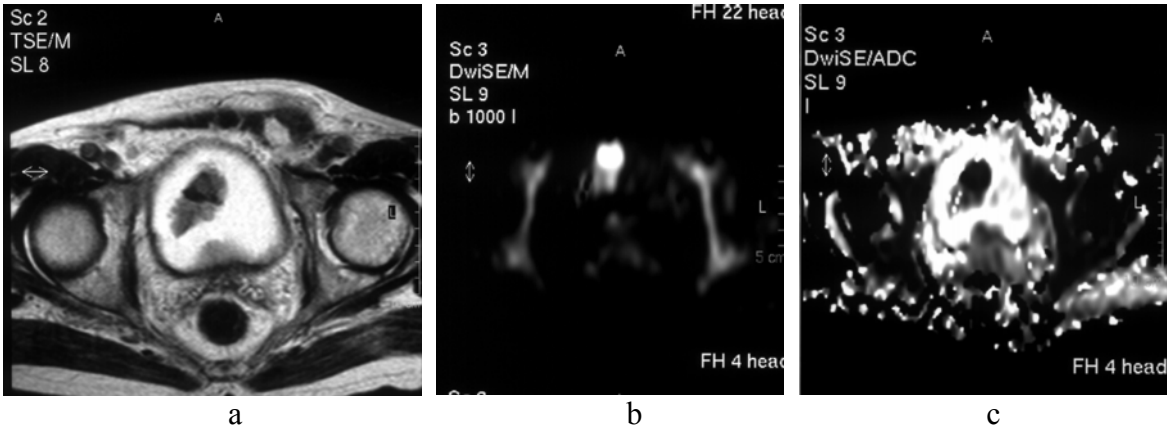
Tablo 9. Mesane Kitleli olguların başlıca tanımlayıcı özellikleri

	İsimler	Yaş	Cinsiyet	Kitle Boyutu (mm)	Kitlenin ADC Değeri	Normal Dokunun ADC Değeri	Patoloji
1	UU	64	E	43	0.695×10^{-3}	1.662×10^{-3}	Papiller ürotelyal karsinom
2	HB	75	E	50	0.964×10^{-3}	2.329×10^{-3}	Transizyonel hücreli karsinom
3	HE	78	E	55	0.823×10^{-3}	1.736×10^{-3}	Ürotelyal karsinom
4	MY	63	E	12	2.108×10^{-3}	2.605×10^{-3}	Diffüz duvar kalınlaşması
5	YD	74	E	25	0.884×10^{-3}	2.179×10^{-3}	Transizyonel hücreli karsinom
6	BD	63	E	34	0.939×10^{-3}	2.719×10^{-3}	Transizyonel hücreli karsinom
7	HG	52	E	73	1.633×10^{-3}	1.373×10^{-3}	İnvaziv Ürotelyal karsinom
8	BU	56	K	45	1.376×10^{-3}	2.150×10^{-3}	İnfiltratif Ürotelyal karsinom
9	MY	82	E	65	0.622×10^{-3}	1.819×10^{-3}	Prostatik adenokarsinom invazyonu
10	HK	81	E	25	1.468×10^{-3}	1.826×10^{-3}	Transizyonel hücreli karsinom
11	YP	63	E	65	0.875×10^{-3}	1.676×10^{-3}	Transizyonel hücreli karsinom
12	RD	67	E	56	0.785×10^{-3}	1.675×10^{-3}	Transizyonel hücreli karsinom

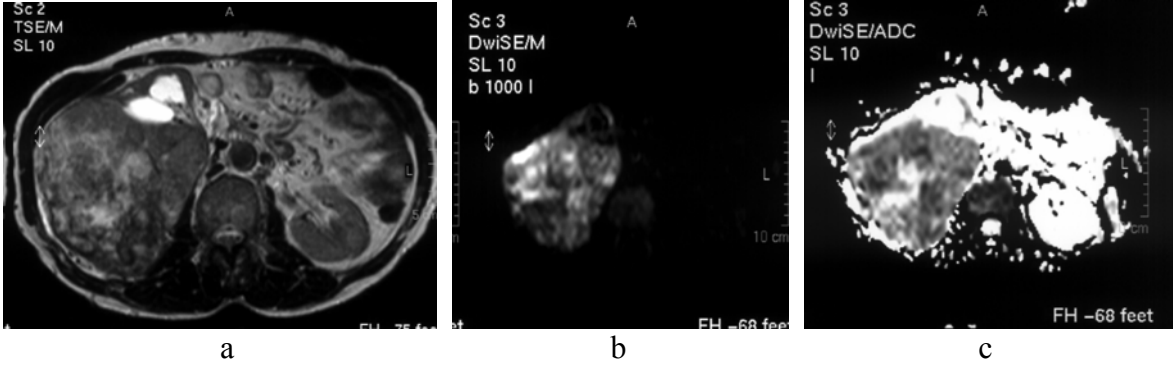
OLGU ÖRNEKLERİ



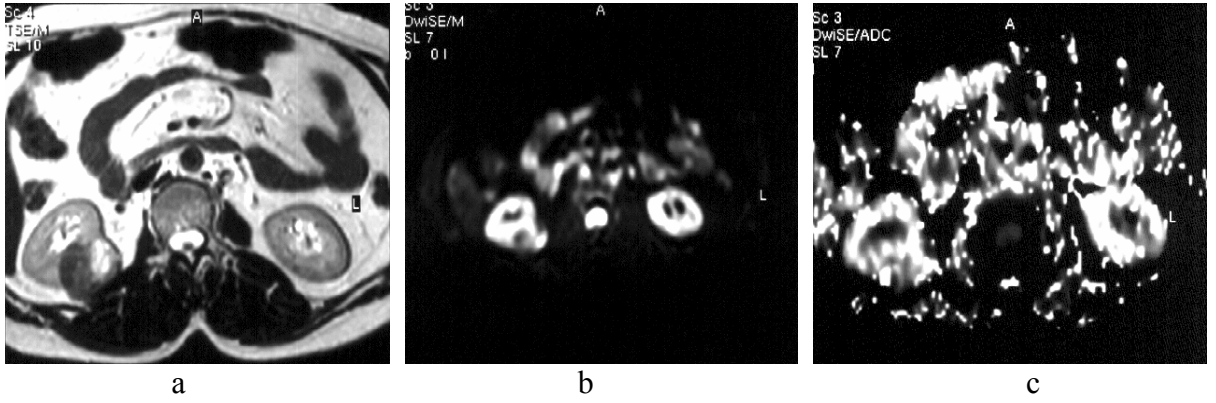
Şekil 16. Mesane sol lateralinde 2x2.5 cm boyutta lümene polipoid tarzda uzanan kitle (THK), a) T2 ağırlıklı kesitte hipointens kitle b) DAG'de hiperintens c) ADC görüntülerde hipointens (difüzyon kısıtlanmış); kitlenin ADC değeri $0.88 \times 10^{-3} \text{ mm}^2/\text{s}$, normal mesane duvarının ADC değeri $2.17 \times 10^{-3} \text{ mm}^2/\text{s}$.



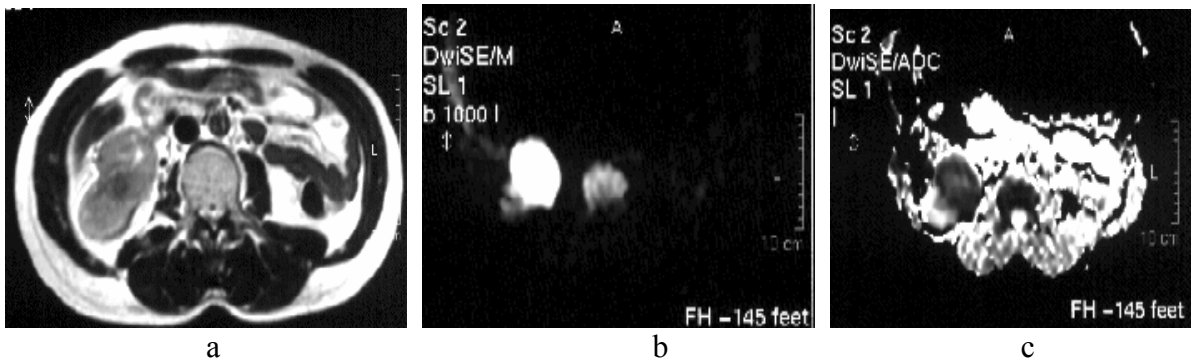
Şekil 17. Mesane lümenine sağ lateralinden uzanım gösteren 4.3x2.5 cm boyutta kitle (THK), a) T2 ağırlıklı kesitte hipointens kitle, b) DAG'de hiperintens (difüzyon kısıtlanmış) c) ADC görüntüler; kitlenin ADC değeri $0.69 \times 10^{-3} \text{ mm}^2/\text{s}$, normal mesane duvarının ADC değeri $1.66 \times 10^{-3} \text{ mm}^2/\text{s}$



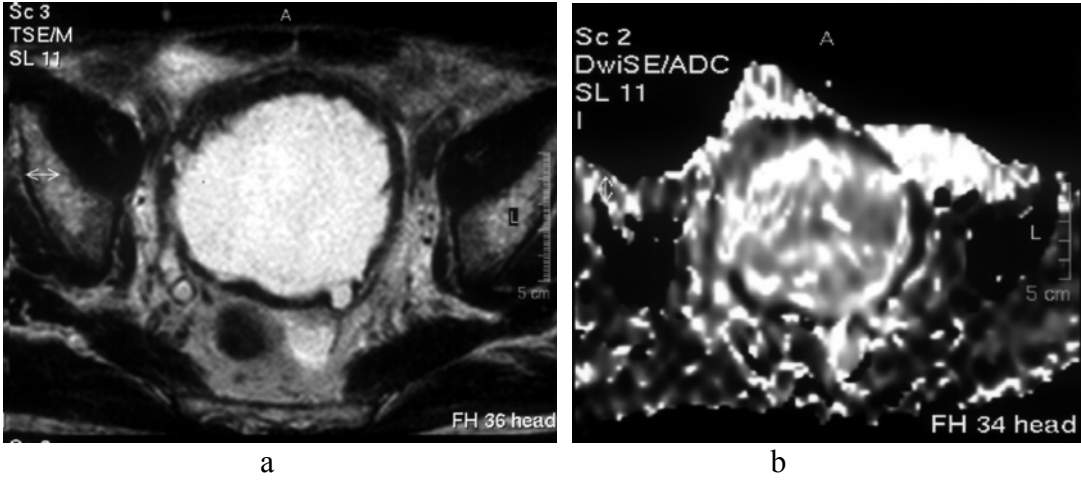
Şekil 18 Sağ böbrekte 14.5x11 cm boyutta kitle (RHK), a) T2 ağırlıklı kesitte kitle heterojen intensitede izleniyor b) DAG'de kistik alanlarda difüzyon artışı, solid alanlarda difüzyon kısıtlanması izleniyor c) ADC görüntüleri; kitlenin ADC değeri $0.57 \times 10^{-3} \text{ mm}^2/\text{s}$, normal böbrek parankiminin ADC değeri $2.13 \times 10^{-3} \text{ mm}^2/\text{s}$



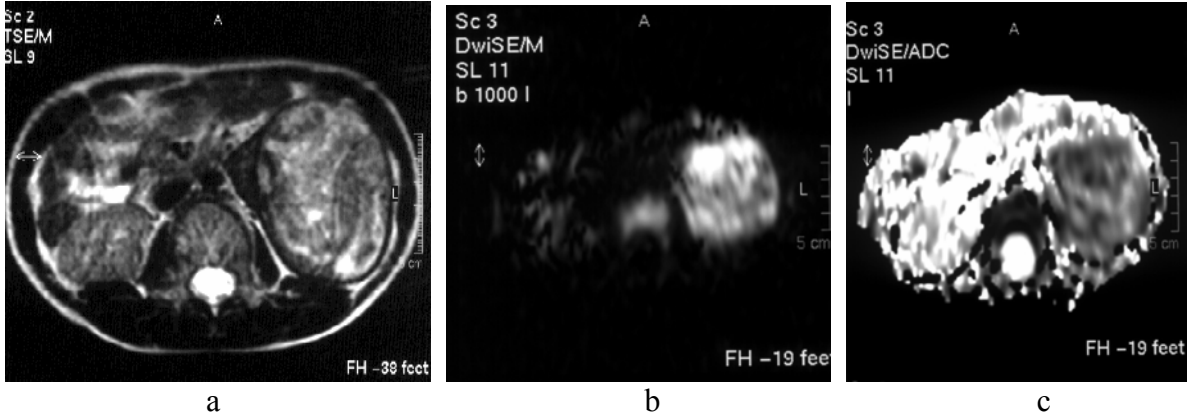
Şekil 19. Sağ böbrekte 3.5x3.2 cm boyutta düzgün sınırlı kitle (Anjiomyolipom), a) T2 ağırlıklı kesitte kitle heterojen intensitede izleniyor b) difüzyon ağırlıklı görüntüler c) ADC görüntüleri; kitlenin ADC değeri $1.31 \times 10^{-3} \text{ mm}^2/\text{s}$, normal böbrek parankiminin ADC değeri $2.69 \times 10^{-3} \text{ mm}^2/\text{s}$



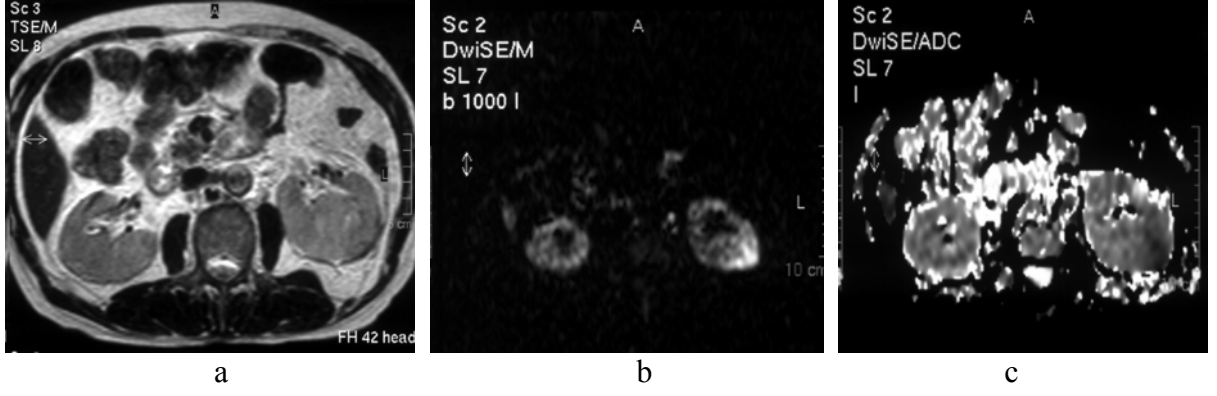
Şekil 20. Sağ böbrekte 4x5 cm boyutta düzgün sınırlı kitle (RHK), a) T2 ağırlıklı kesitte kitle heterojen intensitede, b) DAG c) ADC görüntüleri; kitlenin ADC değeri $0.97 \times 10^{-3} \text{ mm}^2/\text{s}$, normal böbrek parankiminin ADC değeri $2.03 \times 10^{-3} \text{ mm}^2/\text{s}$



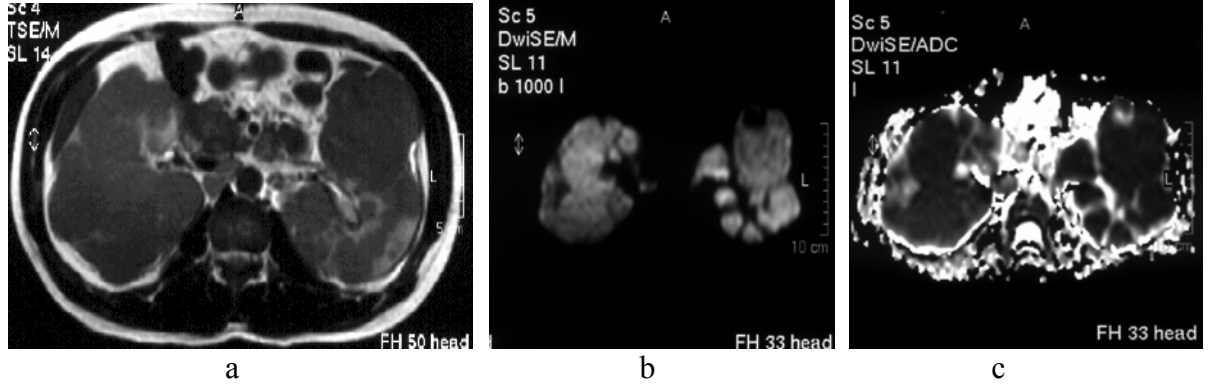
Şekil 21. Mesane anterior duvarında yer yer düzensiz duvar kalınlaşması (prostat hiperplazine bağlı diffüz yer yer düzensiz duvar kalınlaşması) a) T2 ağırlıklı kesitte mesane anterior duvarında hipointens düzensiz duvar kalınlaşması, b) ADC görüntülerde kitlenin ADC değeri $2.10 \times 10^{-3} \text{ mm}^2/\text{s}$, normal mesane duvarının ADC değeri $2.60 \times 10^{-3} \text{ mm}^2/\text{s}$



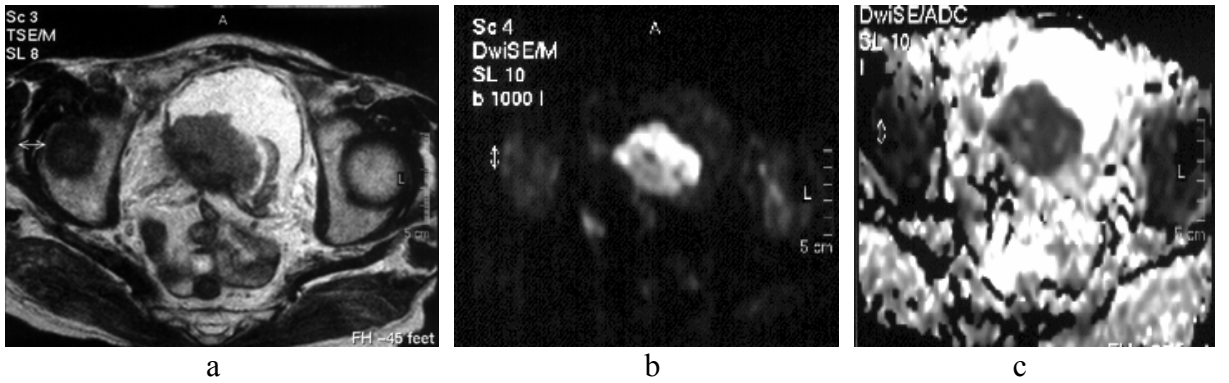
Şekil 22. Sol böbrekte 7.5x5.5 cm boyutta heterojen kitle (Wilm's tümörü), a) T2 ağırlıklı kesitte sol böbrekte heterojen hipointens kitle b) DAG c) ADC görüntülerde kitlenin ADC değeri $1.06 \times 10^{-3} \text{ mm}^2/\text{s}$, normal böbrek parankiminin ADC değeri $1.96 \times 10^{-3} \text{ mm}^2/\text{s}$



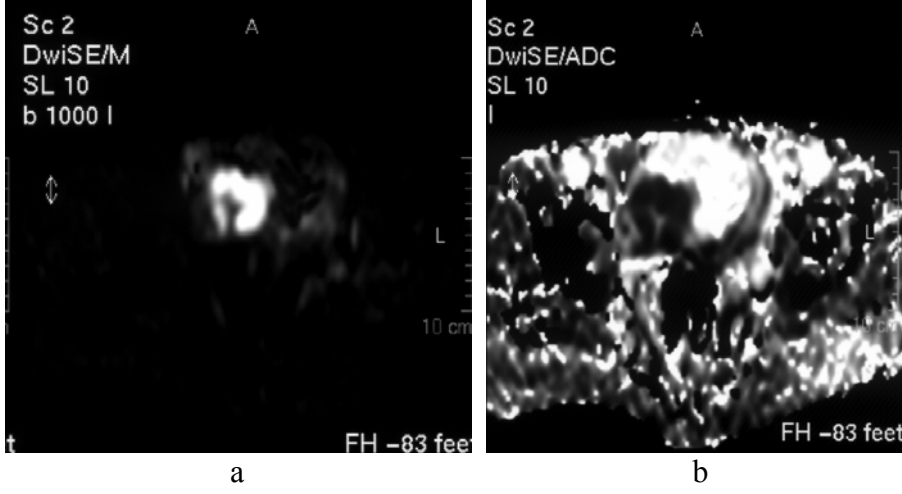
Şekil 23. Sol böbrek orta zon lateralinde sınırları net olmayan 5x4 cm boyutlarında kitle lezyonu (Bertini'nin kolumnar hipertrofisi), a) T2 ağırlıklı kesitte böbrek parankimi ile izointens kitle b) DAG, c) ADC görüntülerde kitlenin ADC değeri $1.87 \times 10^{-3} \text{ mm}^2/\text{s}$, normal böbrek parankiminin ADC değeri $2.09 \times 10^{-3} \text{ mm}^2/\text{s}$



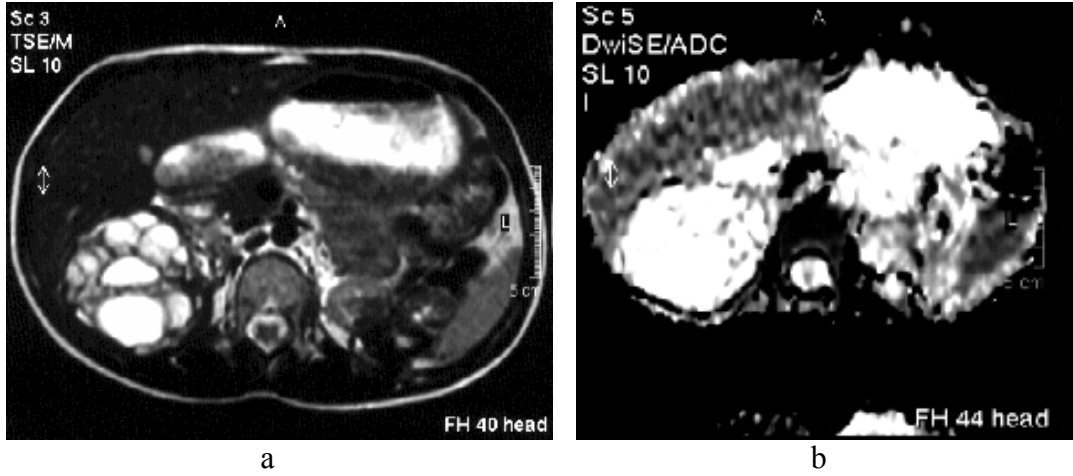
Şekil 24. Her iki böbrekte büyüğü sağda 7x7,5 cm boyutta olan multipl kitleler (NHL'nin bilateral böbrek tutulumu), a) T2 ağırlıklı kesitte her iki böbrekte böbrek parankimine göre hipointens multipl kitleler, b) DAG c) ADC görüntülerde kitlenin ADC değeri $0.26 \times 10^{-3} \text{ mm}^2/\text{s}$, normal böbrek parankiminin ADC değeri $1.86 \times 10^{-3} \text{ mm}^2/\text{s}$



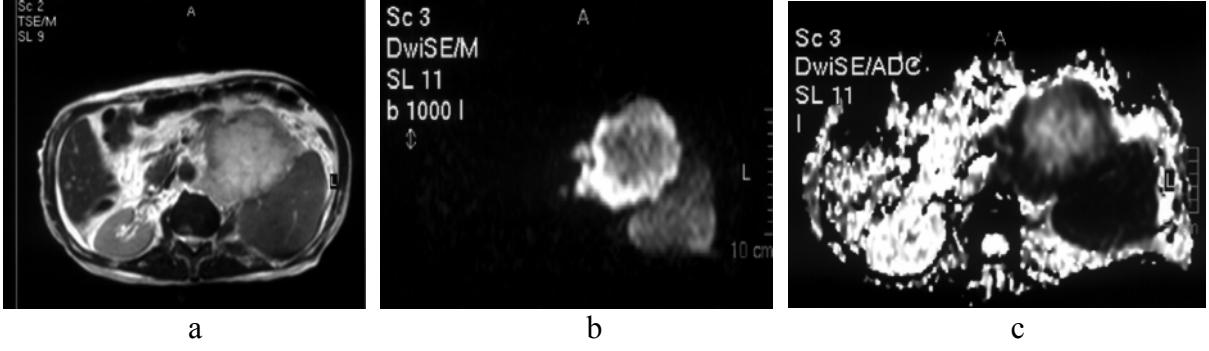
Şekil 25. Mesane tabanı ve sağ lateralinde 5,5x3,6 cm boyutta kitle (THK), kitlenin ADC değeri $0.82 \times 10^{-3} \text{ mm}^2/\text{s}$, normal mesane duvarının ADC değeri $1.73 \times 10^{-3} \text{ mm}^2/\text{s}$



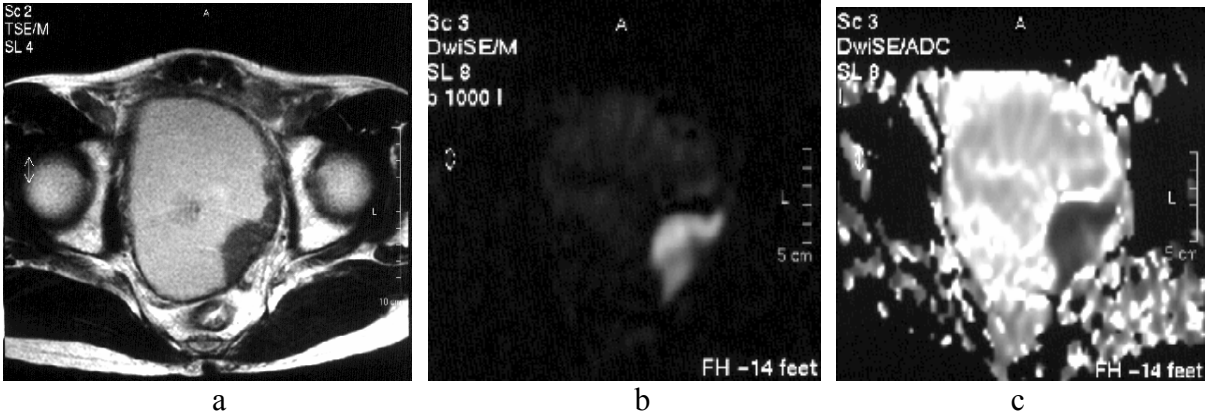
Şekil 26. Mesane sağ lateralinde 4,5x4,8 cm boyutta kitle (THK), a) DAG'de hiperintens, b) ADC görüntülerde hipointens difüzyon kısıtlanması gösteren kitle, kitlenin ADC değeri $0.96 \times 10^{-3} \text{ mm}^2/\text{s}$, normal mesane duvarının ADC değeri $2.32 \times 10^{-3} \text{ mm}^2/\text{s}$



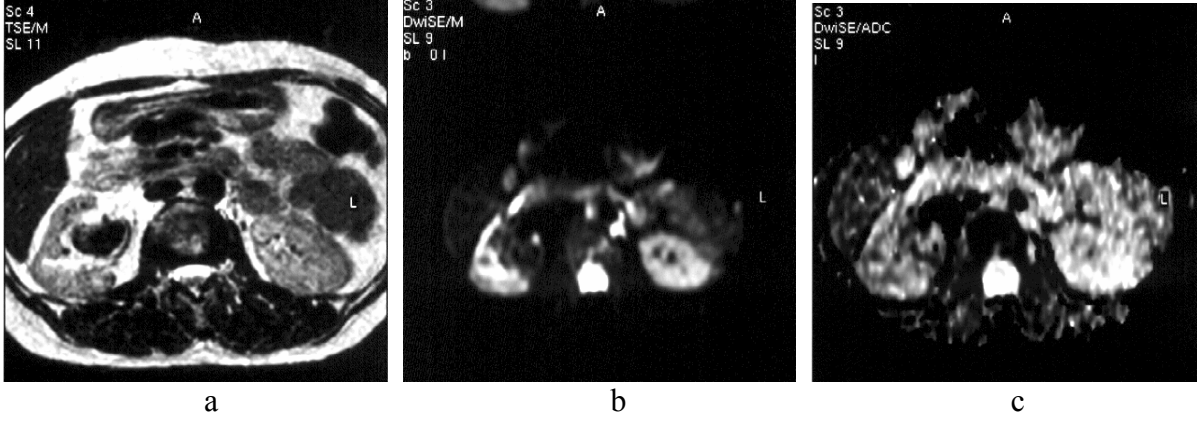
Şekil 27. Sağ böbrekte büyüğü 5x7 cm boyutta kistik kitleler (kistik nefroma), a) T2 ağırlıklı kesitte hiperintens kistik kitleler, b) ADC görüntülerde difüzyon artışı görülmekte; kitlenin ADC değeri $2.72 \times 10^{-3} \text{ mm}^2/\text{s}$, normal böbrek parankiminin ADC değeri $1.88 \times 10^{-3} \text{ mm}^2/\text{s}$



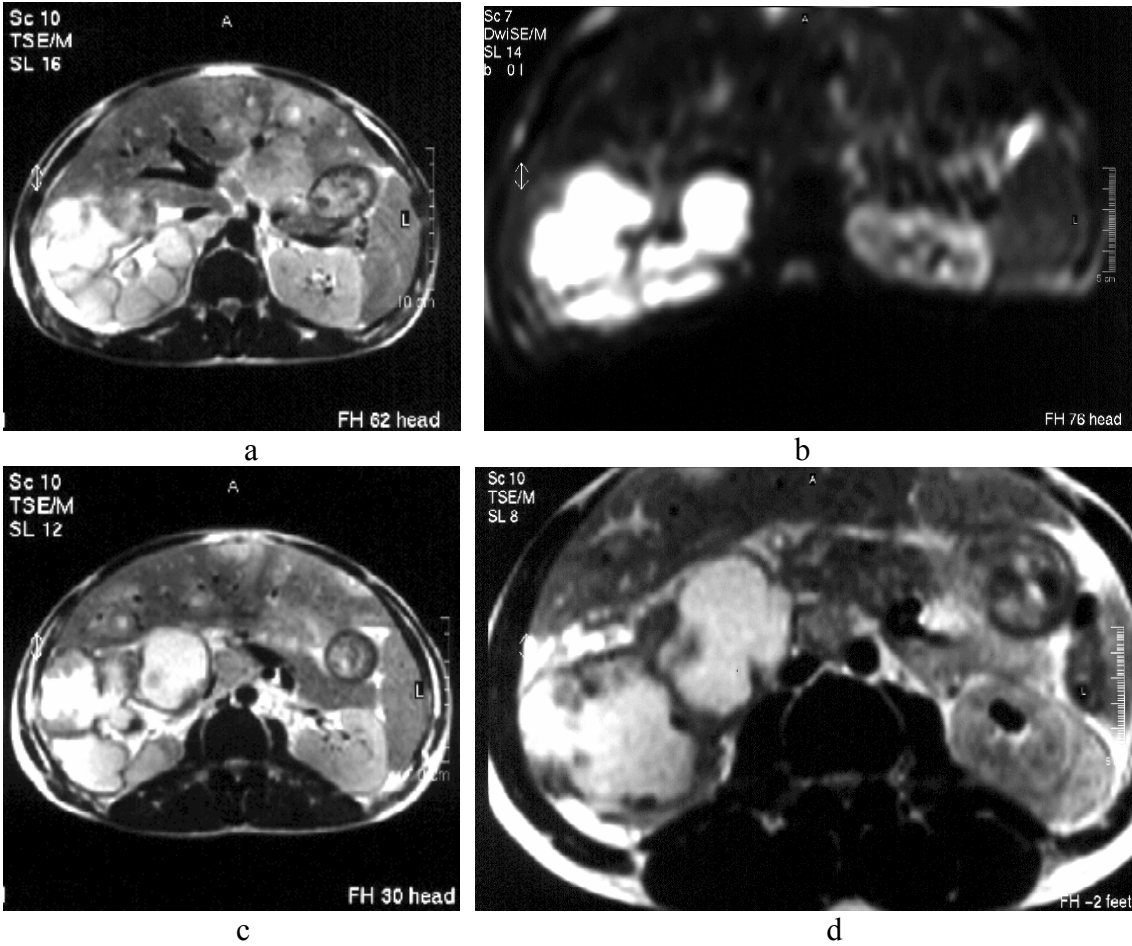
Şekil 28. Sol nefrektomili hasta solda 12,5x9,6 cm boyutta nüks kitle (nüks RHK), a) T2 ağırlıklı kesitte sağ böbrek parankimine göre ortası hafif hiperintens kenarı izo-hipointens kitle b) DAG, c) ADC görüntüleri kitlenin ADC değeri $1.074 \times 10^{-3} \text{ mm}^2/\text{s}$, normal böbrek parankiminin ADC değeri $2.590 \times 10^{-3} \text{ mm}^2/\text{s}$



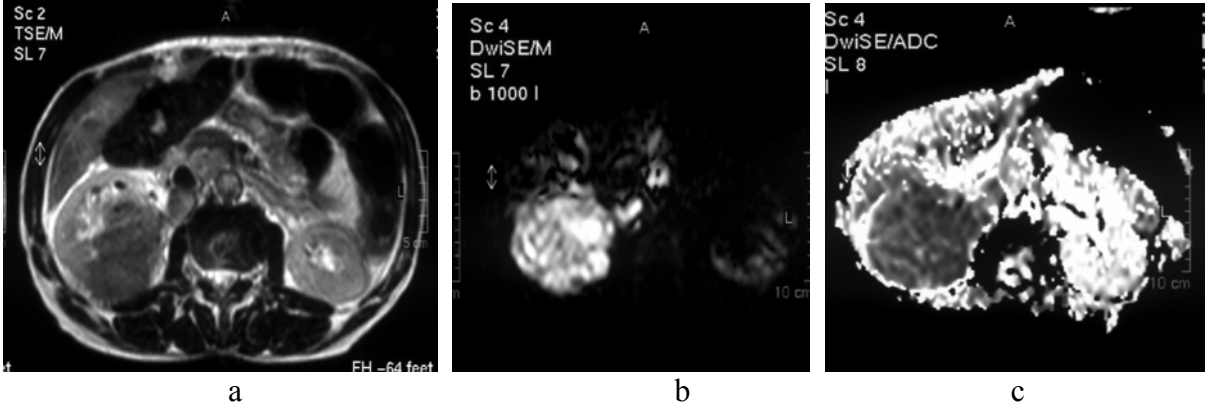
Şekil 29. Mesane sol lateralinde 3,1x3,4 cm boyutta kitle (THK) , a) T2 ağırlıklı kesitte mesane sol lateralinde hipointens kitle, b) DAG'de hiperintens, c) ADC'de hipointens difüzyon kısıtlanması gösteren kitle; kitlenin ADC değeri $0.93 \times 10^{-3} \text{ mm}^2/\text{s}$, normal mesane duvarının ADC değeri $2.71 \times 10^{-3} \text{ mm}^2/\text{s}$



Şekil 30. Sağ böbrekte pelvikaliksiel sisteminde 3x3,2 cm boyutta kitle (renal apse) , b) DAG c) ADC görüntüler; kitlenin ADC değeri $1.667 \times 10^{-3} \text{ mm}^2/\text{s}$ normal böbrek parankiminin ADC değeri $2.138 \times 10^{-3} \text{ mm}^2/\text{s}$



Şekil 31. Sağ böbrekte büyüğü 12 cm boyutta olan multipl kistik kitleler (kistik nefroma) a, c, d) T2 ağırlıklı kesitler b) ADC görüntüler, kitlenin ADC değeri $3.525 \times 10^{-3} \text{ mm}^2/\text{s}$, normal böbrek parankiminin ADC değeri $2.427 \times 10^{-3} \text{ mm}^2/\text{s}$



Şekil 32.Sağ böbrekte 12,5x8,5 cm boyutta kitle (RHK), a) T2 ağırlıklı kesitte hipointens heterojen kitle b) DAG'de hiperintens, c) ADC görüntülerde hipointens kitlenin ADC değeri $0.61 \times 10^{-3} \text{ mm}^2/\text{s}$, normal böbrek parankiminin ADC değeri $2.07 \times 10^{-3} \text{ mm}^2/\text{s}$

TARTIŞMA

Manyetik rezonans görüntüleme (MRG) manyetik bir alanda elektromanyetik radyo dalgalarının vücuda gönderilmesi ve geri dönen sinyallerin görüntüye dönüştürülmesi esasına dayanan bir görüntüleme yöntemidir. MRG, yumuşak doku kontrast çözümüleme gücü en yüksek olan radyolojik görüntüleme tekniğidir. Bu özelliği ile başta santral sinir sistemi olmak üzere vücuttaki tüm yumuşak dokuların incelemesinde kullanılır (1).

Fonksiyonel MRG incelemelerinden biri olan difüzyon MRG doku su moleküllerindeki protonlarda hızlanmış ya da kısıtlanmış mikroskopik difüzyon hareketlerinin ölçümü esasına dayanan görüntüleme tekniğidir. Difüzyonun temel fiziksel yönü başlı başına moleküllerin rastgele hareketleri ile değişen manyetik alanların salınım fazlarının açılmasına (defaze) ve sinyal kaybına neden olmasıyla ilişkilidir. Ancak difüzyonun bu etkisi standart görüntülerde fark edilmeyecek kadar azdır. Difüzyonun bu etkisini belirginleştirmek için uygun bir sekansı difüzyona duyarlılaştıran güçlü gradientler kullanılır (1).

Moleküler difüzyonun ilk çalışmalarının asıl uygulama alanı nöroradyolojik incelemeler olup hiperakut (ilk 6 saat) fazdaki serebral iskeminin teşhisinde difüzyon ağırlıklı seriler önemli bir rol oynar (113). Ayrıca, hem beyin tümörlerinin karakterizasyonunda (kistik/ödematöz lezyonları solid formlardan ayırmak mümkündür) hem de demyelinizan hastalığın değerlendirilmesinde olduğu gibi yeni uygulamalar geliştirilmiştir (114).

Difüzyon ağırlıklı görüntüleme nöroradyoloji alanında yıllardır kullanılan bir teknik olmuştur. Ancak 1990'lı yılların sonundan itibaren, ekoplanar görüntülemenin (EPI) tanınması ve kısa sürede difüzyon çalışmaları yapabilen serilerin kullanılmasıyla birlikte abdomen incelemelerinin tanınma uygulamalarında kendine yer bulmuştur. Difüzyon serilerinin harekete karşı duyarlılığı ve manyetik etkilenimi, kalp atımı ve barsak hareketlerinden kaynaklanan artefaktlar yüzünden hala problem çıkarmaktadır (114).

Nöroradyolojiyle kısıtlı olan yöntemler, yetişkin ve çocuk hastalarda hızla abdomen ve kas iskelet sistemi gibi diğer bölgelere uygulanmaya başlanmıştır. Bu fayda, difüzyon görüntülemenin ilgili bölgenin mikroyapısal organizasyonu baz alınarak moleküler hareketi nicel ve nitel değerlendirilmesindeki potansiyeliyle ispatlanmıştır (115,116,117).

Böbrek hariç olmak üzere, karın bölgesinde izotropik ve anizotropik edinimleri birbirinden ayırmaya lüzum yoktur. Buna nöroradyolojide gerek vardır. Abdomen organları ve onların göreceli lezyonlarının, beyaz cevher lifleri gibi karakteristik yapısal organizasyonları yoktur. Dolayısıyla karın bölgesi için uygun diziler, beyindeki iskemik hastalık için kullanılanlarla çok benzerlik gösterir.

Abdomende difüzyonla ilgili çalışmalar ultrafast dizilerin tanınmasıyla gerçekleştirilmiş olup tüm bilgiyi tek nefeste elde etmeyi mümkün kılmıştır. Böylece solunum, damarsal atım ve barsak hareketlerinden kaynaklanan artefaktlar azalmıştır; ki bunlar sinyal-gürültü oranını (SNR) azaltır ve nicel analizleri zorlaştırır. Bu ultrafast diziler ekoplanar görüntüleme (EPI) dizileri olup, 30-60 ms civarında bilgileri toplar. Böylece makroskopik fizyolojik harekete bağlı artefaktları azaltır (114). Bu hızlı bilgi toplamanın, uzaysal çözünürlüğe göre limitasyonları (özellikle dokular ile gaz/hava arasındaki sınırlardan

kaynaklanan manyetik alan artefaktlarına yüksek duyarlılıktan dolayı) vardır. Bu limitasyonlar karın bölgesi çalışmalarında T2-ağırlıklı görüntüleri elde edecek dizilerin kullanılmasına engel olmuştur ve doğal olarak difüzyon çalışmalarına da etkisi olmuştur.

Böbrek, parankimi içindeki su moleküllerinin hipomotilitesi, yüksek kan akımı ve akışkan taşıma fonksiyonu sayesinde difüzyon çalışmaları için çok uygundur. Bazı yazarlara göre, bu faktörler diğer karın içi organlara göre böbrekte yüksek olan ADC değerlerini açıklayabilir (118,119).

Pediyatrik böbrek/üriner sistem patolojilerinin incelemelerinde difüzyon görüntüleme kısa sürede böbrek fonksiyonları hakkında bilgiler sunar. Üreteropelvik bileşkede reflü veya darlık olan olgularda böbrek parankim ADC değerleri ve renal fonksiyonun biyohümorale parametreleri arasında korelasyon bulunmuştur.

Difüzyon görüntüleme böbrek çalışmalarında hidronefrozu pyonefroza, tümörler açısından ise solid olanları psödokist formasyonundan ayırmak için kullanılabilir. Ek olarak, renal parankimin anatomik kesitler ve fizyolojik durum bazında değişken ADC değerlerine sahip olması nedeniyle, fonksiyonel değişikliğin değerlendirilmesi üzerinde çalışılmaktadır. Aslında ADC değerleri ve glomerüler filtrasyon oranı arasında iyi bir ilişki vardır.

Böbrekteki ADC değerleri ayrıca perfüzyon derecelerindeki varyasyonlardan da etkilenir. Hayvanlar üzerinde yapılan bir çalışmada yüksek viskoziteli noniyonik kontrast madde'nin intravenöz verilmesinden sonra renal korteks ve medulla üzerindeki etkileri değerlendirilmiş, korteks ve medulladaki ADC değerlerinde azalma gözlenmiştir. Bu durum, kontrast maddenin kendisinden kaynaklanan perfüzyon düşüşü ile açıklanmıştır. ADC değerleri ayrıca ölçümlerin yapıldığı yere göre de değişim gösterir. Sağlıklı gönüllüler ve hayvanlar üzerinde yapılan çalışmalar renal korteksteki ADC değerinin, genellikle medulladan daha düşük; 2.55'e karşı 2.84×10^{-3} mm²/s olduğunu göstermektedir (120,121,122). Bu bulgular, böbreğin üst, alt ve orta kısımlarındaki 317 ile 932 s/mm² arasında değişen b değerlerine göre ölçülen ADC değerleriyle de desteklenir (118). Tüm seviyelerdeki çalışmalarda yüksek b değerlerinden belirgin düşüklükte ADC ($1.36-1.51 \times 10^{-3}$ mm²/s) değerleri elde edilmiştir. Ayrıca, böbreğin orta kısmının perfüzyondan en az etkilendiği ve düşük b değerleri için elde edilen ADC değerlerinin üst kutupta merkeze göre belirgin yüksek olduğu gözlenmiştir. Yüksek b değerleri için belirgin bir fark saptanmamış bu durum anizotropik difüzyon ile açıklanmıştır. Kutup bölgelerindeki yapılar gradyanlara paralel yönelmiştir. Merkez kısımlarda ise gradyanlara dik bir yönelim gözlenir. Ayrıca, renal kutuplarda korteks miktarı, medulla miktarından daha fazladır. Korteksteki kan akımı medulladakinden 10 kat daha fazladır. Böylelikle kutuplardaki yüksek ADC değerleri yüksek perfüzyon ile ispatlanır. Bu etki düşük b değerleri için gözlenirken yüksek b değerleri için tamamiyle ihmal edilebilir (118).

Muller ve arkadaşları, renal parankim için ilk olarak $3.54 \pm 0.47 \times 10^{-3}$ mm²/s lik ADC değerini tespit etmişler. Aynı yazarlar, su kaybettirilmiş sonradan yeniden su kazandırılmış olguları değerlendirmişler, sırasıyla $2.88 \pm 0.65 \times 10^{-3}$ mm²/s ve $3.56 \pm 0.32 \times 10^{-3}$ mm²/s lik ADC değerlerini rapor etmişlerdir. Ortalama değerlerin hidrasyon durumlarında dehidrasyon durumlarına göre %25 oranında daha yüksek olduğunu belirtmişlerdir (120). Bu değerler, sonradan Namimoto ve arkadaşlarının raporladığı değerler ile de benzerlik göstermiştir. Namimoto ve arkadaşları, kortekste, medulla ile karşılaştırıldığında daha düşük değerler raporlamışlardır (2.55×10^{-3} mm²/s a karşı 2.84×10^{-3} mm²/s). Siegel ve arkadaşları,

$1.79 \pm 0.39 \times 10^{-3} \text{ mm}^2/\text{s}$ den $2.95 \pm 0.58 \times 10^{-3} \text{ mm}^2/\text{s}$ ye kadar deęişen, daha düşük deęerler raporlamışlardır.

Başka bir çalışmada her böbrekte (normal renal parankim, belirlenen renal lezyon ve genişlemiş toplayıcı sistem) 3 tane 1 cm yarıçaplı bölgeden toplam 60 ADC deęeri ölçülmüş, ADC'lerin aritmetik ortalaması $2.41 \times 10^{-3} \text{ mm}^2/\text{s}$ (b deęeri de $500 \text{ mm}^2/\text{s}$) olarak hesaplanmıştır (123). Bu çalışma sonucunda ROI'nin kortikomedüller bileşkenin merkezinde olması, EPI'nin kısıtlı uzaysal çözünürlüğü ve hareket artefaktlarından dolayı özellikle korteks ve medulla'da olmaması gerektięi ortaya çıkmıştır.

Toyoshima ($1.68 \pm 0.15 \times 10^{-3} \text{ mm}^2/\text{sn}$) ve Fukuda ($1.50 - 1.53 \times 10^{-3} \text{ mm}^2/\text{s}$) tarafından dikkat çekecek derecede düşük ADC deęerleri raporlanmıştır, bu da kullandıkları yüksek aralıklarda ($317-932 \text{ s mm}^{-2}$) b deęerlerine bağlanmıştır. Bu deęerler son on yıl içinde farklı MR üniteleriyle ve farklı metodlarla ölçülmüştür. Bu tip farklılıklar bu raporlanan deęerlerin çok geniş aralıkta olmasını açıklayabilir. Ama Cova ve arkadaşlarının yaptığı çalışmada bulunan ortalama deęer, bu raporlanan deęerlerin ortasında, daha düşük standard sapma deęerlerine sahiptir ve bu da edinimlerin daha güvenli olmasını sağlamaktadır. Cova ve arkadaşlarının yaptığı çalışmada normal böbreklerde, $2.19 \pm 0.17 \times 10^{-3} \text{ mm}^2/\text{s}^{-1}$ lik ortalama ADC deęerleri kaydedilmiş olup, literatürde insan için çok geniş aralıklarda böbrek ADC deęerleri belirtilmiştir.

Bazı yazarlar, medullada renal kortekse göre daha yüksek deęerler bulmuşlar ve bu deęerler, Laissyinin farelerdeki sonuçları ile de uyumludur. Cova ve arkadaşlarının yaptığı çalışmada bizim çalışmamızda olduęu gibi korteks ve medullada ayrı ayrı ADC deęerleri bulmayı denememişler çünkü ROI'yi renal korteksin ve medullanın üzerinde ayrı ayrı ayarlamak zordu ve kesin olmazdı. Zaten bu zorluk Fukuda ve arkadaşları tarafından da belirtilmiştir. Cova ve arkadaşlarının yaptığı çalışmada ROI belirteci yaklaşık olarak kortikomedüller bileşke seviyesine yerleştirilmiştir. Fukuda böbreklerin merkezinin perfüzyondan en az etkilendiğini belirtmiş ve deęerlendirilmenin bu bölgeden yapılmasını önermiştir.

Difüzyon ağırlıklı görüntülemenin önemi fonksiyonel deęişimler, böbrek enfeksiyonu, hidro/pyonefroz ve tümör gibi çeşitli patolojik durumlarda da ortaya konmuştur. Böbrek fonksiyonu üzerinde yapılan bir çalışmada, ADC deęerleri ve glomeruler filtrasyon oranı arasında iyi bir korelasyon olduęu gösterilmiştir. DAG akut ve kronik böbrek yetmezliğinde ve renal arter stenozlu hastalarda parankimi deęerlendirmek için kullanışlı bir noninvaziv tekniktir. Kronik böbrek yetmezliğindeki ADC deęerleri, nefron kaybı ve buna baęlı olarak su hareketliliğinde azalma göstermiş olup normal böbrektekilerden (hem korteks'teki hem de medulla'daki) daha düşüktür.

Akut böbrek yetmezliğindeki ADC deęerleri normal böbrektekilerden (hem korteks'teki hem de medulla'daki) daha düşüktür ama kronik böbrek yetmezliğinden daha yüksektir. ADC deęerlerindeki azalma, su moleküllerinin hareketlerinde düşüşe neden olan renal iskemi ve intraselüler ödeme ikincil olarak düşünülür. Renal arter stenozundaki ADC deęerleri özellikle korteks perfüzyonundaki düşüş yüzünden normal böbreklerden daha azdır. Başka bir çalışma hem akut ve kronik böbrek yetmezliği olan hastaların parankiminde hem de renal arter stenozlu hastaların renal korteksinde belirgin düşük ADC deęerlerini göstermiştir (118).

Theony ve arkadaşlarının 18 sağlıklı gönüllü ve 15 hasta üzerinde böbreğin korteks ve medullasından yüksek ($500,750,1000 \text{ mm}^2/\text{s}$ ve düşük ($0,50,100 \text{ mm}^2/\text{s}$) b deęerleri kullanarak yaptıkları çalışmada; normal sağlıklı gönüllülerde korteksin medulladan

daha yüksek ADC değerlerine sahip olduğu görülmüştür. Renal yetmezlikli olgularda ise korteks ve medulladan alınan ADC değerlerinin normal sağlıklı gönüllülerden düşük olduğu, pyelonefritli hastalarda; sağlam karşı böbrekle kıyaslandığında korteks ve medulladaki ADC değerlerinin daha düşük ve üreteral obstrüksiyonlu hastalarda ise değişik derecelerde farklılık olduğu gösterilmiştir (124).

Pyelonefrit, renal abse ve enfekte renal kist olgularında enflamasyonun ADC değerlerini düşürdüğü görülmüştür (123,125). Hidronefroz ve pyonefroz ayırımında DAG'de hidronefrotik böbreğin pelvisi hiperintens, pyonefrotik böbreğin pelvisi ise hipointens izlenmiş ve ADC değerleri sırasıyla 2.98 ve $0.64 \times 10^{-3} \text{ mm}^2/\text{s}$ 'dir (126). Pyonefrotik böbrekte, toplayıcı sistem yüksek viskozite ve yoğun hücre içeren pürülan madde ile tamamen doludur; bu da difüzyonda azalmaya, yüksek DAG sinyaline ve düşük ADC değerlerine neden olur.

Difüzyon ağırlıklı görüntüleme böbrek kitlelerinin değerlendirilmesinde de rol oynar. Kistik ve solid lezyonların ADC değerlerinde belirgin bir farklılık vardır (sırasıyla 3.65 ve $1.55 \times 10^{-3} \text{ mm}^2/\text{s}$. b değeri = $500 \text{ s}/\text{mm}^2$). İncelenen tümörler ortalama olarak 3 cm 'den küçükse (böylece göreceli olarak homojen bir yapıda olacaklarından) renal kistlerin ve tümörlerin ADC değerlerinde belirgin farklılık bulunur. Kistik ve/veya nekrotik renal tümörler ise basit kistlerle benzer ADC değerlerine sahip oldukları için ayırıcı tanıda ileri çalışmalar gerektirirler. Sonuç olarak solid renal tümörlerle basit kistlerin ADC değerleri arasında kesin bir ayırım olduğu ancak normal renal parankim ile solid renal tümörler arasında ise bazen benzerlikler olduğu belirtilmiştir. Bu sonuçların değerlendirilmiş renal tümörlerin sayısının azlığı, histolojisinin ve homojenitelerinin farklı olması gibi birkaç faktörden etkilendiği ortaya konmuştur.

Squillaci ve arkadaşlarının 20 sağlıklı gönüllü ve 48 renal lezyonlu olguda kitle 3 cm 'den küçük olduğunda tek ROI, kitle 3 cm 'den büyük olduğunda 3 ROI kullanarak yaptıkları çalışmada renal DAG'de; ortalama ADC değerleri normal parankimde $2.2 \pm 0.20 \times 10^{-3} \text{ mm}^2/\text{s}$, basit kistlerde (20 hasta) $3.65 \pm 0.09 \times 10^{-3} \text{ mm}^2/\text{s}$, solid benign ve malign tümörlerde (19 hasta) $1.7 \pm 0.48 \times 10^{-3} \text{ mm}^2/\text{s}$ olup normal parankim ile tümürlü hastalar karşılaştırıldığında istatistiksel olarak anlamlı fark ($p < 0.0001$) olduğu görülmüştür (116).

Cova ve arkadaşlarının yaptığı çalışmada 29'u renal lezyonlu 10'u normal gönüllü toplam 39 olgunun ADC değerleri normal renal parankim, lezyonlu bölge ve dilate toplayıcı sistemden ölçülmüş olup ADC değerleri; normal renal parankimde $1.72 \times 10^{-3} \text{ mm}^2/\text{s}$ ile $2.65 \times 10^{-3} \text{ mm}^2/\text{s}$, basit kistde (n=13) $2.87 \times 10^{-3} \text{ mm}^2/\text{s}$ ile $4.00 \times 10^{-3} \text{ mm}^2/\text{s}$ arasındadır. Hidronefrozda (n=6) $3.39 \times 10^{-3} \text{ mm}^2/\text{s}$ ile $4.00 \times 10^{-3} \text{ mm}^2/\text{s}$, pyonefrozda (n=3) $0.77 \times 10^{-3} \text{ mm}^2/\text{s}$ ile $1.07 \times 10^{-3} \text{ mm}^2/\text{s}$, solid benign ve malign renal tümörlerde (n=7) ADC değerleri $1.28 \times 10^{-3} \text{ mm}^2/\text{s}$ ile $1.83 \times 10^{-3} \text{ mm}^2/\text{s}$ arasındadır. Sonuç olarak normal böbrek parankimine göre basit böbrek kistlerinde ve hidronefrotik böbreklerin renal pelvisinde daha yüksek ADC değerleri; solid böbrek tümörlerinde daha düşük ADC değerleri ve pyonefrotik böbreklerin renal pelvisinde ise en düşük ADC değerleri saptanmıştır. Renal kistler ve hidronefroz için ADC değerleri benzerlik göstermiş olup. RHK'nın ADC değerleri ile normal böbrek parankiminin ADC değerleri yer yer çakışmıştır.

Verswijveller, bir akut pyelonefritli, bir pyojenik apseli, bir de ksantogranülatöz pyelonefritli olan toplam 3 ayrı olguda etkilenmiş parankimal alanlarda normal renal parankime göre daha düşük ADC değerleri rapor etmiştir (125).

E.Squillaci ve arkadaşları renal lezyonlu 15 olguda; EPI, single shot sekansı ve b=500 mm/sn kullanarak yaptıkları çalışmada lezyonları histopatolojik olarak korele etmişler bu kitlelerin 10'u renal hücreli karsinom, 2'si onkositom, 3'ü anjiomyolipom olup ADC değerleri; normal renal parankimde $1.72 \pm 0.15 \times 10^{-3}$ /s ile $2.65 \pm 0,34 \times 10^{-3}$ /s arasında, solid renal tümörlerde (benign ve malign) $1.28 \pm 0.11 \times 10^{-3}$ mm²/s ile $2.23 \pm 0.43 \times 10^{-3}$ mm²/s arasındadır. Tümör selüleritesinin derecesi ile ADC değerleri karşılaştırıldığında benign renal tümörlerin, malign tümörlerden daha yüksek ADC değerlerine, kistik renal lezyonların ise benign solid renal tümörlerden daha yüksek ADC değerlerine sahip olduğunu belirtmişlerdir (127).

Mesane kitleleri ile ilgili sınırlı sayıda çalışma bildirilmiştir. Matsuki ve arkadaşları mesane kanseri olan 15 olguda yaptıkları çalışmada karsinom, idrar, normal mesane duvarı, prostat ve seminal veziküllerde ADC değerlerini sırasıyla; $1.18 \pm 0.19 \times 10^{-3}$, $3.28 \pm 0.20 \times 10^{-3}$, $2.27 \pm 0.24 \times 10^{-3}$, prostat transizyonel zonda 1.57 ± 0.09 , periferik zonda $1.85 \pm 0.22 \times 10^{-3}$ ve seminal veziküllerde ise $2.01 \pm 0.22 \times 10^{-3}$ bulmuşlardır. DAG; tümörü ve çevresindeki yapıları değerlendirirken yararlı bulunmuştur (128).

DAG abdominal görüntüleme için özellikle fokal lezyonların tespiti ve karakterizasyonunda şu anki tekniklerin yetersiz kaldığı diffüz parankimal hastalığın değerlendirilmesinde büyük bir önem taşır. Son çalışmalar çoktan bu metodun çeşitli renal hastalıkların, renal enfeksiyon, renal iskemi, pyonefroz ve diffüz renal hastalık değerlendirilmesindeki potansiyel değerini göstermiştir. Böbreğin DAMRG'si, renal hastalıklarla normal renal parankimi ayırabilmek için yapılabilir ve güvenilir bir metoddur. Bu teknik klinik alanda böbrek MRG'sine hızlı bir ek sekans olarak kullanılabilir çünkü sonuç verme süresi 17 saniye olup niceliksel sonuçlar ve DAG'de teşhise yönelik nitelikli sonuçlar sağlamıştır. Ama bu metodun klinik tecrübesi hala ön aşamada ve sonuçların onaylanması, klinik uygulamaların daha iyi açıklanabilmesi için ileri çalışmalar yapılması gerekmektedir (123).

Bizim çalışmamızda 12 'si mesane 24'ü renal olmak üzere toplam 36 olgu üzerinde ADC değerleri çalışılmıştır. Kitlelere ait ortalama ADC değerleri, olguların kendi normal parankim ADC değerleriyle karşılaştırılmıştır. Özellikle böbrek normal parankim ADC değerlerinin pek çok faktöre (perfüzyon, hidrasyon, oksijenizasyon v.s.) bağlı değişkenlik göstermesi nedeniyle kontrol grubu yerine aynı olgunun sağlam parankiminden değerlendirme yapmanın daha doğru olacağı düşünülmüştür ve literatürde de benzer çalışmalar bu şekilde yapılmıştır. Ancak her iki böbreği tutan patolojilerde (kronik böbrek yetmezlikli olgularda) kontrol grubu kullanılmıştır.

Mesane kitlesi olan 52-82 yaş aralığında toplam 12 olgunun kitle ADC değerleri normal mesane duvarı ADC değerleri ile karşılaştırılmıştır. Olgularımızdan 11'i erkek, sadece biri kadındı. 11 kitlenin histopatolojisi karsinomla uyumlu olup ADC değerleri ile patolojisi korelasyon gösterdi. Bu kitlelerin ortalama ADC değerleri ($1,098 \times 10^{-3}$ mm²/s), normal mesane duvarından alınan ortalama ADC değerlerinden ($1,979 \times 10^{-3}$ mm²/s) belirgin düşük olup, aralarında istatistiksel olarak anlamlı fark bulundu ($p < 0.0001$). Sadece bir olguda benign patoloji geldi. Bu olgu prostat hipertrofisine sekonder mesane anterior duvarda diffüz duvar kalınlaşması olan 63 yaşında erkekti. Lokal duvar kalınlaşması olan bölgenin ADC değeri 2.108×10^{-3} mm²/s olup malign kitlelerin ADC değerinden belirgin yüksekti. Bu sonuçlar da mesane kitlelerinin benign malign ayırımında DAG'nin değerli olabileceğini göstermektedir. Pratikte mesanede kitle varlığında bunların malign olduğu kabul edildiğinden DAG'nin katkısı sınırlı olabilir. Ancak özellikle henüz nodüler veya polipoid kitle formasyonu

oluşturmamış lokal yada diffüz duvar kalınlaşmalarının ayırıcı tanısında DAG'nin katkısının anlamlı olabileceğini düşünmekteyiz.

Böbrek kitleli olan grubumuz 6-80 yaş aralığında, 16 erkek, 8 kadın olmak üzere toplam 24 olgudan oluşmaktaydı. Bu kitlelerin 15'i malign (10 RHK, 1 Wilm's tümörü, 1 THK, 2 NHL, 1 nöroblastom) ve 9'u benign (2 anjiomyolipom, 2 basit kist, 2 böbrek absesi, 1 Bertini kolumnar hipertrofisi, 2 kistik nefroma) klinikopatolojik özellik göstermekteydi. Malign benign ayırımı yapılmaksızın tüm kitlelerin ortalama ADC değerleri $1,385 \times 10^{-3} \text{ mm}^2/\text{s}$, normal böbrek parankiminin ADC değerleri ise $2,096 \times 10^{-3} \text{ mm}^2/\text{s}$ bulunmuştur. 15 malign kitlenin ortalama ADC değerleri $0,811 \times 10^{-3} \text{ mm}^2/\text{s}$, normal böbrek parankiminin ADC değerlerinden $2,096 \times 10^{-3} \text{ mm}^2/\text{s}$ belirgin düşük olup bu değerler arasında istatistiksel olarak anlamlı fark bulunmuştur ($p < 0,0001$). Benign kitlelerin ortalama ADC değerleri normal böbrek parankiminin ADC değerlerinden yüksek olup istatistiksel olarak anlamlıdır. Benign kitleler içerisinde en düşük değerleri renal apselerde, en yüksek değerleri basit kist ve kistik nefromalı olgularda tespit ettik. Benign kitleler içerisinde sadece böbrek apselerinin ortalama ADC değerleri, malign böbrek kitlelerinin ADC değerleriyle benzerlik göstermektedir.

Bu değerler bize böbrek absesi dışında kitlelerin malign benign ayırımında DAG'nin güvenilir olarak kullanılabileceğini göstermektedir. Olgularımızın çoğunda diğer radyolojik görüntüleme modaliteleri ile benign malign kitle ön tanısı doğru şekilde yapılmış olup DAG ile de korelasyon göstermiştir. Ancak kitle şüphesi olan bir olguda ADC değerlerinin normal böbrek parankimi ile benzer olması ile Bertini kolumnar hipertrofisi tanınmış ve patolojik olarak korele edilmiştir. Malign böbrek kitlelerinin histopatolojileri ile ADC değerlerini karşılaştırdığımızda en düşük değerleri NHL ve nöroblastom olgularında tespit ettik ve RHK'ların ortalama ADC değerleri ise bunlardan daha yüksekti.

Sonuç olarak DAG'nin gerek böbrek gerekse mesane kitlelerinin malign-benign ayırımında güvenilir olarak kullanılabileceğini, bu sistemde malign kitlelerin natürü hakkında bilgi verip vermeyeceği konusunda ise bazı patolojik sonuçlara sahip kitlelerimiz daha az sayıda olduğu için daha geniş serilere ihtiyaç olduğunu düşünmekteyiz. Bu açıdan da bir ön çalışmanın sonuçlarını vermekteyiz.

KAYNAKLAR

1. Oyar O, Gülsoy UK, Yeşildağ A, Yıldız A, Baykal B, Köroğlu M. Tıbbi Görüntüleme Fiziği. Ankara: Rekamay.2003:403-414.
2. Sadler TW. Ürogenital sistem. Langman's medikal embiyoloji 6. baskı Ankara: Palme 1993:248-51.
3. Snell RS. Karın II: Karın Boşluğu. Snell RS ed. Tıp Fakültesi öğrencileri için klinik Anatomi 5. baskı İstanbul: Nobel&YÜCE 1998:224-8.
4. Haris RP: An analytical examination of 100 cases of extirpations of the kidney. Am J Med Sci 1882;84:109.
5. Deming CL, Hervard BM: Tumors of the kidney .In Campbell MF, Harrison JH (eds): Urology, vol 2. 3rd ed. Philadelphia, WB Saunders, 1970.
6. Glenn JF: Renal tumors. In Harrison JH, Gittes RE, Perimutter AD, et al (eds): Campbell's Urology, 4th ed. Philadelphia, WB Saunders, 1980, pp967-1009.
7. Kissane JM: The morphology of renal cystic disease. In Gardner KD (ed): Cystic Diseases of the Kidney New York, John Wiley&Sons, 1976, p 31.
8. Bosniak MA: The use of the Bosniak classification system for renal cysts and cystic tumors. J Urol 1997;157:1852.
9. Ercan Tuncel. Klinik Radyoloji 2002 Nobel&Güneş
10. Tosaka A, Ohya K, Yamada K, et al: Incidence and properties of renal masses and asymptomatic renal cell carcinoma. Detected by abdominal ultrasonography. J Urol 1990;144:1097-1099.
11. Eble JN: Angiomyolipoma of kidney. Semin Diagn Pathol 1998;15:21-40.
12. Neumann HP, Schwarzkop G, Hensk EP: Renal angioyomlipomas, cysts, and cancer in tuberous sclerosis complex. Semin Pediatr Nrol 1998;5:269-275.
13. Qesterling JE, Fisman EK, Goldman SM, Marshall FF: The Management of renal angiomyolipoma. J Urol 1986;135:1121-1124.
14. Henderson RJ, Germany R, Peavy PW, et al: Fat density in renal cell carcinoma: Demonstration with computerized tomography. J Urol 1997;157:1347-1348.
15. Steiner MS, Goldman SM, Fishman EK, Marshall FF: The natural history of renal angiomyolipoma. J Urol 1993;150:1782-1786.
16. Maxwell PH, Wiesener MS, Chang GW, et al: The tumour suppressor protein VHL targets hypoxia-inducible factors for oxygen-dependent proteolysis. Nature 1999;399:271-275.
17. Castillo OA, Boyle ET, Kramer SA: Multilacunar cysts of kidney : A study of 29 patients and review of literature. Urology 1991;37:156-162.
18. Uchida M, Watanabe H, Mashina T, Shimada N: Leiomyoma of the renal pelvis. J Urol 1980;125:572-574.
19. Wels FC, Naylor CPE, Dunn DC: Leiomyoma of renal vein. J R Soc Med 1981;74:542-544.
20. Steiner M, Quinlan D, Goldmann SM, et al: Leiomyoma of the kidney: Presentation of 4 new cases and the role of computerized tomography. J Urol 1989;143:994-998.
21. Q'Brain A, Sinnott B, McLean P, Doyle GD: Leiomyoma of the renal pelvis. Br J Urol 1992;70:331-332.
22. Dunnick SR, Hartman DS, Ford KK, et al: The radiology of juxtaglomerular tumors. Radiology 1983;147:321-326.

23. Landis SH, Murray T, Bolden S, Wingo PA: Cancer statistics:1999. *CA Cancer J Clin* 1999;49:8-31.
24. Konak JW, Grossman HB:Renal cell carcinoma as an incidental finding. *JUrol* 1985;134:1094-1096.
25. Castellanos RD, Aron BS, Evans AT: Renal adenocarcinoma in children:Incidence, therapy and prognosis. *J Urol* 1974;11:534-537.
26. Chan HSL, Daneman A, Gribin M, Martin DJ: Renal cell carcinoma in the first two decades of life. *Pediatr Radiol* 1983;13:324-328.
27. Freedman AL, Vats TS, Stewart T, et al: Renal cell carcinoma in children:The Detroit experience. *J Urol* 1996;155:1708-1710.
28. Asanuma H, Nakai H, Takeda M, et al:Renal cell carcinoma in children:Experience at a single institution in Japan. *J Urol* 1999;162:1402-1405.
29. Kantor AF: Current concepts in the epidemiology and etiology of primary renal cell carcinoma. *J Urol* 1977;117:415-417.
30. La Vecchia C, Negri E, D'Avanzo B, Franceschi S:Smoking and renal cell carcinoma. *Cancer Res* 1990;50:5231-5233.
31. McLaughlin JK, Lindblad P, Mellempgaard A, et al: International renal cell cancer study:I. Tobacco use. *Int J Cancer* 1995b;60:194-198.
32. Oyaus R:Renal cancer: Histologic classification update. *Int J Clin Oncol* 1998;3:125-123.
33. Farrow Gm: Diseases of the kidney. In Murphy WM (ed): *Urological Pathology*, 2nd ed. Philadelphia, WB Saunders,1997,pp 464-470
34. Storkel S, Ebie JN, Adlakha K, et al:Classification of renal cell carcinoma:Workgroup no I Union Internationale Contre le Cancer (UICC) and the american Joint Committee on Cancer (AJCC). *Cancer* 1997;80:987-989.
35. Kennedy SM, Merrino MJ, Linehan WM, et al: Collecting duct carcinoma of the kidney. *Hum Pathol* 1990;21:449-456.
36. Rumpelt J, Storkel S, Moll R, et al: Bellini duct carcinoma: Further evidence for this rare variant of renal cell carcinoma. *Histopathology* 1991;18:115-122.
37. Carter MD, Tha S, McLoughlin MG, Own DA:Collecting duct carcinoma of the kidney: A case report and review of the literature. *J Urol* 1992;147:1096-1098.
38. Davis CJ, Mostofi FK, Sesterhann IA: Renal medullary carcinoma: The seventh sickle cell nephropathy. *Am J Surg Pathol* 1995;19:1-11.
39. Herring JC, Schmetz MA, Digan AB, et al:Renal Medulary carcinoma : A recently described highly aggressive renal tumor in young black patients. *J Urol* 1997;157:2246-2247.
40. Thompson IM, Peek M: Improvement in survival of patients with renal cell carcinoma: the role of the serendipitously detected tumor. *J Urol* 1998;140:487-490.
41. Kessler O, Mukamel E, Hadar H, et al: Effect of improved diagnosis of renal cell carcinoma on the course of the disease. *J Surg Oncol* 1994;57:210.
42. Jayson M, Sanders H: Increased of spendipitously discovered renal cell carcinoma. *Urology* 1994;51:203-205.
43. Sufrin G, Chason S, Galio A, Murphy GP: Paraneoplastic and serelagic or renal adenocarcinoma. *Semin Urol* 1987;7:158-171.
44. Gold PJ, Fafer A, Thompson JA: Paraneoplastic manifestations of renal cell cercinoma. *Semin Urol Oncol* 1996;14:216-222.
45. Goldberg MF, Tahjian AH, Order SE, Dammin GJ: Renal adenocarci-noma containing a parathyroid hormone-like substance and associated with marked hypercalcimia. *Am J Med* 1964;36:805-814.

47. Walther MM, Patel B, Choyke P, et al: Hypercalcemia in patients with metastatic renal cell carcinoma: Effect of nephrectomy and metabolic evaluation. *J Urol* 1997;158:733-739.
48. Stauffer MH: Nephrogeni hepatosplenomegaly. *Gastroenterology* 1961;40:694.
49. Rosenblum SL: Paraneoplastic syndromes associated with renal cell carcinoma. *JSC Med Assoc* 1987;83:375-378.
50. Ishikawa I, Saito Y, Onouchi Z, et al: A ten-year prospective study on the development of renal cell carcinoma in dialysis patients. *Am J Kidney Disc* 1990;16:452-458.
51. Matson MA, Cohen EP: Acquired cystic kidney disease: Occurrence, prevalence, and renal cancers. *Medicine* 1990;68:217-226.
52. Ishikawa I: Uremic acquired renal cystic disease. *Nephron* 1991;58:257-261.
53. Levine E, Slusher SL, Grantham JJ, Wetzel LH: Natural history of acquired renal cystic disease in dialysis patients. *AJR Am J Roentgenol* 1991;156:501-506.
54. Bechtold RE, Zagoria RJ: Imaging approach to staging of renal cell carcinoma. *Urol Clin North Am* 1997;24:507-522.
55. Choyke PL: Detection and staging of renal cancer. *Magn Reson Imaging Clin N Am* 1997;5:29-47.
56. Sagalowsky AK, Kadesky KT, Ewalt DM, Kennedy TJ: Factors influencing adrenal metastasis in renal cell carcinoma. *J Urol* 1994;151:1181-1184.
57. Sandock DS, Seftel AD, Resnick MI: Adrenal metastases from renal cell carcinoma: Role of ipsilateral adrenalectomy and definition of stage. *Urology* 1997;49:28-31.
58. Tsui KH, Schwarts O, Barbaric Z, et al: Is adrenalectomy a necessary component of radical nephrectomy? UCLA experience with 511 radical nephrectomies. *J Urol* 2000;163:437-441.
59. Studer UE, Scherez S, Scheidegger J, et al: Enlargement of regional lymph nodes in renal cell carcinoma is often not due to metastases. *J Urol* 1990;144:243-245.
60. Goldfarb DA, Novick AC, Long R, et al: Magnetic resonance imaging for assessment of vena caval tumor thrombi: A comparative study with venacavography and computerized tomography scanning. *J Urol* 1990;144:1100-1104.
61. Kalman DA, King BF, Hattery RR, et al: Renal vein and inferior vena cava tumor thrombus in renal cell carcinoma: CT, US, MRI, and venacavography. *J Comput Assist Tomogr* 1992;16:240-247.
62. Silver DA, Morash C, Branner P, et al: Pathologic findings at the time of nephrectomy for renal masses. *Ann Surg Oncol* 1997;4:570-574.
63. Herts BR, Baker ME: The current role of percutaneous biopsy in the evaluation of renal masses. *Semin Urol Oncol* 1995;13:254-261.
64. Gelb AB: Renal cell carcinoma: Current prognostic factors. *Union Internationale Centre le Cancer and the American Joint Committee on Cancer. Cancer* 1997;80:981-986.
65. Thrasher JB, Paulson DF: Prognostic factors in renal cancer. *Urol Clin North Am* 1993;20:247-262.
66. Delahunt B: Histopathologic prognostic indicators for renal cell carcinoma. *Semin Diagn Pathol* 1998;15:68-76.
67. Gelal F, Callı C, Kitis O, Yuten N. Diffusion weighted magnetic resonance imaging. *Norol Bil D* 2001;18.
68. Şener RN. Difüzyon MRG'de 'apparent diffusion coefficient' (ADC) değerleri. *Tanısal ve Girişimsel Radyoloji* 2001;7:460-463.

69. Akmangit I, Lakadamayalı H, Oto A, Akhan O, Besim A. Mesane kanserlerinin BT ve MRG ile değerlendirilmesi. Tanısal ve girişimsel radyoloji (2003) 9: 63-69
70. Noguchi K, Watanabe N, Nagayoshi T, et al. Role of diffusion-weighted echo-planar MRI in distinguishing between abscess and tumor: a preliminary report. *Neuroradiology* 1999; 41:171-174.
71. Le Bihan, Turner R, Pekar J, Patronans N. Diffusion MR imaging: clinical applications. *AJR Am J Roentgenol* 1992; 159:591-599.
72. Keyik B, Edgüer T, Çakmakçı E, Bakdık S, Hekimoğlu B. Difüzyon Ağırlıklı MRG'nin konvansiyonel beyin MRG'ye katkısı. *Tanısal ve Girişimsel Radyoloji* 2002;8:323-329.
73. Morriss MC, Zimmerman RA, Bilaniuk LT, Hunter JV, Haselgrove JC. Changes in brain water diffusion during childhood. *Neuroradiology* 1999;41:929-934.
74. Moseley M, De Crespigny A, Chew W. Diffusion / perfusion magnetic resonance imaging. *Neuroimag Clin North Am* 1991; 2:693-718
75. Le Bihan D. Molecular diffusion nuclear magnetic resonance imaging. *Magn Res Q* 1991; 7:1-28
76. Gray L, MacFall J. Overview of diffusion imaging. *MRI Clin North Am* 1998; 6(1):125-138
77. Turner R, Le Bihan D, Maier J, Vavrek R, Hedges LK, Pekar J. Echo-planar imaging of intravoxel motion. *Radiology* 1990;17:407-414
78. Grant PE. Diffusion imaging in clinical practice. In: *Diagnostic radiology postgraduate course*. UCSF, San Francisco 1998.
79. Stejskal EO, Tanner JE. Spin diffusion measurements: spin echoes in the presence of a time dependant field gradient. *J Chem Phys* 1965; 42:288-292
80. Patel MR, Siewert B, Warach S, Edelman RR. Diffusion and perfusion imaging techniques. *MRI Clin North Am* 1995; 3(3):425-438
81. Moseley ME, Cohen Y, Kucharczyk J, Mintorovitch J, Asgari HS, Wendland MF, Tsuruda J, Norman D. Diffusion-weighted MR imaging of anisotropic water diffusion in cat central nervous system. *Radiology* 1990; 176:439-445
82. Sevick RJ, Kanda F, Mintorovitch J, Arieff AI, Kucharczyk J, Tsuruda JS, Norman D, Moseley ME. Cytotoxic brain edema: assesment with diffusion-weighted MR imaging. *Radiology* 1992; 185:687-690
83. Gonzalez RG, Schaefer PW, Buonanno FS, Schwamm LH, Budzik RF, Rordorf G, Wang B, Sorensen AG, Koroshetz WJ. Diffusion-weighted MR imaging: diagnostic accuracy in patients imaged within 6 hours of stroke symptom onset. *Radiology* 1999; 210(1):155-162
84. Gelal FM, Grant PE, Fischbein NJ, Henry RG, Vigneron DB, Barkovich AJ. The role of isotropic diffusion MRI in children under 2 years of age. *Eur Radiol* 2001;11(6):1006-14 .
85. Fitzek C, Tintera J, Muller-Forell W, Urban P, Thomke F, Fitzek S, Hopf HC, Stoeter P. Differentiation of recent and old cerebral infarcts by diffusion-weighted MRI. *B J radiol* 1998; 71(846):612-620
86. Sorenson AG, Ferddinando SB, Gonzales RG, et al. Hyperacute stroke: evaluation with combined multisection diffusion-weighted and hemodynamically weighted echo-planar imaging. *Radiology* 1996;199:391-401.
87. Pierpaoli C, Jezzard P, Basser PJ, Barnett A, Di Chiro G. Diffusion tensor imaging of the human brain. *Radiology* 1996; 201:637-648
88. Tsuruda JS, Chew WM, Moseley ME, Norman D. Diffusion-weighted MR imaging of the brain: value of differentiating between extraaxial cysts and epidermoid tumors. *AJNR* 1990; 11:925-931

89. Park SH, Chang KH, Song IC, Kim YJ, Kim SH, Han MH. Diffusion-weighted MRI in cystic or necrotic intracranial lesions. *Neuroradiology* 2000; 42:716-72
90. Hartmann M, Jansen O, Heiland S, Sommer C, Munkel K, Sartor K. Restricted diffusion within ring enhancement is not pathognomonic for brain abscess. *AJNR Am J Neuroradiol* 2001; 22:1738-1742.
91. Ebisu T, Tanaka C, Umeda M, et al. Discrimination of brain abscess from necrotic or cystic tumors by diffusion-weighted echo planar imaging. *Magn Reson Imaging* 1996; 14:1113-1116.
92. Desprechins B, Stadnik T, Koerts G, Shabana W, Breucq C, Ostcaux M. Use of diffusion-weighted MR imaging in differential diagnosis between intracerebral necrotic tumors and cerebral abscess. *AJNR Am J Neuroradiol* 1999; 20:1252-1257.
93. Tien RD, Felsberg GJ, Friedman H, Brown M, Hacfall J. MR imaging of high-grade cerebral gliomas: value of diffusion-weighted echo planar pulse sequences. *AJR Am J Neuroradiol* 1994; 162:671-677.
94. Hakyemez B, Ergin N, Uysal S, Işık İ, Kılıç E. Beyin apsesi ile nekrotik tümör ayırımında difüzyon ağırlıklı MRG. *Tanısal ve Girişimsel Radyoloji* (2004) 10:110-118.
95. Horsfield MA, Larsson HB, Jones DK, Gass A. Diffusion magnetic resonance imaging in multiple sclerosis. *J Neurol Neurosurg Psychiatry* 1998; 64 Supp 1:80-84
96. Tsuchiya K, Yoshino A, Katase S, Hachiya J, Evaluation of multiple sclerosis disease activity by diffusion-weighted MR imaging: preliminary results of comparison with contrast-enhanced MR imaging. American Society of Neuroradiology 36th Annual Meeting, May 17-21, 1998, Philadelphia, USA.
97. Teksam M, Sean O. Casey, Eduardo Michel, Charles L. Truwit. Department of Radiology, University of Minnesota Medical School, Minneapolis, MN USA. *Mart* 2002, Cilt 8, Sayı 1, Sayfa (lar) 031-037
98. Baur A, Reiser MF (2000) Diffusion-weighted imaging of the musculoskeletal system in humans, *Skeletal Radiol* 29:555-562.
99. Eustace S, DiMasi M, Adams J, Ward R, Caruthers S, McAlindon T (2000) In vitro and in vivo spin echo diffusion imaging characteristics of synovial fluid: potential noninvasive differentiation of inflammatory and degenerative arthritis. *Skeletal Radiol* 29:320-323.
100. Baur A, Stabler A, Bruning R, Bartl R, Krodel A, Reiser M, Deimling M. Diffusion weighted MR imaging of bone marrow: Differentiation of benign versus pathologic compression fractures. *Radiology* 1998; 207:349-356
101. Abanoz R, Hakyemez B, Parlak M. *Türk Tanısal ve Girişimsel Radyoloji Dergisi*. Haziran 2003, Cilt 9, Sayı 2, Sayfa(lar) 176-183
102. Castillo M, Arbalaez A, Simith JK, Fisher LL. Diffusion-weighted MRI offers no advantage over routine non contrast MR imaging in the detection of vertebral metastases. *AJNR* 2000; 21:948-953.
103. Wimberger DM, Roberts TP, Barkovich AJ, Prayer LM, Moseley ME, Kucharczyk J. Identification of "premyelination" by diffusion-weighted MRI. *JCAT* 1995; 19(1):28-33
104. Ichikawa T, Haradome H, Hachiya J et al (1998) Diffusion-weighted MR imaging with a single-shot echoplanar sequence: detection and characterization of focal hepatic lesions. *AJR Am J Roentgenol* 170:397-402
105. Chan JH, Peh WC, Tsui EY, Chau LF, Cheung KK, Chan KB, Yuen MK, Wong ET, Wong KP: Acute vertebral body compression fractures: discrimination between benign and malignant causes using apparent diffusion coefficients. *Br J Radiol*. 2002 Mar;75(891):207-14.

106. Irie H, Honda H, Kuroiwa T et al (2002) Measurement of the apparent diffusion coefficient in intraductal mucin-producing tumor of the pancreas by diffusion-weighted echo-planar MR imaging. *Abdom Imaging* 27:82–87
107. Sun XJ, Quan XY, Liang W, Wen ZB, Zeng S, Huang Fh, Tang M. Quantitative study of diffusion weighted imaging on magnetic resonance imaging in focal hepatic lesions less than 3cm. *Zhonghua Zhong Liu Za Zhi*.2004 Mar;26(3):165-7.
108. Kim T, Murakami T, Takahashi S et al (1999) Diffusion-weighted single-shot echo-planar MR imaging for liver disease. *AJR Am J Roentgenol* 173:393–398
109. Yamada I, Aung W, Himeno Y et al (1998) Diffusion coefficients in abdominal organs and hepatic lesions: evaluation with intravoxel incoherent motion echo-planar MR imaging. *Radiology* 210:617–623
110. Namimoto T, Yamashita Y, Sumi S et al (1997) Focal liver masses: characterization with diffusion-weighted echo-planar MR imaging. *Radiology* 204:739–744
111. Quan XY, Sun XJ, Yu ZJ, Tang M. Evaluation of diffusion weighted imaging of magnetic resonance imaging in small focal hepatic lesions:a quantitative study in 56 cases. *Hepatobiliary Pancreat Dis Int*.2005 Aug; 4(3):406-9.
112. Wang J, Takashima S, Takayama F, Kawakami S, Satio A, Matsushita T, Momose M, Ishiyama T. Head and neck lesions:characterization with diffusion-weighted echo-planar MR imaging. *Radiology*, 2001 Sep;220(3):621-30.
113. Le Bihan D, Breton E, Lallemand D et al (1986) MR imaging of intravoxel incoherent motions: application to diffusion and perfusion in neurologic disorders. *Radiology* 161:401–407
114. Colagrande S, Carbone S.F, Carusi L.M., Cova M.,Villari N. Magnetic resonance diffusion-weighted imaging: extraneurological applications II parametro ‘diffusione’ in risonanza magnetica: le applicazioni in ambito extra-neurologico. *Radiol med* (2006)111:392-419
115. Laghi A, Catalano C, Assael F et al (2001) Diffusion-weighted echo-planar sequences for the evaluation of the upper abdomen: technique optimization. *Radiol Med* 101:213–218
116. Yamashita Y, Tang Y, Takahashi M (1998) Ultrafast MR imaging of the abdomen: echo planar imaging and diffusion-weighted imaging. *J Magn Reson Imaging* 8:367–374
117. Rutherford MA, Cowan FM, Manzur AY, Dubowitz LM, Pennock JM, Hajnal JV, Young IR, Bydder GM. MR imaging of anisotropically restricted diffusion in the brain of neonates and infants. *JCAT* 1991;115(2):188-198
118. Müller MF, Prasad PV, Bimmler D et al (1994) Functional imaging of the kidney by means of measurement of the apparent diffusion coefficient. *Radiology* 193:711–715
119. Fukuda Y, Ohashi I, Hanafusa K et al (2000) Anisotropic diffusion in kidney: apparent diffusion coefficient measurements for clinical use. *J Magn Reson Imaging* 11:156–160
120. Laissy JP, Menegazzo D, Dumont E et al (2000) Hemodynamic effect of iodinated high-viscosity contrast medium in the rat kidney: a diffusion weighted MRI feasibility study. *Invest Radiol* 35: 647-665
121. Namimoto T, Yamashita Y, Mitsuzaki K et al (1999) Measurement of the apparent diffusion coefficient in diffuse renal disease by diffusion-weighted echo-planar MR imaging. *J Magn Reson Imaging* 9:832–837
122. Toyoshima S, Noguchi K, Seto H et al (2000) Functional evaluation of hydronephrosis by diffusion-weighted MR imaging. Relationship between apparent diffusion coefficient and split glomerular filtration rate. *Acta Radiol*

123. Cova M, Squillaci E, Stacul F et al (2004) Diffusion-weighted MRI in the evaluation of renal lesions: preliminary results. *Br J Radiol* 77:851–857
124. Thoeny HC, De Kayzer F, Oya RH, Peeters RR Department of Radiology University Hospitals Leuven, Belgium. Harriet. Thoeny @insel.cz
125. Verswijvel G, Vandecaveye V, Gelin G et al (2002) Diffusion-weighted MR imaging in the evaluation of renal infection: preliminary results. *JBR-BTR* 85:100–103
126. Chan JHM, Tsui EYK, Luk SH et al (2001) MR diffusion-weighted imaging of kidney: differentiation between hydronephrosis and pyonephrosis. *Clin Imaging* 25:110-113
127. Squillaci E, Cova M, Guglielmo M, et al. Diffusion-weighted MR imaging in the evaluation of renal tumors. Program and abstracts of the 89th Scientific Assembly and Annual meeting of the Radiological Society of North of America; November 30-December 5, 2003; Chicago, Illinois. Abstract 38.
128. Matsuki M, Inada Y, Tatsugami F, Tanikake M, Narabayashi I, Katsuoka Y. Diffusion-weighted MR imaging for urinary bladder carcinoma: initial results. *Eur Radiol*. 2006 Jul 25.

ÖZET

Bu çalışmada 12'si mesane, 24'ü renal olmak üzere toplam 36 olgu üzerinde ADC değerleri çalışılmıştır.

Mesane kitlesi olan 52-82 yaş aralığında toplam 12 olgunun kitle ADC değerleri normal mesane duvarı ADC değerleri ile karşılaştırılmıştır. Olgularımızdan 11'i erkek, sadece biri kadındı. 11 kitlenin histopatolojisi karsinomla uyumlu olup ADC değerleri ile patolojisi korelasyon gösterdi. Bu kitlelerin ortalama ADC değerleri ($1,098 \times 10^{-3} \text{ mm}^2/\text{s}$), normal mesane duvarından alınan ortalama ADC değerlerinden ($1,979 \times 10^{-3} \text{ mm}^2/\text{s}$) belirgin düşük olup, aralarında istatistiksel olarak anlamlı fark bulundu ($p < 0.0001$). Sadece bir olguda benign patoloji geldi. Bu olgu prostat hipertrofisine sekonder mesane anterior duvarda diffüz duvar kalınlaşması olan 63 yaşında erkekti. Lokal duvar kalınlaşması olan bölgenin ADC değeri $2.10 \times 10^{-3} \text{ mm}^2/\text{s}$ olup malign kitlelerin ADC değerinden belirgin yüksekti. Bu sonuçlar da mesane kitlelerinin benign malign ayrımında DAG'nin değerli olabileceğini göstermektedir.

Böbrek kiteli olan grubumuz 6-80 yaş aralığında, 16 erkek, 8 kadın olmak üzere toplam 24 olgudan oluşmaktaydı. Bu kitlelerin 15'i malign (10 renal hücreli karsinom, 1 Wilm's tümörü, 1 transizyonel hücreli karsinom, 2 non hodking lenfoma, 1 nöroblastom) ve 9'u benign (2 anjiomyolipom, 2 basit kist, 2 böbrek absesi, 1 Bertini kolumnar hipertrofisi, 2 kistik nefroma) klinikopatolojik özellik göstermekteydi. Malign benign ayrımı yapılmaksızın tüm kitlelerin ortalama ADC değerleri $1,385 \times 10^{-3} \text{ mm}^2/\text{s}$, normal böbrek parankiminin ADC değerleri ise $2,096 \times 10^{-3} \text{ mm}^2/\text{s}$, bulunmuştur. Malign kitlelerin ortalama ADC değerleri ($1,005 \times 10^{-3} \text{ mm}^2/\text{s}$), normal böbrek parankiminin ADC değerlerinden ($2,096 \times 10^{-3} \text{ mm}^2/\text{s}$) belirgin düşük olup bu değerler arasında istatistiksel olarak anlamlı fark bulunmuştur ($p < 0.0001$). Benign kitlelerin ortalama ADC değerleri ($2,245 \times 10^{-3} \text{ mm}^2/\text{s}$) normal böbrek parankiminin ADC değerlerinden yüksek bulunmuştur.

Olgularımızın çoğunda diğer radyolojik görüntüleme modaliteleri ile benign malign kitle ön tanısı doğru şekilde yapılmış olup DAG ile de korelasyon göstermiştir. Ancak kitle şüphesi olan bir olguda ADC değerlerinin normal böbrek parankimi ile benzer olması ile Bertini kolumnar hipertrofisi tanınmış ve patolojik olarak korele edilmiştir. Malign böbrek kitlelerinin histopatolojileri ile ADC değerlerini karşılaştırdığımızda en düşük değerleri non hodking lenfoma ve nöroblastom olgularında tespit ettik ve renal hücreli karsinomların ortalama ADC değerleri ise bunlardan daha yüksekti.

Bu değerler bize renal ve mesane kitlelerinin malign benign ayrımında DAG'nin güvenilir olarak kullanılabileceğini göstermektedir.

SUMMARY

In this study, a total of 36 mass cases including 12 urinary bladder and 24 kidney were studied regarding ADC values.

Mass ADC values of 12 cases (ages of 52 – 82) with bladder mass were compared to normal bladder wall ADC values. There were 11 male and one female cases. Histopathology of 11 cases were carcinoma and there was a correlation between ADC values and the pathology. Average ADC values of these masses ($1,098 \times 10^{-3} \text{ mm}^2/\text{s}$) were significantly lower than those of normal bladder wall ($1,979 \times 10^{-3} \text{ mm}^2/\text{s}$) ($p < 0.0001$). A benign pathology diagnosed only in one of these cases. This case was a 63 years old male with diffuse bladder wall thickening secondary to prostate hypertrophy. ADC value of the region with local wall thickening was $2.10 \times 10^{-3} \text{ mm}^2/\text{s}$ and significantly higher than ADC value of malignant masses. Our results show that, DWI may be valuable in distinguishing malignant from benign urinary bladder masses.

The kidney mass group included 24 cases (ages 6 – 80, 16 male and 8 female). Of these masses 17 were malignant (10 renal cell carcinoma, 2 cystic nephroma, 1 Wilm's tumor, 1 transitional cell carcinoma, 2 nonhodking lymphoma, 1 neuroblastoma), and 7 were benign (2 angiomyolipoma, 2 simple cysts, 2 kidney abscesses, 1 Bertini columnar hypertrophy) clinicopathologically. Without malignant-benign classification, average ADC values of all masses were $1,385 \times 10^{-3} \text{ mm}^2/\text{s}$ and ADC values of normal kidney parenchyma were found to be $2.096 \times 10^{-3} \text{ mm}^2/\text{s}$. ADC values of malignant masses ($1.005 \times 10^{-3} \text{ mm}^2/\text{s}$) were significantly lower than those of normal kidney parenchyma ($2.096 \times 10^{-3} \text{ mm}^2/\text{s}$), ($p < 0.0001$). ADC values of benign masses ($2.245 \times 10^{-3} \text{ mm}^2/\text{s}$) were significantly higher than those of normal kidney parenchyma ($2.096 \times 10^{-3} \text{ mm}^2/\text{s}$), ($p < 0.0001$).

In many of cases, pre-diagnosis of benign-malignant masses were correctly made with other radiological imaging modalities in correlation with DWI. However, in a case with suspicious mass, ADC values were similar to that of normal kidney parenchyma and Bertini columnar hypertrophy was diagnosed pathologically. When histopathology and ADC values of kidney masses were compared, lowest values were detected in nonhodking lymphoma and neuroblastoma cases and average ADC values of renal cell carcinomas were higher than these.

Our results show that in differentiation of benign and malignant masses of kidney and bladder, DWI may be used safely.