

**T.C.
İNÖNÜ ÜNİVERSİTESİ
TIP FAKÜLTESİ**

**“Türk Erkeklerinde Penil Ogmentasyon ve Penil
Ogmentasyonla Nörovasküler Bantın İlişisine Yönelik
Anatomik Kadavra Çalışması ”**

UZMANLIK TEZİ

**Dr. Serkan Süleyman ASLAN
PLASTİK, REKONSTRÜKTİF VE ESTETİK CERRAHİ
ANABİLİM DALI**

**TEZ DANIŞMANI
Prof. Dr. Ali GÜRLEK**

MALATYA-2007

BÖLÜM I

GİRİŞ VE AMAÇ

Penis; erkeklerde anatomik ve fizyolojik olarak genitoüriner sistemin son parçasıdır. Ayrıca, bunun yanında tarih boyunca insanoğlu için gücün ve bereketin de simgesi olmuştur. Eski uygarlıkların insan ögesini kullandıkları resim ve heykel figürlerinde de penis normal boyutlarından daha büyük ve hatta abartılı olarak tasvir edilmiştir. Diğer sistemlerin anatomisi gibi penis anatomisi ile ilgili çalışmalar da yapılmasına rağmen 20 yıl öncesine kadar insan anatomisi kitaplarında penis uzunluğuna (gevşek ya da erekte haldeki) değinilmemiş, tartışılmamış veya tanımlanmamıştır (1). Penisin nörovasküler yapısı hakkında da geçtiğimiz 10 yıl öncesine kadar detaylı anatomik çalışmalar yapılmamıştır. Oysa ki, penisin normal boyutlarının ve nörovasküler yapısının detaylı olarak bilinmesi, hem kimlere penil uzatma ve/veya augmentasyon cerrahisi uygulanması gerekliliği hem de bu bölgeye uygulanan cerrahi girişimlerde nörovasküler yapılara zarar verilmemesi için son derece önemlidir.

Mikropenis, morfolojik olarak normal ve penil üretranın glansın ucunda bulunduğu ancak yaşa göre gerilmiş penil uzunluğunun ortalama değerlerin 2,5 standart sapmanın altında olduğu durumu tanımlar. Miyadında doğan erkek yenidoğanda, gerilmiş penis uzunluğu ortalama 3,5 cm. olup ve 1,9 cm.nin altındaki penis uzunluğu, mikropenis olarak tanımlanmaktadır (2–5).

Huang Pingzhi (6,7) gerilmiş penis uzunluğunun 4 yaşında 4,0 cm.den, erişkinde ise 5,5 cm.den kısa olduğu durumları mikropenis olarak tanımlamıştır. Wessells ve ark. (8) ise normal penis boyutunu, ortalamanın 2 standard sapması içinde herhangi bir uzunluk olarak değerlendirerek erişkinlerde penis uzunluğu gevşek halde 4,0 cm.den, gerilmiş veya erekte halde ise 7,5 cm. den kısa ise, bunu mikropenis olarak tanımlamışlardır. Mikropenisin etyolojisinde; hipogonadotropik hipogonadizm, hipergonadotropik hipogonadizm, parsiyel testosteron insensitivitesi ve idiyopatik nedenler yer almaktadır (2–4).

Dış genital organlarının görüntüsü, erkeğin kendine olan saygısını ve özgüvenini etkilemektedir. Penis boyutu pek çok erkeğin aklından çıkaramadığı bir saplantıdır. Erkek, penisinin boyutunu gerçek veya gerçek dışı olarak yetersiz görüyorsa bu durum sosyal yaşantısını ve seksüel partneri ile olan ilişkisini olumsuz yönde etkileyebilmektedir.

Penil uzunluğun ölçümü pek çok durumda gereklidir. Bu durumlardan bazıları; mikropenis tanısı, genital bölgenin anatomik malformasyonları, penil uzatma prosedürlerini gerektiren durumların tanımlanması, penisin medikal veya cerrahi müdahale sonuçlarının değerlendirilmesini içermektedir (9).

Günümüzde, görsel medya çıplak sportmen erkek resimlerini sergilemekte bu da, fallik büyümeye merak uyandırmakta ve genital korrektif cerrahiye rağbeti arttırmaktadır. Bundan dolayı bazı otörler, sadece penis boyutu hakkında belirgin endişesi olan

hastalarda penil uzunluk ölçüm kılavuzlarını uygulamayı ve penil ogmentasyonu da, penis uzunluğu ortalamanın 2,5 SD altındaki hastalara önermektedirler (8). Bunun yanı sıra penis uzunluğunu artırmak; Peyroni hastalığı, travmatik defektler, spinal kord injurili hastalarda retrakte fallus ve epispadias gibi çeşitli ürolojik durumların da tedavi amaçlarından biridir (10). Penis uzatma cerrahisinde; suspansor ligamanın gevşetilmesi veya kesilmesi, inverted V-Y plasti ile suprapubik deri ilertilmesi, korporoplastik ogmentasyon cerrahisi, distal korporeal bodylerin iskiopubik ramilerden ayrılması gibi teknikler kullanılmaktadır (11–15). Ancak yapılan bu cerrahi girişimler sonucunda kötü yara iyileşmesi, skar, şekil bozukluğu, erektil disfonksiyon, duyu kaybı gibi major komplikasyonlar gelişebilmektedir (10).

Biz bu çalışmamızda; 50 taze erkek cesedinde penis uzunluğunu ölçerek, penis uzunluğunda yaşın etkisini, dorsal penil sinir çapı ile penis uzunluğu arasında korelasyonu değerlendirmeyi, penis ogmentasyon ve uzatma cerrahisinde uygulanacak teknikler sonrasında oluşabilecek komplikasyonları önlemede dikkat edilmesi gereken anatomik yapıların diseksiyon planını ortaya koymayı amaçladık.

BÖLÜM II

GENEL BİLGİLER

2.1. SANAT TARİHİNDEN BAKIŞ

Eski uygarlıkların insan ögesini kullandıkları resim ve heykel figürlerinde penis normal boyutlarından daha büyük ve hatta abartılı olarak tasvir edilmiştir (1). Fallik tılsımın gösterildiği en eski arkeolojik keşif, M.Ö. 30000 yılına dayanan ve Gravette kültürüne ait Moravia'nın Çek eyaletindeki Dolni Vestonice'dedir. Eski Hindistan'da kendi etrafında çevirdiği uzun penisi ile gösterilen tanrı Shiva'nın çeşitli heykelleri mevcuttur. Bugüne kadar Shiva–Lingam tanrılaştırılmış ve onlar için kurban adanmıştır. Diğer bir arkeolojik bulgu Odzak (Sırbistan) ta bulunan ve aşırı geniş kalçalı kadın figürüdür. Bu heykele aşağıdan bakınca skrotumu ile beraber olan penise benzemektedir. Bu buluntu 7000 yıllıktır. Kama Sutra adlı eski Hindu cinsel eğitmeni, dişi ve erkek cinsel organlarının görüntülerini koitus sırasında göstermektedir (1). Eski Yunan sanatında birçok erkek heykelinde (Herkül vb.) penis normal boyutta ve flask durumda gösterilmektedir. Aynı



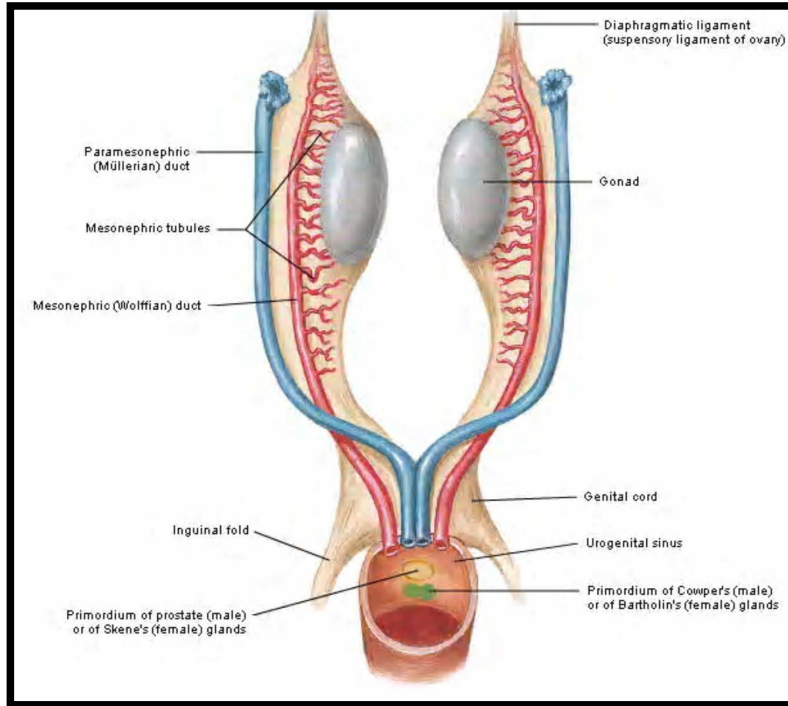
Şekil 1: Eski Yunan sanatına ait aşırı büyük ve erekte penis ile Satyr figürü

zamanda özellikle Satyr ve Hermes'in aşırı büyük penisleri erekte durumda gösterilmiştir (Şekil 1). Roma heykellerinde, Pompeji karikatürlerindeki büyük penisler hariç penis normal boyutlarındadır (1). Rönesans ve onu takip eden dönemlerde ise gerçekçi uygun boyutlarda gösterilmiştir. 1866'da Fransız ressam Gustav Courbet yatan çıplak bir kadını pubik bölgesini aşırı kıllarıyla çizmiştir. Resmin adı da "Dünyanın Kaynağı (Origin of the World)" olarak konulmuştur (1). 1989'da Miray Orlan aynı pozda bir erkeğin resmini penis yarı erekte iken çizmiştir. O da resme "Savaşın Kaynağı (Origin of the War)" adını vermiştir. Dünyadaki savaşlarda testosteronun kısmen de olsa sorumlu olduğunu düşünmek için sebepler bulunmaktadır (1).

Alain Danielon'un "Fallus" adlı kitabında birçok bilgi bulunabilir. Kitabın alt başlığı "Hayatın Metaforu, Eğlence Kaynağı- Tarih ve Sanatta Semboller ve Törenler"dir (1). Reykjavik'te (İzlanda) Falloloji Müzesi vardır. Sigurdur Hjartarson adlı koleksiyoncu bu müzede 25 yıl boyunca çeşitli memelilerden 99 penis toplayarak sergilemektedir. En büyük penis sperm yunusunun 3 metre uzunluğunda ve 20 kg ağırlığındaki penisidir. Müzede insana ait penis sergileri ise yoktur (1).

2.2. EMBRİYOLOJİ

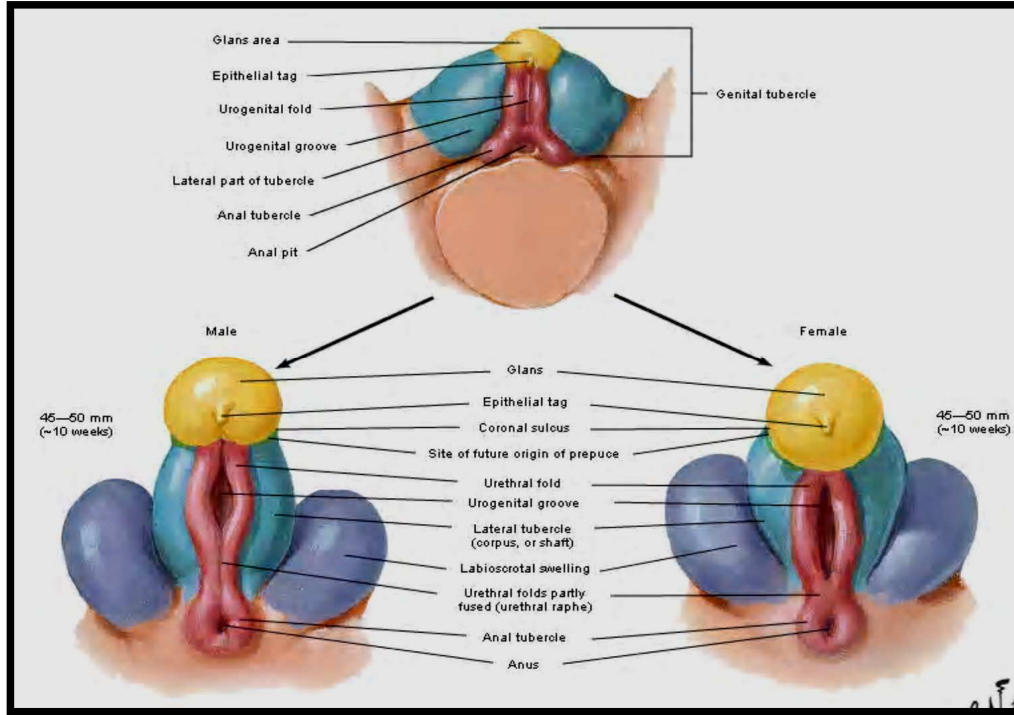
Gelişimin 3. haftasında primitif çizgiden köken alan mezenşim hücreleri kloakal membran çevresine kloakal katlantı adı verilen bir çift yükselti oluşturmak için göç ederler. Bu katlantılar kloakal membranın kranialinde birleşerek genital tüberkülü oluştururlar.



Şekil 2: Embriyolojik hayatta ürogenital organların undiferansiye dönemi (yaklaşık 6 haftalık)

Altıncı haftada, kloakal membran ürogenital ve anal membranlara ayrılırken, kloakal katlantılarda üretral ve anal katlantı olarak iki ayrı parçaya bölünür. Kloaka membranının bu iki parça arasında kalan kısmında (içte ürorektal septum ile yapılmış olan kısmında)

ektoderm ve mezoderm arasına mezenşim sokulur, kaslar ve zarlar gelişirler ve bu şekilde bu parçadan perine meydana gelir. Önde bulunan ürogenital membran yırtılınca, ürogenital fissür denilen yarık meydana gelir. Ürogenital fissür; Wolf kanallarının açıldığı ve ürogenital sinüs denilen mesane taslağının alt kısmına açılır (Şekil 2). Ürogenital fissür, embriyonun ventral tarafının alt ucunda, kuyruğun önünde, orta çizgi üzerinde sagittal planda bir yarık şeklinde görülür. Bu yarığın üstünde orta hatta yuvarlak bir çıkıntı görülür. Bu çıkıntıya genital tüberkül veya fallus denir. Fallusun altından ürogenital fissürün iki tarafında aşağı doğru uzanan iki plika görülür. Ürogenital yarığı sınırlayan bu plikalar (genital plika) yarığın arka ucunda birbiriyle birleşirler.

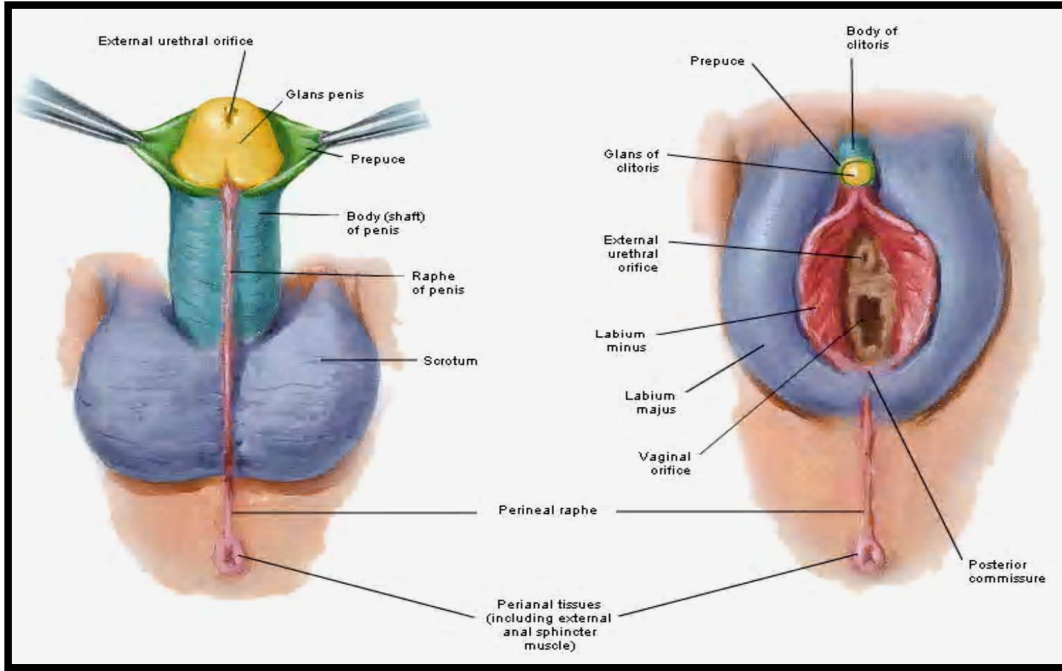


Şekil 3: Embriyolojik hayatta dış genital organların undiferansiye dönemi (yaklaşık 10 haftalık)

Fallus ve genital plikaların dışında her iki tarafta ektoderm ve endoderm arasına sokulan mezenşim dokusunun kalınlaşmasından sonra yukarıdan aşağıya doğru uzanan kabartılar meydana gelir. Bu kabartılara torus genitalis denir. Fallusun ucu kalınlaşır ve bir olukla ayrılarak glans şeklini alır. Ancak bu evrede bu tümsekten penis veya klitoristen

hangisinin gelişeceği belli değildir. Genellikle bu evrede, iç genital organlardaki gibi dış genital organlarda da şekil ve durum bakımından cinsiyet ayrımı yoktur ve taslaklar farklılaşmamış durumdadır. Bu evrede genital organların taslaklarında fallus, genital plikalar ve torus genitalisler aynı şekil ve durumda olup cins ayrımı göstermezler (Şekil 3). Bundan sonra gelişme sırasında bu üç taslak belirli bir cinsiyet yönünde gelişerek erkek veya dişi dış genital organlarını meydana getirirler.

Embriyo erkek olacaksa genital tüberkül uzunluğu daha artacak ve penis gelişecektir. Genital tüberkülün her iki tarafından başlayarak aşağıya, perine taslağına uzanan torus genitalisler genital tüberkülün altında birleşir ve skrotumu meydana getirirler (Şekil 4). Her iki taraftan gelen kabartıların birleşme çizgisi, raphe scroti şeklinde erişkin insanlarda kendini gösterir. Torus genitalislerin arka uçları perine yapısına da katıldıkları için, rafe



Şekil 4: Embriyolojik hayatta farklılaşmasını tamamlamış dış genital organlar

perine üzerinde de devam eder ve anüse kadar uzanır (Şekil 4). Skrotum bir süre gevşek bağ dokusu ile dolu durumda kalır ve ancak prosesus vaginalislerin inmesiyle bir torba haline gelir. Skrotum taslağını dolduran bağ dokusu prosesus vaginalisler arasında ortada

toplularak skrotal septumu oluřtururlar. Aynı zamanda ürogenital fissürü her iki taraftan sınırlayan genital plikalar birbirine yaklařır ve kısa bir zaman sonra birbiriyle birleřmeye bařlar. Bu sırada genital tüberkülün uzunluđuna fazla büyümesi sonucunda ürogenital fissürün büyük bir kısmı penis taslađının altında yer alır. Genital plikaların birleřmesi arkadan öne dođru uzanır ve yalnız yarıđın en ön parçasında plikalar birleřmez ve burada bir delik kalır (ostium üretra eksternum) (řekil 4). Genital plikaların birleřmesi ve penisin altında bulunan ürogenital fissürün kapanması sonucunda oluřan kanal, üretranın pars spongiozasını yapar. Üretranın arka parçası ürogenital sinüsten meydana gelir. Genital plikaların birleřmesindeki yetersizlik sonucunda hipospadias denen üretra anomalileri meydana gelir (16–21).

2.3. ANATOMİ

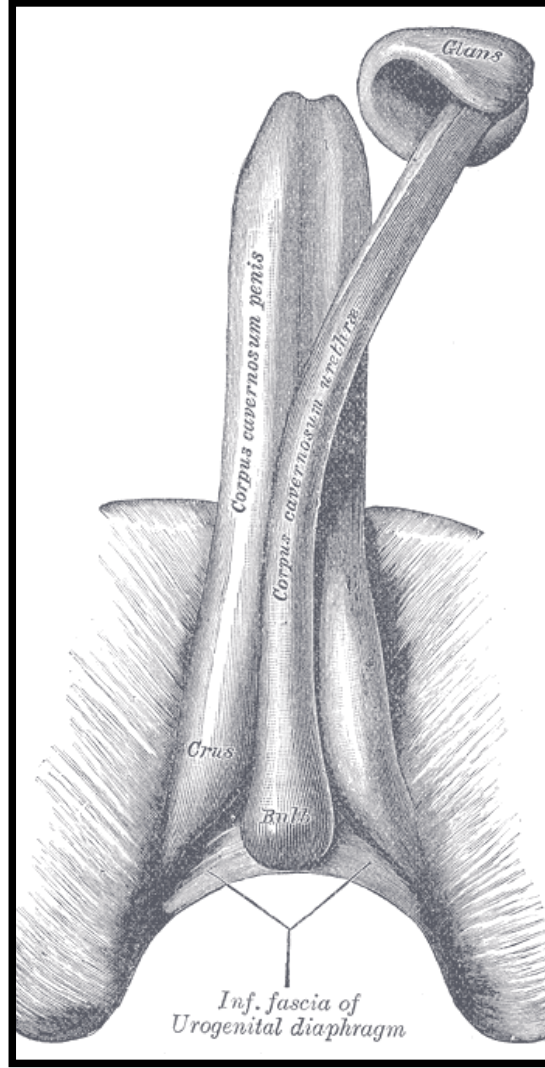
Tuber genitale veya fallus denilen taslađın erkeklerde uzunluđuna daha fazla büyümesiyle oluřan penis, erkek kopulasyon (çiftleřme) organıdır. Kendisine özđü yapı ve mekanizması sayesinde belirli etkilerin sonucunda büyüyen ve sertleřen (ereksiyon) penisin vaginaya girmesiyle, spermlerin serviks yakınlarına atılması sađlanır. Spermleri ileten yolun en son parçası olan ve penis içinde ilerleyen yol aynı zamanda idrar yolunda en son parçasını oluřturur ve pars spongioza üretra adını alır.

Penisin dıřarıdan görülebilen serbest kısmı ve bir de pubisin altında bulunan, skrotum ve perine derisi ile örtülü olan kısmı vardır. Serbest kısmına; pars libera- pars pendula veya kopulatriks denir. Pubisin arka ve kapalı olan kısmına; pars okkulta- pars fiksa veya pars perinealis adı verilir. Penisin kapalı kısmına penis kökü (radix penis) de denir. Penisin serbest kısmı istirahat sırasında pubisin altında ve skrotumun önünde ařađı sarkık durumdadır.

Pars libera penis, cisim (korpus penis) ve bař (glans penis) olmak üzere ikiye ayrılır. Korpus penisin sarkık durumda iken öne bakan yüzüne dorsum penis, arkaya skrotuma

bakan yüzüne ise, bu taraftan üretra geçtiğinden dolayı facies urethralis denir. Penisin ana yapısını korpus kavernozum penis ve korpus spongiosum penis oluşturur.

2.3.1. Korpus kavernozum: Uzunluk ve kalınlıkları kişiye göre çok değişebileceği gibi penisin durumuna göre de çok değişiklik gösterir. Penis sertleştiği zaman, yani ereksiyon



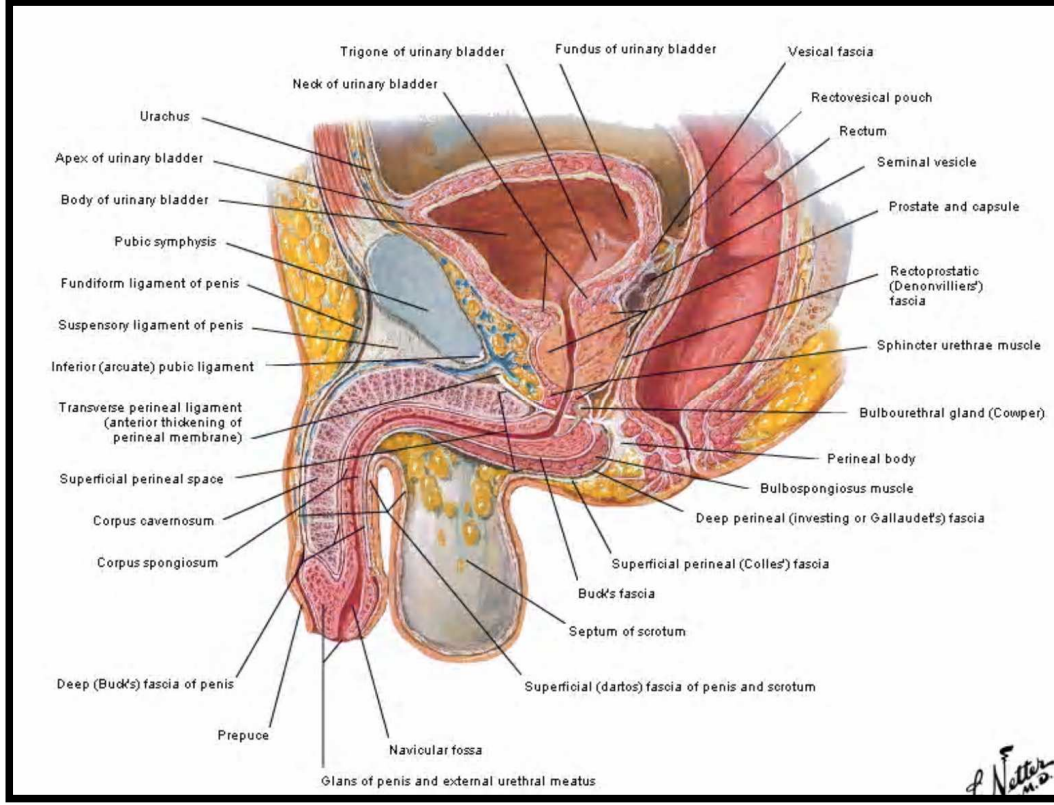
Şekil 5: Penisin erektil yapılarının alltan görünümü

durumunda iken kavernöz cisimlerin uzunluğu ortalama 13–15 cm ve çapı 3–4 cm kadardır. Kavernöz cisimlerin penisin serbest kısmına ait olan kısımları bağ dokusu ile birbirine sıkıca yapışmıştır. İki kavernöz cismin birbiri ile birleştiği yerde penisin ön ve arka yüzlerinde simfizis pubisten glans penise kadar uzanan iki oluk görülür. Öndeki oluk

(sulkus dorsalis penis) hafiftir ve buradan damar ve sinirler geçer. Arkadaki oluk (sulkus uretralis) daha derindir ve burada uretrayı barındıran korpus spongiosum bulunur (Şekil 5). Simfizis pubisin altında iki kavernöz cisim, iki bacak şeklinde ayrılır. Kavernöz cisimlerin bu parçasına krus korpus kavernozum penis denir. Her iki krus pubisin alt kolunun alt kenarı izleyerek arkaya, aşağıya ve dışa doğru ilerleyerek bu şekilde birbirinden gittikçe uzaklaşırlar. Kruslar her iki tarafta iskiön-pubis kolunu izleyerek bu kolun iç kenarında bulunan krista fallikaya sıkıca yapışırlar (Şekil 5). Gittikçe incelen kruslar, iskiokavernöz kas ile örtülüdürler (Şekil 8). Bazen kruslar tuber iskiadikuma kadar uzanırlar. Kavernöz cisimlerin ön uçları inceliyorlar, fakat sivrileşmeden yassı kalırlar. Önde de iki kavernöz cismin uçları hafif bir çentikle birbirinden ayrılırlar (Şekil 5). Burada yassılaştırmış ve incelmış uçlar, glansın altına sokularak sağlam bağ dokusu ile bu oluşuma sıkıca yapışır ve ereksiyon sırasında glans için sert ve sağlam bir dayanak oluştururlar.

Kavernöz cisimler yapı bakımından süngere benzerler. Bu cisimleri meydana getiren ve kavernöz doku adı verilen doku, fazla genişlemiş ve fonksiyonlarına göre şekil, durum ve yapılarını değiştiren ince kan damarlarından meydana gelir. Kavernöz dokuda birbirinden ince bölmelerle ayrılmış, çeşitli büyüklükte ve çok sayıda boşluklar görülür. Boşlukları birbirinden ayıran bölmelerde elastiki lifler ve çok sayıda çeşitli yönlerde uzanan düz kas lifleri vardır. Boşlukların iç yüzü, damarlarda olduğu gibi endotel ile döşelidir. Kavernöz cisimlerin içinde derinde bulunan boşluklar nispeten büyüktür. Dış yüze yakın yüzeysel boşluklar ise daha küçüktür. Boşluklarda bulunan küçük delikler, komşu boşluklar arası bağlantıyı sağlarlar. Bu boşlukların kanla dolması ve genişlemesi ereksiyonu sağlar.

2.3.2. Korpus spongiosum: İdrar yolunun son parçasını içeren silindirik biçiminde bir oluşumdur ve penisin ventral kısmında kavernöz cisimler arasındaki olukta bulunur. Ürogenital diyaframın altında bulunan kısmı kalındır ve bulbus penis olarak adlandırılır.



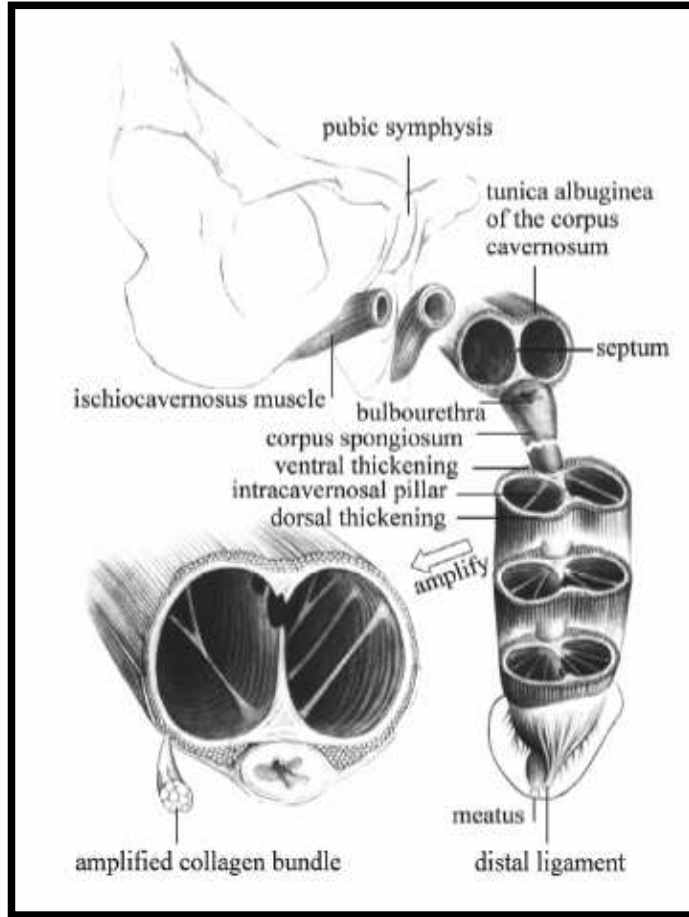
Şekil 6: Erkek genital organlarının sagittal kesitte görünümü

Üretra, ürogenital diyaframdan çıktıktan sonra bulbusun üst tarafında ve arka ucunun 1 cm kadar önünde korpus spongiozumun içine girer. Korpus spongiozumun ön ucu birden genişleyerek glans penisi oluşturur (Şekil 5,6). Glansın üst kenarı kabarıktır ve öne doğru çıkıntı yapar. Kenarın üst ve yan kısımları kavernöz cisimlerden bir olukla ayrılmıştır. Kabarık üst kenar korona glandis adını alır. Glansı korpustan ayıran oluğa da kollum glandis denir. Glansın arkasında bulunan oluğa kavernöz cisimlerin uçları sokularak glansın arka yüzüne sağlam bağ dokusu ile çok sıkı yapışırlar. Glansın ucunda sagittal durumda üretranın açıldığı ostium üretra eksternum vardır(Şekil 6).

Korpus spongiozumda kavernöz dokudan yapılmıştır. Fakat bu cismin değişik bölümlerinde kavernöz dokunun yapısı birbirinden farklı olduğu gibi, korpus kavernozumun dokusundan da farklıdır. Bulbus kısmında kavernöz dokunun yapısı

korpus kavernozumun yapısına benzerdir. Orta kısımda ise boşlukların yapısı ve kavernaların durumu farklıdır. Burada kavernalar dar ve uzun olup penisin eksenine paralel seyrederek. Boşluklarda daha fazla elastik lif bulunur. Kas lifleri ise çok az miktardadır. Uzunlamasına uzanan elastik lifler ve kas lifleri ereksiyon sırasında kavernaların ve dolayısıyla spongioz cismin içinden geçen üretranın uzamasını sağlar. Ereksiyon sona erdiği zaman elastik lifler tekrar eski haline döner, düz kas liflerinin tonusu artar, kavernalar kısalmış ve bütün korpus spongiozum içinde bulunan üretra ile beraber kısalmış.

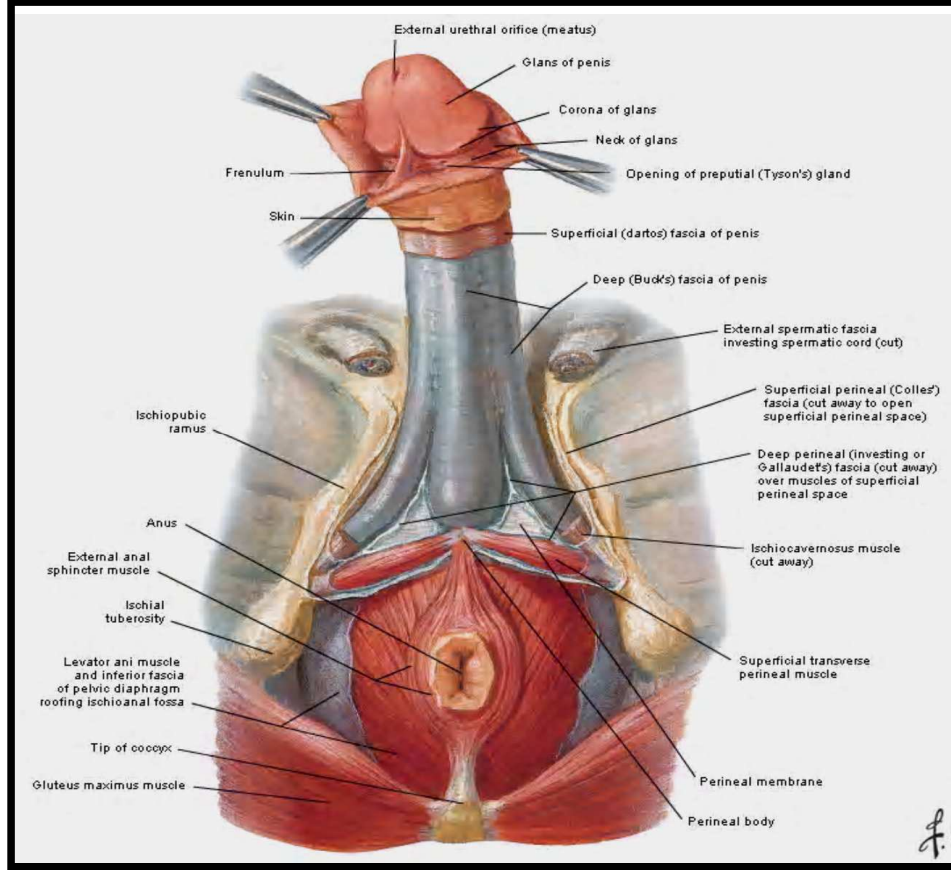
2.3.3. Tunika albuginea: Kavernoöz dokunun dışında her bir kavernoöz cismi ayrı ayrı saran tunika albuginea vardır. Çok sağlam bağ dokusundan yapılmış tunika albugineanın kalınlığı penis yumuşak olduğu zaman 2 mm kadardır. Ereksiyon sırasında genişler, incelmeye ve kalınlığı 0.25 mm'ye kadar iner. Tunika albuginea çok sayıda kollajen lif bulundurur. Dışta bu lifler uzunlamasına, içte enine doğru uzanırlar (Şekil 7,11). Elastik liflerin sayısı ise çok azdır. İstirahat sırasında kollajen lifler birbirine yaklaşır ve kıvrılırlar. Bu sırada beraber sürüklenen deri üzerinde de ince plikalar meydana gelir. Elastik liflerin azlığı ve kollajen liflerin de uzama yeteneğinin azlığı nedeniyle tunika albuginea sınırlı olarak genişler. Kollajen lifler gerilmeye kadar tunika albuginea genişler ve ereksiyon sırasında penisin belirli bir oranda uzama ve kalınlaşmasına olanak verir. Fakat kollajen liflerin gerginliği normal sınırına gelince tunika albuginea fazla genişleyemez ve kavernaların kanla dolması sonucunda oluşan basınca karşı koyarak penisin fazla büyümesine engel olur. Ortada her iki korpus kavernozumun birleştiği yerde iki tunika albugineada birbirine yapışır. Spongioz cismi de dışarıdan saran tunika albuginesı vardır (Şekil 7,11). Fakat burada bu zar ince ve gevşektir. Arasından geçen



Şekil 7: Penisin fibröz iskelet yapısını oluşturan tunika albugineanın şematik görünümü

venleri sıkıştırarak ve kavernaları dolduran kanın akışını durdurabilecek durumda değildir. Bundan dolayı korpus spongiosumun ereksiyonda önemli bir rolü yoktur ve bu cismin kavernalarına gelen kan ereksiyon sırasında da devamlı venlere akar.

Glans penisin yapısı ise daha farklıdır. Burada kavernalar şekil bakımından damarlara daha yakın olup, biraz genişlemiş ve çok kıvrılmış damarlara benzer yapıdadır. Bu kavernalar arasında bağ dokusu fazla, kas lifleri çok az bulunur. Tunika albuginea yoktur. Burada ereksiyon sırasında kanın kavernalardan venlere akmasına engel olabilecek bir mekanizma olmadığı için ereksiyon sırasında glansı sıkıştırırsak, kavernaları dolduran kan venlere dökülür ve glans küçülür.

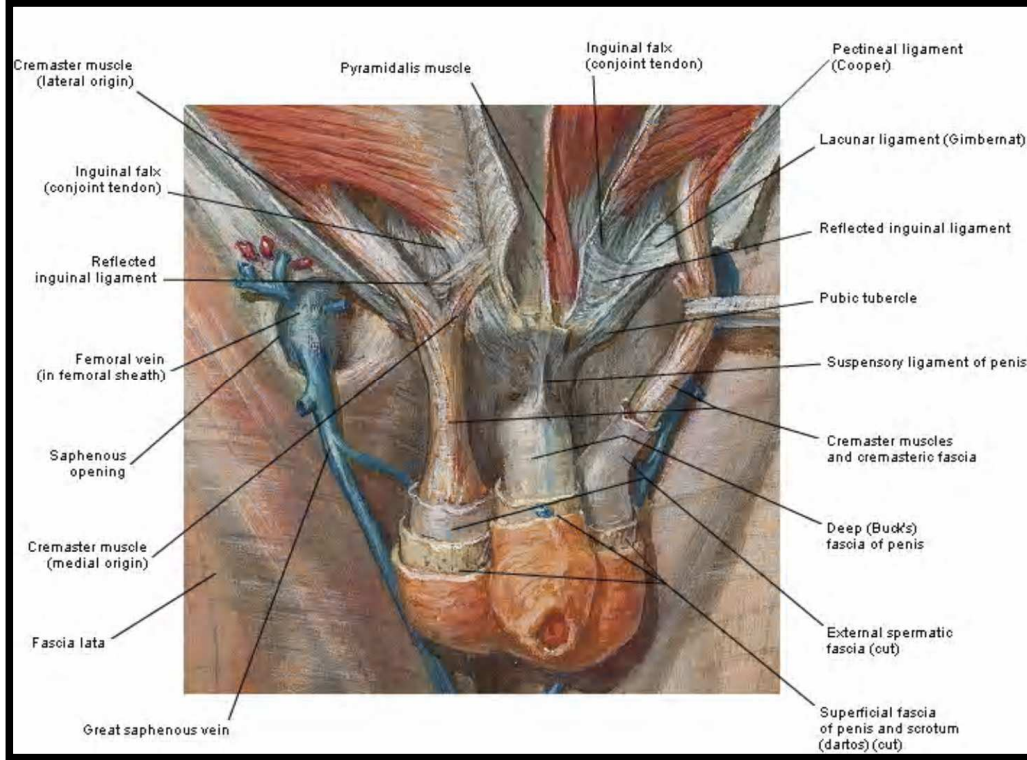


Şekil 8: Penisin cilt altı fasyal tabakalarının perineden görünümü

2.3.4. Buck fasyası: Distalde koronal sulkusa yapışır. Proksimalde perineal membranla devam eder. Her iki korpus kavernoza beraber korpus spongiozumu ise ayrı çevreler. Derin dorsal ven, arter ve sinirler Buck fasyasının altındadır(Şekil 6,8,9). Ereksiyonda sirkumfleks venler ve derin dorsal veni sıkıştırarak rijiditeye yardımcı olur. Altındaki tunika albugineaaya sıkıca yapışıkır. İskiyokavernöz ve bulbospongioz kaslar; Dartos ve Colles fasyalarının altında, Buck fasyasının üstündedir. Bu kasların fasyası Buck fasyasına yapışır.

2.3.5. Tela subfasyalis (Eberth): Dartos ve Colles fasyalarının altında ince bir bağ dokusu olup penis bazalinde belirgindir. Kavernoza arter, ven ve sinirin ekstrakorporal kısmını çevreler.

2.3.6. Dartos fasyası: Kasık ve perinenin yüzeysel fasyasının, süperfisial tabakasının devamı olup skrotumun dartosu ve alt abdomenin skarpası ile devamlılığı yoktur. Posterior da Colles fasyası olarak belirir, iskiyokavernöz ve bulbospongioz kasları çevreler. Yüzeysel penil arterler ve venler bunun içindedir. Bu tabaka da gevşek ve mobildir (Şekil 9).



Şekil 9: Penisin cilt altı fasyal tabakalarının önden görünümü

2.3.7. Camper fasyası: Gerçek bir fasya olmayıp ilioinguinal alan ve karın alt kısmını örten subkutanöz fibroareolar tabakadır. Skarpanın üzerinde olan Colles fasyasının devamı şeklinde olup Colles fasyası ile simfizis pubis altında birleşir.

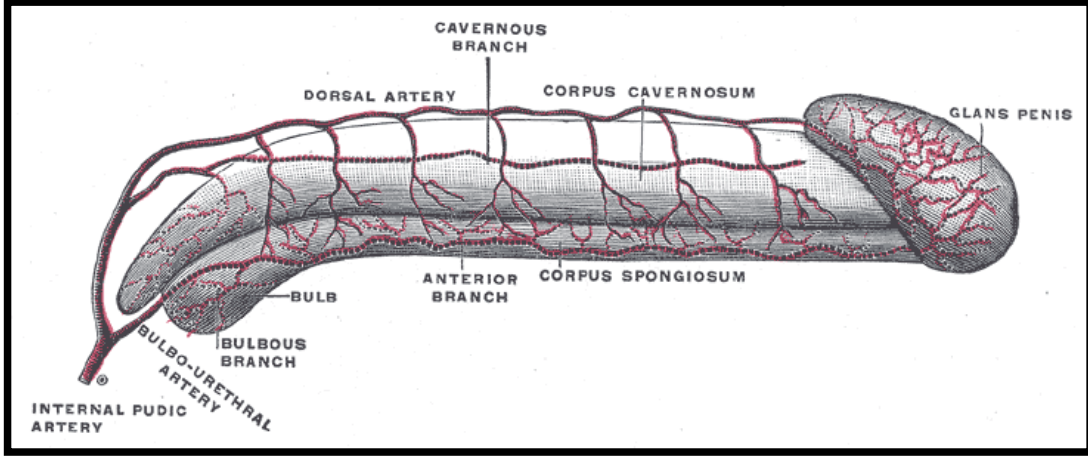
2.3.8. Prepisyum: Distalde koronal sulkusa yapışiktır ve glans penisi örter. İç yüzünde sebace salgı yapan Tyson bezleri bulunur. Bu salgı deskuame epitel hücreleri ile birleşerek smegmayı oluşturur (Şekil 6,8,9).

2.3.9. Penisin asıcı bağları: Penis önde karın ön duvarına ve simfizis pubise bağlar aracılığı ile tutunmuştur. Bunlardan ligamentum fundiforme; linea albadan başlar, iki kola ayrılarak penisi yanlardan sarar ve arka yüzde her iki kol birbiri ile birleşirler. Ligamentum suspansorum penis; simfizis pubisin alt kenarından başlar ve üç köşeli bir yaprak halinde aşağı doğru uzanır. Penis dorsumunun arka kısmında yaygın bir şekilde yapışır (Şekil 6,9).

2.3.10. Penisin arterleri: Penisin yüzeysel ve derin olmak üzere iki arteriyel sistemi vardır.

Yüzeysel arteriyel sistem; penis derisini kanlandırır ve femoral arterden köken alan eksternal pudental arterin dalı olan süperfisiyal penil arter bilateral simetrik yerleşimlidir. Penis kökünün lateralinden girerek uzunlamasına seyreder. Daha sonra dorsal arter ve ventrolateral arter olarak ikiye ayrılır. Ancak penis derisi genelde bir taraftaki dominant süperfisiyal arter tarafından kanlanır.

Derin arteriyel sistem ise, internal iliak arterin dalı olan internal pudental arter tarafından oluşturulur. Bu arter sakrospinal ligament altından ve sakrotuberoz ligamentinde üstünden geçerek perineal ve penil arter olarak ikiye ayrılır. Penil arter daha sonra süperfisiyal transvers perineal kas ve simfizis pubisin altından geçerek bulber üretraya yakın bulboüretal arter, üretal arter ve kavernöz arter olmak üzere 3 dal verir ve kendisi dorsal penil arter olarak sonlanır. Bulboüretal arter; bulbusu, korpus spongiosumu ve penil glansı kanlandırır. Üretal arter; ventral yüzde tunika albugineanın altında seyreder fakat her zaman bulunmayabilir. Kavernöz arter; krus penisin dorsomedialinde, kavernöz venin lateralindedir ve her iki korpusun birleştiği yerde erektil dokuya girer. Korpus kavernozumun merkezinde ilerler ve bazen çift olabilir (Şekil 10,12). Terminal dalları doğrudan sinüzoidal aralıkları kanlandıran sarmal helisinal arterler ve trabeküller içinde

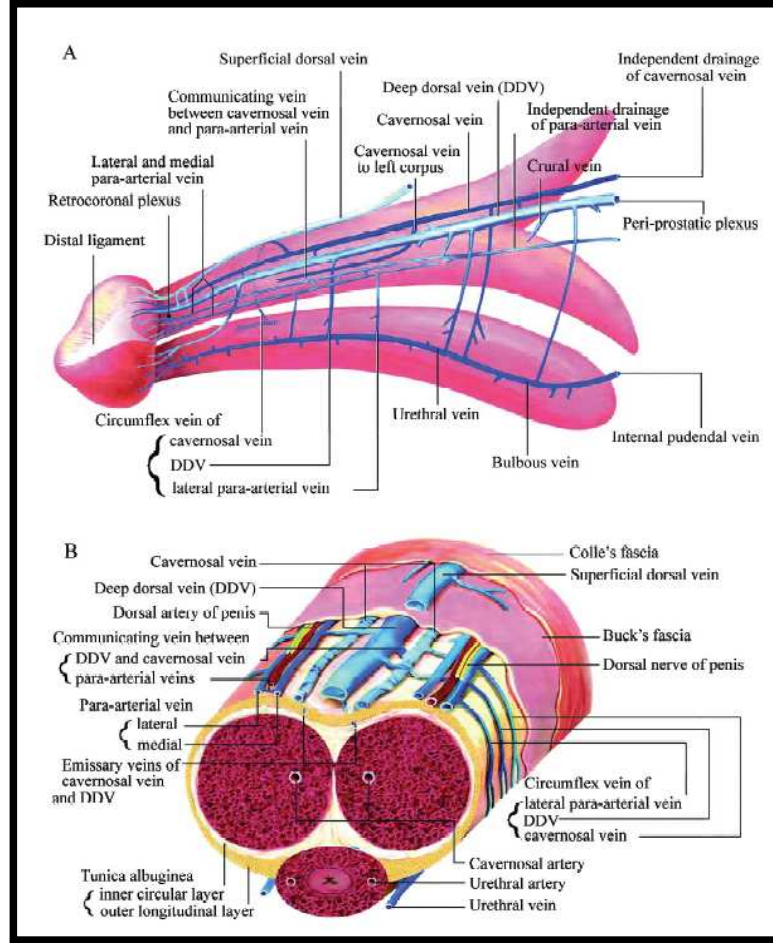


Şekil 10: Penisin arterleri

seyreden küçük çaplı arteriyol olmak üzere iki tiptir. Helisinal arterler, penisteki direnci sağlayan ana damarlardır ve kavernoza sinüzoidler içine giden kan akımını kontrol ederler. Penis flask durumdayken, asıl arteriyel akım trabeküler arterler içine doğrudur ve bu durumda helisinal arterler kısa, sarmal halde ve kapalı durumdadır. Ereksiyon sırasında kan helisinal arterler içine yönelir ve bunları genişleterek uzatır ve böylece sinüzoidal boşlukları doldurur. Dorsal penil arter ise, penisin dorsolateralinde glansın içine ilerler. Medialinde derin dorsal ven, lateralinde dorsal sinir ile komşudur. Genellikle derin ve dorsal arteriyel sistemler arasında bağlantılar vardır ve bazen kavernoza dokunun önemli bir kısmının kan akımını dorsal penil arter sağlayabilir. Bu arterler ereksiyona uyum sağlayarak uzayabilirler.

2.3.11. Penisin venleri: Penisin venöz drenajı; yüzeysel, orta ve derin venöz sistem aracılığıyla olur (Şekil 11,12).

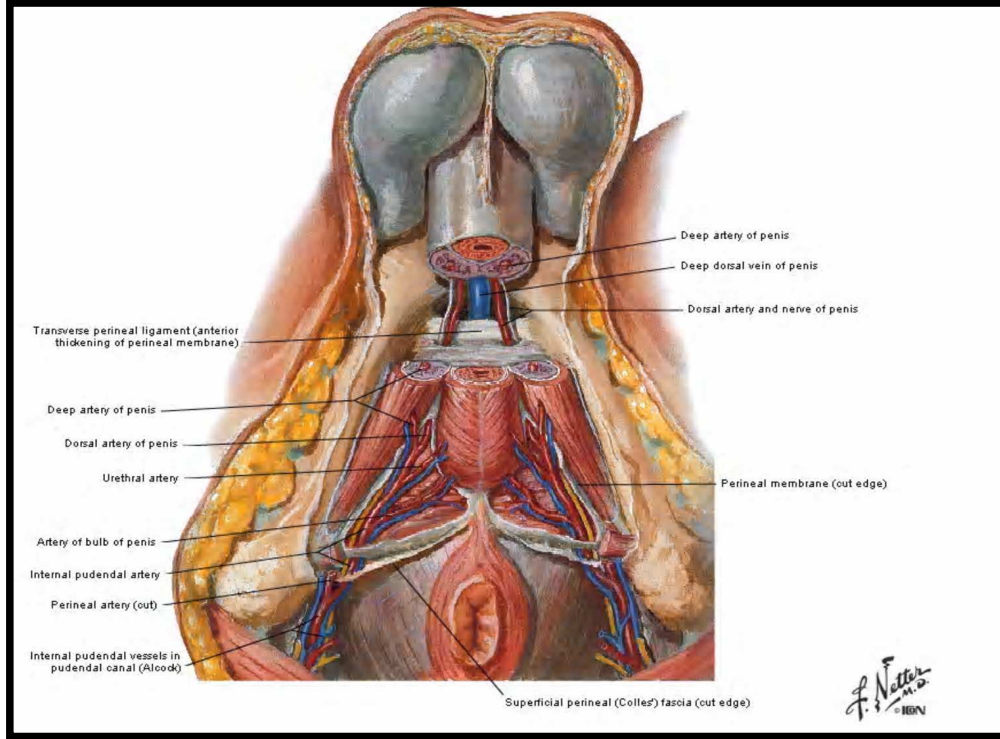
Yüzeysel sistemde; cilt ve ciltaltı dokudan çok sayıda süperfisiyal ven çıkarak süperfisiyal fasya altında birleşirler. Daha sonra tek veya çift yüzeysel dorsal ven olarak birbirleriyle birleşirler ve genellikle sol safen vene dökülürler.



Şekil 11: Penisin venöz sistemi

Orta sistem; derin dorsal ven ile sirkumfleks venlerden oluşur. Glans penisi, spongioz cismi ve kavernöz cismin 2/3 distal kısmını direne ederler. Bunlar, tek veya çift yüzeysel dorsal olarak birbirleriyle birleşir ve genellikle sol safen vene dökülürler. Glanstan çıkan çok sayıda küçük ven, retrokoronal pleksus yolu ile derin dorsal vene dökülür. Korpuslarda, emisser venler sirkumfleks venlerle birleşerek Buck fasyasının altında ilerleyip oblik olarak derin dorsal vene dökülürler. Derin dorsal ven, suspansör ligament ve puboprostatik ligament arasından geçtikten sonra prostatik pleksusa dökülür. Bu bileşkede çok sayıda biküspid valvler vardır. Derin dorsal ven birkaç tane olabilir ve prostatik pleksusla birleşmeden önce yüzeysel sistem ile bağlantılar kurabilir.

Derin sistem; kavernöz venler, bulbar venler ve krural venlerden oluşur. Proksimal 1/3 sinüzoidlerin kanını alır ve emisser ven olarak direkt kavernöz venlere dökülür. Bu da kavernöz cisimlerin esas direnaja sistemini oluşturur. Ayrıca, önce subalbugineal venüler pleksusa oradanda emisser venlere dökülen kapillerler ikinci bir venöz dolaşım sistemini oluşturur. Kavernöz venler, kruslar seviyesinde bir veya iki geniş ince duvarlı ana



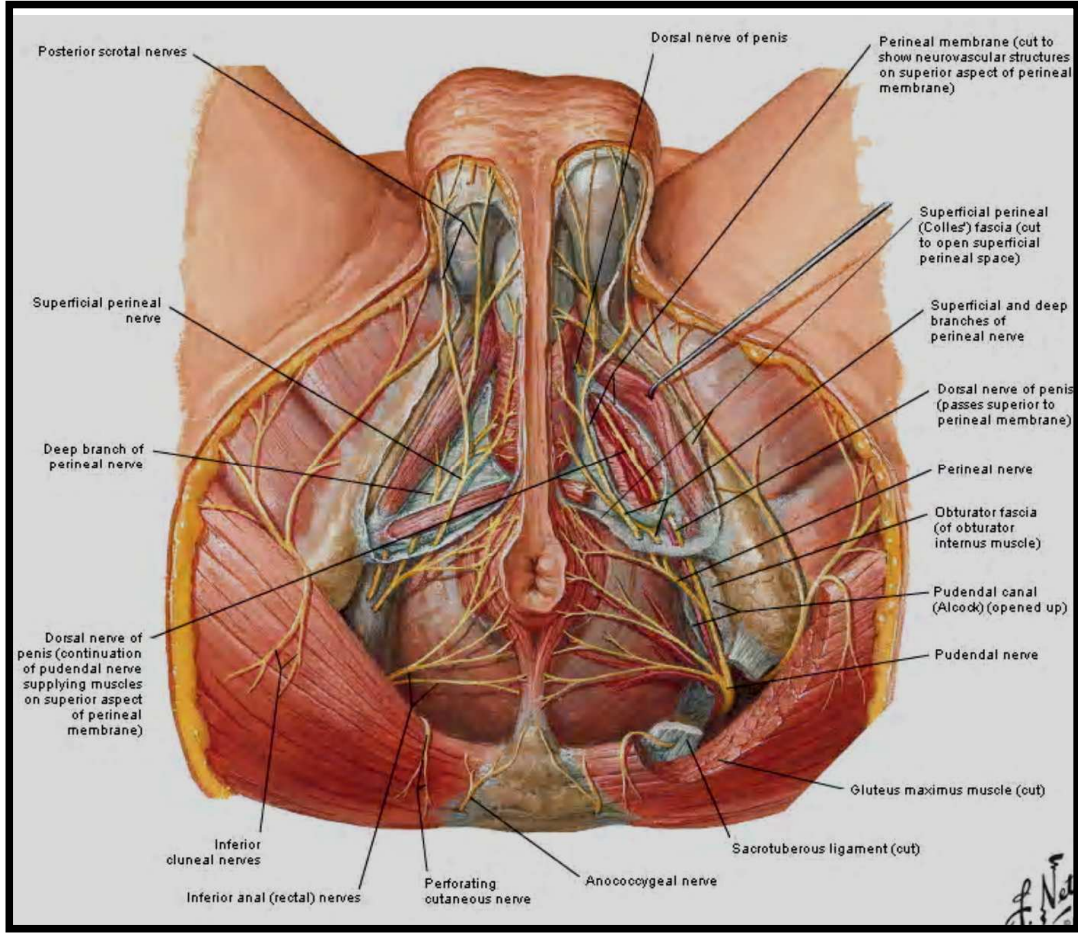
Şekil 12: Nörovasküler yapıların peniste dağılımı perineal görünüm

veni oluşturur. Bu ven, kavernöz arter ve sinirlerin altındadır. Kavernöz venler, internal pudendal vene ve oradan da internal iliak vene dökülür. Her iki krusun dorsolateralinden krural venler çıkar ve birleşerek internal pudendal vene dökülür. Krural venin prostatik pleksus ile bağlantısı olabilir. Bulbus, bulbar venler aracılığıyla prostatik pleksusa dökülür.

2.3.12. Penisin sinirleri: Penis, hem otonom (sempatik-parasempatik) hem de somatik (motor-duyusal) sinir sistemi ile innerve olur (Şekil 12,13) .

Otonom innervasyon: primer erektil innervasyondan sorumlu olan, otonom sinir sisteminin parasempatik preganglionik lifleri S₂₋₄ sinir köklerinden çıkarlar. N. Erigentes adı verilen pelvik sinirler içinden pelvik pleksusa giderler. Pelvik sinirler, presakral fasyaya girdikten sonra hipogastrik sinirlerle birleşerek pelvik pleksusu oluştururlar. Pelvik pleksus, alt ürogenital sistem ile rektumun arasında her iki tarafta pelvik fasyanın içinde bulunan 4–5 cm boyutlu bir sinir ağıdır. Bağ dokusu ile birlikte sayısız lenf damarları, bu pleksusu sarar ve bu yüzden cerrahi girişimler sırasında tanımlanmasını zorlaştırırlar.

Sempatik ve parasempatik bileşenleriyle tüm pelvik organlara (prostat, mesane ve seminal veziküller) dallar verir. En uçtaki lifler, kavernöz sinirleri oluşturur. Kavernöz sinirlerin, özellikle prostata komşuluğu nedeniyle radikal prostat, mesane ve rektum cerrahi girişimleri ile açık ve transüretral prostatektomi sırasında travma riskinden dolayı seyirinin iyi bilinmesi gereklidir. Bu sinirler seminal veziküllerin posterolateralinde ilerleyerek prostat apeksine ulaşırlar ve burada saat 5 ve 7 hizasında lokalizedirler. Daha sonra ürogenital diyaframdan geçerek membranöz üretraya eşlik ederler. Burada ise saat 3 ve 9 hizasında lokalizedirler. Kavernöz sinirler daha sonra kavernöz arterin dorsomedialinde seyrederek helisin arterleri ve kavernöz cisim içindeki erektil dokuyu innerve ederler. Pelvik genital organlara giden sempatik sinirler spinal kordun T₁₁-L₂ segmentinden köken alırlar. Preganglionik sempatik sinirler daha sonra sempatik zincir ganglionlarına (paravertebral ganglionlar) giderler. Burada preaortik pleksusun postganglionik lifleri ile sinaps yaparlar. Preaortik pleksustan çıkan sempatik lifler lomber splanknik sinirlere eşlik ederek aort bifurkasyonundan süperior hipogastrik pleksusa giderler. Presakral sinir olarak ta bilinen süperior hipogastrik pleksus, sol ve sağ hipogastrik sinirlere ayrılır ve sempatik lifler kaudal yönde ilerleyerek pelvik pleksusta sonlanır. Sempatik lifler pleksusa girdikten



Şekil 13: Erkek perine bölgesi sinirleri (alttan görünüm)

sonra sakral parasempatik liflerle karışırlar. Bu nedenle pelvik pleksus, pelvik organların otonom innervasyonu için büyük önem taşır.

Somatik innervasyon; Duyusal yollar, penis derisi, glans, üretra ve korpus kavernozum içinde ince myelinsiz A-delta ve myelinsiz C liflerinin oluşturduğu serbest sinir sonlanmaları ve bunların 1/10 kadarı da passinian cisimcikleri şeklinde duyu reseptörleri bulunur. Bu sinir sonlanmaları vücudun diğer bölgelerindeki kutanöz liflere benzemezler. Bunlar penis dorsalinde birleşerek dorsal penil siniri oluştururlar. Duyu reseptörlerinin ve sinir sonlanmalarının aktivasyonu ile ağrı, ısı ve dokunma algıları dorsal penil ve

pudental sinir yoluyla spinal korda ve spinotalamik traktustan talamus ve duyu algı merkezine, kortekse ulaşır.

Motor yollar, somatomotor penis innervasyon merkezi olan Onuf nükleusu, S₂₋₄ sakral spinal segmentlerde bulunur. Somatik afferentlerin yanında, ayrıca özellikle pelvik sinirlerle visserlerden gelen otonom sinir liflerinden kollateraller alır. Buradan kaynaklanan uyarılar sakral sinirlerden pudental sinirlere geçerler. Pudental sinirler; pelvisin, perinenin ve penisin başlıca somatik sinirleridir. S₂₋₄ köklerinden çıkıp Alcock kanalı içinden geçerken internal pudental damarlara eşlik ederler. Pelvik tabanı, penisi, iskiokavernöz ve bulbokavernöz kasları innerve ederler. İskiokavernöz kasın uyarılması ile intrakavernöz basınç artar ve ereksiyonun son fazı olan rijid ereksiyona ulaşılır. Bulbokavernöz kasın uyarılmasıyla da ejakülasyon sırasındaki ritmik kontraksiyonlar oluşur ve semen eksternal meatustan dışarı atılır. Pudental sinirler penisin dorsolateralinde dorsal penil sinir adını alarak dorsal arterin lateralinde seyrederek Glans penise duyuşal sinir uçları ve reseptörleri içeren pek çok dal verirler (16–22).

2.4. NORMAL PENİS BOYUTU NEDİR?

Mikropenis, morfolojik olarak normal ve penil üretranın glansın ucunda bulunduğu ancak yaşa göre gerilmiş penil uzunluğunun ortalama değerlerin 2,5 standart sapmanın altında olduğu durumu tanımlar. Full-term erkek yenidoğanda, gerilmiş penis uzunluğu ortalama 3,5 cm.dir ve 1,9 cm.nin altındaki penis, mikropenis olarak tanımlanmaktadır (Tablo 1) (2–5).

Huang Pingzhi (6,7) gerilmiş penis uzunluğunun 4 yaşında 4,0 cm'den, erişkinde ise 5,5 cm'den kısa olduğu durumları mikropenis olarak tanımlamıştır. Wessells ve ark. (8) ise normal penis boyutunu, ortalamanın 2 standart sapması içinde herhangi bir uzunluk olarak değerlendirerek erişkinlerde penis uzunluğu gevşek halde 4,0 cm'den, gerilmiş veya erekte halde ise 7.5 cm'den kısa ise, bunu mikropenis olarak tanımlamışlardır.

Yaş	Ortalama±SD
YD (30 hf)	2,5 ± 0,4
YD (term)	3,5 ± 0,4
0 – 5 ay	3,9 ± 0,8
6 – 12 ay	4,3 ± 0,8
1 – 2 yaş	4,7 ± 0,8
2 – 3 yaş	5,1 ± 0,9
3 – 4 yaş	5,5 ± 0,9
5 – 6 yaş	6,0 ± 0,9
10 – 11 yaş	6,4 ± 1,1
Erişkin	12,4 ± 2,7

Tablo 1: Gerilmiş penil uzunluk (cm)

Tuladhar ve ark. (23) 1998’de yaptıkları yayında; 24 – 36 gestasyonel haftada doğan infantlarda, gestasyonel yaş ile penil uzunluk arasındaki ilişkiyi,

Penil Uzunluk (cm)= 2.27 + 0,16 x [gestasyonel yaş (hafta)] şeklinde formüle etmişlerdir.

Mikropenisin etyolojisinde; testosteron sekresyonunda yetersizlik ve etkisindeki defektler, gelişimsel anomaliler, idiopatik nedenler, diğer doğumsal malformasyonlar ve sendromlar yer almaktadır(Tablo2)(2-4)

Cheng ve ark. (24) mikropenisin tanımının ırklara göre farklılık gösterebileceği konusunda yaptıkları çalışmada; 105 sağlıklı erkek yenidoğanda (40 beyaz ırk, 40 Çin ve 25 Doğu Hindistan kökenli) yaptıkları çalışmada gerilmiş penis uzunluklarını ve penis çapını ölçmüşler. Penis uzunluk ve çapını; Çin kökenli yenidoğanlarda, beyaz ırk ve Doğu Hint kökenli yenidoğanlara göre belirgin olarak düşük bulmuşlardır. Doğumdaki boy uzunluğuna göre penis uzunluğu korele edilmeye çalışıldığında Çinli bebeklerde, beyaz ırk ve Doğu Hint kökenli bebeklere göre penis uzunluğu belirgin olarak küçük bulunmuştur. Doğum ağırlığına göre penis uzunluğu korele edilmeye çalışıldığında ise Çinli ve beyaz ırk bebeklerde, Doğu Hint kökenli bebeklere göre penis uzunluğu belirgin olarak küçük bulunmuş. Ancak penil uzunluk ve/veya çap ile doğum ağırlığı ve/veya boy

I- Yetersiz testosteron sekresyonu

A- Hipogonadotropik hipogonadizm

- 1- İzole, Kallmann sendromunu içeren
- 2- Diğer hipofiz hormon yetersizlikleri ile birlikte
- 3- Prader-Willi Snd.
- 4- Laurence-Moon Snd.
- 5- Bardet-Biedl Snd.
- 6- Rud Snd.

B- Primer hipogonadizm

- 1- Anorşi
- 2- Klinefelter ve Poly X Snd.
- 3- Gonadal disgenezi (inkomplet form)
- 4- LH reseptör defektleri (inkomplet form)
- 5- Testosteron steroidogenezisinde genetik defektler (inkomplet form)
- 6- Noonan Snd.
- 7- Trizomi 21
- 8- Robinow Snd.
- 9- Bardet-Biedl Snd.
- 10- Laurence-Moon Snd.

II- Testosteron etkisinde defektler

- A- GH / İnsülin-like growth faktör-I eksikliği
- B- Androjen reseptör defektleri (inkomplet form)
- C- 5-alfa redüktaz eksikliği (inkomplet form)
- D- Fetal hidantoin Snd.

III- Gelişimsel anomaliler

- A- Aphallia
- B- Kloakal ekstrofi

IV- İdiopatik

V- Diğer doğumsal malformasyonlarla birlikte

Tablo 2: Mikropenisin etyolojisi

uzunluğu arasında korelasyon gözlenmemiştir. Penil uzunluk, Çinli bebeklerde ve beyaz ırk bebeklerde gestasyonel yaşla belirgin olarak korelasyon göstermiştir. Mikropenis tanımı, ortalamanın 2,5 standart sapma altında kalanlar için kullanılmalıdır ki, bu beyaz ırk bebekler için 2,6 cm, Çin’li bebekler için 2,3 cm ve Doğu Hint kökenli bebekler için 2,5 cm.dir. Cheng ve ark. yaptıkları bu çalışmanın sonucunda üç farklı etnik grubun yenidoğan bebeklerinin penis uzunluğu ve çapları arasında belirgin farkı tanımlamışlar. Bunun nedeninin ise tam olarak bilinmese de genetik faktörlerin veya genetik faktörlerin nutrisyonel modülasyonu nedeniyle olabileceğini ifade etmişlerdir. Literatürde, penis uzunluğu ve çapı ile ilgili bazı çalışmalar bulunmasına rağmen, fonksiyonel penil uzunluk net bir şekilde tanımlanmamıştır. Penisin fonksiyonel

uzunluğunun tanımlanması ve belirlenmesi ise, penisle ilgili çalışmalarda son derece önemlidir.

Şengezer ve ark.nın (9) fonksiyonel penil uzunluğu saptamada en doğru metoda karar vermek için yaş ortalaması 21,2 olan 200 erkekte yaptıkları çalışmada; flask penil uzunluğu, $6,80 \pm 0,08$ cm, gerilmiş penil uzunluğu $8,98 \pm 0,09$ cm ve erekte penil uzunluğu $12,73 \pm 0,11$ cm ölçmüşler. İstatistiksel olarak ta, flask ve gerilmiş uzunluk arasında %90.8 korelasyon, flask ve erekte uzunluk arasında %71.2 gerilmiş ve erekte uzunluk arasında %80.2 korelasyon tespit etmişler. Çalışmalarında, ölçülen uzunluklar arasındaki ilişkiyi saptamak için oluşturdukları regresyon denklemlerinde;

Erekte uzunluğun flask uzunluğa regresyonu / erekte uzunluk - flask uzunluk ilişkisini, (*Erekte penil uzunluk = 5.89 + 1.10 flask penil uzunluk*) olarak formüle ederek, erekte penisin uzunluğunu tahmin etmede doğruluk derecesini %50,8 bulmuşlar. Erekte uzunluğun gerilmiş uzunluğa regresyonu / erekte uzunluk - gerilmiş uzunluk ilişkisini de, (*Erekte penil uzunluk = 3.44+ 1.03 gerilmiş penil uzunluk*) denklemini kullanarak erekte penisi tahmin etmede doğruluk derecesini %65,3 olarak saptamışlar. Bu sonuçlara göre de; erekte uzunluğu tahmin etmede, gerilmiş uzunluğu flask uzunluktan daha korelatif bulmuşlar.

Wessells ve ark. (8) yaşları 21 – 82 arasında değişen fiziksel olarak normal 80 erkekle yaptıkları çalışmada, flask uzunluğu, çapı, prepubik yağ dokusu derinliğini, gerilmiş ve erekte penis uzunluğunu ölçmüşler. Ortalama flask penil uzunluğu 8,85 cm, ortalama gerilmiş penil uzunluğu 12,45 cm ve ortalama erektil artışı da 4,04 cm saptamışlar. Fonksiyonel penil uzunluk olarak tanımladıkları erekte uzunluk ve yağ dokusu derinliği toplamını ise ortalama 15,74 cm bulmuşlar. Sonuç olarak; erekte uzunluğun önceden saptanmasında, gerilmiş uzunluğu diğer ölçümlere göre daha fazla korelatif bulmuşlar. Yağ dokusu derinliği, penil boyutun herhangi bir parametresi ile korelasyon göstermemiş.

Çalışmada olgular, yaşın yağ dokusu derinliği, flak uzunluk, gerilmiş ve erektil uzunluğa etkisini araştırmak için 40 yaş altı ve üstü olarak gruplandırıldığında ise sadece yağ dokusu derinliği yaşlı olgularda belirgin olarak daha büyük saptanmıştır.

Spyropoulos ve ark. (25) fiziksel olarak normal olan 40 yaş altındaki 52 erkekte yaptıkları çalışmada, ortalama gerilmiş penil uzunluğu $12,18 \pm 1,7$ cm bulmuşlar. Bu çalışmada, penis uzunluğu ile ölçtükleri somatometrik parametreler arasındaki ilişkiyi değerlendirdiklerinde ise; yaş, ağırlık, vücut kitle indeksi (BMI) ve Bel/Kalça oranı ile penis uzunluğu arasında istatistiksel olarak anlamlı bir değer tespit edememişlerdir. İlginç olarak kişilerin boy uzunluğu ve işaret parmağının uzunluğu ile penis uzunluğu arasında istatistiksel olarak anlamlı olan pozitif bir korelasyon tespit etmişlerdir.

2.5. MİKROPENİS TEDAVİ YÖNTEMLERİ

Penil büyüme intra uterin hayatta başlar ve 17–18 yaşlarında pubertal matürasyon sırasında devam eder (26–28). Gestasyonun 8. haftasında başlangıç testosteronda yeni farklılaşmış fetal testislerden fetal plasental HCG'e cevapla büyük dalgalanma meydana gelir, midgestasyon öncesi pik yapar ve daha sonra kademeli olarak düşer (26,28,29). Bu normal erkek farklılaşması ile sonuçlanır. Penil büyüme gestasyon süresince testosteron varlığına bağlıdır. Başlangıçta plasental HCG daha sonra fetal pitüiter LH ile stimüle edilir. Testosteronun ikinci dalgası postnatal yaşamın 2–4. ayları arasında meydana gelir. Penil büyüme, somatik büyümenin parçasıdır (26,27,30,31). İnsanda bu dalgalanmanın fonksiyonu bilinmemektedir. Ancak hayvan modelleri akla getirmektedir ki, erkek hayvanlarda gonadotropinlerin tonik salınımını kolaylaştırarak neonatal hipotalamus ve hipofizi baskılamada önemlidir. Açık olmasa da bu dalgalanma penis dokusunu baskılamaktadır. Mikropenisli hastalara erken testosteron verilmesinde olduğu gibi indirekt klinik kanıtlar bu ihtimali bir miktar desteklemektedir. İntra uterin hayatta

androjen eksikliği olan erkeklere puberteden ziyade erken hayatta testosteron verildiğinde yaşına uygun penis boyutu sağlanmaktadır (26).

Bin-Abbas ve ark.nın (3) ilk fizik muayene ve tetkiklerini 4 tanesinin 2 yaşından önce [ortalama gerilmiş penil uzunluk 1,1 cm (-4 SD)] ve 4 tanesinin de 6 – 13 yaşları arasında [ortalama gerilmiş penil uzunluk 2,7 cm (-3,4 SD)] iken yaptıkları ve multiple hipofizer hormon eksikliği ve izole gonadotropin eksikliği (Kallmann sendromu) gibi nedenlerle mikropenis tanısı alan 8 olguluk serilerinde; tanı konulduğu andan itibaren hastalara uygun şekilde giderek artan dozlarda testosteron tedavisi başlamışlar. Erişkin dönemde de replasmana devam etmişlerdir. Tedavinin 3. ayında grup 1'deki hastalarda ortalama penil uzunluk 3,3 cm (-1,6 SD) ve grup 2'de 4,8 cm (-1,4 SD) ölçmüşler. Aylık testosteron tedavisi alan tüm hastalarda sekonder seks karakterleri 13 – 15 yaşları arasında görülmeye başlanmış. 8 hastada erişkin yaşta ki, ortalama penil uzunluk $10,3 \pm 2$ cm (-0,8 SD), (8 – 14 cm) ölçmüşler.

Sutherland ve ark. (26) puberte öncesi yüksek androjen seviyesinin erişkin penil uzunluğa etkisiyle ilgili çalışma yapmışlar. 12 olgunun gerçek puberte prekoks ve 9 olgunun da doğumsal adrenal hiperplazi (DAH) tanısı aldığı seksüel prekokslu toplam 21 olgu çalışmaya dahil edilmiş. DAH'li hastalar adrenal steroid replasmanı ile gerçek puberte prekokslu hastalar ise genellikle medroksi progesteron veya GRH agonistleri ile tedavi etmişler. Tedavi olan hastaların hepsinde serum testosteron seviyeleri normal değerlerine dönmüş. Ortalama gerilmiş penil uzunlukta çalışma grubu ($12,7 \pm 2.6$ cm) ile normal kontrol grubu ($12,4 \pm 2.7$ cm) arasında ve gerçek puberte prekoks ($12,1 \pm 2.6$ cm) ile DAH'li grup ($13,6 \pm 1.6$ cm) arasında belirgin fark saptanmamış. Bu çalışma göstermiştir ki, puberte öncesi androjen seviyeleri erişkin penil uzunlukta değişikliğe neden olmaz. Belirgin virilizasyon ve sonuçta tüm hastalarda son uzunlukta azalmaya rağmen penil uzunluk normal erişkin sınırlardadır. Çocukluk çağında yüksek seviyede androjene maruz

kalınması, erken penil büyüme ile sonuçlansa da erişkin penil uzunlukta artış veya azalma gözlenmemiştir.

Erkekler genital büyütme tipik olarak penil yetersizlik hissinden dolayı isterler. Bu tip vakalarda cerrahi tedavi tam olarak gerekli değildir, fakat hasta memnuniyeti için daha subjektif bir tedavi olarak böyle bir operasyonun etik olup olmadığı veya yapıp yapılmayacağı hala tartışmalıdır (41). Bunların sonucu olarak ta, kimlere penis ogmentasyon ve uzatma tedavisi uygulanması gerekliliği konusunda da tam bir fikir birliği sağlanamamıştır. Otörler için genel kanı, bu tip cerrahiler için preoperatif protokolün standardize edilmesi ve kesin hasta seçim kriterleri oluşturulmasıdır. Hasta istek ve beklentilerinin değerlendirilmesi zorunludur ve özellikle şüpheli vakalarda psikiyatri konsültasyonu yapılmalıdır (41).

Penis uzatma ve/veya ogmentasyon cerrahisinde; Long (48) ve daha sonra da Roos ile Lissoos (32,48) tarafından popülerize edilen suspansor ligamanın gevşetilmesi ve inverted V-Y plasti ile suprapubik deri ilertilmesi, epispadias ve ekstrofi tedavisi için 1971'de Kelly ve Eraklis (10), 1974'te de Johnson (10,15) tarafından tanımlanan ve daha sonra da parsiyel penil amputasyonlu olgularda ve spinal kord injurili retrakte falluslu hastalarda kullanılan distal korporeal bodylerin iskiopubik ramilerden ayrılması, otolog yağ grefti uygulamaları (11) ve bu gibi tekniklerin değişik modifikasyonları kullanılabilir.

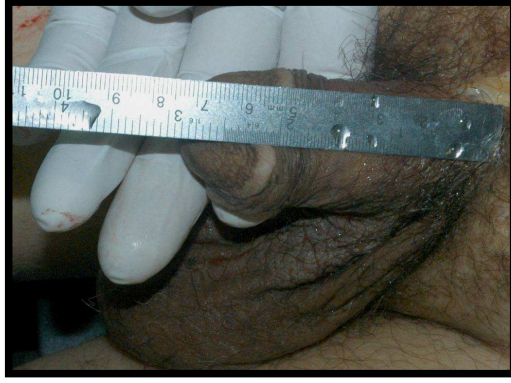Penil uzatma ve/veya ogmentasyon cerrahisi mikropenis dışında; Peyroni hastalığı, travmatik defektler, spinal kord injurili hastalarda retrakte fallus ve epispadias gibi çeşitli ürolojik durumların da tedavi amaçlarından biridir (10).

BÖLÜM III

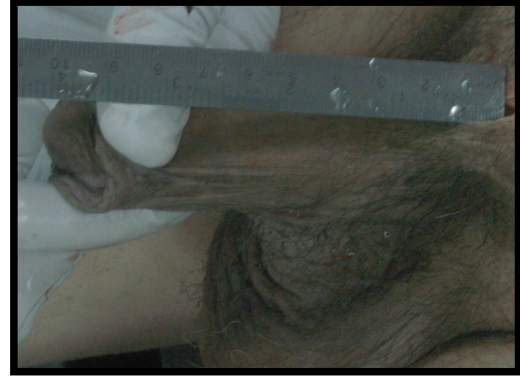GEREÇ VE YÖNTEM

3.1. MATERYAL-METOD

Bu çalışma, İstanbul Adli Tıp Kurumu Eğitim Dairesi Başkanlığı'ndan ve İnönü Üniversitesi Tıp Fakültesi Etik Kurulu'ndan aldığımız onay ile İstanbul Adli Tıp Kurumu Otopsi Salonu'nda yapıldı. Çalışmaya herhangi bir doğumsal veya sonradan kazanılmış penis anomalisi saptananlar ve penisle ilgili herhangi bir travmatik veya cerrahi prosedür skarı gözlenenler dahil edilmedi. Çalışmada 51 taze (ölümünden sonra en geç 12 saat içinde) erkek kadavra kullanıldı. Kadavraların biri hariç hepsi sünnetliydi. Ölçümler, standardizasyonu sağlamak ve hata oranını en aza indirmek için tek kişi tarafından ve aynı cetvel kullanılarak kadavralar supin pozisyonda iken yapıldı. Kadavralarda ilk olarak gevşek haldeki penis uzunlukları ölçüldü (Şekil 14). Ölçüm sırasında kullanılan cetvel, pubik dokuya bastırılmadan sadece peno-pubik bileşkeye dayandırılarak bileşkedeki penis dorsumu boyunca glansın en uç noktasına yapıldı. Daha sonra da gerilmiş penis uzunluğunu ölçmek için glanstaki maksimum traksiyon yapılarak peno-pubik



Şekil 14: Flask durumunda ölçüm tekniği



Şekil 15: Gerilmiş durumda ölçüm

bileşkede oluşan direnç noktasına cetvel yerleştirildi ve penis dorsumu boyunca glansın en uç noktasına kadar uzunluk tespit edildi (Şekil 15) . Elde edilen tüm veriler tablo haline getirildi (Tablo 3,4).

OLGU	YAŞ	FLASK	GERİM	RDPS	LDPS	RDPS- DPV	LDPS- DPV	RC	LC	SUS. LİG.
1	26	75	100	3.0	4.0	6.0	6.0	39	39	36
2	29	70	100	4.0	4.5	6.0	6.5	35	36	38
3	37	85	115	6.0	6.0	5.0	5.0	37	37	37
4	35	85	110	4.5	4.5	5.5	5.5	35	35	35
5	38	75	115	6.0	5.0	6.0	5.0	35	35	33
6	40	100	150	6.0	5.5	6.0	6.0	35	35	38
7	25	75	130	6.0	6.0	5.5	5.5	35	35	36
8	33	85	135	6.0	6.0	5.0	5.0	34	34	35
9	38	105	140	6.1	6.5	5.0	4.8	36	36	40
10	26	70	105	6.0	6.0	5.0	5.0	35	35	32
11	24	70	115	4.0	4.2	5.0	5.0	32	32	38
12	19	105	150	5.0	5.0	5.0	5.0	38	38	41
13	21	95	160	6.0	5.5	5.0	4.8	37	37	38
14	36	110	157	6.0	6.0	5.0	5.0	39	39	42
15	40	75	130	5.0	5.0	5.2	5.0	35	35	39
16	31	95	130	4.6	4.8	5.0	5.2	34	34	40
17	22	82	130	5.8	5.9	5.0	5.0	31	31	32
18	24	80	130	5.5	5.9	5.0	4.7	32	32	38
19	38	95	145	6.0	6.0	6.0	5.5	38	38	42
20	40	80	135	8.0	7.0	5.0	5.0	36	36	37
21	35	98	138	4.8	5.0	5.0	5.0	31	31	39
22	24	80	100	6.0	5.7	5.0	5.0	32	32	35
23	40	85	130	6.8	6.2	5.0	5.3	33	33	36

Tablo 3: 40 yaş altı kadavraların elde edilen ölçüm değerleri (Uzunluk ölçüm değerleri

mm'dir.)

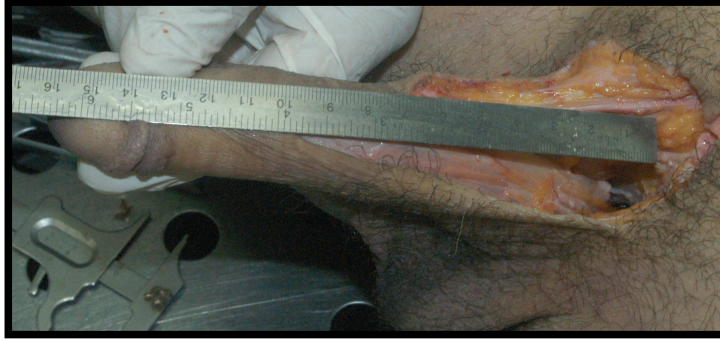Tüm kadavralarda gevşek ve gerilmiş penis uzunlukları ölçüldükten sonra diseksiyon aşamasına geçildi. Diseksiyonun tüm aşamaları Zeiss™ (Head-worn Loupe KS, Carl Zeiss, Germany) loop altında 4 kat büyütme ile yapıldı. İlk olarak orta hatta kollum glandisten penis dorsumu boyunca peno-pubik bileşkenin yaklaşık 5 cm kadar proksimaline uzanan vertikal cilt insizyonu ve bu insizyona dik olarak peno-pubik bileşkede yaklaşık 7 cm.lik ikinci cilt insizyonu yapıldı. Daha sonra peno-pubik bileşkede ciltaltı yağ dokusu diseke edilerek fundiform ligament ve suspansör

OLGU	YAŞ	FLASK	GERİM	RDPS	LDPS	RDPS- DPV	LDPS- DPV	RC	LC	SUS. LİG.
24	61	90	125	5.8	5.6	5.0	5.0	32	32	32
25	52	110	145	5.8	5.8	5.0	5.2	38	38	35
26	49	80	115	7.3	7.2	5.0	5.0	32	32	33
27	54	85	137	5.5	5.5	5.0	5.0	33	33	39
28	47	75	130	5.5	5.8	5.0	5.0	31	31	38
29	70	110	130	7.0	6.5	4.8	4.8	33	33	40
30	54	110	148	5.2	5.8	5.0	5.0	33	32	35
31	56	85	140	5.5	5.2	5.0	5.0	33	34	38
32	70	140	177	5.1	5.4	5.5	5.5	40	40	36
33	58	90	130	6.2	6.5	5.2	5.2	37	36	36
34	85	90	125	4.8	5.0	5.0	5.0	31	31	38
35	44	90	132	5.1	5.0	5.0	5.0	32	32	38
36	44	92	128	4.8	5.2	5.0	5.5	32	32	42
37	90	106	135	5.2	5.8	5.0	5.0	29	29	40
38	49	86	125	5.5	5.2	5.0	5.0	29	29	37
39	44	96	142	5.2	6.2	5.2	5.0	32	32	39
40	44	86	139	5.0	5.2	5.0	5.0	30	30	38
41	82	95	122	5.3	5.3	5.0	5.0	31	31	36
42	51	95	140	4.2	4.5	5.0	5.0	37	37	40
43	60	95	147	6.5	6.0	6.0	6.2	36	36	36
44	50	70	100	4.0	4.0	6.0	6.0	37	39	38
45	63	120	150	6.5	6.5	4.8	4.8	39	39	35
46	58	80	120	4.0	4.0	5.0	5.0	36	36	35
47	48	88	140	6.2	6.1	5.0	5.0	38	38	37
48	51	95	140	4.2	4.5	5.0	5.0	37	37	42
49	67	85	140	5.0	5.0	5.5	5.5	38	38	40
50	60	100	140	6.0	6.0	6.0	6.0	39	40	42
51*	61	75	125	6.0	6.0	6.0	6.0	35	35	36

Tablo 4: 40 yaş üstü kadavraların elde edilen ölçüm değerleri (Uzunluk ölçüm değerleri

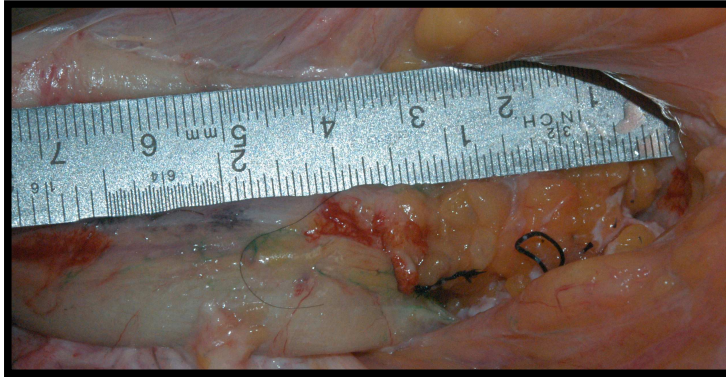
mm' dir.)

*: Bu kadavra istatistiksel analize dahil edilmedi.



Şekil 16: Ligamantolizis sonrası penis ölçümü

ligamentin pubik kemiğe yapıştıkları yere ulaşıldı. Burada fundiform ve suspansör ligamentler kesildi (ligamantolizis). Ligamantolizis sonrası simfizis pubis ile penis shaftı arasında oluşan boşluk ölçülerek elde edilen uzama tüm kadavralarda ölçülerek veriler kaydedildi (Tablo 3,4) (Şekil 16,17). Bu aşamadan sonra penis dorsumundaki insizyondan girilerek künt ve keskin diseksiyonla penisin yüzeysel fasyası (dartos fasyası) da penisin cildi ile birlikte penis shaftından sıyrıldı.



Şekil 17: Ligamantolizis sonrası simfizis pubis ile penis shaftı arasındaki boşluğa dermo-fat greft uygulaması

Bu şekilde alttaki dorsal penil ven, arterler ve sinirler görülerek ürogenital membran seviyesine kadar ulaşıldı. Daha sonra dorsal penil sinir (DPS) üzerinde Buck fasyasına yapılan vertikal insizyonla fasyanın altındaki sinir fasyadan dikkatlice sıyrıldı ve Alcock kanalına kadar sinir tamamen açığa çıkarıldı. Diğer taraftaki dorsal penil sinir de aynı şekilde açığa çıkarıldı. Her iki taraftaki dorsal penil sinir eksplere edildikten sonra

ürogenital membran seviyesinde her iki dorsal penil sinirin kalınlığı, dorsal penil venin çapı ve her iki dorsal penil sinirin dorsal penil vene olan uzaklıkları tüm kadavralarda ölçüldü (Tablo 3,4).

Daha sonra krus penisin pubik kemikten ayrılması işlemine geçildi. Pubik kemiğin inferior ramusundan periost dissektörü yardımıyla krusa ve bunu saran iskiokavernöz kasa zarar vermeden krus penis diseke edildi. Aynı işlem karşı taraf krus penisin diseksiyonu için de yapıldı. Her iki krus penisin açığa çıkarılmasından sonra uzunlukları ölçüldü (Tablo 3,4).

Bu diseksiyon sonucunda krusların ayrılıp ilerletilerek penis uzatmasının iskiokavernöz kasa ve nörovasküler banta zarar vermeden yapılamayacağı anlaşıldı. Bunun üzerine ligamantolizisi takiben simfisis pubis ile penis kökü arasına elde edilen uzamanın geriye yapışma ve skar nedeniyle kaybedilmemesi için dermo-fat greft ya da adipofasyal flep yerleştirildi (Şekil 17). Ligamantolizisi takiben ortalama 37 mm.lik uzama sağlandı. Araya yerleştirilen dermo-fat greft, adipofasyal flep ya da kostal kartilaj greft sonrası uzamada gerileme olmadığı gözlemlendi.

3.2. İSTATİSTİK

Verilerin istatistiksel değerlendirilmesinde SPSS 13.0 programı kullanıldı. Verilerin normal dağılıma uygunluğu Kolmogorov-Smirnov testi ile doğrulandı. Veriler normal dağılıma uygunluk sağladığından; gruplar arası verilerin değerlendirilmesinde parametrik testlerden independent sample T testi kullanıldı. Sonuçlar ortalama \pm standart dağılım (SD) olarak verildi. $P < 0.05$ düzeyindeki farklılıklar istatistiksel olarak anlamlı kabul edildi.

BÖLÜM IV

BULGULAR

Bu çalışmada, istatistiksel değerlendirmeye 50 taze erkek kadavra dahil edildi (kadavralardan birinde radikal prostatektomi prosedürüne ait cerrahi insizyon skarına rastlandığından hariç tutuldu). İlk olarak çalışmaya dahil edilen tüm kadavralar gruplandırılmadan değerlendirildi. Kadavraların en genci 19 yaşında, en yaşlısı 90 yaşında (ortalama $45,24 \pm 2,40$ yaş) idi. Flask penil uzunluk; 70 – 140 mm (ortalama $90,38 \pm 2,00$), gerilmiş penil uzunluk 100 – 177 mm (ortalama $131,44 \pm 2,22$) ölçüldü. Sağ dorsal penil sinir (DPS) çapı 3,00 – 8,00 mm (ortalama $5,47 \pm 0,13$) ve sol DPS çapı, 4,00 – 7,20 mm (ortalama $5,50 \pm 0,11$) ölçüldü. Penis dorsumundaki seyirleri boyunca dorsal penil ven ile aralarındaki mesafe; sağ DPS'nin 4,80 – 6,00 mm (ortalama $5,20 \pm 0,05$), sol DPS'nin ise 4,70 – 6,50 mm (ortalama $5,19 \pm 0,06$) ölçüldü. Her iki penil krusun uzunlukları ise 29,00 – 40,00 mm (ortalama $34,60 \pm 0,42$) idi.

Daha sonra kadavralar, 40 yaş altı (Grup 1) ve 40 yaş üstü (Grup 2) olarak gruplandırıldı. Grup 1, yaşları 19 – 40 arasında (ortalama yaş $31,35 \pm 1,49$) 23 kadavradan, Grup 2 ise, yaşları 44 – 90 arasında (ortalama yaş $59,29 \pm 2,64$) değişen 27 kadavradan oluşturuldu. Flask penis uzunluğu, Grup 1’de 70 – 110 mm (ortalama $85,87 \pm 2,53$), Grup 2’de 70 – 140 mm (ortalama $94,22 \pm 2,81$) ve gerilmiş penis uzunluğu ise Grup 1’de, 100 – 157 mm (ortalama $127,29 \pm 3,53$), Grup 2’de 100 – 177 mm (ortalama $134,89 \pm 2,69$) ölçüldü. Yapılan ligamantolizisle elde edilen kazanç Grup 1’de, 32 – 42 mm (ortalama $37,26 \pm 0,60$) ve Grup 2’de ise, 32 – 42 mm (ortalama $37,59 \pm 0,50$) olarak ölçüldü. Birinci gruptaki flask penis uzunluk, ikinci gruptaki flask penis uzunluğa göre istatistiksel olarak anlamlı bir şekilde düşük bulundu. Gerilmiş penis uzunluk ve ligamantolizisle elde edilen kazançta her iki grup arasında istatistiksel bir anlamlılık bulunmadı (Tablo 5).

	Grup 1 (n=23)	Grup 2 (n=27)
Yaş (yıl)	$31,35 \pm 1,49$	$59,29 \pm 2,64$
Gevşek penis uzunluk (mm)	$85,87 \pm 2,53^{**}$	$94,22 \pm 2,81$
Gerilmiş penis uzunluk (mm)	$127,29 \pm 3,53$	$134,89 \pm 2,69$
Ligamantoliziste kazanç (mm)	$37,26 \pm 0,60$	$37,59 \pm 0,50$

Tablo 5: Grupların yaş, gevşek ve gerilmiş penis değerleri ve ligamantolizisle elde edilen kazanç

****:** Grup 1 ve 2 arasında istatistiksel anlamlı ilişki ($p < 0.05$)

Sağ DPS çapı, Grup 1’de 3,00 – 8,00 mm (ortalama $5,53 \pm 0,22$), Grup 2’de 4,00 – 7,30 mm (ortalama $5,42 \pm 0,16$), sol DPS çapı ise, Grup 1’de 4,00 – 7,00 mm (ortalama $5,49 \pm 0,16$), Grup 2’de 4,00 – 7,20 mm (ortalama $5,51 \pm 0,15$) ölçüldü. Birinci gruptaki sağ DPS ve sol DPS çapı ile ikinci gruptakiler arasında istatistiksel olarak anlamlı bir fark saptanmadı (Tablo 6).

	Grup 1 (n=23)	Grup 2 (n=27)
Sağ DPS (mm)	5,53 ± 0,22	5,42 ± 0,16
Sol DPS (mm)	5,49 ± 0,16	5,51 ± 0,15

Tablo 6: Grupların sağ ve sol DNP değerleri

Dorsal penil ven ile sağ DPS arasındaki mesafe; Grup 1’de 5,00 – 6,00 mm (ortalama 5,27 ± 0,09), Grup 2’de 4,80 – 6,00 mm (ortalama 5,15 ± 0,07) ve dorsal penil ven ile sol DPS arasındaki mesafe ise; Grup 1’de 4,70 – 6,50 mm (ortalama 5,21 ± 0,09), Grup 2’de 4,80 – 6,20 mm (ortalama 5,17 ± 0,07) idi. Birinci gruptaki dorsal penil ven ile sağ DPS ve sol DPS arasındaki mesafe, ikinci gruptakiler ile kıyaslandığında istatistiksel olarak anlamlı bir fark saptanmadı (Tablo 7).

	Grup 1 (n=23)	Grup 2 (n=27)
Dorsal penil ven-sağ DPS mesafesi (mm)	5,27 ± 0,09	5,15 ± 0,07
Dorsal penil ven-sol DPS mesafesi (mm)	5,21 ± 0,09	5,17 ± 0,07

Tablo 7: Grupların dorsal penil ven-sağ ve sol DPS mesafesi değerleri

Penil krus uzunlukları ise; Grup 1’de 31,00 – 39,00 mm (ortalama 34,95 mm) ve Grup 2’de 29,00 – 40,00 mm (ortalama 34,25 mm) olarak ölçüldü. Yapılan istatistiksel değerlendirmede her iki grup arasında anlamlı fark saptanmadı (Tablo8).

	Grup 1 (n=23)	Grup 2 (n=27)
Sağ penil krus (mm)	34,96 ± 0,50	34,26 ± 0,65
Sol penil krus (mm)	35,00 ± 0,50	34,33 ± 0,67

Tablo 8: Grupların sağ ve sol penil krus değerleri

BÖLÜM V

TARTIŞMA

Penis; erkeklerde anatomik ve fizyolojik olarak genitoüriner sistemin son parçasıdır. Ancak bunun ötesinde tarih boyunca insanoğlu için kadınlarda meme, erkeklerde ise penis, gücün ve bereketin simgesi gibi başka bir konumda yerini almıştır. Diğer sistemlerin anatomisi gibi penis anatomisi ile ilgili çalışmalar da yapılmasına rağmen 20 yıl öncesine kadar insan anatomisi kitaplarında penis uzunluğuna (gevşek haldeki veya erekte haldeki) değinilmemiş, tartışılmamış veya tanımlanmamıştır (1). Penisin nörovasküler yapısı hakkında da geçtiğimiz 10 yıl öncesine kadar detaylı anatomik çalışmalar yapılmamıştır. Oysaki penisin normal boyutlarının ve nörovasküler yapısının detaylı olarak bilinmesi, hem kimlere penis uzatma ve augmentasyon cerrahisi uygulanması gerekliliği hem de bu bölgeye uygulanan cerrahi girişimlerde nörovasküler yapılara zarar verilmemesi için son derecede önemlidir.

Literatürde penisin uzunluğunu ölçme metotları, karşılaştırma yapılmadan çalışılmış olup fonksiyonel penis uzunluk net bir şekilde tanımlanmamıştır (4,8,9,31). Penisin fonksiyonel uzunluğunun tanımlanması ve belirlenmesi ise, penisle ilgili çalışmalarda son derece

önemlidir. Fonksiyonel penil uzunluk hesabı, genellikle farklı ölçüm teknikleriyle elde edilen değerler kullanılarak yapılmaktadır. Üç durum esnasında penil uzunluk aynı amaç için tek veya beraber kullanılmaktadır (9,31,33–36). Her ne kadar gerilmiş penis değerleri predominant kullanılsa da ölçüm tipi hakkında ortak karar yoktur. Gerilmiş penis uzunluğunu ölçmede iki önemli problem vardır. Bunlar penopubik bileşkeyi tayin etmedeki güçlük ve ölçüm esnasında uygulanan gücün üst sınırınıdır. Penis, korpus kavernozumdaki direnç noktasına kadar gerilir ve baskı uygulamaksızın penisin uzunluğu dorsumda orta hat boyunca penopubik bileşkeden glans ucuna ölçülür (9). Erekte peniste uzunluk veya pubik yağ dokusunun eklenmesiyle elde edilen fonksiyonel uzunluk da tartışmalıdır. Günümüzdeki çalışmalarda erekte uzunluk, penopubik bileşkeden penisin ucuna kadar olan uzunluk, fonksiyonel uzunluk gibi kabul edilse de, tersine bazı çalışmalarda pubik yağ derinliğinin ve ereksiyon uzunluğunun tamamı fonksiyonel uzunluk olarak kabul edilmektedir (4,8,9,26). Öte yandan obez hastalarda yağ dokusu derinliği arttığı için bu gözle görülür sarkan uzunluğu belirgin şekilde azaltacak, fonksiyonel uzunluk değerini değiştirecektir. Erkeklerin vücut ağırlığı yaşamları boyunca geniş ölçüde değişmektedir. Ancak penil uzunlukta gross herhangi bir değişiklik meydana gelmemektedir (9).

Biz yaptığımız çalışmada, kadavraları Grup 1, 40 yaş altı (n=23) ve Grup 2, 40 yaş üstü (n=27) şeklinde iki gruba ayırdıktan sonra flask ve gerilmiş haldeki penis uzunluklarını Şengezer ve ark.nın çalışmalarında tariflediği şekilde ölçtük (9). Çalışmayı kadavralar üzerinde yaptığımız için erekte penis uzunluklarını değerlendiremedik. Flask penis uzunluğu, Grup 1’de ortalama $85,87 \pm 2,53$ mm, Grup 2’de ortalama $94,22 \pm 2,81$ mm ve gerilmiş penis uzunluğu ise Grup 1’de, ortalama $127,29 \pm 3,53$ mm, Grup 2’de ortalama $134,89 \pm 2,69$ mm bulduk. Elde edilen penil uzunluklar istatistiksel olarak değerlendirildiğinde flask uzunluk Grup 2’de, Grup 1’e göre anlamlı olarak daha büyük değerlere sahipti ($p < 0,05$). Gerilmiş uzunlukta ise gruplar arasında istatistiksel bir anlamlılık tespit edilmedi. Flask penil uzunlukta

gruplar arasındaki farklılık artan yaşla birlikte özellikle tunika albuginea ve ligamentlerdeki yapısal değişikliklerden kaynaklanabilir (9,37,38). Bizim çalışmamızda elde edilen değerlerin literatüre katkı sağlayan diğer çalışmalardaki değerlerden daha büyük olduğunu gözledik (Tablo 9). Bunun nedeni, bizim ölçümlerimizin canlıda değil, kadavrada yapılmış olmasından kaynaklanmış olabilir. Ayrıca literatürdeki çalışmalarda da boyutlar arasında varyasyonlar bulunmaktadır (Tablo 9). Bu da, hasta popülasyonu ve metodolojideki farklılıklardan kaynaklanabilir. Bunun yanı sıra penis uzunluğu; çevre, iklim ve pek çok faktörden etkilenmektedir (7). Flask ve erekte durum arasında kişisel farklılıklar da vardır. Bazı erkeklerde erekte ve flask durum arasında sadece 2–3 cm fark varken, diğerlerinde ise penis flask durumunda 4 cm.den kısa iken erekte durumda 10–12 cm.dir (7).

Ref. No	Popülasyon	Denek Sayısı	Flask Uzun.(cm)	Gerilmiş Uzun. (cm)
8	ABD	80	8,85 (2,38)	12,45 (2,71)
39	İtalya	3300	9,0	12,5
40	Kore	123	6,9 (0,8)	9,6 (0,8)
25	Yunanistan	52	-	12,18 (1,7)
9	Türkiye	200	6,80 (0,08)	8,98 (0,09)
***	Türkiye	50	9,03 (0,2)	13,14 (0,2)

Tablo 9: Çalışmamızdaki ve literatürdeki penil uzunluk ölçümleri

***: Bizim anatomik çalışmamızın ölçüm sonuçları

Erkeğin kendine saygısını ve özgüvenini dış genital organlarının görüntüsü etkilemektedir ki; erkek eğer penisini gerçek veya gerçek dışı bir şekilde yetersiz görüyorsa bu hem sosyal yaşantısını hem de cinsel ilişkisini olumsuz olarak etkileyebilmektedir (11, 41). Erkeğin penisini yeterli olarak algılaması için, organın gerçek boyutuyla uyumlu olması gerekli değildir. Bunun için penil hipoplazili erkek, öyle olmadığı halde seksüel yaşamını memnun

edici olarak gösterebilir. Bunun tersine penil dismorfofobi denilen durumda ise organın boyutunun farklı algılanması sonucu kişi penil ogmentasyon isteyebilir. Dismorfofobi estetik olabilir, bunlarda penis normaldir fakat flask boyutunda memnuniyetsizlik vardır. Ya da fonksiyonel dismorfofobi olabilir, bunlar ise normal penisli hastadır, fakat ereksiyondaki boyutundan memnun değildirler (11).

Günümüzün adının iletişim çağı olduğunu da düşünürsek her geçen gün hızla gelişen ve ulaşılması çok kolaylaşan görsel medya yayınlarında sergilenen atletik yapılı erkek görüntüleri ve pornografik yayınlar zaten pek çok erkekte büyük bir anksiyete nedeni olan penis boyutu endişesini alevlendirmekte ve fallik büyümeye merak uyandırmakta bu da genital korrektif cerrahiye rağbeti arttırmaktadır.

Erkekler genital büyümeyi tipik olarak penil yetersizlik hissinden dolayı isterler. Bu tip vakalarda cerrahi tedavi tam olarak gerekli değildir, fakat hasta memnuniyeti için daha subjektif bir tedavi olarak böyle bir operasyonun etik olup olmadığı veya yapıp yapılmayacağı hala tartışmalıdır (41). Bunların sonucu olarak ta, kimlere penis ogmentasyon ve/veya uzatma tedavisi uygulanması gerekliliği konusunda da tam bir fikir birliği sağlanamamıştır. Otörler için genel kanı, bu tip cerrahiler için preoperatif protokolün standardize edilmesi ve kesin hasta seçim kriterleri oluşturulmasıdır. Hasta istek ve beklentilerinin değerlendirilmesi zorunludur ve özellikle şüpheli vakalarda psikiyatri konsültasyonu yapılmalıdır (41).

Penisin boyutu, kadın orgazmında çok önemli bir faktör değildir. Tüm sinir uçlarının %90'dan fazlası klitoriste ve vajina girişinin 1 cm altında sonlanmaktadır (1). Bu durum göz önüne alındığında, kadınların penis boyutu hakkındaki düşünceleri nedir? sorusuna cevap olarak Francken ve ark. (42) cinsel olarak aktif kadınlarda penis boyutunun önemi ile ilgili bir anket çalışması yapmışlar. Ankete katılan kadınların %0,6'sı penis uzunluğunun çok önemli, %20'si önemli, %55'i önemsiz ve %22'si de hiç önemli olmadığını ifade etmişler. Yine %2'si

penis kalınlığının çok önemli, %31'i önemli, %49'u önemsiz ve %18'i ise hiç önemli olmadığını ifade etmişlerdir.

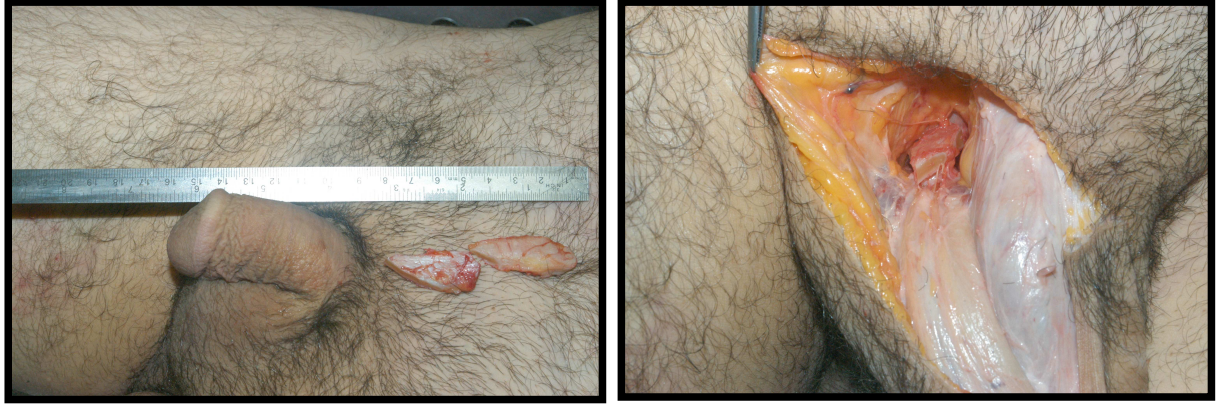Du Peilin (7,43) penisin erekte uzunluğu 10 cm den kısa olanlar ve seksüel eşinin isteklerini karşılamayanları cerrahiye aday olarak sunmaktadır. Wessells ve ark. (8) penil ogmentasyonu flask uzunluğu 4 cm veya daha kısa, gerilmiş uzunluğu 7,5 cm. veya daha kısa hastalarda önermektedir.

Penis uzatma cerrahisinde; Long (48) ve daha sonra da Roos ile Lissos (32,48) tarafından popülerize edilen suspansor ligamanın gevşetilmesi ve inverted V-Y plasti ile suprapubik deri ilertilmesi yapılabilir. İlk olarak epispadias ve ekstrofi tedavisi için 1971'de Kelly ve Eraklis (10), 1974'te de Johnson (10,15) tarafından tanımlanan ve daha sonra da parsiyel penil amputasyonlu olgularda ve spinal kord injurili retrakte falluslu hastalarda kullanılan distal korporeal bodylerin iskiopubik ramilerden ayrılıp birbirine suture edilmesi tekniği kullanılabilir. Ogmentasyonda ise, olog dermofat greft ya da yağ grefti uygulamaları ve benzeri tekniklerin değişik modifikasyonları kullanılabilir (11).

Penil uzatmada en popüler metod, penopubik ligamantolizis ve penis üzerine alt abdominal cildin ilerletilmesidir (41,44,45). Biz çalışmamızda, penopubik bileşkedeki insizyondan girip cilt altı dokuları diseke ederek penisin asıcı ligamentlerine ulaştık. Daha sonra simfizis pubiste subperiostal plana girerek fundiform ve suspansor ligamentleri pubik kemiğe yapıştırdıkları yerden keskin ve künt diseksiyonlarla ayırdık. Bunun sonrasında simfizis pubis ile penis shaftı arasındaki boşluğu penis gerilmiş durumdayken ölçerek ligamantolizisle elde ettiğimiz kazancı her iki grupta da kaydettik. Ligamantolizisle elde edilen kazanç Grup 1'de, ortalama $37,26 \pm 0,60$ mm ve Grup 2'de ise, ortalama $37,59 \pm 0,50$ mm olarak ölçüldü. Elde ettiğimiz bu değerler gruplar arası karşılaştırmada istatistiksel olarak anlamlı bulunmadı.

Aslında bu teknikte, penil yapılar değişmeden aynı kalmaktadır ve elde edilen sonuç gerçek bir uzama değildir. Bundan dolayı penil uzunlukta artış, flask durumda belirgin

ereksiyonda minimaldir (41,44). Penopubik ligamantolizis yapılan olgularda uzun dönem takiplerinde ligamentlerin yeniden yapışması nedeniyle başlangıçtaki uzunluk artışı geri dönmektedir (46). Bu durumun önüne geçmek için aradaki boşluğa politetrafluoroetilen gibi biyomateryal dolgular yerleştirilebilir ki, bunların da enfeksiyon ve ekspoze olma riski yüksektir. Bunun dışında dermo-fat greftler de kullanılabilir (46,47). Shaeer ve ark. (46) ise kendi tanımladıkları tekniği kullanarak, gerilmiş penil uzunluğu 8 cm ve ereksiyondaki uzunluğu 10,5 cm olan hastada penil uzatma yapmışlar. Penopubik bileşkede, semisirküler şekilde 5 cm uzunlukta tabanı ve 10 cm uzunlukta da kolları olan üçgen bir flep planlamışlar. Daha sonra bu flebin tabanına paralel olarak flebi kranial ve kaudal iki parçaya ayırmışlar. Penopubik bileşkede üçgenin tabanından yapılan insizyonla yapılan ligamantolizis sonrası rezeke edilen ligamentlerin kaudalindeki dokular, ligamentlerin yeniden eski yerlerine yapışmasını önlemek için penis dorsumu üzerine doğru çekilerek Buck fasyası üzerine sutüre etmişler. Daha sonra flebin kaudalindeki parçası dezepitelize edilerek ve Skarpa fasyasının altındaki seviyeden eleve edilerek penis kökü ile pubis arasındaki boşluğa ilerletilip bu boşluk doldurmuşlar. Bu yağ flebinin kranial parçası korpus kavernozumların derin parçasına sutüre etmişler. Başlangıçta yapılan penopubik insizyonun her iki ucu vertikal olarak orta hatta getirilip bir arada sutüre edilmiş. Daha sonra da, flebin kranialde kalan parçası penopubik bileşkeye doğru çekilerek insizyon kapatılmış (V – Y şeklinde). Sonuç olarak, penil uzunluk 13,5 cm.e ulaşmış ve 6 aylık takipte kazanılan uzunlukta kayıp gözlenmemiş. Bizde bu çalışmamızda, daha sonraki klinik çalışmalarımıza deneyim kazanmak için ligamantolizis sonrası oluşan boşluğa kadavraların 15'inde dermo-fat greft ve 20'sinde de pubik bölgeden planladığımız adipofasyal flebi yerleştirdik. Kalan 15 kadavrada ise sağ altıncı kostadan aldığımız yaklaşık 4 cm.lik kartilaj grefti oluşan boşluğa yerleştirip proksimalde pubik kemiğe, distalde de tunika albugineaya tespit ettik (Şekil 18). Klinik olgularda özellikle kostal kartilaj greft gibi rijit ve otolog bir dokunun kullanılmasıyla ligamantolizis sonrası uzun



Şekil 18: Ligamantolizis sonrası kostal kartilaj greftin boşluğa yerleştirilmesi.

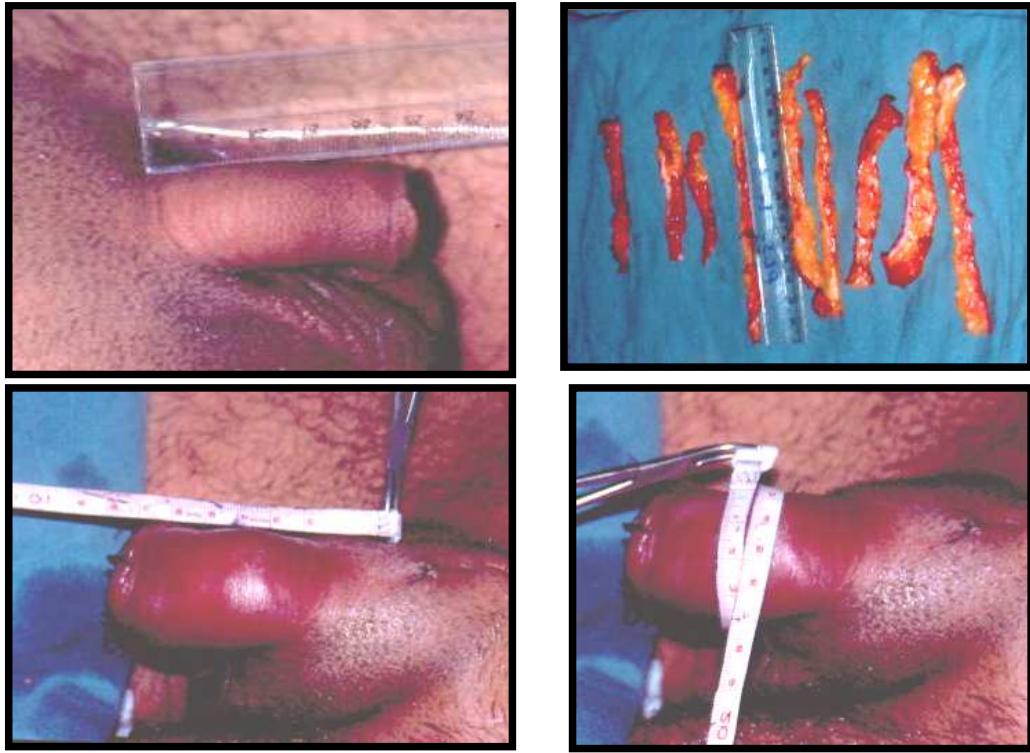
dönemde ligamentlerin yeniden yapışmasını, fibrozisini ve penisin retraksiyonunu önleyeceği kanaatindeyiz.

Penopubik bileşkede distal bazlı V-Y ilerletme flepleri yaygın olarak kullanılmaktadır (48). Özellikle büyük hazırlanan fleplerde, penis cildinin, dartos fasyasının kan ve lenfatik direnajında yetersizlik sonucu belirgin postoperatif penil ödem gelişebileceği akılda tutulmalıdır (48,49). Flepte de; tip kayıpları, yara ayrılmasıyla zayıf yara iyileşmesi sık olarak meydana gelmektedir. Yara iyileşmesi problemleri de; geniş hipertrofik skar, suprapubik bölgede kılsız skar ve depresyonlara yol açmaktadır. Büyük V-Y fleplerde kıllı kalın dokunun penis üzerine ilerletilmesi sonucu penis kökünde doğal olmayan bir tümsek (hump) oluşabilir ve penis daha aşağı pozisyonda asılı kalabilir. Bu da penisin gizli ve kısa görünmesine neden olmaktadır (48).

Özellikle obez ve enüokid görünümlü hastalarda, abdominal dermolipektomi veya alt abdomen ve pubik bölgeye uygulanan liposakşın ya da lipektomi ile gerçekte bir uzama olmasa da penis flask durumdayken uzunluğu artmış görüntüsü verilebilir.

Gerçek penil uzama ise penil ayırma tekniği ve dermo-fat greft kullanılan teknikler ve tunika albugineaya yapılan multiple insizyonlarla kombine penil protez uygulanan teknikler de elde edilebilir(41,50–53). Ancak bu teknikler agresiftir, potansiyel riskleri vardır ve nörovasküler bantın sınırlı elastisitesi nedeniyle elde edilen kazanç sınırlı ya da

orta derecededir. Bu nedenle riskleri yararından fazla olan bu teknikler penil hipoplazili veya deformiteli seçilmiş olgularda uygulanmalıdır (41,44,51-53). Penil volüm, perikavernozal veya tunika albuginea büyütme falloplastisi ile arttırılabilir (11,45,50,51). Serbest veya vaskülarize dermo-fat greftlerin korpus kavernozum üzerine yerleştirilmesiyle penil çapta mükemmel bir artış sağlanabilir (11,45,54). Ancak bu teknikte artmış penil volüm esasen penis flask durumdayken elde edilir ve penis erekte olduğunda yüzeysel fasyanın grefte basısı nedeniyle artan volümde silinme meydana gelir (11). Bunun yanı sıra yetersiz greft alınması ve greftte gelişen histolojik değişiklikler nedeniyle penis görünümündeki deformasyon hastalarda memnuniyetsizliğe yol açmaktadır (10,11,48).



Şekil 19: *Dermo-fat greftle penil ogmentasyon yapılan olgu örneği. A- Preoperatif B- Alt abdomenden alınan dermo-fat greftin şerit haline getirilmesi. C,D- Postoperatif görünüm.*

Biz kliniğimizde ogmentasyon amacıyla karın alt bölgesinden aldığımız 14x6 cm'lik dermo-fat grefti 12–15 ince şerite ayırarak penis erekte haldeyken Buck fasyası altına açtığımız tünellere yerleştirdik. Proksimalden ve distalden perkutanöz absorbable sutürlerle greftleri tespit ettik (Şekil 19). Postoperatif dönemde shaftın artmış kalınlığıyla kıyaslandığında, penis kökünde rölatif bir incelme olduğunu gözledik. Bunun üzerine penis köküne daha sonra yerleştirdiğimiz dermofat greftle bu problemi kolayca ortadan kaldırdık. Ayrıca 2 hastamızda preoperatif dönemdeki prekoks ejakulasyon sorununun ortadan kalktığını öğrendik. Bu hastaların beklentilerinin karşılanmasıyla psikolojilerinin düzelmesinden kaynaklanabileceği gibi penisin duyu paterninin değişmesinden de kaynaklanabileceği düşüncesindeyiz.

Otolog yağ injeksiyonlarının da belirgin komplikasyonlara yol açtığı belirtilmektedir. Yağ dokusu impermeabl karakteri nedeniyle anjiyogenezisin migrasyonunu ve beslenme diapedezini engellemektedir ki bu da; greft yetmezliğine yol açmaktadır (11,54). Daha sonra da, transplante edilen yağ dokusuna makrofaj agregasyonu nedeniyle yağ dokusunun lizisi sonucu yağın %55-90'ı ilk bir yıl içerisinde rezorbe olmaktadır (10,54-57). Bu asimetrik yağ rezorbsiyonları da “S” şeklinde penil eğrilik ve penil asimetri gibi şiddetli deformitelere yol açmaktadır. Yağ nekrozu sonucunda ise, kalsifiye nodüller veya likefiye kistler gelişmekte ve penis cildinin mobilitesini kısıtlayan fibrozise neden olmaktadır (48). Sonuç olarak ta gelişen bu komplikasyonlar, estetik olarak penisin görünüşünü bozmakta ve hasta memnuniyetsizliğine yol açmaktadır. Bizim dermo-fat greft uyguladığımız kendi hastalarımızda bu problemlerle karşılaşmadık ve ilk 1 yıl içinde yerleştirdiğimiz dermo-fat greftin %50-60'nın rezorbe olduğunu, geri kalanının ise yaşadığını gözlemledik. Klinik tecrübelerimize dayanarak bu komplikasyonlara ya büyük boyutlarda ya da dengesiz olarak greft yerleştirilmesinin sebep olabileceği kanaatindeyiz.

Penis cildi, dorsal penil sinir tarafından innerve edilir. Eretil ve ejakulatuar fonksiyonda bu sinirin önemi hayvan ve insanlarda pek çok klinik gözlemde gösterilmiştir. Maymunlarda ve ratlarda bu sinirin çıkarılması, bozulmuş seksüel aktivite ve ejakulasyon fonksiyonu ile sonuçlanmıştır (58-60). Bors ve Comarr (58,61), bilateral pudental nörektomi sonrası spinal kord injurili hastalarda spontan eretil ve ejakulatuar fonksiyonlarda total kayıp gözlemişlerdir. Dorsal penil sinirin penis boyunca seyirinin tanımlanması erkek seksüel fonksiyonlarının nörofizyolojisini anlamamızı sağlar. İnsan eretil fonksiyonunda bu sinirin kritik rolünü Seftel ve ark. (58,62) yaptıkları çalışmada göstermişlerdir ki, DPS'e uygulanan anestezi refleks ereksiyonları yok etmektedir. Bulbokavernöz kasın kontraksiyonu, bulböz üretradan meninin atılması için predominant güçtür ve DPS'in uyarılması sonucu bu kasın refleks kontraksiyonu elektrofizyolojik çalışmalarda gösterilmiştir (63,64). Biz çalışmamızda ligamantolizis sonrası distalde korona glandisten itibaren proksimale doğru penis cildini ve dartos fasyasını penis shaftından sıyırdık. Daha sonra Buck fasyasına yaptığımız insizyonla fasyanın altında orta hatta DPV'i ve bilateral DPS'leri ürogenital membrana kadar identifiye ettik. Ürogenital membran seviyesinde sağ DPS çapı ortalama $5,47 \pm 0,13$ mm ve sol DPS çapı, ortalama $5,50 \pm 0,11$ mm ölçüldü. Orta hatta ilerleyen derin dorsal ven ile aralarındaki mesafe ise sağ DPS'in ortalama $5,20 \pm 0,05$ mm, sol DPS'in ise ortalama $5,19 \pm 0,06$ mm ölçüldü. Bilateral DPS'lerin yaklaşık olarak krus penislerin korpus kavernozumlarına dönüştüğü seviyede iki gruba ayrıldığını gözledik. İlk grubu orta hat boyunca glansa doğru ilerleyen lifler, diğer grubu ise ana gövdeden penil shaftın lateral ve ventral kenarlarına doğru ışınsal olarak uzanan lifler oluşturuyordu. Liflerin dorsumda orta hattın karşı tarafına geçerek çaprazlaşmalar yapmadığı gözlemlendi. Çalışmamızın sonucu dorsal penil sinirle ilgili Yang ve ark.nın(58) yaptıkları ilk detaylı anatomik çalışma ile benzerlik gösterdi. Sedy ve ark. (65) ise yaptıkları anatomik çalışmada dorsal penil/klitoral sinirin erkeklerin

%72'de, kadınların %83'de pubik kemiğin inferior ramusunda, "sulkus nervi dorsalis penis/kitoris" adını verdikleri bir oluk içinde ilerlediklerini göstermişlerdir. Bu innervasyon paterni göz önüne alındığında bizim çalışmamızdaki gibi özellikle agresif ligamantolizis uygulanacak olgularda ligamentlerin kemikten ayrılması subperiostal planda çok nazik ve dikkatli bir şekilde yapılmalıdır. Aksi takdirde sonuç bir felaket olabilir. Tüm bunların yanı sıra biz bu çalışmada literatürde rastlamadığımız DPS'in çapı ile penis boyu arasında ilişki olup olmadığını araştırdık. Ancak yapılan istatistiksel analiz sonrasında herhangi bir korelasyon tespit edilmedi.

Bu çalışmada diğer işlemler tamamlandıktan sonra bilateral krus penisler subperiostal planda pubik kemiğin inferior ramuslarından ayrıldı. Her iki penil krusun uzunlukları ortalama $34,60 \pm 0,42$ mm ölçüldü ve gruplar arası istatistiksel analizde anlamlı bir fark saptanmadı. Daha önceki anatomik çalışmalardaki gibi krus penislerin uzunluğunun, korpus kavernozumların uzunluğunun yaklaşık olarak 1/4–1/5'i kadarı olduğu saptandı (66). İskiokavernöz kas, anatomik olarak krus penisin etrafını sarmaktadır. Ereksiyon fizyolojisinde ise, pudental sinir tarafından iskiokavernöz kasın uyarılmasıyla istemli veya refleks kontraksiyonları gelişmekte ve intrakavernozal basınç sistolik basıncın üzerine çıkarak rijid ereksiyon evresi oluşmaktadır (16,19,22,67). Penil uzatmada krus penisleri yapıştığı yerden ayırıp ilerletme ve uzatmanın yapılması, hem nörovasküler banta zarar verecek hem de krusların etrafını saran ve ereksiyon fizyolojisinde rol oynayan iskiokavernöz kasın fonksiyonunu bozacaktır. Bu nedenle de ereksiyon fizyolojisi normal bir kişide penil uzatma için krus penisleri yapıştığı yerden ayırarak ilerletip birbirine suture etme yöntemi fonksiyonel açıdan tatmin edici olmadığı gibi ereksiyon fizyolojisini de bozacağından penil amputasyon ve epispadiyas gibi olgular dışında yapılmamalıdır.

BÖLÜM VI

SONUÇ VE ÖNERİLER

Bu çalışmada 50 taze erkek kadavra; Grup 1, 40 yaş altı (n=23) ve Grup 2, 40 yaş üstü (n=27) olarak gruplandırıldı. Yapılan ölçümlerde; birinci gruptaki flask penil uzunluk, ikinci gruptaki flask penil uzunluğa göre istatistiksel olarak anlamlı bir şekilde düşük bulundu. Gerilmiş penil uzunluk ve ligamantolizisle elde edilen kazançta her iki grup arasında istatistiksel bir fark bulunmadı. Birinci gruptaki sağ DPS ve sol DPS çapı ile ikinci gruptakiler arasında istatistiksel olarak anlamlı bir fark saptanmadı. Birinci gruptaki dorsal penil ven ile sağ DPS ve sol DPS arasındaki mesafe, ikinci gruptakiler ile kıyaslandığında istatistiksel olarak anlamlı bir fark saptanmadı. Penil krusların ölçümünde yapılan istatistiksel değerlendirmede de her iki grup arasında anlamlı fark saptanmadı. Bu çalışmada literatürde rastlamadığımız DPS'in çapı ile penis boyu arasında ilişki olup olmadığı da araştırıldı. Ancak yapılan istatistiksel analiz sonrasında herhangi bir korelasyon tespit edilmedi.

Çalışmada anatomik yapıların değerlendirilmesinin yanısıra penis uzatma ve ogmentasyon cerrahisinde sık olarak kullanılan bir yöntem olan ligamantolizis sonrası pubik kemikle penis shaftı arasında oluşan boşluğa dermo-fat greft, pubik bölgeden

planlanan adipofasyal flep veya kostal kartilaj greft gibi otolog dokular yerleřtirildi. Özellikle kostal kartilaj greft gibi rijit ve otolog bir dokunun kullanılmasıyla ligamantolizis sonrası uzun dönemde ligamentlerin yeniden yapışması, fibrozisi ve penisin retraksiyonu önlenebilir.

Bunların yanısıra yaptığımız anatomik çalışma ve klinik deneyimlerimiz sonucunda penis ogmentasyon ve uzatma cerrahisinin kimlere gerekli olacağına ve en uygun cerrahi işlemin ne olacağına karar vermek, cerrahi uygulanacak hastalarda geri dönüşümsüz major komplikasyonlara ve hasta memnuniyetsizliğine yol açmamak için multidisipliner bir yaklaşımda bulunulması kanaatindeyiz.

BÖLÜM VII

ÖZET

TÜRK ERKEKLERİNDE PENİL OGMENTASYON VE PENİL OGMENTASYONLA NÖROVASKÜLER BANTIN İLİŞKİSİNE YÖNELİK ANATOMİK KADAVRA ÇALIŞMASI

Bu anatomik çalışmada; 50 taze (ölümünden sonra en geç 12 saat içinde) erkek kadavra kullanıldı. Ölçümler, standardizasyonu sağlamak ve hata oranını en aza indirmek için tek kişi tarafından ve aynı cetvel kullanılarak kadvralar supin pozisyonda iken yapıldı. Herhangi bir doğumsal veya sonradan kazanılmış penis anomali saptananlar ve penisle ilgili herhangi bir travmatik veya cerrahi prosedür skarı gözlenenler dahil edilmedi. Kadvralar; Grup 1, 40 yaş altı (n=23) ve Grup 2, 40 yaş üstü (n=27) olarak iki gruba ayrıldı. Kadvraların hepsinde; flask ve gerilmiş penis uzunlukları, ligamantolizis sonrası elde edilen kazanç, dorsal penil sinirlerin (DPS) ve dorsal penil venin (DPV) çapı, DPS ile DPV arasındaki mesafe ve penil krusların uzunluğu ölçüldü. DPS'in penis dorsumundaki seyri ve penis uzunluğu ile DPS'in çapı arasındaki korelasyon değerlendirildi. Özellikle ligamantolizis gibi penis uzatma yöntemlerinde dikkat edilmesi gereken anatomik yapılar gözden geçirildi. Ligamantolizis sonrası elde edilen kazanç ortalama $37,59 \pm 0,50$ mm ölçüldü. Ligamantolizis sonrası pubik kemikle penis shaftı arasında oluşan boşluğa dermo-fat greft, pubik bölgeden planlanan adipofasyal flep veya kostal kartilaj greft gibi otolog dokular yerleştirildi. Özellikle kostal kartilaj greft gibi rijit ve otolog bir dokunun kullanılmasıyla ligamantolizis sonrası uzun dönemde ligamentlerin yeniden yapışması, fibrozisi ve penisin retraksiyonu önlenabilir. Yapılan istatistiksel analizde sadece artan yaşla flask penil uzunluk arasında korelasyon tespit edildi.

Anahtar Kelimeler: Dorsal penil sinir, penil krus, mikropenis, penis uzatma ve ogmentasyonu.

SECTION VII

SUMMARY

ANATOMICAL CADAVER STUDY OF PENILE AUGMENTATION AND THE RELATION OF PENILE AUGMENTATION AND NEUROVASCULAR BUNDLE

In this anatomical study, 50 fresh (latest in 12 hours after death) male cadavers were used. Measurements were done by the same physician, with the same ruler while the cadavers in supine position, in order to maintain standardization and minimize errors. The cadavers, which had any congenital or acquired penile anomaly, and any scar related to traumatic and surgical procedure were not included to the study. The cadavers were divided into two groups were whether they were under 40 years of age (group 1; n=23) or higher (group 2; n=27). In all the cadavers, flask and streched penile lengths, the gain after ligamantolysis, the radius of dorsal nerves of penis (DNP) and dorsal penile vein (DPV), distances between DNP and DPV, and the lengths of the penile crura were measured. The course of DNP along penile dorsum, and the correlation between the penile length and the radius of DNP were evaluated. The anatomical structures that needs caution in the penile lengthening procedures, especially in ligamantolysis were observed. In our study the gain after ligamantolysis was observed with a mean of $37,59 \pm 0,50$ mm in flaccid state. For the spaces that was formed after ligamantolysis between pubic bone and the penile shaft were placed, the autologous tissues like, either dermofat graft, or adipofasial flap that was planned from pubic region or costal cartilage graft. The long term results can be optimized, especially by the usage of rigid and autologous structures like costal cartilage graft, that prevents the fusion and fibrosis of ligaments, and retraction

of penis. In the statistical analyses, the correlation was observed only with the increased age and the flask penile length.

Key Words: Dorsal nevre of penis, penile crus, micropenis, penile lengthening and augmentation

BÖLÜM VIII

KAYNAKLAR

- 1-Panfilov DE. Augmentative phalloplasty. *Aesthetic Plast Surg.* 30(2):183–97, 2006.
- 2-Wisniewski AB, Migeon CJ, Gearhart JP, Rock JA, Berkovitz GD, Plotnick LP, Meyer-Bahlburg HF, Money J. Congenital micropenis: long-term medical, surgical and psychosexual follow-up of individuals raised male or female. *Horm Res.* 56(1–2):3-11, 2001
- 3-Bin-Abbas B, Conte FA, Grumbach MM, Kaplan SL. Congenital hypogonadotropic hypogonadism and micropenis: effect of testosterone treatment on adult penile size why sex reversal is not indicated. *J Pediatr.* 134(5):579–83, 1999.
- 4-Lee PA, Mazur T, Danish R, et al. Micropenis. I. Criteria, etiology and classification. *Johns Hopkins Med J.* 146:156–163, 1980.
- 5-Schonfeld WA, Bebe GW. Normal growth and variation in male genitalia from birth to maturity. *J Urol.* 64:759–77, 1942.
- 6- Huang P. Diagnosis and treatment for microphallus. *Chin. J. Androl.* 2:243, 1988.
- 7-Shirong L, Xuan Z, Zhengxian W, Dongli F, Julong W, Dongyun Y. Modified penis lengthening surgery: Review of 52 cases. *Plas Recons Surg.* 105:596, 2000.
- 8- Wessells H, Lue TF, McAninch JW. Penile length in the flaccid and erect states: guidelines for penile augmentation. *J Urol.*156:995–998, 1996.
- 9-Sengezer M, Ozturk S, Deveci M. Accurate method for determining functional penile length in Turkish young men. *Ann Plast Surg.* 48(4):381–5. 2002.
- 10-Wessells H, Lue TF, McAninch JW. Complications of penile lengthening and augmentation seen at 1 referral centre. *J Urol.* 155:1617–1620,1996.

- 11-Austoni E, Guarneri A, Cazzaniga A. A new technique for augmentation phalloplasty: albugineal surgery with bilateral saphenous grafts--three years of experience. *Eur Urol.* 42(3):245–53; discussion 252–3, 2002.
- 12-Horton CE, and Dean JA. Reconstruction of traumatically acquired defects of the phallus. *World J. Surg.* 14:757, 1990.
- 13-Kabalin, J. N., Rosen, J. and Perlash, I. Penile advancement and lengthening in spinal cord injury patients with retracted phallus who have failed penile prosthesis placement alone. *J. Urol.*, 144: 316, 1990.
- 14-Rigaud G, and Berger, RE. Corrective procedures for penile shortening due to Peyronie's disease. *J. Urol.*, 163 368, 1995.
- 15-Johnston, JH. Lengthening of the congenital or acquired short penis. *Brit. J. Urol.*, 46: 685, 1974.
- 16-Soylu A; Veno-okluziv tip erektil disfonksiyonlu hastalarda uyarılmış kavernöz aktivitenin değerlendirilmesi. İnönü Üniv. Tıp Fak. Üroloji AD. Uzmanlık Tezi 2002.
- 17-Odar İV. Anatomi Ders Kitabı. 7. baskı. Ankara, 1986.
- 18-William PI, Warwick R, Dyson M, Bannister LH. *Gray's anatomy.* 37 th ed. Newyork, Churchill Livingstone, 1989.
- 19-Lue TF: Physiology of penile erection and pathophysiology of erectile dysfunction and priapism. In Walsh PC, Retik AB, Vaughan ED, Wein AJ et al (Eds). *Campbell's Urology*, 7 ed. Philadelphia, WB Saunders, 1998, vol 2, 1157-1179.
- 20-Netter FH. *Atlas of human anatomy.*
- 21-Staubesand J. *Sobotta atlas of human anatomy.* 19th ed. Munich-Vienna-Baltimore. Urban&Schwarzenberg, 1988.
- 22-Hsu GL. Hypothesis of human penile anatomy, erection hemodynamics and their clinical applications. *Asian J Androl.* 8(2):225–234, 2006.

- 23-Tuladhar R, Davis PG, Batch J: Establishment of a normal range of penile length in preterm infants. *J Paediatr Child Health*. 34(5): 471–3, 1998.
- 24-Cheng PS, Chanoine JP. Should the definition of micropenis vary according to ethnicity? *Horm Res*. 55:278–281, 2001.
- 25-Spyropoulos E, Borousas D, Mavrikos S, Dellis A, Bourounis M, Athanasiadis S. Size of external genital organs and somatometric parameters among physically normal men younger than 40 years old. *Urology*. 60 (3):485–489, 2002.
- 26-Sutherland RS, Kogan BA, Baskin LS, Mevorach RA, Conte F, Kaplan SL, Grumbach MM. The effect of prepubertal androgen exposure on adult penile length. *J Urol*. 156:783–787, 1996.
- 27-Schonfeld WA. Primary and secondary sexual characteristics: study of their development in males from birth through maturity, with biometric study of penis and testes. *Amer J Dis Child*. 65:535, 1943.
- 28-Grumbach MM, Conte FA. Disorders of sex differentiation. In : William’s textbook of endocrinology. Edited by JD Wilson and DW Foster. Philadelphia, WB Saunders Co. Chapt. 14 p.853,1992.
- 29-Reyes FI, Boroditsky RS, Winter JS, Faiman C. Studies on human sexual development. II. Fetal and maternal serum gonadotropin and sex steroid concentrations. *J Clin Endocr Metab*. 38:612, 1974.
- 30-Griffin J, Wilson J. Disorders of the testes and male reproductive tract. In: William’s textbook of endocrinology. Edited by JD Wilson and DW Foster. Philadelphia, WB Saunders Co. Chapt. 13 p.799,1992.
- 31-Feldman KW, Smith DW. Fetal phallic growth and penil standards for newborn male infants. *J Ped*. 86:395-398, 1975.
- 32-Roos H, Lisssoos I. Penis lengthening. *Int J Aesthetic Restorative Surg*. 2:89, 1994.

- 33-Sengezer M, Ozturk S, Deveci M. Penile lengthening in congenital and acquired short penis (in Turkish). *Turk Plas Surg J.* 7(1):32–37, 1999.
- 34-Da Ros, Teloken C, Sogari P. Caucasian penis: what is the normal size? *J Urol.* 151:323A (Abstract 381), 1994.
- 35-Jamison PL, Gebhard PH. Penis size increase between flaccid and erect state: an analysis of Kinsey data. *J Sex Res.* 24:177–180, 1988.
- 36-Bondil P, Costa P, Daures JP. Clinical study of the longitudinal deformation of the flaccid penis and of its variations with aging. *Eur Urol.* 21:284–286, 1992.
- 37-De Goes PM, Wespes E, Schulman C. Penil extensibility: to what is it related? *J Urol.* 148:1432–1434, 1994.
- 38-Bitsch M, Kromann-Andersen B, Schou J. The elasticity and tensile strenght of the tunica albuginea of the corpora cavernosa. *J Urol.* 143:642–645, 1990.
- 39-Ponchietti R, Mondaini N, Bonafe M, Di Loro F, Biscioni S, Masieri L. Penile length and circumference. A study on 3300 young Italian men. *Eur Urol.* 39:183–186, 2001.
- 40-Mondaini N, Gontero P. Idiopathic short penis: Myth or reality? *Br J Urol International.* 91:8–9, 2005.
- 41-Spyropoulos E, Christoforidis C, Borousas D, Mavrikos S, Bourounis M, Athanasiadis S. Augmentation phalloplasty surgery for penile dysmorphophobia in young adults: considerations regarding patient selection, outcome evaluation and tecniques applied. *Eur Urol.* 48:121–128, 2005.
- 42-Francken AB, van de Wiel HBM, van Driel MF, Weijmar Schultz WCM. What important do woman attribute to size of the penis? *European Urol.* 42:426–431, 2002.
- 43-Peilin D. Comparison of the vagina lengths between Uygur and Han nationality. *Chin J Clin Anat.* 1:45, 1988.
- 44-Perovic SV, Djordjevic MLJ. Penile lengthening. *Br J Urol.* 86:1028–1033, 2000.

- 45-Alter JG. Augmentation phalloplasty. *Urol Clin North Am.* 22(4):887-902, 1995.
- 46-Shaer O, Shaer K, El-Sebaie A. Minimizing the losses in penile lengthening: “V-Y half-skin half-fat advancement flap” and “T-closure” combined with severing the suspensory ligament. *J Sex Med.* 3:155–160, 2006.
- 47-Gary JA. Aesthetic genital surgery. Aesthetic surgery of the male genitalia. In: Richard ME, Gary JA, editors. *Reconstructive and plastic surgery of the external genitalia. Adult and pediatric.* Philadelphia, London, Toronto, Sydney: WB Saunders Company. 460–470, 1999.
- 48-Alter JG. Reconstruction of deformities resulting from penile enlargement surgery. *J Urol* 158:2153-2157, 1997.
- 49-Grossman JA, Caldamone A, Khouri R, Kenna DM. Cutaneous blood supply of the penis. *Plas Recons Surg.* 83:213, 1989.
- 50-Austoni E, Guarneri A, Gatti G. Penile elongation and thickening a myth? Is there a cosmetic or medical indication? *Andrologia.* 31 (supp.1):45-51, 1999.
- 51-Perovic SV. News on penile enlargement. *Europeana Urology Today.* 13(4):14, 2002.
- 52-Perovic SV, Djordjevic MLJ, Kekic Zk, Djakovic NG. Penile surgery and reconstruction. *Curr Opin Urol.* 12(3):191-194, 2002.
- 53-Montorsi F, Salonia A, Maga T, Colombo R, Cestari A, Guazzoni GP. Reconfiguration of the severely fibrotic penis with a penil implant. *J Urol.* 166(5): 1782-1786, 2001.
- 54-Ersek RA. Transplantation of purified autologous fat: a 3 years follow-up is disappointing. *Plas Recons Surg.* 87:219-224, 1991.
- 55-Peer LA. Loss of weight and volume in human fat grafts with postulation of “cell survival theory”. *Plas Recons Surg.* 5:217, 1950.
- 56-Matthews RD, Christensen JP, Canning DA. Persistence of autologous free fat transplant in bladder submucosa of rats. *J Urol.* part 2, 152:819, 1994.

- 57-Santarosa RP, Balaivas JG. Periurethral injection of autologous fat for the treatment of sphincteric incontinence. *J Urol.* 151:607, 1994.
- 58-Yang CC, Bradley WE. Neuroanatomy of the penile portion of the human dorsal nerve of the penis. *Br J Urol.* 82:109-113, 1998.
- 59-Herbert J. The role of the dorsal nerves of the penis in the sexual behaviour of the male rhesus monkey. *Physiol Behav.* 10:293-300, 1973.
- 60-Larsson K, Sodersten P. Mating in male rats after section of the dorsal penil nerve. *Physiol Behav.* 10:567-571, 1971.
- 61-Bors E, Comarr AE. Neurological disturbances of sexual function with special reference to 529 patients with spinal cord injury. *Urol Surv.* 10:191-220, 1960.
- 62-Seftel AD, Resnick MI, Boswell MV. Dorsal nerve block for management of intraoperative penil erection. *J Urol.* 151:394-395, 1994.
- 63-Kollberg S, Petersen I, Stener I. Preliminary results of an electromyographic study of ejaculation. *Acta Chir Scand.* 123:478-483, 1962.
- 64-Dick HC, Bradley WE, Scott FB, Timm GW. Pudendal sexual reflexes: electrophysiologic investigations. *Urology.* 3:376-379, 1973.
- 65-Sedy J, Nanka O, Belisova M, Walro JM, Ladislav Jarolim. Sulcus nervi dorsalis penis/clitoris: anatomic structure and clinical significance. *Eur Urol.* 50(5):1079-1085, 2006
- 66-Martinez-Pineiro L, Julve E, Martinez-Pineiro JA. Topographical anatomy of the penile arteries. *Br J Urol.* 80:463-467, 1997.
- 67-Eardley I, Sethia K, (çev. Kazancı G); Ereksiyonun fizyoloji ve anatomisi, Erektile Disfonksiyon Güncel Araştırma ve Tedavi. Mosby International Ltd, 1998, 5-19.

**T.C.
İNÖNÜ ÜNİVERSİTESİ
TIP FAKÜLTESİ**

**“Türk Erkeklerinde Penil Ogmentasyon ve Penil Ogmentasyonla
Nörovasküler Bantın İlişisine Yönelik Anatomik Kadavra
Çalışması ”**

UZMANLIK TEZİ

**Dr. Serkan Süleyman ASLAN
PLASTİK, REKONSTRÜKTİF VE ESTETİK CERRAHİ ANABİLİM
DALI**

**TEZ DANIŞMANI
Prof. Dr. Ali GÜRLEK**

MALATYA-2007

İÇİNDEKİLER	I-II
ÇİZELGELER DİZİNİ	III
ŞEKİLLER DİZİNİ	IV
SİMGELER VE KISALTMALAR DİZİNİ	V
BÖLÜM I. GİRİŞ VE AMAÇ	1
BÖLÜM II. GENEL BİLGİLER	4
2. 1. Sanat tarihinden bakış	4
2.2. Embriyoloji	6
2. 3. Anatomi	9
2.3.1. Korpus kavernozum	10
2.3.2. Korpus spongiozum	11
2.3.3. Tunika albuginea	13
2.3.4. Buck fasyası	15
2.3.5. Tela subfasyalis (Eberth)	15
2.3.6. Dartos fasyası	16
2.3.7. Camper fasyası	16
2.3.8. Prepisyum	16
2.3.9. Penisin asıcı bağları	17
2.3.10. Penisin arterleri	17
2.3.11. Penisin venleri	18
2.3.12. Penisin sinirleri	20
2.4. Normal penis boyutu nedir?	23

2.5. Mikropenis tedavi yöntemleri	27
BÖLÜM III. GEREÇ VE YÖNTEM	30
3. 1. Materyal-Metod	30
3. 2. İstatistik	34
BÖLÜM IV. BULGULAR	35
BÖLÜM V. TARTIŞMA	38
BÖLÜM VI. SONUÇ VE ÖNERİLER	49
BÖLÜM VII. ÖZET	51
SUMMARY	52
BÖLÜM VIII. KAYNAKLAR	54

ÇİZELGELER DİZİNİ

Tablo 1: Gerilmiş penil uzunluk (cm)

Tablo 2: Mikropenisin etyolojisi

Tablo 3: 40 yaş altı kadavraların elde edilen ölçüm değerleri (Uzunluk ölçüm değerleri mm'dir.)

Tablo 4: 40 yaş üstü kadavraların elde edilen ölçüm değerleri(Uzunluk ölçüm değerleri mm'dir.)

Tablo 5: Grupların yaş, gevşek ve gerilmiş penil değerleri ve ligamantolizisle elde edilen kazanç

Tablo 6: Grupların sağ ve sol DNP değerleri

Tablo 7: Grupların dorsal penil ven-sağ ve sol DNP mesafesi değerleri

Tablo 8: Grupların sağ ve sol penil krus değerleri

Tablo 9: Çalışmamızdaki ve literatürdeki penil uzunluk ölçümleri

ŞEKİLLER DİZİNİ

Şekil 1: Eski Yunan sanatına ait aşırı büyük ve erekte penisi ile Satyr figürü

Şekil 2: Embriyolojik hayatta ürogenital organların undiferansiye dönemi (yaklaşık 6 haftalık)

Şekil 3: Embriyolojik hayatta dış genital organların undiferansiye dönemi (yaklaşık 10 haftalık)

Şekil 4: Embriyolojik hayatta farklılaşmasını tamamlamış dış genital organlar

Şekil 5: Penisin erektil yapılarının alltan görünümü

Şekil 6: Erkek genital organlarının sagittal kesitte görünümü

Şekil 7: Penisin fibröz iskelet yapısını oluşturan tunika albugineanın şematik görünümü

Şekil 8: Penisin cilt altı fasyal tabakalarının perineden görünümü

Şekil 9: Penisin cilt altı fasyal tabakalarının önden görünümü

Şekil 10: Penisin arterleri

Şekil 11: Penisin venöz sistemi

Şekil 12: Nörovasküler yapıların peniste dağılımı perineal görünüm

Şekil 13: Erkek perine bölgesi sinirleri (alltan görünüm)

Şekil 14: Flask durumda ölçüm tekniği

Şekil 15: Gerilmiş durumda ölçüm

Şekil 16: Ligamantolizis sonrası penis ölçümü

Şekil 17: Ligamantolizis sonrası simfisis pubis ile penis shaftı arasındaki boşluğa dermo-fat greft uygulaması

Şekil 18: Ligamantolizis sonrası kostal kartilaj greftin boşluğa yerleştirilmesi.

Şekil 19: Dermo-fat greftle penil augmentasyon yapılan olgu örneği. A- Preoperatif B- Alt abdomenden alınan dermo-fat greftin şerit haline getirilmesi. C,D- Postoperatif görünüm.

SİMGELER VE KISALTMALAR DİZİNİ

SD	Standart sapma
DPS	Dorsal penil sinir
RDPS	Sağ dorsal penil sinirin çapı
LDPS	Sol dorsal penil sinirin çapı
DPV	Dorsal penil ven
RDPS-DPV	Sağ dorsal penil sinir ile dorsal penil ven arası mesafe
LDPS- DPV	Sol dorsal penil sinir ile dorsal penil ven arası mesafe
RC	Sağ penil krus
LC	Sol penil krus
SUS. LİG.	Ligamantolizis sonrası elde edilen kazanç