

**T.C.
İNÖNÜ ÜNİVERSİTESİ
TIP FAKÜLTESİ**

**KARACİĞER SİROZUNDA HEPATOPULMONER
SENDROMUNUN TANI KRİTERİ OLAN HİPOKSEMİNİN
NEDENLERİ VE SIKLIĞI**

UZMANLIK TEZİ

**DR. İREM PEMBEGÜL YİĞİT
İÇ HASTALIKLARI ANABİLİM DALI**

**TEZ DANIŞMANI
DOÇ. DR. MELİH KARINCAOĞLU**

MALATYA-2005

İÇİNDEKİLER

İÇİNDEKİLER	I
TABLO ve ŞEKİL DİZİNİ	II
KISALTMALAR DİZİNİ	III
GİRİŞ	1
GENEL BİLGİLER	3
Karaciğer sirozu	3
Etyoloji	3
Patoloji	4
Klinik bulgular	5
Fizik bulgular.....	7
Tanı	8
Prognoz	10
Komplikasyonlar	11
Tedavi	12
Hepatopulmoner sendrom	14
Tanım	14
Tarihçe	14
Sıklık	15
Klinik ve laboratuvar	16
Patofizyoloji	18
Tanı tetkikleri	22
Tedavi	25
Tıbbi tedavi	25
Karaciğer transplantasyonu	27
GEREÇ ve YÖNTEM	30
BULGULAR	33
TARTIŞMA	38
ÖZET	42
SUMMARY.....	44
KAYNAKLAR	46

TABLO ve ŐEKİL DİZİNİ

TABLO-1 Siroz etyolojisi.....	4
TABLO-2 Modifiye Child Pugh Sınıflaması.....	11
TABLO-3 Karaciğer sirozunda görülen komplikasyonlar.....	12
ŐEKİL-1 HPS’da alveollere komőu prekapiller seviyedeki intrapulmoner vasküler dilatasyonların Őematik gösterilmesi	20
ŐEKİL-2 Karaciğer transplantasyon adayı oolan hipoksemik bir hastanın pulmoner deęerlendirilmesinde izlenecek yol.....	29
TABLO-4 Hastaların etyolojilerine gőre daęılımları.....	34
TABLO-5 Hastaların genel özellikleri.....	35
TABLO-6 Genel, asitli ve asitsiz hastaların hematolojik ve biyokimyasal deęerleri	36
TABLO-7 Genel, asitli ve asitsiz hastaların arteriyel kan gazları, solunum fonksiyon testleri ve DLCO’nun deęerleri	36
TABLO-8 Child Pugh sınıflamasına gőre arteriyel kan gazlarının,solunum fonksiyon testlerin deęerleri ve DLCO’nun deęerleri	38

KISALTMALAR

AST: Alanin aminotransferaz

ALT: Aspartat transaminaz

GGT: Gamma glutamil transferaz

LDH: Laktad dehidrogenaz

ALP: Alkaleen fosfataz

HPS: Hepatopulmoner sendrom

PT: Protrombin zamanı

INR: Uluslararası normalizasyon oranı

Hb: Hemoglobin

BK: Beyaz küre

PLT: Platelet

ALB: Albümin

SBP: Spontan bakteriyel peritonit

TİPS: Transjugular intrahepatik portosistemik şant

HBV: Hepatit B virüsü

HCV: Hepatit C virüsü

HDV: Hepatit D virüsü

PBS: Primer Biliyer Siroz

2,3 DPG: 2,3 difosfogliserat

FVC: Zorlu ekspirasyon sırasında çıkartılabilen maksimum hava hacmi

FEV₁: Zorlu vital kapasite manevrası esnasında ilk bir saniye içinde çıkarılan hava miktarı

FEV₁/FVC: Hava akımı obstrüksiyonunun varlığını gösteren ölçüm

FEF_{%25-75}: Zorlu vital kapasitenin orta (%25-75) dilimleri arasındaki ekspiratuvar akım hızları

DLCO: Karbon monoksit difüzyon kapasitesi

DLCO/VA: Difüzyon testinin alveolar ventilasyona oranı (1 litre akciğer volümünün difüzyon kapasitesi)

GİRİŞ

Karaciğer sirozu, karaciğer parankim dokusunun kaybı, bağ dokusunun artışı ve rejenerasyon nodüllerinin oluşması ile karakterize kronik, diffüz, ilerleyici bir karaciğer iltihabıdır. Klinik olarak karaciğer yetersizliği ve portal hipertansiyon bulguları ile seyreden karaciğer sirozu hemen tüm sistemlerde anormalliklere sebep olabilir. Karaciğer sirozunun sık olarak karşılaşılan komplikasyonları özofagus varis kanaması, hepatik ensefalopati, fonksiyonel böbrek yetersizliği, spontan asit infeksiyonu ve hepatosellüler karsinomadır. Bununla beraber hipogonadizm, hepatik osteodistrofi, pulmoner hipertansiyon ve hepatopulmoner sendrom gibi daha nadir görülen komplikasyonlara da yol açabilir.

Karaciğer sirozu ve akut karaciğer yetmezliği olan hastalarda, primer kalp ve akciğer hastalığının yokluğunda meydana gelen hipoksemi ile karakterli klinik tabloya Hepatopulmoner Sendrom (HPS) denir. HPS’de karaciğer hastalığı ile birlikte oda havası solurken alveoler-arteryel oksijen gradiyentinde artış ve intrapulmoner vasküler dilatasyonların birlikteliği söz konusudur. HPS’li hastalarda dispne, siyanoz, çomak parmak, intrapulmoner vasküler dilatasyonlar nedeniyle platipne (yatar pozisyondan ayağa kalkınca dispnede artma) ve ortodeoksi (yatar pozisyondan ayağa kalkınca hipokside artma) gibi pulmoner bulgular görülür. Pulmoner fonksiyon testleri genellikle normaldir. Nadir vakalarda görülen volüm azalmaları ise asit ya da plevral efüzyonlara bağlıdır.

Çeşitli ilaçlar kullanılarak yapılan çalışmalarda etkili sonuç veren bir tıbbi tedavi yöntemi bulunamamıştır. Önceleri kronik karaciğer hastalığı olan olgularda

hipokseminin varlığı karaciğer nakli için bir kontrendikasyon olarak kabul edilirken günümüzde dispne ve siyanoz gibi hastanın yaşam kalitesini bozan anormalliklerin gelişmesi nedeniyle karaciğer transplantasyonu uygulanan HPS'li vakalar bildirilmekte, konu güncelliğini sürdürmektedir. Biz çalışmamızda Gastroenteroloji kliniğimize başvuran karaciğer sirozlu hastalarda HPS'nun tanı kriterlerinden biri olan hipoksemi sıklığının araştırılması, hastalarda bu bulgunun ön belirtilerinin saptanması ve hipoksemiyi arttıran faktörlerin değerlendirilmesini amaçladık.

GENEL BİLGİLER

KARACİĞER SİROZU

Karaciğer sirozu, karaciğer yapısının yaygın olarak hepatoselüler nekroz, rejenerasyon, nodüler oluşum ve fibroz doku ile bozularak değişmesi sonucu meydana gelen ilerleyici bir hastalıktır (1,2).

Karaciğer sirozu morfolojik özelliklerine, fonksiyonel durumuna, klinik evresine ve etyolojisine göre sınıflandırılabilir. Günümüzde klinik uygulamalarda etyolojik ve klinik evreye göre sınıflama daha çok kullanılmaktadır.

Etyoloji

Ülkemizde karaciğer sirozunun başlıca nedeni viral hepatitlerdir. 1994-1997 yıllarını kapsayan 4 yıllık dönemde, 393 vakalık karaciğer sirozu serisinde, viral hepatitlerin %60, alkolün %11, alkol+viral hepatitin % 4, diğer nedenlerin (Otoimmün hepatit, biliyer sirozlar, metabolik nedenler v.b.) %9 oranında rol oynadığı saptanmış ve % 16'sında herhangi bir neden bulunamamıştır (Kriptojenik siroz). Viral Hepatitlerden HBV'nun katkısı %42.6, HCV'nun katkısı %34.5 ve HDV'nun katkısı ise %15.7 bulunmuştur (3,4). Tablo 1. de karaciğer sirozunun etyolojileri gösterilmektedir.

A-NEDENİ KANITLANMIŞ OLANLAR	B- KANITLANMAMIŞ NEDENLER
1-Kronik hepatitler	1-Viral hepatit G
a. Viral hepatitler (B,C,D)	2-Şistozomiasis
b. Otoimmün hepatitler	3-Mikotoksinler
2-Alkol	4-Malnutrisyon
3-Biliyer hastalıklar	5-Obezite
a. Primer bilier siroz	6-Diabetes Mellitus
b. Primer sklerozan kolanjit	
c. Sekonder bilier siroz	
4-Kalıtısal metabolik hastalıklar	
a. Hemokromatozis	
b. Wilson hastalığı	
c. Alfa-1 antitripsin eksikliği	
d. Kistik fibrozis	
e. Glikojen depo hastalıkları	
f. Galaktozemi	
g. Herediter tirozinemi	
h. Herediter fruktoz intoleransı	
i. Herediter hemorajik telenjektazi	
j. Abetalipoproteinemi	
k. Porfirya	
l. Byler's hastalığı	
5-İlaç ve toksinler	
6-Venöz çıkış obstrüksiyonu	
a. Budd-Chiary sendromu	
b. Venooklüzif hastalık	
7-Kalp yetmezliği	
a. Kronik sağ kalp yetmezliği	
b. Triküspit yetmezliği	
8-İntestinal by-pass cerrahisi	
a. Jejunioileal by-pass	
b. Gastroplasti	
9-Diğer sebepler	
a. Sifiliz	
b. Sarkoidoz	

C- NEDENİ BİLİNMEYENLER

- 1-Kriptojenik (idyopatik)
- 2-İndian çocukluk sirozu

Tablo 1. Siroz etyolojisi

Patoloji

Morfolojik Özellikler: Karaciğer sirozu karaciğerin makroskopik görünüşüne ve oluşan nodüllerin özelliklerine göre makronodüler, mikronodüler ve miks olmak üzere 3 morfolojik tip olarak tanımlanır (3). Bu morfolojik tiplerin özellikleri ise şöyledir;

1-Makronodüler siroz: Değişik çaptaki nodül ve septalarla karakterize olup, bazı nodüllerin çapı 5 cm'ye ulaşabilir. Septumlar genellikle kalındır.

Postnekrotik siroz (kronik viral hepatitlere baęlı) bu gruba girer.

2-Mikronodüler siroz: 1 cm'den küçük, eşit çaptaki ufak nodüllerin arasında muntazam görünümlü ince septumlar ile karakterizedir.

Alkolik siroz bu gruba girer.

3-Karışık siroz: Sirotik karacięerlerin büyük kısmı bu gruba girer, makro ve mikronodüler tipin özellikleri birlikte gözlenir.

Histolojik Özellikler: Sirozun karakteristik bulgusu, artmış olan bağ doku sonucu karacięer makroskopik görünüşü, histolojik yapısı ve dolaşımın bozulmasıdır. Neticede normal parankimal yapı fibröz septumlarla çevrili nodüler yapıya dönüşür ve hepatosit dizileri bu nodüller içinde adacıklar şeklinde kalır (2,3). Siroz yaygın bir karacięer hastalığı olmakla birlikte lezyonlar simetrik ve homojen değildir. Erken dönemde yağlanma, iltihabi eksüda ve ödem nedeni ile karacięer büyüyebilir ve aęırlığı artabilir. Geç dönemde ise akut inflamatuvar reaksiyonun kaybolması ve fibröz dokunun artıp, karacięerin büzüşmesi ile karacięer hem aęırlık hem de boyut olarak küçülür. Ara safhalarda ise daha çok saę lob küçülürken, sol ve kaudat lob büyük kalabilir ve yüzeyi nodüller nedeni ile düzensiz bir şekil alır.

Klinik Bulgular

Semptomlar, kompanse ve dekompanse hastalarda farklılık gösterebilir. Hastaların yaklaşık yarısı asit ve sarılık ortaya çıktıktan sonra (dekompanse evre) hekime müracaat eder, geri kalan hastalar ise non-spesifik yakınmalar ile veya tesadüfen yapılan rutin muayeneler esnasında tanı konur. Siroz oluştuktan sonra, geç safhalarda biyolojisi ne olursa olsun herhangi bir sirozu birbirinden ayırmak klinik ve histolojik olarak zordur. Ancak alkol alımı hikayesi, karacięer büyüklüğünün tespiti ve birlikte alkolizme eşlik eden bulguların varlığı alkolik etyolojiyi telkin eder. Karacięerin küçük olması ve geçirilmiş hepatit veya sarılık öyküsü viral bir sebebi düşündürür.

Semptomlar

Halsizlik, yorgunluk, hafif ve sebebi belli olmayan ateş, iştahsızlık, bulantı, spontan burun veya diş eti kanaması, ciltte ekimozlar, kas krampları, kaşıntı, dispne, libido azalması, empotans (erkeklerde), kıllarda azalma ve dağılımında bozukluk, memelerde büyüme (erkek), menstrasyon değişiklikleri (kadın) ve ödem görülebilir

(2). Hastalarda gelişen portal hipertansiyona bağlı olarak gastrointestinal kanamalar sıktır. Bu kanamalar başta özofagus varisi olmak üzere, duodenal ve gastrik ülser, vasküler ektazi, portal hipertansif gastropati ve hemobilyaya bağlı olabilir.

Yorgunluk, halsizlik, güçsüzlük: Siroz hastalarında çok sık görülür ve hastaların yarısında dikkati çekecek derecededir . Ancak tanı değeri azdır çünkü pek çok diğer kronik hastalıkta da ortaya çıkar. Tanıdan aylar hatta yıllar öncesinden beri var olabilir. Genellikle hissedilen yorgunluk, halsizlik gün boyunca giderek artar. Halsizlik uzun sürelidir ve hastalığın ilerlemesi ile halsizliğin ve güçsüzlüğün şiddeti artar.

İştahsızlık: Sık görülen bir semptomdur. Özellikle sarılığı olan (ister hepatoselüler, isterse biliyer obstrüksiyon olsun) olgularda daha belirgindir. Hastalardaki tad ve koku bozukluklarında iştahsızlığı arttırır. İştahsızlık bazen kas ve adipoz dokuda azalma ve malnutrisyon bulguları ile birlikte ciddi derecede olabilir. Ancak vücutta sıvı birikimi (asit, ödem) varsa iştahsızlık ve kilo kaybı tam olarak değerlendirilemeyebilir.

Bulantı ve kusma: Birlikte olabilir ancak kusma olmadan bulantı daha sıktır. Daha çok biliyer ve alkolik sebebe bağlı siroz olgularında görülür.

Kas krampları: Ağrılı, istemsiz adele kasılmaları vardır. Sıklıkla bacak ve ayaklarda istirahatte, gece oluşur ve asimetric özelliğindedir. Karaciğerdeki yetersizliğin şiddeti ve hastalığın süresi ile ilişkilidir. Efektif plazma hacminin azalması ile korelasyon gösterir.

Kilo kaybı veya kilo artışı: Kilo kaybı sıklıkla iştahsızlık ve gıda alımındaki azalmaya bağlıdır. Hastalığın ilerlemesi ile kas kitlesinde ve adipoz dokuda azalma olur ve hiperkatabolik durumların eklenmesi (enfeksiyon gibi) ile daha belirgin hale gelir. Sirozlu hastalarda kilo artışının en sık nedeni vücutta sıvı birikimidir. Ancak azda olsa obezite kilo artışının sebebi olabilir.

Kaşıntı: Kolestatik orjinli (Primer biliyer siroz, primer sklerozan kolanjit, biliyer obstrüksiyon) siroz olgularında sıktır. Kaşıntı intermitten ve hafif veya yaygın ve şiddetli olabilir. Özellikle ekstremitelerde belirgindir, yalnız gövdede, boyun ve yüzde nadirdir. Bazen genital bölgede de olabilir. Sıcak banyodan sonra ve gece cilt sıcak iken kaşıntı daha yoğundur. Kaşıntının plazma safra asit konsantrasyonundaki artış ile ilişkili olduğuna inanılmaktadır.

Ateş: Sebebi belli olmayan hafif bir ateş olabilir. Özellikle alkolik sirozda yaklaşık %40, postnekrotik sirozda ise %10 oranında sebepsiz ateş görülür. Ancak genellikle sekonder bakteriyel bir enfeksiyon (SBP vb.) söz konusudur.

Dispne ve takipne: Özellikle pulmoner tutulumun olduğu alfa-1 antitripsin eksikliği ve kistik fibrozise bağlı siroz olgularında sarılık ve birlikte dispne görülür. Bunun dışında asitle birlikte plevral sıvı varsa dispne olabilir.

İmpotans ve seksüel disfonksiyon: Erkek alkolik sirozlu olguların yaklaşık %70'inde, non-alkolik sirozlu olguların da %25'inde impotans vardır. Feminizasyon ve hipogonadizm karaciğer yetersizliğinin derecesi ile korelasyon gösterir. Seksüel fonksiyonlar halsizlik ve depresyondan da etkilenir. Alkolik olgularda impotans non-alkolik sirozlulara göre daha uzun zamandan beri ve daha şiddetli özelliğindedir. Kadınlarda ise seksüel davranışlar çok değişkendir. Kadın hastalarda koitus ve cinsel istekte azalma, orgazm yokluğu ve dispareni vardır.

Fizik bulgular:

En sık rastlanılanları şunlardır; dudak çevresinde çatlak, dilde atrofi, solukluk, ikter, parotis büyüklüğü, temporal atrofi, ekstremitelerde adale atrofi, spider anjioma, palmar eritem, tenar ve hipotenar atrofi, beyaz tırnak, dupuytren kontraktürü, çomak parmak, testislerde küçülme, erkeklerde jinekomasti (memelerde büyüme), siyanoz, ödem, asit, pigmentasyon, splenomegali ve hipotansiyondur.

Spider anjiom: En sık olarak vena cava superior'un dağılım bölgesinde (yüz, kollar, eller, parmaklar ve toraks) görülür. Karnın üst bölümünde görülmesi nadirdir. Santral bir arteriolden çevreye dağılan çok sayıda küçük damar bir örümceğin bacaklarına benzer görüntü oluşturur. Büyüklükleri 1 mm ile 10 mm arasındadır, büyük olanlarda pulsasyon görülebilir. Arteriölün ortasına basmakla kaybolurlar. Hepatik fonksiyonların düzelmesi ile küçülür hatta kaybolabilirler. Hepatosellüler yetmezliğe bağlı olarak oluşan hormonal değişikliklerden östrojen metabolizmasındaki değişiklikler nedeni ile meydana gelirler.

Palmar eritem: Avuç içinde tenar ve hipotenar kenarlarda, parmak pulpasında ve parmağın dorsal bölgesine kadar çepeçevre kızarıklık vardır. Avuç içinin ortası genellikle normaldir. Ayak tabanında da benzer kızarıklıklar olabilir, spider anjiom ile birlikte olabilir. Palmar eriteminde östrojen metabolizmasındaki bozukluklara bağlı olduğuna inanılmaktadır.

Beyaz tırnak: Tırnak yatağındaki normal pembe renk kaybolmuş ve yerini beyaz opasiteye bırakmıştır. Tırnak uçuunda küçük pembe bir hat kalmıştır. Tırnak lunulasıda kaybolabilir.

Çomak parmak: Sık görülür. Genellikle hafif derecede çomaklaşma vardır. Hipertrofik osteoartrit ile ilişkilidir ve oksijen desatürasyonuna bağlıdır. Özellikle primer biliyer sirozda, pulmoner hipertansiyonu olan ve hipoksik olgularda daha belirgindir.

Dupuytren kontraktürü: Palmar fasyada kalınlaşma ve kısalma vardır, bu parmaklarda fleksiyon deformitesine yol açar. Sirozda ortaya çıkan hepatoselüler yetersizliğe değil, daha çok alkolizme bağlıdır. Alkolik sirozlu olgularda yaklaşık %33 oranında görülür.

Parotis büyümesi: Özellikle alkolik siroz olgularında görülür. Sıklıkla gözden kaçır ancak belirgin olgularda karakteristik bir yüz görünümü vardır. Parotislerde ağrı ve hassasiyet yoktur.

Pigmentasyon ve vitiligo: PBS ve diğer kolestatik orjinli sirozlarda, hemokromatozis ve porfiriya kutenea tarda olgularında melanin pigmentinde diffüz artış olabilir. Pigmentasyonun aksine PBS olgularında vitiligo da görülebilir. Hatta vitiligo diffüz pigmentasyondan daha siktir.

Jinekomasti: Areola altındaki glandüler dokuda büyüme ve areolada genişleme ve pigmentasyon vardır. Ayrıca hassasiyet de olabilir.

Testiküler atrofi: Vücut kıllarında azalma ve diğer feminizasyon bulguları ile birliktedir. Özellikle alkolik siroz ve hemokromatozis olgularında daha belirgindir.

Kanama ve morarma: Karaciğer fonksiyonlarındaki bozulmanın derecesine bağlı olarak spontan dişeti, burun kanaması, vücut ve ekstremitelerde ciltte morarmalar olabilir.

Klinik bulgular hepatosellüler yetmezliğe veya portal hipertansiyona bağlı olarak meydana gelirler. Hepatosellüler yetmezliğe bağlı olanlar; sarılık, kanama diatezi (burun, dişeti kanaması vs.), hormonal bozukluklar (genital organlarda atrofi, feminizasyon, hipogonadizm, diabet, hipoglisemi), deri değişiklikleri (palmar eritem, spider anjiom), protein metabolizma bozuklukları (adale atrofisi, tenar ve hipotenar atrofi, asit ve ödem), hematolojik bozuklulardır (anemi). Portal hipertansiyona bağlı olanlar; asit, ödem, splenomegali, özofagus varis kanamaları, kollateral dolaşım ve pulmoner anormallikler (siyanoz, dispne) dir.

Tanı

Hastanın hikayesi ve fizik muayene bulguları tanı ve ayırıcı tanı için çok değerli ipuçları verir. Bu nedenle olası sebepleri saptama, hastalığın başlama zamanını ve

seyrini, komplikasyonları öğrenmek için hastanın çok iyi sorgulanması ve sistemik olarak muayene edilmesi gereklidir. Hastalarda zaman zaman ortaya çıkan gizli veya aşikar kanamalara bağlı olarak anemi görülür. Bunun yanında portal hipertansiyon neticesi oluşan splenomegali ve hipersplenizm nedeni ile lökopeni, trombositopeni oluşabilir. FVIII dışında tüm pıhtılaşma faktörleri karaciğerde sentez edilirler. Hepatoselüler yetmezlik nedeni ile sentezleri azalan bu proteinler laboratuvar olarak basitçe protrombin zamanında (PT) uzama ve protrombin aktivitesinde azalma ile saptanırlar. Bu iki basit test karaciğerin sentez fonksiyonlarını gösteren çok değerli parametrelerdir. Hastalığın evresine ve etyolojisine ve sirozun aktif olup olmamasına göre biyokimyasal parametreler değişiklikler gösterir. Bilirubin, ALT, AST, ALP, GGT normal veya yükselmiş olabilir. Karaciğerin sentez fonksiyonlarını gösteren diğer bir parametre olan albümin azalmıştır ve karaciğer dışı retikuloendotelial sistemde yapılan gama globulinler artmıştır ve normalde yaklaşık 1 olan albümin/ globulin oranı ters döner. Protein elektroforezinde de albümin düşük ve gama globulin yüksek bulunur (geniş tabanlı bir poliklonal gamapati örneği). Hastada gelişen komplikasyonlara bağlı olarak diğer bazı biyokimyasal parametrelerde de değişiklikler olabilir. Viral hepatit işaretleyicileri, serum bakır, seroluplazmin, ferritin, otoantikörler gibi spesifik etyolojiye yönelik olarak çeşitli serolojik ve immünolojik araştırmalar ayrıca yapılabilir. İdrar muayenesinde, ürobilinojen miktarının arttığı saptanır. Bazı özel durumlarda ve karaciğer nakli öncesi karaciğer rezervini gösteren testler; galaktoz eliminasyon testi, aminoprin solunum testi yapılmasına gerek olabilir.

Görüntüleme Yöntemleri

Ultrasonografi; her yerde uygulanabilen ucuz ve non-invazif olması nedeni ile ilk seçenek olarak tercih edilir ve son derece tanımlayıcı bilgiler verir. Sonografik olarak karaciğerin kontürlerinde düzensizlik, sağ/sol lob oranında sol lob lehine bozulma, sol lob açısında küntleşme, kaudat lop hipertrofisi, parankim ekosunda kabalaşma ve heterojenite, portal venöz damar sisteminde genişleme, splenomegali ve asit görülür.

Bilgisayarlı tomografi ve manyetik rezonans görüntüleme; USG de saptanamayan veya karakterize edilemeyen patoloji ve lezyonları değerlendirmek için tercih edilir.

Histopatolojik tanı: Karaciğer biyopsi en önemli tanı metodudur. Perkütan yapılabileceği gibi transjuguler ve laparoskopi eşliğinde de yapılabilir. Özel durumlarda karaciğer biyopsi perkütan olarak sonografi ve tomografi rehberliğinde de yapılabilir. Alınan doku örnekleri histokimyasal yöntemle özel boyalar kullanılarak incelenir.

Prognoz

Prognoz; etyoloji, klinik (hastalığın tanı konulduğu zamanki karaciğer hücre yetmezliği ve komplikasyonların varlığı), laboratuvar bulguları, histolojik lezyonun şiddeti ve tedavi olanaklarına bağlıdır. Genel olarak dekompanze sirozda (asit, sarılık, hematemez olan), tanı konulduktan sonra 3 yıllık sağ kalım %15 ve 5 yıllık sağ kalım %7 ile %10 arasındadır (5). Kompanze sirozlu hastalarda dekompanzasyon oranı yılda yaklaşık %10 civarındadır. Hastalarda prognozu belirlemede kullanılan en önemli objektif parametre karaciğer yetmezliğinin derecesini gösteren Child-Pugh sınıflamasıdır. Child-Pugh evresi hastanın prognozu ile korelasyon gösterir ve klinik olarak çok sık kullanılır (Tablo 2). Child-Pugh sınıflamasına göre siroz hastaları grup A, B ve C olmak üzere 3 evreye ayrılır. Her olgu için parametrelerin puanlarının toplanması ile elde edilen toplam puan 5-6 ise Child A, 7-9 ise Child B ve 10-15 arasında ise Child C olarak yorumlanır.

Parametreler	Değerler	Puan
Ensefalopati	Yok	1
	Grade I-II	2
	Grade III-IV	3
Asit	Yok	1
	Hafif	2
	Fazla ve tedaviye dirençli	3
Bilirubin (mg/dl)*	<2	1
	2-3	2
	>3	3
Albumin (gr/dl)	>3.5	1
	2.8-3.5	2
	<2.8	3
Protrombin zamanı (uzamış saniye)/INR	1-4/ <1,7	1
	4-6/ 1,8-2,3	2
	>6/ >2,3	3

Grup A= 5-6 puan Grup B= 7-9 puan Grup C= 10-15 puan

(*) Primer bilier sirozda: <4 mg/dl (1 puan), 4-10 mg/dl (2 puan), >10 mg/dl (3 puan)

Tablo 2. Modifiye "Child-Pugh" sınıflaması

Komplikasyonlar

Hastalarda hastalık sürecinde çoğu hayatı tehdit eden, hızla ve hemen müdahale edilmez ise ölümlü sonuçlanabilecek komplikasyonlar görülür. Bunlar gelişen portal hipertansiyona bağlı olarak gastrointestinal kanamalar (özofagus, gastrik varis ve portal gastropatiye bağlı kanamalar), asit ve spontan asit enfeksiyonları (spontan bakteriyel peritonit ve benzerleri), hepatik ensefalopati (hepatik koma), hepaselüler karsinoma, karaciğer yetmezliği, hepatorenal sendrom, pulmoner komplikasyonlar (hepatopulmoner sendrom, pulmoner hipertansiyon), enfeksiyonlar, hipersplenizm ve hematolojik bozukluklar, endokrin bozukluklar (diabet, hipoglisemi,

feminizasyon, hipogonadizm), kardiyak komplikasyonlar (hiperkinetik dolaşım, arteriyel hipertansiyon) ve gastrointestinal komplikasyonlardır (peptik ülser, safra taşları). (Tablo 3).

- 1- Portal hipertansiyon (Özofagus varis kanamaları, asit)
- 2- Asit ve spontan asit enfeksiyonları (Spontan bakteriyel peritonit ve benzerleri)
- 3- Hepatik ensefalopati
- 4- Hepatoselüler karsinoma
- 5- Karaciğer yetmezliği
- 6- Hepatorenal sendrom
- 7- Hepatopulmoner sendrom
- 8- Hipersplenizm
- 9- Enfeksiyonlar
- 10- Hematolojik bozukluklar
- 11- Endokrin bozukluklar
- 12- Gastrointestinal komplikasyonlar

Tablo 3. Karaciğer sirozunda görülen komplikasyonlar

Tedavi

Siroz tanısı almış kişilerde tedavide amaç; sirozun dekompanse safhaya ilerlemesine engel olmak veya bu geçiş süresini uzatmak, dekompanse ise karaciğer yetmezliği bulgularının ortadan kalkmasını sağlamak, fibrozisi azaltmak ve hepatosellüler karsinom gelişimini önlemek, karaciğer nakli öncesinde viral sebeplere bağlı dekompanse sirozlularda viral yükü azaltarak reinfeksiyonu önlemektir (5). Yapılacak en akıllıca tedavi siroz oluşmadan önceki evrede tedaviye başlamak ve hastalığı kontrol altına almaya çalışmaktır.

Karaciğer sirozunda tedavi büyük ölçüde semptomatik ve komplikasyonlara yöneliktir. 1980'li yılların başlarından itibaren son dönem karaciğer hastalığının tedavisinde ana yöntem karaciğer nakli olmuştur. Ancak karaciğer nakli halen ülkemizde

çok kısıtlı sayıda hastaya uygulanabilen pahalı ve yatırımlar gerektiren bir tedavi yöntemidir. Ülkemizde sirotik hastaların çok büyük bir kısmında karaciğer nakli uygulanamamakta, bu olgulara konvansiyonel, semptomatik tedavi yöntemleri ile yaklaşılmaktadır. Bu hastalarda kompanse, semptomsuz dönemin uzatılmasını sağlayacak, nakil ihtiyacını erteleyebilecek hasta ömrünü uzatabilecek tedavi yöntemleri önem kazanmaktadır.

Tedavi prensipleri: Günümüzde genel olarak karaciğer sirozunun geri dönüşümsüz bir durum olduğuna inanılmaktadır. Ancak Wilson hastalığı ve Hemokromatozisin spesifik tedavisi ile bu olgularda mevcut olan fibrozis yavaşlatılabilir ve hatta geriletebilir.

Kompanse karaciğer sirozunun tedavisinde hepatosellüler yetersizliğin erken saptanması ve doğru zamanda karaciğer nakli kararının verilmesi hayati öneme sahiptir.

Kompanse dönemde yeterli ve çeşitli gıdaları içeren bir dietin alınması ve alkol alımından kaçınılması gereklidir. Vücut ağırlığının kilogramı başına 1 gr protein almak yeterlidir. Ek olarak metionin veya değişik karaciğer koruyucu maddelerin verilmesine gerek yoktur. Tereyağı, diğer yağlar, yumurta, kahve ve çikolata alınmasının herhangi bir yararı yoktur. Kompanse stabil sirotik hastanın diyetine dallanmış zincirli aminoasitlerin eklenmesi gerekli değildir. Şiddetli malnütrisyonu olan hastalarda standart diyetin dallanmış zincirli aminoasitler ile desteklenmesi, serum albuminini ve Child skorunu iyileştirebilir. Eğer ödem ve asit ile hepatosellüler yetmezlik bulguları ortaya çıkar ise tuz kısıtlaması ve diüretikler gerekir. Ensefalopatinin ortaya çıktığı zamanlarda protein alımının azaltılması gerekir. Portal hipertansiyon varlığında farmakolojik tedavide beta blokerler, vazopressin, terlipressin, somatostatinler kullanılırken, cerrahi şant, TİPS ve karaciğer transplantasyonu diğer tedavi alternatifleridir (6).

HEPATOPULMONER SENDROM

Tanım

Hepatopulmoner sendrom, akut-kronik karaciğer hastalığı veya portal hipertansiyon, oda havası solurken artmış alveoler-arteriel oksijen farkı ve intrapulmoner vasküler dilatasyon triadından oluşan bir klinik tablodur (7,8,9,10,11, 12).

Hepatopulmoner sendrom özofagus varisi, gastrointestinal sistem kanaması, asit, palmar eritem, spider anjiom ve splenomegali gibi kronik karaciğer hastalığının bulgularının yanısıra (13); çomak parmak, siyanoz, nefes darlığı, platipne (ortopnenin tersine, yatar durumdan oturur duruma gelindiğinde ortaya çıkan nefes darlığı) (14) ve ortodeoksi (dik durumda arterial deoksijenizasyon olması ve yatar durumda bu hipoksinin düzelmesi) (15) gibi akciğerlere ait bulgu ve belirtileri de içerir.

Tarihçe

Karaciğer hastalıkları yüzyıllardır bilinmesine rağmen karaciğer ve akciğer arasındaki karşılıklı etkileşimle ilgili ilk bilgiler, bundan 114 yıl önce Fluckiger ve arkadaşı Varkommen'nin (16) sirozlu bir kadın hastada siyanoz ve parmak çomaklaşmasını tanımlaması ile gündeme gelmiştir. 1935 yılında Snell (17) hemoglobin desatürasyonu olan üç karaciğer hastasını bildirerek, ilk defa "sirozda hipoksemi" fikrini ortaya atmıştır. Bundan sonra 21 yıl kadar bu konu ile ilgili çalışma olmamış, 1956 yılında Rydell ve Haffbauer (18) 17 yaşındaki sirozlu bir erkek hastanın detaylı klinik ve otopsi bulgularını yayınlamışlardır. Otopside birçok intrapulmoner arteriovenöz anastamozların varlığını ve bu anastamozların akciğer hiluslarına yakın büyük arter ve venler arasında yer aldığı gibi, periferik vasküler yatakta da bulunduğunu saptamışlardır

1959 yılında Rodman ve ark. (19) kardiopulmoner bir hastalığı olmayan ileri dönem karaciğer sirozlu 56 vakanın %16'sında arteriyel oksijen satürasyonunun oda havası solurlarken %90'nın altında olduğunu, %100 oksijen solutulduğunda ise normalleştiğini tespit etmişlerdir. Bu çalışma, hem karaciğer sirozundaki hipoksemimin geniş bir vaka grubunda kan gazlarına dayalı olarak ayrıntılı bir şekilde araştırıldığı hem de hipoksemimin geri dönüşümlü olduğunun gösterildiği ilk araştırma olması nedeniyle önemlidir.

Berthelot ve Covarkers'da (20) Rydell gibi yaptıkları postmortem tetkiklerle akciğerdeki anatomik arteriovenöz şantları göstermişlerdir. Bu araştırmacılar "micropaque" ile arteriografi çekerek, prekapiller seviyede arteriovenöz şantlar ve plevra yüzeyinde derideki spider anjiomu andıran damar genişlemeleri bulunduğunu tespit etmişlerdir.

1977 yılında Stanley ve ark. (21) bazı karaciğer sirozlu hastalarda "intraaciner" arterlerde pulmoner vazodilatasyonun bulunduğunu saptamışlardır. Böylelikle o güne kadar karaciğer sirozunda akciğerlerde sadece anatomik arteriovenöz şantlar gösterilebilmiş ve hipoksemi bunlara bağlanmış iken; pulmoner arteriyel vazodilatasyonu gösteren bu çalışma, hipokseminin fonksiyonel zeminde de ortaya çıkabileceği fikrinin doğmasına yol açmıştır. Nitekim, aynı yıl Kennedy ve Knudson (22) karaciğer sirozunda intrapulmoner vasküler dilatasyona bağlı olarak gelişen ciddi hipoksemiye ilk defa "Hepatopulmoner Sendrom" terimi ile adlandırmışlardır.

Bunu izleyen ve günümüze kadar ulaşan zaman diliminde de başta "Mayo Clinic"den Krowka MJ olmak üzere birçok araştırmacı, HPS'un patofizyolojisi, tanı ve tedavisi hakkında çalışmalar yapmıştır.

Sıklık

Krowka ve ark. (9,11,23) karaciğer sirozlu hastaların yaklaşık %15 ile 45'inde arteriyel hipoksemi olduğu bildirmişlerdir. Lange (24) ise kronik karaciğer hastalarının %13'ünde orta derecede arteriyel hipoksemi olduğunu bildirmiştir (25,26,27). Karaciğer transplantasyon adaylarında ise anormal arteriyel oksijenlenmenin görülme sıklığının %45-69 gibi biraz daha yüksek oranlarda olduğu görülmüştür (28,29). Çalışmalar arası farklılık, hipokseminin varlığı için değişik eşik değerlerin esas alınmasının yanı sıra hasta gruplarının özelliklerinden kaynaklanmaktadır.

Karaciğer transplantasyon adaylarında kontrast ekokardiografi ile gösterilen intrapulmoner vasküler dilatasyon prevalansını Krowka ve ark. (30) %13, daha ağır karaciğer hastalarında araştırma yapan Hopkins ve ark. (31) %47 olarak bulmuşlardır. Abrams ve ark. (8) 40 hastanın 15'inde (%38) kontrast ekokardiogramı pozitif bulmuşlardır. Kontrast ekosu pozitif olan 7 hastada arteriyel hipoksemi tespit edilmiş ve klinik HPS sıklığı %17.5 olarak bildirilmiştir.

Ülkemizden yapılan çalışmalarda ise HPS'un sıklığı (hipoksemisi olanlar) %3 ile %5 arasında olduğu bildirilmiştir (32,33).

Klinik ve Laboratuvar

Çeşitli semptom ve bulgular veren HPS'lu birçok hastada ön planda karaciğer hastalığına bağlı özofagus varisi, gastrointestinal sistem kanaması, asit, palmar eritem, spider anjioma, splenomegali gibi bulgular görülür (13). Akciğere ait bulgu ve semptomlar ise çomak parmak, siyanoz, dispne, platipne ve ortodeoksidir.

Hepatopulmoner sendrom tanısı konan hastaların %82'sinin kronik karaciğer hastalığının semptom ve bulguları ile başvurduğu, geriye kalan %18'inde de asıl şikayetin dispne olduğu bildirilmiştir. Bu hastalarda akciğer semptomlarının süresi HPS tanısı konmadan ortalama 4.8 yıl öncesine kadar uzanmaktadır (13).

Platipne ayakta ya da oturur pozisyonda dispne olup, yatar pozisyona geçildiğinde dispnenin hafiflemesi veya kaybolması (14); ortodeoksi ise dik pozisyonda (ayakta ya da oturur) artan arterial deoksijenizasyonun yatar duruma gelindiğinde düzelmesi olarak tanımlanır (15). Ortodeoksi ve platipne sirozlu hastaların %5'inde görülürse de (34,35) ciddi hipoksemi ile karakterli HPS'da %88-100 gibi çok yüksek oranlarda bulunmuştur (13,36). Bu bulgulara rağmen ortodeoksinin HPS için patognomonik olmadığı da bilinmektedir.

Spider anjiom, HPS'lu hastalarda %80'lere varan oranlarda, sık görülen diğer bir klinik bulgudur (27,37). Rodriguez-Roisin ve ark. (15,38) ciltte spider anjiom olan hastalarda sistemik ve pulmoner vazodilatasyon olduğunu, buna bağlı derin gaz değişim bozuklukları ve ağır hipoksemiye pulmoner vazokonstriksiyon cevabının zayıfladığını tespit etmişler, spider anjiomun intrapulmoner vasküler dilatasyonun ciltteki işareti olabileceğini ileri sürmüşlerdir.

Hepatopulmoner sendromda rastlanan diğer kardiopulmoner anormallikler alveoler hiperventilasyon, hipokapni, sistemik vazodilatasyon ve artmış kardiak atımla karakterize hiperdinamik dolaşımdır. Sistemik hemodinamik değişiklikler, hem portal hipertansiyon gelişimine hem de karaciğer fonksiyon bozukluğunun derecesine bağlıdır (39,40).

Intrapulmoner şanta neden olan pulmoner vazodilatasyon HPS'lu hastalarda görülmesine rağmen sistemik hemodinamik değişiklikler HPS'u olmayan sirozlu hastalarda da bulunur. Spesifik olarak, kardiak atım 7 l/dk.'ya kadar çıkar, sistemik ve pulmoner vasküler direnç düşer, arteriyel ve venöz kan arasında oksijen farkı azalması şeklinde değişiklikler olur (14,26,41,42,43,44,45).

Son dönem karaciğer hastalığı olan vakalarda bazı pulmoner fonksiyonlar bozulabilir. Genellikle total akciğer kapasitesinde azalma, hava yolu obstrüksiyonu, difüzyon kapasitesinde bozulma, alveoler-arteriyel oksijen farkında artma gibi restriktif tipte anormallikler ortaya çıkar (28,29,46,47,48,49,50). Hourani ve ark. (29) 116 karaciğer transplantasyon adayının %52'sinde buldukları karbonmonoksit difüzyon kapasitesi (DLCO) düşüklüğünü, en sık görülen akciğer fonksiyon bozukluğu olarak bildirmişlerdir. Difüzyon kapasitesi herhangi bir gazın, bir birim zaman içinde (1 dakika), belirli bir basınç (1 mmHg) farkıyla alveolokapiller membrandan geçen miktarıdır (ml). ml/dk/mmHg ile ifade edilir. DLCO yöntemi pratikte tercih edilen bir yöntemdir. Bu yöntemde birey düşük konsantrasyonda %0.3 CO, %10 He ve %21 O₂ içeren karışımdan maksimum inspirasyon yapar. Bu örnek analiz edilir. İnspire edilen CO alveollerden kapiller kana difüze olur. Ekspirasyon havasındaki CO ne kadar az ise, difüzyon o kadar fazla demektir. Bu teknikle normal erişkinde DLCO 14-25 ml/dk/mmHg dir.

<u>Derecesi</u>	<u>% Beklenen</u>
Normal	81-140
Hafif derecede azalma	61-80
Orta derecede azalma	41-60
<u>İleri derecede azalma</u>	<u><40</u>

DLCO/VA (KCO veya Transfer katsayısı) 1 litre akciğer volümünün difüzyon kapasitesidir. Ventilatuvar bozuklukları ayırt etmede daha objektif kriterdir. Yine bu difüzyon kapasitesi bozukluğu olan hastaların %35'inde restriktif tipte solunum defekti olduğunu saptamışlardır. Krowka ve ark. (46) da karaciğer transplantasyonu öncesi değerlendirdikleri 159 hastanın %55'inde DLCO değerini %80'nin altında bulmuşlardır.

Hepatopulmoner sendromlu hastalarda da yapılan birçok çalışmada DLCO değerinin düşük, ancak solunum fonksiyon testlerinde akciğer kapasitesi (vital kapasite) ve akım hızı (zorlu vital kapasite) ölçümlerinin normal olduğu tespit edilmiştir (11,19,29,45,50,51,52).

Hepatopulmoner sendromda akciğer grafisinde görülen radyografik anormallikler; akciğer volümünde azalma (%57), plevral efüzyon (%19.3), interstisyel (%13.8) ve pulmoner vasküler görüntülerdeki (%3.7) artıştır (42). Bunlardan en karakteristik olanları, pulmoner vasküler izler ve kaidelerdeki interstisyel

görüntünün artmasıdır. Yüzyetmiş kronik karaciğer hastasının %6'sında siyanoz, hipoksemi, çomak parmakla birlikte akciğer grafisinde "alacalı" görünüm olduğu bildirilmiştir (48). Ciddi hipoksemili 11 hastanın 8'inde intrapulmoner vasküler dilatasyona bağlı olduğu düşünülen bilateral interstisyel patern görülmüştür (51).

Hepatopulmoner sendromlu hastaların kan biyokimyası ve hemogram incelemelerinde hastalığa ait belirgin bir patoloji olmayıp ön planda altta yatan karaciğer hastalığına bağlı karaciğer fonksiyon bozukluğu ve hipersplenizm bulguları tespit edilebilir. Bununla beraber HPS'a bağlı ciddi hipoksemisi olan hastalarda sekonder eritrositoz gelişebildiği ve buna bağlı olarak fatal olabilen beyin içi kanamaları da olabileceği bildirilmiştir (53).

Patofizyoloji

Hepatopulmoner sendrom intrapulmoner vasküler dilatasyon, intrapulmoner anatomik şant, ventilasyon-perfüzyon dengesizliği ve O₂ difüzyonunda sınırlanmayı kapsar (11,54). HPS'un klinik seyir itibariyle, başlangıçta hipoksemisinin henüz meydana gelmediği subklinik evre ile daha sonra hipoksemisinin ortaya çıktığı aşikar klinik evre olmak üzere iki dönemi vardır. Klinik evre de intrapulmoner şantların fonksiyonel ve anatomik olabildiği, birbirini izleyen iki döneme ayrılır. Fonksiyonel dönemde hipoksemi, %100 oksijen verilmesiyle düzelirken (PaO₂>150 mmHg); anatomik şantlar geliştikten sonra PaO₂, %100 oksijen solutulmasıyla normalde görülmesi gereken seviyelere yükselmez, 150 mmHg'nın altında kalır (50).

Karaciğer sirozlu hastalarda sistemik dolaşımda görülen hemodinamik anormalliklerin benzerleri, pulmoner dolaşımda da meydana gelir. HPS'u ortaya çıkaran pulmoner dolaşımdaki bu hemodinamik anormalliklerdir. Pulmoner hemodinamik anormalliklerin en önemlileri intrapulmoner vasküler dilatasyon ve hiperdinamik dolaşım (dolaşım zamanının kısalması)'dır. Hastalıklı karaciğerde metabolize edilemeyen potansiyel pulmoner vazodilatatörlerin aşırı birikimi veya vazokonstriktör maddelerin yokluğu yada vazokonstriktör maddelere cevapsızlık, bu hemodinamik anormalliklerin sorumluları olarak ön planda düşünülmektedir (31,55). Pulmoner vazodilatasyon için muhtemel vazodilatatör maddeler prostaglandinler (prostasiklin, PG E ve PG I₂) (56,57,58), vazoaktif intestinal peptid (59), kalsitonin (10), glukagon (60,61), P maddesi (62), nitrik oksid (NO) (63,64,65,66), atrial natriüretik faktör (67) ve trombosit aktive edici faktör (68)'dür. HPS'da metabolize veya inhibe edildiği öne sürülen birkaç vazokonstriktör madde ise tirozin, serotonin ve

endotelindir. Ancak bu maddelerin HPS'da rolleri olduğuna dair elle tutulabilir deliller yoktur (10).

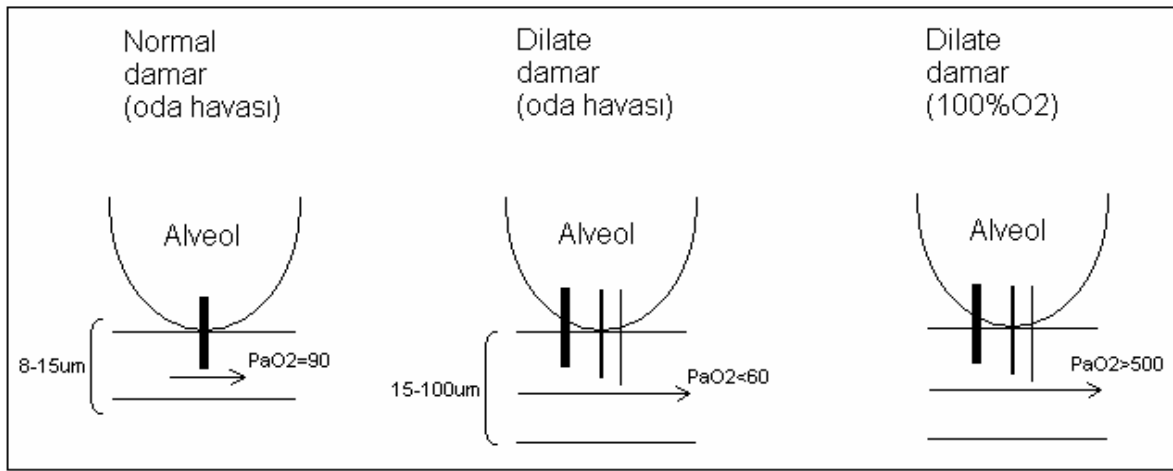
Pulmoner damarlar hipoksiye normal kişilerde vazokonstriksiyonla cevap verirken, HPS'lu sirotik hastalarda vazokonstriksiyon meydana gelmemekte, cevapsızlık gözlenmektedir (26,38,69,70). Sirozda sıklıkla angiotensin II'e vasküler cevaplılığın bozulduğu gözlenmiştir. Son çalışmalarda da endotel kaynaklı güçlü bir lokal vazodilatatör olan NO'nun sirozlu hayvan modellerinde arttığı gösterilmiştir (54,63,65,71). Sirozlu hayvan modellerinde, Castro ve ark. (71) NO sentezinin inhibisyonu ile angiotensin II'e zayıflamış vasküler cevabın düzeldiğini görmüşler ve sirozda angiotensin II'ye azalmış vasküler cevaptan NO'nun mediatör olarak sorumlu tutulabileceğini ileri sürmüşlerdir. Chang ve ark. (72) da yaptıkları deneysel çalışmada, sirotik ratlarda angiotensin II infüzyonu ile daha zayıf bir hipoksik pulmoner vazokonstriksiyon meydana geldiğini göstermişlerdir.

Intrapulmoner vasküler dilatasyonlar, 25 mikron ölçülerindeki radyonüklid "macroaggregated" albuminin intravenöz verilmesi ve pulmoner sirkülasyondan kurtularak sistemik dolaşıma geçtiğinin gösterilmesi ile ortaya konmuş ve fizyolojik çalışmalarla da desteklenmiştir (29,55,73,74,75). Bu çalışmalarda kapiller ve prekapiller vasküler dilatasyonun (10,30,45,55,76) 15-500 mikrona kadar olabildiği ve 25 mikron çapındaki albuminin rahatlıkla sistemik dolaşıma geçebildiği gözlenmiştir. Yukarıda bahsedilen pulmoner hemodinamik anormallikler, HPS'un subklinik evresinde ortaya çıkar ve sonraki evrelerinde de artarak devam eder.

Karaciğer sirozunda bozulmuş gaz değişiminin altında yatan mekanizma HPS'nun en yoğun araştırılan ve dikkat çeken noktası olmuştur. Öne sürülen mekanizmalar hemoglobinin O₂ için afinitesinin azalması (77), intrapulmoner (15,30,34,41,55) ve portopulmoner şant (78), alveoler-kapiller difüzyon defekti (30,36), ventilasyon-perfüzyon dengesizliği (38,41,69,70,79) veya bu faktörlerin kombinasyonlarıdır.

Hemoglobinin oksijene afinitesinden başlıca 2,3 DPG'nin sorumlu olduğunun anlaşılmasından sonra, HPS'daki hipoksemiye hemoglobin dissosiasyon değişikliğinin yol açmadığı; keza portopulmoner şantların az miktarda kan taşınması, portal vendeki O₂ saturasyonunun diğer venlere göre daha yüksek olması nedeniyle portopulmoner şantların da HPS'daki ciddi hipoksemiden sorumlu olamayacakları düşüncesi ağırlık kazanmıştır (15,34,76).

Ortodeoksinin de, hasta ayakta iken perfüzyonun tercihen akciğer bazallerindeki intrapulmoner vasküler dilatasyondan dolayı artmış şantlardan olmasıyla meydana geldiği hipotezi öne sürülmüştür (15,30,54). HPS'un aşikar klinik hipoksemi ile karakterli fonksiyonel evresinde, hipoksemiden sorumlu mekanizmalar olarak difüzyon-perfüzyon dengesizliği (alveoler-kapiller oksijen difüzyon defekti) (10,45,50,51,55,73) ve ventilasyon-perfüzyon dengesizliği ileri sürülmüştür (Şekil 1).



Şekil 1. Hepatopulmoner sendromun fonksiyonel döneminde akciğer gaz değişim ünitelerine komşu prekapiller seviyedeki intrapulmoner vasküler dilatasyonlar şematik olarak gösterilmiştir. Oda havasında dilate olmuş damarların ortasında akan eritrositlerin hemoglobinlerinin oksijenlenememesine bağlı hipoksemi gelişirken, % 100 O₂ solutulduğunda hemoglobinlerin oksijenlendiği ve hipoksemimin düzeldiği görülmektedir (10).

Akciğerlerin normal gaz değişim üniteleri ile temasta olan prekapiller seviyede meydana gelen damar genişlemesi nedeni ile oksijen kan akımının ortasına kadar penetre olamamakta ve venöz kanın ortasında hiperdinamik dolaşım nedeniyle hızla akan eritrositlerin hemoglobinleri oksijenize olamamaktadır (difüzyon-perfüzyon dengesizliği) (73). Kalb debisindeki artıştan dolayı, O₂'in venöz kana difüzyonu için gerekli zaman süresinin kısılması difüzyon güçlüğü arttırmaktadır. (79,80) Thorens ve ark. (81) kısılmış geçiş zamanının etkisini %100 O₂ solurken egzersiz yapan sirozlu hastalarda büyük şantlar geliştiğini ve oksijenizasyonun daha da bozulduğunu göstererek ortaya koymuşlardır. Yeterli basınçta verilen destek O₂ ile rölatif olarak

difüzyon defektinin düzeldiği gözlenir. Yine intrapulmoner vasküler dilatasyon ve hiperdinamik dolaşım nedeniyle, normalde ventile etmeyen alveollere komşu ve normalde perfüze olmayan kapiller yatakta da perfüzyon başlamakta, buralardan geçen kan akımındaki hemoglobinin de oksijenlenemeden sistemik dolaşıma geçmektedir (ventilasyon-perfüzyon dengesizliği). HPS'lu hastalarda difüzyon bozukluğunun varlığı çeşitli inert gaz eliminasyon tekniği kullanılarak da gösterilebilir (36,41).

HPS'lu hastalar arasında gaz değişimi ve hemodinamik bulgular çok değişiklik gösterebilir, intrapulmoner vasküler dilatasyondan gelen bölüm kalp atım hacminin %20 ile %70'i arasında değişiklik gösterir (34,75,76). Sirozlu hastaların %47'sinde kontrast ekokardiyografi ile intrapulmoner vasküler dilatasyonun gösterilmesine rağmen tespit edilen intrapulmoner vasküler dilatasyon bazı hastalarda hipoksemi ile ilişkili değil iken, bazı hastalarda derin hipoksemisinin nedeni olabilmektedir (30).

Tarihçede de bahsedildiği üzere HPS ve sirozlu hastalarda pulmoner mikrovasküler anatomik değişiklikler hakkında ilk bilgileri 1956 yılında Rydell ve Hoffbauer (18) birçok siroz ve siyanozu olan hastada postmortem yaptıkları çalışmalarla intrapulmoner arteriovenöz anastomozları tanımlamışlardır. Yine Berthelot ve ark. (20) micropaque jelatin injeksiyonu kullanarak akciğerlerde pulmoner arterin uç dallarında hem kapiller hemde prekapiller seviyede dilatasyon ve plevrada spider anjiom göstermişlerdir. Keza Krowka ve ark. (13)'ün, pulmoner anjiyografi yaptıkları HPS'lu hastalarda tanımladıkları "discrete" arteriovenöz malformasyonları da, prekapiller ve postkapiller alanı birbirine bağlayan intrapulmoner anatomik şantlara karşılık gelir. Bu lezyonlar HPS'un aşikar hipoksemi ile karakterli klinik evresinin anatomik döneminde meydana gelirler. Anatomik şantlar geliştikten sonra, HPS'lu hastaların hipoksemileri %100 oksijen verilmekle düzelmez.

Hipoksemi olmaksızın intrapulmoner vasküler dilatasyonun varlığı HPS'un tanımını değiştiriyor gözükse de bu tanı dispne, platipne gibi eşlik eden semptomlar olduğunda akılda bulundurulmalıdır (subklinik evre). Ayrıca birçok çalışma intrapulmoner şantın derecesi ile karaciğer hastalığının derecesi, asit, splenomegali, portal hipertansiyon veya herhangi bir spesifik karaciğer hastalığı nedeni arasında ilişki olmadığını göstermiştir (11,34,51,76,82). Daha da ötesi oksijenizasyonun karaciğer fonksiyonlarında herhangi bir azalma olmaksızın da zamanla kötüleşebildiği görülmüştür (13,51).

Akut-kronik karaciğer hastalığının nadir bir komplikasyonu olduğu düşünülen HPS'un, sayıları az da olsa nonsirotik portal hipertansiyonlu hastalarda da görülebilmesi, karanlık olan patogeneizde tetikleyici faktörün karaciğer yetersizliği değil, portal hipertansiyonun olabileceğini düşündürmüştür. Nonsirotik portal hipertansiyonda portal sistemden gelen vazodilatör maddelerin kollateraller yoluyla karaciğere uğramadan sistemik dolaşıma geçmesi sonucu intrapulmoner vasküler dilatasyonun geliştiği ileri sürülmektedir (83,84).

Caruso ve arkadaşları (85) özofagus varislerinin derecesi ve HPS arasında bir korelasyon öngörmüş olmalarına karşın, HPS'lu hastalarda karaciğer hastalığının şiddeti, Child sınıflaması, klinik özellikler ve hipoksemi arasında tutarlı bir ilişki açık olarak saptanamamıştır (13,38).

Ciddi hipoksemisi olan HPS'lu hastalarda yüksek şant oranı, ortodeoksi, hipoksiye zayıf pulmoner vazokonstriksiyon cevabı ve ventile olmayan ünitelerin perfüzyonuna neden olan yaygın pulmoner vasküler dilatasyonları vardır (31). Hafif hipoksemisi olan HPS'lu hastalarda ise hipoksemi ventilasyon-perfüzyon dengesizliği ve orta derecedeki şantlardan kaynaklanır. Kalp atım hacmi, dakika solunum sayısı gibi damar dışı faktörler de arteriyel hipoksemisinin derecesinin ayarlanmasında rol oynar.

Tanı Tetkikleri

İntrapulmoner vasküler dilatasyonun varlığı arteriyel kan gazı, PA akciğer grafisi, çift kontrast ekokardiografi, Tc 99m'e bağlı büyük partiküllü albuminle yapılmış akciğer perfüzyon sintigrafisi veya pulmoner arteriografi metodlarından birisi kullanılarak ortaya konabilir.

1. Arteriyel Kan Gazı

Karaciğer hastalığı ve dispnesi bulunan bir hastada dispneyi değerlendirmek için sıklıkla kan gazı analizi (KGA) gerekir. Ancak iki önemli noktayı unutmamak gerekir. Birincisi hiperbilirubinemili hastalarda oksijen saturasyonu yanlışlıkla düşük bulunabilir. İkincisi arteriyel oksijen ölçümleri oturur pozisyonda, oda havası solurken yapılmalıdır. Ortodeoksi olmaması bu hastalığı ekarte ettirmez. Eğer oturur pozisyonda %100 FiO₂ ile PaO₂ 200 mmHg'dan daha az ise ağır dilatasyonlar, "discrete" arteriovenöz anastomozlar veya intrakardiyak şantlardan şüphelenilmelidir. Eğer PaO₂ %100 FiO₂ solurken 500 mmHg'dan daha fazla ise intrapulmoner şant

büyük olasılıkla yoktur ve pulmoner anjiyografi tanıya yardımcı olmaz (8). HPS'nun tanı kriterlerinden biride oda havası solunduğu sırada $PaO_2 < 70$ mmHg veya alveolar-arteryel oksijen farkının ($P_{A-a}O_2$) > 20 mmHg olmasıdır (87,88,89).

2. Çift Kontrast Ekokardiyografi

Kontrast ekokardiyografi tetkiki karaciğer hastalığı ve hipoksemisi olan hastalarda akciğer içi damarsal dilatasyonların varlığının ve sıklığının gösterilmesinde duyarlı bir yöntemdir (10,11,30,90).

Bu metotta, serum fizyolojinin çalkalanması ile oluşan 60 ile 90 mikron boyutlarındaki küçük hava kabarcıkları veya "indocyanine" yeşil boyası periferik ven yoluyla injekte edilir (90,91). Kontrast ekokardiyografide bu hava kabarcıkları önce sağ atrium, sonra sağ ventrikülde parlak eko veren opasiteler şeklinde görülürler. Normalde pulmoner arter yoluyla akciğer kapiller yatağına ulaşan hava kabarcıkları, kendisinden daha küçük çaplı (8-15 mikron) bu kapiller yatak tarafından tutulur ve kalbin sol tarafına geçemezler (92). Bununla beraber akciğer içi veya kalp içi sağdan sola şant varlığında "indocyanine" boyası veya hava kabarcıkları sol kalp boşluğunda opasite olarak görülürler (10,30,91). Kontrast madde injeksiyonundan sonra kabarcıkların sol boşlukta görülmesine kadar geçen süreye bakılarak şantın akciğer içi mi, yoksa kalp içi mi olduğu ayırtedilebilir. Kalp içi sağdan sola şant varlığında boya veya kabarcıklar genellikle sağ kalp boşluğunda görüldükten sonraki 3 kalp atımına kadar geçen sürede sol kalp boşluğunda ortaya çıkarken, akciğer içi şantlarda 4-6 kalp atımı sonrası gibi daha geç sürede sol kalp boşluğunda görülürler (31). Bununla beraber kontrast ekokardiyografi, akciğer içi şantın kapiller veya prekapiller seviyede mi yada plevral dilatasyon veya direkt arteriovenöz anastomozlar yoluyla mı olduğunu ayıramaz.

Spesifik olarak pulmoner venlerin görüntülenmesini sağlayan transözofajial ekokardiyografi ise intrapulmoner vasküler dilatasyonların lokalize edilmesini kolaylaştırabilir.

Krowka ve ark (30) 38 karaciğer transplantasyon adayında kontrast ekokardiyografi ile yaptıkları değerlendirmede tüm hastaların %13.2'sinde intrapulmoner vasküler dilatasyon saptamışlardır. Tüm hastaların %18.4'ünü teşkil eden 7 hipoksemik hastanın HPS'li olan 2 (%28.6)'sinde ve 31 normoksemik hastanın 3 (%9.7)'ünde kontrast ekokardiogram pozitif bulunmuştur. Normoksemik hastalardaki sürpriz pozitif sonuç, aşikar hipoksemi olmaksızın subklinik intrapulmoner vazodilatasyon olabileceğini

düşündürürken (55); pozitiflikten alternatif olarak toplam kalp atımının küçük bir miktarını taşıyan plevral damarlardaki dilatasyonun da sorumlu olabileceği öne sürülmüştür. Hopkins ve ark. (31) ise ciddi karaciğer hastalığı nedeniyle karaciğer transplantasyon adayı olan 53 hastada yaptıkları çalışmada %47 gibi yüksek bir kontrast ekokardiogram pozitifliği bulmuşlardır. Yaptıkları değerlendirmede sol kalp boşluğundaki opasifikasyon derecesini 1+ ile 4+ şeklinde derecelendirmişler, 2+ ve daha yüksek derecelerde PaO₂ 66 ±mm Hg gibi düşük bulurken, şanti olmayan veya 1+ olan hastalarda 82±11 mmHg gibi daha yüksek seviyelerde bulmuşlardır. Kontrast ekokardiogramın 2+ ve yüksek pozitifliklerine aşikar hipoksemi (PaO₂<70 mmHg) eşlik etmektedir. Sonuç olarak kontrast ekokardiografinin intrapulmoner vasküler dilatasyonun ortaya konmasında PaO₂ değerinden daha duyarlı olduğu görülmektedir.

3. Akciğer Perfüzyon Sintigrafisi

Intrapulmoner vasküler dilatasyonun tespitinde kullanılan bir diğer yöntem, Tc 99m ile bağlı "macroaggregated" albuminin kullanıldığı akciğer perfüzyon sintigrafisidir (47,49,73,75,93).

Yirmi mikrondan daha büyük çaplı albumin "macroaggregated"ları 8-15 mikron çapındaki normal akciğer kapiller yatağında tutulur ve sistemik dolaşıma geçemez. Ancak akciğer içi veya kalp içi şantların varlığında sistemik dolaşıma geçen radyonüklid madde, böbrek ve beyin tarafından tutularak sintigrafide görüntü verir. Şantın büyüklüğü (şant indeksi) sistemik aktivitenin total vücut aktivitesine oranından hesaplanabilir (49). Normal hastalarda albuminin %3 ile %6'sının akciğer damarlarından geçebildiği görülmüştür (15,49). Karaciğer sirozu ve HPS'u olan hastalarda akciğer perfüzyon sintigrafisi ile şantın %10 ile %71 gibi daha yüksek derecelerde olduğu gösterilmiştir (29,49).

4. Pulmoner Arteriografi

Pulmoner arteriografi intrapulmoner vasküler dilatasyonun araştırılmasında kullanılan en invaziv metod olduğundan dolayı diğer metodlara göre daha nadir uygulanır. Krowka ve ark. (13) yedi HPS'lu hastanın pulmoner anjiyografi bulgularına dayanarak iki radyografik patern tanımlamışlardır: Akciğer alanlarında örümcek ağını andırır tarzda hızlı venöz doluşla birlikte süngersi bir arteryel faz saptanan diffüz vasküler dilatasyonlarla karakterli "tip 1", özellikle akciğer tabanlarında birbirinden ayrı

arteriovenöz iştirakler şeklinde görülen "discrete" arteriovenöz malformasyonlar şeklindeki "tip 2".

Krowka ve ark. tip 1 paternin ciddi hipoksemi ve ortodeoksi ile ilişkili olup %100 oksijen verilmesine çok iyi yanıt verdiğini, tip 2 paternin ise oksijen verilmesine iyi cevap vermediğini öne sürmüşlerdir. Yine aynı araştırmacılar tip 1 paternin hafif formundan ayrı olarak, diffüz süngerimsi veya büyük lekeli anjiyografik görüntü veren ilerlemiş formunu tarif ederek, ilerlemiş formunda %100 oksijen verilmesine cevabının düşük olabileceğini bildirmişlerdir.

Hipoksemik karaciğer sirozlu hastalarda pulmoner anjiyografi intrapulmoner vasküler dilatasyonların gösterilmesine ilave olarak işlem sırasında yapılan hemodinamik ölçümler, karaciğer transplantasyonundan sonra düşük olasılıkla düzelebilen karaciğer sirozunun nadir (<%1) (94,95,96) bir komplikasyonu olan pulmoner hipertansiyonu da ortaya koyarak HPS'dan ayırt edilmesini sağlayabilir (97). HPS'lu hastalarda yapılan hemodinamik ölçümlerde pulmoner hipertansiyonlu hastaların tersine, genellikle pulmoner arter basıncı ve pulmoner vasküler direnç normal veya düşük bulunmuştur. Vasküler dirençteki düşüklüğün intrapulmoner vasküler dilatasyonun çok yaygın olduğuna delalet ettiği ileri sürülmüştür (36,43).

TEDAVİ

Tıbbi Tedavi

Patofizyolojisi hakkında çok az ve spekülatif bilgiler olan HPS'un spesifik tıbbi tedavisi olmadığı gibi, denenmiş bazı tedavi yöntemlerinde de hayal kırıklığına uğranılmıştır. İlk olarak dolaşan vazodilatatör maddeleri azaltmaya yönelik tedavi rejimleri düşünülmüş ve bu amaçla sarımsak "garlic" (aliminyum sativum) (98), indometazin (34,58), almitrine bismesylate (51), octreotide (13,61,99) ve plasma değişimi (76) gibi çeşitli yöntemler denenmiştir. Bununla birlikte tüm bu tedaviler sonucunda şant ve oksijenizasyonda çok az düzelmeler olduğu görülmüştür.

Son farmakolojik çalışmalar potansiyel vazodilatatör nöropeptid inhibitörü olan ve octreotide olarak adlandırılan somatostatin analogu üzerinde yoğunlaşmıştır. Salem ve ark. (61) ilk defa daha sonra karaciğer transplantasyonuna verilen bir hastada subkutan somatostatin analogu kullanılmasının intrapulmoner şantta azalma meydana getirdiğini görmüşler. Ancak daha sonraki çalışmalarda birçok hastada somatostatin

analoğunun etkinliği gösterilememiştir. Nitekim Schwartz ve ark. (99) üç, Krowka ve ark. (13) yedi , Hobeika ve ark. (100) iki hastada octreotide ile oksijenizasyonda düzelme olmadığını bildirmişlerdir.

Kronik obstrüktif akciğer hastalığı olan vakalarda ventilasyon-perfüzyon dengesini düzelttiği bilinen almitrine bismesylate HPS'lu hastalarda da ventilasyon-perfüzyon dengesini düzeltmek amacıyla kullanılmıştır. Krowka ve ark. (51) almitrine bismesylate alan beş hastadan birinde oda havası solurken PaO₂'de 10 mm Hg'dan daha düşük bir yükselme şeklinde oksijenizasyonda düzelme olduğunu gözlemlemişlerdir. Yine Nakos ve ark. (101) almitrine bismesylate alan HPS'lu 6 hastada PaO₂'de çok yetersiz bir yükselme meydana geldiğini bulmuşlardır.

Bu çalışmalar vazodilatör maddelerin inhibe edilmesi veya uzaklaştırılması çabalarının fayda etmediğini göstermektedir. Cadranal ve ark. (102) anjioidimmunoblastik lenfadenopati nedeniyle karaciğer yetersizliği ve HPS gelişen bir hastada; siklofosfamid ve kortikosteroid ile yapılan antineoplastik tedavi sonrası primer hastalıkla beraber şantın dramatik olarak düzeldiğini gözlemlemişlerdir. Bu gözlem ve daha sonra karaciğer transplantasyonu ile elde edilen sonuçlar HPS'un altta yatan karaciğer hastalığı düzeltildiğinde geri dönüşümlü bir süreç olduğunu göstermektedir.

Hepatopulmoner sendromun tedavisinde farmakolojik tedavilere ilave olarak transjugular intrahepatik portosistemik şant (TİPS) ve "coil" ile emboloterapi gibi invaziv tedavi yaklaşımları da kullanılmıştır. Riegler ve ark. (103) hepatopulmoner sendrom da dahil kronik karaciğer hastalığının birçok komplikasyonu olan bir karaciğer hastasına, portal basıncı düşürerek tekrarlayan varis kanamalarını, tedaviye dirençli asiti ve hepatorenal sendromu kontrol altına alabildiği bilinen TİPS işlemini uygulamışlardır. Hastanın 2 hafta sonraki kontrolünde dispnesinin azaldığının ve işlem öncesine göre daha düşük dozlarda oksijen destek tedavisine ihtiyaç duyduğunun gözlemlenmesi üzerine HPS açısından tekrar değerlendirildiğinde hipoksemisinin gerilediği, intrapulmoner şant oranının azaldığı ve difüzyon kapasitesinin düzeldiği tespit edilmiştir. HPS tedavisi amacıyla uygulanmayan ancak sonuçlar itibarıyla HPS açısından olumlu gelişmelere neden olduğu görülen TİPS'in özellikle karaciğer transplantasyonunu bekleyen hastalarda hem yaşam kalitesini yükseltmek, hem de hipoksemiye düzelterek karaciğer transplantasyonu ve sonrasında gelişecek komplikasyonları azaltmak amacıyla palyatif bir tedavi olarak kullanılabileceği düşünülmüştür. Aynı zamanda, portal hipertansiyonu azaltmak amacıyla uygulanan bu tedavi

yaklaşımının HPS için de faydalı olduğunun gösterilmesi, etyolojisi tam olarak bilinmeyen HPS'da portal hipertansiyonun ön planda tetikleyici faktör olduğu düşüncesini de desteklemektedir.

Felt ve ark. (104) ise intrapulmoner vasküler malformasyonları tıkaç embolizasyonu ile düzeltmeye çalışmışlar, ancak 16 arteriovenöz malformasyona tıkaç yerleştirilmesine rağmen hastanın hipoksemisindeki iyileşme istenen seviyelerde olmamıştır. Bunun sebebi, altta yatan karaciğer sirozunun ve intrapulmoner vasküler dilatasyonların devam etmesidir.

Bu çalışmalar farmakolojik yaklaşımlar, plasma değişimi, intrapulmoner vasküler dilatasyonların mekanik oklüzyonu gibi birçok tedavi yaklaşımının efektif olmadığını göstermiştir.

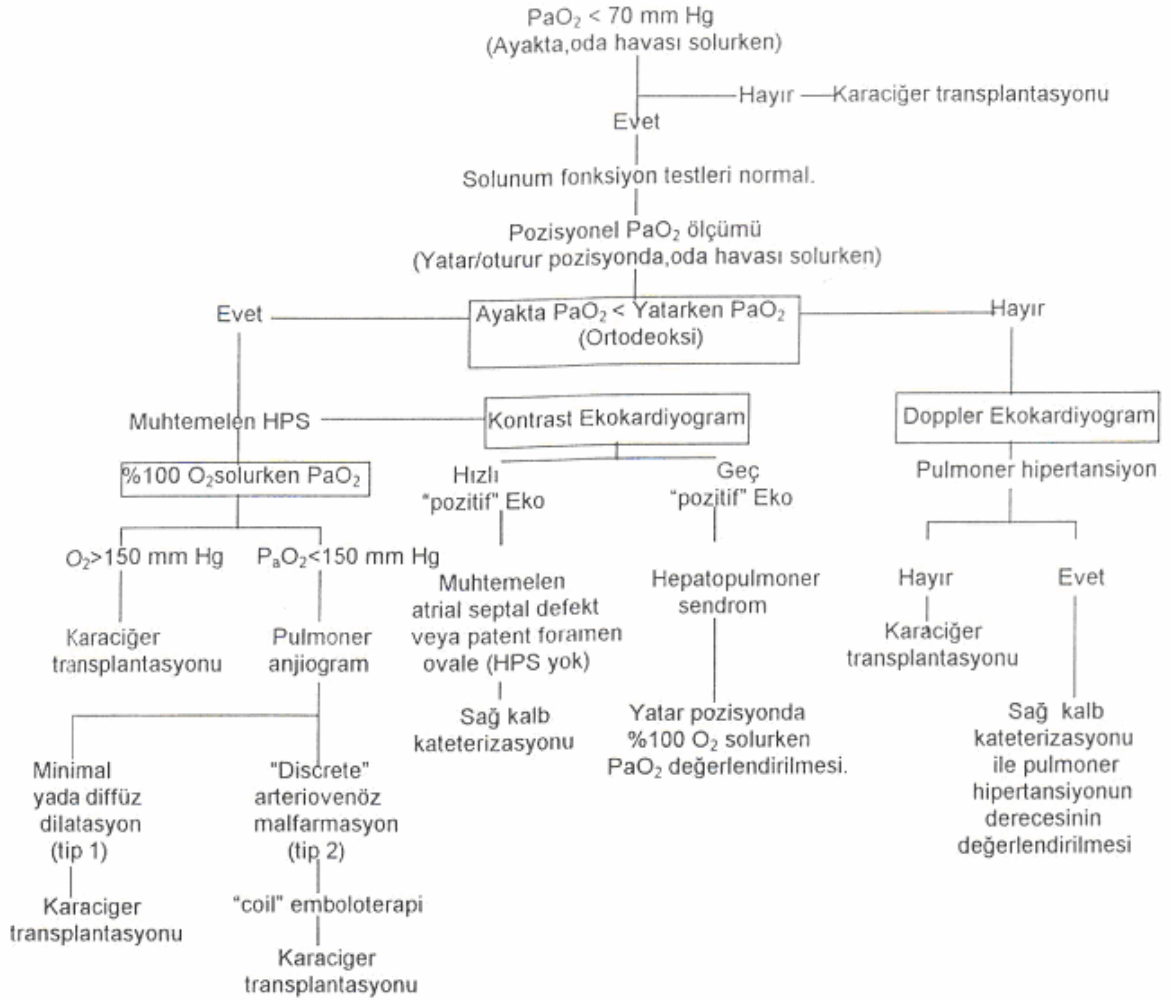
Karaciğer Transplantasyonu

Hepatopulmoner sendromun geri dönüşümlü olması hakkındaki düşünceler karışık olmakla beraber son çalışmalar intrapulmoner şantların karaciğer transplantasyonu sonrası düzelebileceğini göstermiştir (42,105,106).

İlk zamanlar birçok çalışmada karaciğer transplantasyonu sonrası hipokseminin devam ettiği görülerek hayal kırıklığına uğranılmış (76,107) ve 1988 yılına kadar ciddi hipoksemi, karaciğer transplantasyonu için kontrendikasyon olarak kabul edilmiştir (108). Ancak sonraki yıllarda, karaciğer transplantasyonu sonrası intrapulmoner şantların ve oksijenizasyonun düzeldiği gözlemlenmiştir (109,110). 1990 yılında Eriksson ve ark. (42) karaciğer hastalığı ve hipoksemisi olan altı hastada karaciğer transplantasyonu sonrası intrapulmoner şant ve ciddi ventilasyon-perfüzyon dengesizliğinin düzeldiğini çeşitli gaz eliminasyon testleri ile göstermişlerdir. Bunu izleyen birçok çalışmada da karaciğer transplantasyonu sonrası HPS'un gerilediği gösterilmiştir (81,105).

Karaciğer transplantasyonu sonrası hipokseminin düzeldiğini bildiren bu son çalışmalar, daha önceki hipokseminin karaciğer transplantasyonu için kontrendikasyon olduğuna dair düşüncelere meydan okumuştur. HPS nedeniyle ciddi hipoksemisi olan hastalarda karaciğer transplantasyonu sonrası komplikasyon (morbidite ve mortalite) oranlarının daha yüksek olduğu bildirilmektedir (100). Bunun tersine hipokseminin derecesi ile karaciğer transplantasyonu sonrası erken dönemde ortaya çıkan komplikasyonların farklı olmadığı da ileri sürülmektedir (111). Ancak, intrapulmoner tip 2 arteriovenöz malformasyonları bulunan HPS'lu hastalarda

hipoksemi karaciğer transplantasyonu sonrası düzelmemektedir. Bu nedenle pretransplant dönemde bu arteriovenöz ştirakler, 3-5 mm'lik "coil"lerle embolize edilerek tıkanmalıdır. Otoimmün hepatite bağı dekompanse karaciğer sirozu ve HPS'u olan bir hastada, posttransplant dönemde hipokseminin düzelmemesi üzerine 7. ayda çekilen pulmoner anjiografide tip 2 arteriovenöz malformasyonlar tespit edilmiştir. Gianturco "coil"lerle arteriovenöz malformasyonlardan 24 tanesi tıkanmış, sonrasında hipokseminin tamamen düzeldiğı tespit edilmiştir. Günümüzde HPS, karaciğer transplantasyonu indikasyonları arasında yer almaktadır (112,113). Şekil 2'de karaciğer transplantasyonu adayı olan hipoksemik bir hastanın pulmoner değerlendirilmesinde izlenecek yol gösterilmektedir.



Şekil 2. Karaciğer transplantasyonu adayı olan hipoksemik bir hastanın pulmoner değerlendirilmesinde izlenecek yol.

GEREÇ VE YÖNTEM

Bu çalışmaya İnönü Üniversitesi Tıp Fakültesi Turgut Özal Tıp Merkezi Gastroenteroloji Kliniğine Şubat 2005-Eylül 2005 ayları arasında takip edilen kronik karaciğer parankim hastalığı olan hastalar alındı. Çalışma öncesi lokal etik kurul onayı alındı. Hastaların tümü daha önce karaciğer biyopsisi ve/veya klinik ve laboratuvar bulguları ile siroz tanısı almıştı. Solunum fonksiyon testlerine uyum sağlayamayan, genel durumu iyi olmayan, yapılacak işlemleri kabul etmeyen, sigara içen ve PA akciğer grafisinde plevral efüzyon yada akciğer parankim patolojisi olan hastalar çalışmaya alınmadı. 24'ü (%61.5) erkek, 15'i (%38.5) kadın toplam 39 hasta değerlendirildi. Çalışmaya katılan hastalar 12-70 yaş arasında olup, yaş ortalaması 47.5 ± 17.2 yıl idi. Hastaların bilinen primer kalp veya akciğer hastalığı yoktu. Sirozlu hastaların etyolojisinde; 17 (%43.6) hastada HbsAg pozitifliği, 4 (%10.3) hastada Anti HCV pozitifliği, 4 (%10.3) hastada Budd Chiari sendromu, 1 (%2.6) hastada Hemokromatozis, 2 (%5.1) hastada Otoimmünite sorumlu bulunmuştur. Hiçbir neden bulunamayan 11 (%28.2) hasta da kriptojenik sirozdu. 21 (%53.8) hastada asit varken, 18 (%46.2) hastada asit saptanmamıştır. Karaciğer sirozlu hastalarda karaciğer fonksiyonel rezervi Child-Pugh sınıflamasına göre tayin edildi. Buna göre 7 (%17.9) hasta Child A, 21 (%53.8) hasta Child B, 11 (%28.2) hasta Child C grubunda idi.

Tüm hastaların anamnezleri, fizik muayeneleri, performans değerlendirmeleri İnönü Üniversitesi Tıp Fakültesi Turgut Özal Tıp Merkezi İç Hastalıkları Kliniğinde görevli tek bir araştırma görevlisi tarafından yapıldı. Hastaların tam kan sayımı, rutin biyokimyasal incelemeler, protrombin zamanı ve uluslararası normalizasyon oranı (INR) , PA Akciğer grafisi, arteriyel kan gazları ve pH analizi, üst gastrointestinal

sistem endoskopisi, üst abdomen ultrasonografisi, solunum fonksiyon testleri ve karbon monoksit difüzyon kapasitesi ölçümü yapıldı.

Tam kan sayımı Beckman Coulter STKS analizatöründe spektrofotometrik yöntemle, protrombin zamanı ve INR değeri STA Compact marka cihazda clotting methodu ile, rutin biyokimyasal incelemeler Olympus AU 600 analizatöründe nefelometrik yöntemle çalışılarak değerlendirildi.

PA akciğer grafisi; hastalar ayakta iken ve inspiryumda çekildi.

Arteriyel kan gazları; hastalar oturur pozisyonda ve oda havası solurken radial arterden heparinize edilmiş insülin enjektörleri ile alındı. Analiz Medica Easy Stat cihazında yapıldı. PaO₂ 70 mmHg'ya eşit veya altında olan hastalar hipoksemik, 70 mmHg'nın üstünde olanlar ise normoksemik kabul edildi.

Hastaların solunum fonksiyon test ölçümleri Vmax 22 cihazı (Sensor Medics Ltd, Yorba Linda, CA, USA) kullanılarak ölçüldü. Hastalara basit solunum fonksiyon testleri yanı sıra difüzyon testleri yapıldı. Solunum fonksiyon testlerinde zorlu vital kapasite (FVC), zorlu ekspiratuar volüm (FEV₁), FEV₁/FVC ve maksimal mid-ekspiratuar akım hızı (FEF_{%25-75}) ölçümleri yapılmıştır. Difüzyon testlerinde ise tek soluk yöntemiyle karbon monoksit difüzyon ölçümü (DLCO), difüzyon testinin alveolar ventilasyona oranı (DLCO/VA) ölçümleri yapıldı. Solunum fonksiyon testi ölçümleri hasta otururken ve dinlenmiş olarak yapıldı. Zorlu ekspiratuar vital kapasite manevrası kullanılarak yapılan testte hastalar önce derin bir inspirasyon yaptıktan sonra ağızlığı dudaklarının arasına alıp, akciğerleri tamamen boşalana kadar olabildiğince zorlu ve hızlı ekspirasyon yaptılar. Ekspirasyonun hastanın çıkarılabileceği kadar, hiç hava kalmayana kadar devam etmesine dikkat edildi. Hasta sonra tekrar nefes alarak rahatlar. Hastaya bu manevralar en az üç kere yapıldıktan sonra teknik olarak uygun üç ayrı eğriden, en yüksek FVC ve FEV₁ değerleri seçildi. Hastalarda zorlu vital kapasite (FVC), birinci saniyedeki zorlu ekspirasyon volümü (FEV₁), zorlu vital kapasite'nin orta (%25-75) dilimleri arasındaki ekspiratuar akım hızları (FEF_{%25-75}) ölçümleri ve FVC yapıldı. FVC zorlu ekspirasyon sırasında çıkartılabilen maksimum hava hacmi olarak kabul edilir. FEV₁ zorlu vital kapasite manevrası esnasında ilk bir saniye içinde çıkarılan hava miktarıdır. FEV₁/FVC oranı ise hava akımı obstrüksiyonunun varlığını gösteren bir ölçümdür. FEF_{%25-75} ise zorlu vital kapasite manevrasının ortasındaki akım hızıdır.

DLCO (Karbon Monoksit Difüzyon Kapasitesi) ise tek soluk testi yapılarak ölçüldü. Hastalar rezidüel volume kadar ekspirasyon yapar, daha sonra çok düşük doz

CO ve inert bir gaz olan metan ieren bir gaz karışımını maksimal olarak inspire eder ve 10 saniye iinde tuttuktan sonra tam olarak ekspire eder.

Hastaların istatistiksel analizleri SPSS 10.0 Windows paket programı kullanılarak yapıldı. Bütün veriler ortalama deęer \pm standart sapma olarak hesaplandı. Hastaların genel özellikleri ve solunum fonksiyon ve difüzyon testi ölçümleri her iki grup arasında bağımsız örneklem t testiyle karşılaştırıldı. İstatistiksel deęerlendirmede $p < 0.05$ 'den küçük olan deęerler istatistiksel olarak anlamlı kabul edildi.

BULGULAR

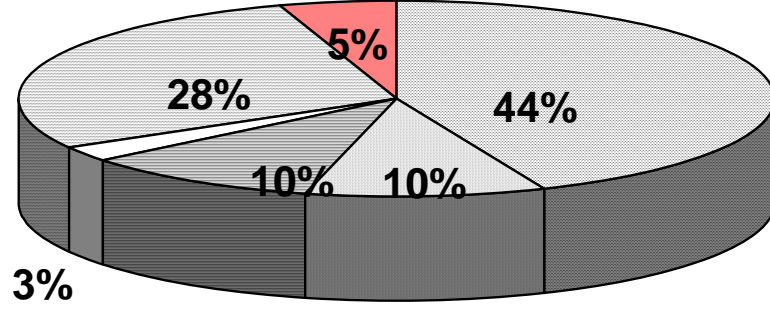
Çalışmaya kliniğimizde yatırılarak takip edilen 24'ü (%61.5) erkek, 15'i (%38.5) kadın olmak üzere toplam 39 kronik karaciğer parankim hastalığı tanısı olan hasta alındı. Hastalar 12-70 yaş arasında olup, yaş ortalaması 47.5 ± 17.2 yıl idi.

Hastaların etyolojileri **Tablo 4**'de görülmektedir. En sık etyolojik neden olarak HbsAg pozitifliği (%43.6) tespit edildi. Hastaların 21'inde (%53.8) asit varken, 18 hastada (%46.2) asit saptanmadı.

Child-Pugh sınıflamasına göre hastaların 7'si (%17.9) Child A, 21'i (%53.8) Child B, 11'i (%28.2) Child C grubunda idi. 12 (%30.8) hastada yalnızca özofagial varis, 19 (%48.7) hastada hem özofagial varis hemde portal gastropati, 2 (%5.1) hastada yalnızca portal gastropati saptandı. Hastaların 6'sında (%15.4) özofagial varis yada portal gastropati saptanamadı. Hastaların 15'inde (%38.5) özofagial varis kanama öyküsü varken, 24'ünde (%61.5) özofagial varis kanama öyküsü yoktu. 3 (%7.7) hastada çomak parmak, 6 (%15.4) hastada siyanoz vardı. Hastaların 12'sinde (%30.8) dispne, 6'sında (%15.4) platipne saptandı.

Hastaların kan gazı analizlerinde 13'ünde (%33.3) hipoksemi ($\text{PaO}_2 < 70$ mmHg) tespit edildi. Hastaların genel özellikleri **Tablo 5**'de gösterilmiştir.

Tablo 4 . Hastaların etyolojilerine göre dağılımları.



Hbsag(+)	antiHCV(+)
Budd-Chiari Sendromu	Hemokromatozis
Kriptojenik	Otoimmün

Tablo 6'de genel, asitli ve asitsiz hastaların hematolojik ve biyokimyasal parametreleri gösterilmiş ve gruplar arasında istatistiksel olarak anlamlı bir farklılık saptanmamıştır.

Tüm hastaların posterior-anterior akciğer grafisinde parankimal lezyonu veya plevral efüzyon yoktu. Arteriyel kan gazı, solunum fonksiyon testleri ve DLCO değerlerini etkilememesi için hastalar primer kalp-akciğer hastalığı olmayan ve sigara kullanmayan sirozlulardan seçildi.

Asitli ve asitsiz hastaların arteriyel kan gazı değerleri karşılaştırıldığında asitli hastalarda PaO₂ ve sO₂ değerleri, asitsiz hastalara göre daha düşük saptandı ve her iki grup arasındaki fark istatistiksel olarak anlamlı kabul edildi (p:0.035, 0.049).

Solunum fonksiyon testleri parametrelerinden FVC, FEV₁, FEV₁/FVC, FEF_{%25-75} değerleri asitli hastalarda, asitsiz hastalara göre daha düşük saptanmasına rağmen, sadece FEV₁/FVC ve FEF_{%25-75} değerleri arasındaki fark istatistiksel olarak anlamlıydı (p:0.021, 0.030). Bu iki grup hastada difüzyon testleri açısından herhangi bir fark saptanmamıştır (**Tablo 7**).

Tablo 5. Hastaların genel özellikleri.

	N	%
Hasta sayısı	39	
Erkek	24	(%61.5)
Kadın	15	(%38.5)
Etyoloji		
* HbsAg(+)	17	(%43.6)
*AntiHCV(+)	4	(%10.3)
*Kriptojenik	11	(%28.2)
*Budd Chiari	4	(%10.3)
*Hemokromatozis	1	(%2.6)
*Otoimmün	2	(%5.1)
Child Pugh Sınıflaması		
*A	7	(%17.9)
*B	21	(%53.8)
*C	11	(%28.2)
Asit(+)	21	(%53.8)
Özofagialvaris (ÖV)	12	(%30.8)
Portalgastropati (PG)	2	(%5.1)
ÖV+PG	19	(%48.7)
Özofagial Varis Kanaması	15	(%38.5)
Dispne	12	(%30.8)
Platipne	6	(%15.4)
Siyanoz	6	(%15.4)
Çomak parmak	3	(%7.7)
Hipoksi	13	(%33.3)
Spider anjiom	5	(%12.8)

Tablo 6. Genel, asitli ve asitsiz hastaların hematolojik ve biyokimyasal değerleri

	Genel (n=39)	Asitli (n=21)	Asitsiz (n=18)
Hb(g/dl)	11.5±1.8	11.4±1.55	11.6±2.1
BK(μL)	5366.7±2848.5	5285.7±3048.65	5461.1±2680.5
PLT(μL)	117692.3±108403.5	91809.5±51004.5	147888.9±146335.6
PT(sn)	18.3±4.6	18.3±3.2	18.3±6.0
INR	1.6±0.5	1.6±0.3	1.6±0.7
AST(U/L)	87.7±52.9	100±55.7	73.4±46.9
ALT(U/L)	59.8±48.7	66.85±48.2	51±49.3
ALP(U/L)	433.4±238.4	418.7±244.75	450.7±236.7
T.BİL.(mg/dl)	3.9±6.0	2.85±2.8	5.1±8.3
LDH(U/L)	515.7±175.3	552.8±198.5	472.5±136.5
GGT(U/L)	99.6±85.6	107±97.3	90.8±71.4
ALB(g/dl)	2.9±0.6	2.7±0.5	3.2±0.7

Tablo 7. Genel, asitli ve asitsiz hastaların arteriyel kan gazlarının, solunum fonksiyon testlerinin ve difüzyon testlerinin değerleri

	Genel (n=39)	Asitli (n=21)	Asitsiz (n=18)	p
pH	7.47±0.04	7.47±0.05	7.47±0.03	0.946
pCO ₂	25.6±4.5	25.65±4.7	25.5±4.4	0.897
pO ₂	76.5±13.8	72.3±14.1	81.5±11.9	0.035
sO ₂	94.2±4.9	92.8±6.2	95.8±1.7	0.049
FVC	92.4±19.3	90.1±23.3	95.1±13.2	0.425
FEV ₁	87.1±18.7	82.5±22.5	92.5±11.5	0.094
FEV ₁ /FVC	77.8±10.2	74.4±10.5	81.8±8.6	0.021
FEF _{%25-75}	65.9±29.1	56.7±29.9	76.7±24.5	0.030
DLCO	84.5±20.2	81.6±19.2	87.7±21.4	0.363
DLCO/VA	92.5±16.1	92.1±13.3	93.1±19.1	0.851

Child-Pugh sınıflamasına göre arteriyel kan gazlarının, solunum fonksiyon testlerinin ve difüzyon testlerinin değerleri **Tablo 8**'de görülmektedir. PaO₂ değerleri Child C grubunda daha düşük olmasına rağmen istatistiksel olarak gruplar arasında fark saptanmamıştır. Solunum fonksiyon test parametrelerinin karşılaştırılmasında FEV₁/FVC değeri Child B grubunda daha düşük saptandı ve her üç grup arasındaki karşılaştırma istatistiksel olarak anlamlı saptandı (p:0.042). Difüzyon testlerinden ise

DLCO/VA oranları ise Child C grubunda daha düşük saptandı ve gruplar arasındaki karşılaştırma istatistiksel olarak anlamlı saptandı (p:0.039).

Tablo 8. Child-Pugh skorlamasına göre arteriyel kan gazlarının, solunum fonksiyon testleri ve difüzyon testinin değerleri

	Child A (n:7)	Child B (n:21)	Child C (n:11)	p
pH	7.47±0.02	7.46±0.04	7.49±0.05	0.460
PaCO ₂	26.4±3.4	25.95±4.3	24.25±5.5	0.433
PaO ₂	78±9.7	77.3±15.2	74.1±13.9	0.921
SaO ₂	95.3±1.8	93.8±6	94.25±3.9	0.952
FVC	97±11.15	93.6±21.3	84.2±19.3	0.422
FEV ₁	93.4±12.8	85.2±22.3	87±14.3	0.668
FEV ₁ /FVC	81.4±9.2	73.8±9.7	83.2±9.2	0.042
FEF _{%25-75}	75.3±29.8	57.4±26.6	76.2±30.55	0.177
DLCO	94.4±20.3	84.6±16.7	77.3±25.5	0.205
DLCO/VA	94.4±22.2	96.9±11.9	82.0±15.9	0.039

TARTIŞMA

Kronik karaciğer hastalığında parankim hasarı sonucu akciğer ve böbrek gibi organlarda fonksiyon bozukluğu gelişebilmektedir (34). İlk kez 1884'de Flückiger (16) tarafından karaciğer sirozlu bir kadında, çomak parmak ve belirgin siyanoz geliştiği bildirildikten sonra bu konudaki araştırmalar çoğalmıştır. 1935 yılında Snell ve arkadaşları (17) karaciğer sirozlu hastalarda arteriyel oksijen desatürasyonunu rapor etmişlerdir. 1966 yılında Berthelot ve arkadaşları (20) sirozlu 13 hastada pulmoner dolaşımın postmortem mikroenjeksiyonları ile pulmoner kapillerler ve prekapiller arteriyollerin belirgin dilatasyonlarını göstermişlerdir. Ayrıca bunlara derinin spider telenjektazilerine benzediklerinden dolayı akciğer ve plevral spider nevi adını vermişlerdir. Daha sonra Krowka ve Cortese HPS'deki vasküler lezyonları tanımlamak için "intrapulmoner vasküler dilatasyonlar" terimini kullanmışlardır (114).

Primer kalp-akciğer hastalığı olmayan, akut-kronik karaciğer hastalığı ve/veya portal hipertansiyonu bulunan hastalarda meydana gelen hipoksemiden sorumlu klinik tabloya hepatopulmoner sendrom denir (13,39). HPS'un gelişmesinde rol oynayan fizyopatolojik mekanizmalar arasında; hemoglobinin oksijene afinitesinde değişiklikler (24,71), intrapulmoner sağdan sola şantlar (20), difüzyon-perfüzyon defekti (75), ventilasyon-perfüzyon dengesizliği (36,41) ve bunların kombinasyonları bulunmaktadır (115). Prekapiller seviyedeki belirgin vazodilatasyon veya küçük, anatomik arteriovenöz kanallar ile meydana gelen arteriovenöz şantlar hipoksemimin en önemli sebebi olarak görülmektedir (75,115). Etyolojik faktör olarak ilk zamanlar dolaşımdaki vazodilatatör maddelerin hasta karaciğer tarafından metabolize

edilememesi veya vazokonstriktör maddelerin dolaşımdaki yetersizliği suçlanmıştır (10,31). Daha sonraki çalışmalarda karaciğer yetersizliğinin derecesi ile HPS arasındaki ilişkinin gösterilmesi (116), altta yatan karaciğer hastalığının iyileştirilmesi veya karaciğer transplantasyonu ile HPS'un düzeldiğinin görülmesi (10,28), TİPS gibi portal basıncı düşüren girişimlerle HPS'un gerilediğinin tespit edilmesi (103), nonsirotik portal hipertansiyonlu beş vakada da HPS bildirilmesi (83,84), HPS'un etyolojisinin multifaktöriyel olduğunu göstermiştir.

Hepatopulmoner sendrom, kronik karaciğer hastalığına ait özofagus varisi, gastrointestinal sistem kanaması, asit, palmar eritem, spider anjiom ve splenomegali gibi klinik bulgu ve belirtilerin yanı sıra (13); çomak parmak, siyanoz, efor dipnesi, platipne ve ortodeoksi gibi akciğerlere bağlı bulgu ve belirtileri de içerir (13,14,15). Krowka ve ark. (13) HPS'lu hastalarda ilk başvuru şikayeti olarak dispneyi %18 oranında bildirmelerine rağmen çalışmamıza dahil edilen sirozlu hastaların %30.8'inde dispne mevcuttu.

Spider anjiom HPS'lu hastaların %80'inde görülen diğer bir klinik bulgudur (5,89). Ciltte spider anjiom olan bazı hastalarda plevrada da spider anjiom bulunduğu, sistemik ve pulmoner vazodilatasyona bağlı derin gaz değişim bozuklukları ve ağır hipoksemiye pulmoner vazokonstriksiyon cevabının zayıfladığı tespit edilmiştir (15,37,38). Bu nedenle, spider anjiomun intrapulmoner vasküler dilatasyonun ciltteki işareti olabileceği ileri sürülmüştür (38). Kaymakoğlu ve ark. (32) 81 karaciğer sirozunun 36'sında (%44) spider anjiom bulunduğunu, hipoksemik 4 vakanın tümünde spider anjiom olmakla beraber geriye kalan spider anjiomlu 32 (%89) hastanın normoksemik olduğunu tespit etmişlerdir. Çalışmamızda ise 39 karaciğer sirozlu hastasının 5'inde (%12.8) spider anjiom saptandı ve bu hastaların 4 tanesi ileri derecede hipoksemik (PaO_2 : 53.4;57.7;46.7;44 mmHg) iken diğer spider anjiomu olan hasta normoksemikti (PaO_2 :89.5 mmHg). 34 hastada spider anjiom saptanmadı.

Kronik karaciğer hastalığının hiperdinamik dolaşım ve arterio-kapiller dilatasyonuna bağlı bir bulgusu olan çomak parmak, hipoksemisi olan HPS'lu kronik karaciğer hastalarının hepsinde görülür (13,19,117,118). Bizim hipoksemisi olan 2 (%15.4) kronik karaciğerli hastamızda çomak parmak vardı.

Rodman ve ark. (19) primer kardiopulmoner bir hastalığı olmayan ileri dönem karaciğer sirozlu hastaların %16'sında arteriyel oksijen saturasyonunun oda havası solurlarken, %90'nın altında olduğunu tespit etmişlerdir. Bizim hastalarımızın

5'inde (%12.8) oda havası solurken arteriyel oksijen saturasyonunun %90'nın altında olduğu saptandı.

Karaciğer sirozunda ortodeoksi ve platipnenin %5 oranında olduğu bildirilmiştir (32,34). Çalışmaya alınan hastaların % 15.4'ünde platipne saptandı, bu farklılık Child B ve C grubundaki hasta sayılarının fazla olmasına ve hastaların platipne tanımını tam olarak ayırt edememelerine bağlı olduğunu düşünmekteyiz.

Çoğu araştırmada HPS'un her Child evresinde görülebileceği bildirilmekle beraber (13,34), Vachiery ve ark. (116) 120 karaciğer sirozlu geniş bir vaka grubunda HPS'lu hastaların %70'inin Child C evresinde olduğunu saptamışlardır. Dolayısıyla karaciğer yetersizliği arttıkça, HPS gelişme riskinin arttığını ileri sürmüşlerdir. Bizim çalışmamızda ise HPS'un tanı kriterlerinden biri olan hipoksi, karaciğer yetmezliğinin derecesini gösteren ve prognoz kriteri olarak kullanılan Child-Pugh sınıflaması ile karşılaştırıldığında Child C grubunda PaO₂ değerleri daha düşük bulunmasına rağmen (PaO₂ değerleri sırasıyla; 78±9.7; 77.3±15.2; 74.1±13.9 mmHg), gruplar karşılaştırıldığında istatistiksel olarak anlamlı bir farklılık saptanmadı (p: 0.921).

Hipoksemi karaciğer sirozlu hastalarda nisbeten sık (%13) karşılaşılan bir komplikasyondur (80). Krowka ve ark. (9,11,23) karaciğer sirozlu hastaların yaklaşık %15 ile 45'inde arteriyel hipoksemi olduğunu bildirmişlerdir. Kronik karaciğer hastalarında yapılan diğer çalışmalarda da yaklaşık %13 oranında orta derecede arteriyel hipoksemi olduğu bildirilmiştir (24,25). Karaciğer transplantasyon adayları olan karaciğer sirozlu hastalarda ise anormal arteriyel oksijenlenmenin görülme sıklığının %45-69 gibi biraz daha yüksek oranlarda olduğu görülmüştür (28,29). Karşılaştırmalı bir veri olmamakla beraber bu bulgu, karaciğerin fonksiyonel rezervi azaldıkça HPS sıklığının arttığının bir göstergesi olarak kabul edilebilir. Ülkemizden daha önce yapılan bir çalışmada da karaciğer sirozlu hastalarda hipoksemi sıklığı %4.9 olarak bulunmuştur (32). Çalışmalar arası farklılık, hipoksemnin varlığı için değişik eşik değerlerin esas alınması veya hasta gruplarının özelliklerinden kaynaklanıyor olabilir. Çalışmamızda hipoksemnin varlığı için PaO₂ 'nin eşik değeri olarak 70 mm Hg kabul edildi. Bizim çalışmamızda hipoksemi % 33.3 olarak tespit edildi.

Krowka ve ark. (13) yaptığı çalışmada hipoksi ile karaciğer fonksiyonlarının biyokimyasal ölçümleri (PT, albüm, bilirubin ve aminotransferazlar) arasında anlamlı bir ilişki olmadığını bildirmişlerdir. Bizim hastalarımızda da literatüre benzer şekilde

karaciğer fonksiyonlarının biyokimyasal ölçümleri ile hipoksi arasında anlamlı farklılık saptanmadı.

Bazı karaciğer sirozlu hastalarda asitin diafragmayı yükseltmesi, bazal atelektazi veya plevral efüzyon gibi akciğer volümünde azalmaya ve ventilasyon güçlüğüne sebep olan mekanik nedenlerle hipoksemi meydana gelirken; diğer bir kısım hastada ise herhangi bir mekanik neden veya primer kalp-akciğer hastalığı olmaksızın da hipoksemi görülebilir (47). Çalışmamızda asitli hastalarda PaO₂ ve sO₂ değerleri, asitsiz hastalara göre daha düşük saptandı ve her iki grup arasındaki fark istatistiksel olarak anlamlı kabul edildi (p:0.035; 0.049).

Karaciğer hastalığı olan vakalarda total akciğer kapasitesinde azalma, hava yolu obstrüksiyonu, difüzyon kapasitesinde bozulma, alveoler-arteriyel oksijen farkında artma gibi restriktif tipte anormallikler ortaya çıkabilir (28,46,47,48). Hourani ve ark. (29) 116 karaciğer transplantasyon adayının %52'sinde, Krowka ve ark. (46) karaciğer transplantasyonu öncesi değerlendirdikleri 159 hastanın %55'inde buldukları DLCO düşüklüğünü, karaciğer sirozunda en sık görülen akciğer fonksiyon bozukluğu olarak bildirmişlerdir. Bizim çalışmamızda %46.2 oranında DLCO düşüklüğü saptandı ve bu literatürle uyumlu idi.

Karaciğer sirozlu hastalarda meydana gelen interstisyel akciğer ödemi, asit ve plevra sıvısı mekanik bası oluşturarak solunum fonksiyon testlerinde anormalliklere sebep olabilir. Çalışmamızda solunum fonksiyon testleri parametrelerinden FVC, FEV₁, FEV₁/FVC, FEF_{%25-75} değerleri asitli hastalarda, asitsiz hastalara göre daha düşük saptanmasına rağmen, sadece FEV₁/FVC ve FEF_{%25-75} değerleri arasındaki fark istatistiksel olarak anlamlıydı (p:0.021, 0.030). Bu iki grup hastada difüzyon testleri açısından herhangi bir fark saptanmamıştır. FEF_{%25-75} değerleri genel olarak ilk bozulan solunum fonksiyon testi parametresidir, tüm akciğer hastalıklarında diğer solunum fonksiyon testleri bozulmaksızın ilk bozulan parametre olup, küçük hava yolları patolojilerini gösterir. Sirozlu hastalarda protein ve albumin azalmasına bağlı akciğer interstisyumunda starling dengesinde bozulmaya bağlı sıvı birikebilir buda solunum fonksiyon testlerinde major bozukluk yapmaksızın FEF_{%25-75} ve FEV₁/FVC'de bozukluğu açıklayabilir.

ÖZET

Karaciğer sirozu ve akut karaciğer yetmezliği olan hastalarda, primer kalp ve akciğer hastalığının yokluğunda meydana gelen hipoksemi ile karakterli klinik tabloya Hepatopulmoner Sendrom (HPS) denir. HPS’de karaciğer hastalığı ile birlikte oda havası solurken alveoler-arteryel oksijen gradiyentinde artış ve intrapulmoner vasküler dilatasyonların birlikteliği söz konusudur. Kronik karaciğer hastalığında intrapulmoner arteriyovenöz şantlara bağlı olarak hipoksi gelişimi sıktır. Biz çalışmamızda kliniğimize başvuran sirozlu hastalarda HPS’nun tanı kriterlerinden biri olan hipoksemi sıklığının araştırılması, hastalarda bu bulgunun ön belirtilerinin saptanması ve hipoksemiye arttıran faktörlerin değerlendirilmesini amaçladık.

Çalışmamıza kliniğimizde yatırılarak takip edilen 24 erkek, 15 kadın olmak üzere toplam 39 siroz hastası alındı. Hastalar 12-70 yaş arasında olup, yaş ortalaması 47.5 ± 17.2 yıl idi. Hastaların tam kan sayımı, rutin biyokimyasal incelemeler, protrombin zamanı ve uluslararası normalizasyon oranı (INR) , PA Akciğer grafisi, arteriyel kan gazları ve pH analizi (oda havasında ve oturur durumda), üst gastrointestinal sistem endoskopisi, üst abdomen ultrasonografisi, solunum fonksiyon testleri ve karbon monoksit difüzyon kapasitesi ölçümü yapıldı.

Dispne 12, platipne 6, hipoksi 13, çomak parmak 3, siyanoz 6, özofagus varisi 12, portal gastropati 2, hem özofagial varis hemde portal gastropati 19, asit 21 hastada saptandı. 7 hasta Child A, 21 hasta Child B, 11 hasta Child C grubunda idi. Çalışmamızda hipoksi ile karaciğer fonksiyonlarının biyokimyasal ölçümlerinde anlamlı bir ilişki olmadığı saptandı. Asitli hastalarımızda PaO_2 ve sO_2 değerleri, asitsiz hastalara göre daha düşük saptandı ve her iki grup arasındaki fark istatistiksel olarak anlamlı kabul edildi ($p:0.035$; 0.049). Child C grubunda PaO_2 değerleri daha düşük bulunmasına gruplar karşılaştırıldığında istatistiksel olarak anlamlı bir farklılık saptanmadı ($p: 0.921$).

Hastalarımızın %46.2’sinde DLCO düşüklüğü saptandı ve bu literatürle uyumlu idi. Solunum fonksiyon testleri parametrelerinden FVC, FEV_1 , FEV_1/FVC , $FEF_{\%25-75}$ değerleri asitli hastalarda, asitsiz hastalara göre daha düşük saptanmasına rağmen, sadece FEV_1/FVC ve $FEF_{\%25-75}$ değerleri arasındaki fark istatistiksel olarak anlamlıydı

(p:0.021, 0.030). Bu iki grup hastada difüzyon testleri açısından herhangi bir fark saptanmamıştır.

Sonuç olarak; sirotik hastalarda HPS varlığını ortaya koymak amacıyla özellikle karaciğer transplantasyonuna hazırlanan hastalara PA akciğer grafisi çekilmesi, solunum fonksiyon testleri, difüzyon kapasitesi ve arteriyel kan gazları analizi (oda havasında / oturarak) gereklidir. PaO₂ 70 mmHg'ya eşit veya altında saptanan hastalarda ise şant araştırılması yapılması faydalı olacaktır. Şant araştırılması için yapılması gereken en önemli tetkikler ise sırasıyla kontrast ekokardiyografi, Tc 99 m MAA perfüzyon akciğer sintigrafisi ve pulmoner anjiyografidir.

SUMMARY

The clinical presentation characterized by hypoxemia in patients with cirrhosis and acute hepatic failure in the absence of primary cardiac and pulmonary disease is called as Hepatopulmonary Syndrome (HPS). While breathing room air increase in alveolar-arterial oxygen gradient and intrapulmonary vascular dilatation accompanies hepatic disease in HPS.

In chronic hepatic disease hypoxia development due to venous shunts is common. We aimed to determine the incidence of hypoxemia; a diagnostic criteria for HPS, preliminary symptoms of this entity and the facts augmenting hypoxemia.

Thirty- nine cirrhotic patients (24 men, 15 women) were enrolled into the study. Age ranged from 12 to 70 years and the average age was 47.5 ± 17.2 years. Complete blood count, routine biochemical analysis, protrombin time, international normalization ratio (INR), chest radiogram, arterial blood gases and pH measurements, upper gastrointestinal endoscopy and ultrasonography, breathing function tests and carbon monoxide diffusion capacity measurements were obtained in all patients.

Dyspnea (12), platypnea (6), hypoxia (13), clubbing (3), cyanosis (6), esophageal varices (12), portal gastropathy (2), both esophageal varices and portal gastropathy (19), and ascites (21) were most common symptoms and clinical findings. Seven, 21 and 11 patients were classified as having Child class A, B and C disease respectively. There was no influence of hypoxemia on liver function tests. PaO_2 and sO_2 were found lower in patients with ascites compared to patients without ascites and the difference between two groups were statistically significant ($p:0.035$ and 0.049 respectively). Although the difference was not statistically significant, patients in Child A class had reduced PaO_2 levels with respect to Child B and C classes ($p:0.921$).

DLCO found reduced in 46.2% of patients and this result was compatible with the literature. When results of breathing function tests were evaluated FEV₁, FVC, FEV₁/FVC and FEF_{%25-75} were found lower in patients with ascites with respect to patients without ascites. However, the difference showed statistical significance only for FEV₁/FVC and FEF_{%25-75} ($p:0.021$ and 0.030 respectively). The results of diffusion tests were similar in two groups.

Consequently, in order to document HPS in cirrhotic patients and especially in patients who will undergo liver transplantation obtaining chest radiograms, breathing function tests and analysis of arterial blood gases and diffusion capacity (in room and at the sitting position) is essential. In patients who had PaO₂ level equal or lower than 70 mmHg further investigations for the presence of shunts must be employed. Most useful techniques for shunt investigation are contrast echocardiography, 99 m Tc MAA pulmonary perfusion scintigraphy and pulmonary angiography.

KAYNAKLAR

1. Harrison's Principles of Internal Medicine 16th Edition 2005; 1858-9.
2. Memik F, Dolar E. Karaciğer Sirozu: Klinik Gastroenteroloji Nobel&Güneş Tıp Kitapevleri 2005; 626-33
3. Ökten A, Mungan Z, Çakaloğlu Y. Karaciğer sirozu: Gastroenterohepatoloji Nobel Tıp Kitapevi 2001; 449-50
4. Ökten A. Türkiye'de karaciğer sirozunun etyolojisi. Hepatolojide güncel gelişmeler sempozyumu kitabı,1998; 67
5. Gür G. Karaciğer Transplantasyonu. In:Özden A, Şahin B, Yılmaz U, Soykan İ. Gastroenteroloji 1. basım. Türk Gastroenteroloji Vakfı Eylül 2002; 672-3
6. Serin E, Boyacıoğlu S. Siroz komplikasyonları ve tedavisi. In: Özden A, Şahin B, Yılmaz U, Soykan İ. Gastroenteroloji 1. basım. Türk Gastroenteroloji Vakfı Eylül 2002; 540-1
7. Lima B, Martinelli A, Franca AV. Hepatopulmonary syndrome: pathogenesis, diagnosis and treatment. Arq Gastroenterol. 2004; 41(4):250-8.
8. Abrams GA, Jaffe CC, Hoffer PB, Binder HJ, Fallon MB. Diagnostic utility of contrast echocardiography and lung perfusion scan in patients with hepatopulmonary syndrome. Gastroenterology 1995; 109; 1283-1288.
9. Agusti AGN, Roca J, Bosch J, Rodriguez - Roisin R. The lung in patients with cirrhosis. J Hepatology 1990;10: 251-57.
10. Krowka M,. Cortese DA. Hepatopulmonary syndrome: an evolving perspective in the era of liver transplantation. Hepatology 1990; 11:138-42.
11. Rodriguez-Roisin R. The hepatopulmonary syndrome; new name, old complexities (Editorial). Thorax 1992;47:897-902.
12. Sherlock S. Disorders of The Liver and Biliary System, 9 th ed. Oxford: Blackwell Scientific Publications 1993; 74-7
13. Krowka MJ, Dickson ER, Cortese DA. Hepatopulmonary syndrome. Clinical observations and lack of therapeutic response to somatostatin analogue. Chest 1993;104:515-21.
14. Altman M, Robin ED. Platypnea (diffuse zone I phenomenon ?) New England Journal of Medicine 1969; 281: 1347-8.

15. Robin ED, Horn B, Goris ML, Theodore J, Kessel AV, Mazoub J, et al. Detection, quantitation and pathophysiology of lung spiders. *Trans Assoc Am Physicians* 1975; 88: 202-16.
16. Fluckiger M. Vorkommen von trommelschagel formigen Fingerendphalangen ohne chronische Veränderungen an der Lungen oder am Herzen. *Wien Med Wochenschr* 1884;34:1457.
17. Snell AM. The effects of chronic disease of the liver on the composition and physiochemical properties of blood: changes in the serum proteins; reduction in the oxygen saturation of the arterial blood. *Ann Intern Med* 1935;9:690-71.
18. Rydell R, Hoffbauer FW. Multiple pulmonary arteriovenous fistulas in juvenile cirrhosis. *Am J Med* 1956;21:450-59.
19. Rodman T, Hurwita JK, Pastor BH, Close HP. Cyanosis, clubbing and arterial oxygen unsaturation associated with Laennec's cirrhosis. *Am J Med Sci* 1959;238:534-41.
20. Berthelot P, Walker JG, Sherlock S, Reid L. Arterial changes in the lungs in cirrhosis of the liver-lung spiker naevi. *N Eng J Med* 1966; 274:291-8.
21. Stanley NN, Williams AJ, Dewar CA, Blendis LM, Reid L. Hypoxia and hydrothoraces in a case of liver cirrhosis correlation of physiological, radiographic, scintigraphic, and pathological findings. *Thorax* 1977;32:457-71.
22. Kennedy TC, Knudson RJ. Exercise-aggravated hypoxemia and orthodeoxia in cirrhosis. *Chest* 1977;72:305-9.
23. George J, Mellemgard K, Tysgrup N, Winkler K: Venoarterial shunts in cirrhosis of the liver. *Lancet* 1960; 1:852-854
24. Lange PA, Stoller JK. The Hepatopulmonary syndrome. *Ann Intern Med.* 1995;122:521-529.
25. Furukawa T, Hara N, Yasumoto K, Inokuchi K. Arterial hypoxemia in patients with hepatic cirrhosis. *Am J Med Sci* 1984;287:10-3.
26. Naeije R, Melot C, Hallemans R, Mofs P, Lejeune P. Pulmonary hemodynamics in liver cirrhosis. *Semin Respir Med* 1985;7:164-70.
27. Sherlock S. The liver-lung interface. *Semin Respir Med* 1988;9:247-53.
28. Fahy JV, Kerr KM, Lake JR, Gold WM. Pulmonary function before and after liver transplantation. *Am Rev Respir Dis* 1992;143:A303.
29. Hourani JM, Bellamy PE, Tashkin DP, Batra P, Simmons MS. Pulmonary dysfunction in advanced liver disease: frequent occurrence of an abnormal diffusing capacity. *Am J Med* 1991; 90:693-700.

30. Krowka MJ, Tajik AJ, Dickson ER, Wiesner RH. Intrapulmonary vascular dilatations (IPVD) in liver transplant candidates. Screening by two-dimensional contrast - enhanced echocardiography. *Chest* 1990;97:1165-70.
31. Hopkins WE, Waggoner AD, Barzilai B. Frequency and significance of intrapulmonary right-to-left shunting in end-stage hepatic disease. *Am J Cardiol* 1992;70:516-19.
32. Kaymakoğlu S, Tabak L, Adalet I, Ökten A, Taşcıoğlu C, Çakaloglu Y, Beşışık F, Kılıçaslan Z, Cantez S. Karaciger Sirozunda Hipoksemi. *Turk J Gastroenterohepatol* 1992;3:37-41.
33. Vardareli E, Sarıçam T, Aslan N, Çavuşoğlu Y, Yavuz H, Erenoğlu E. Hepatopulmoner sendrom. II. Ulusal Hepatoloji Kongresi, 5-7 Haziran 1997, İstanbul. Kongre özet kitabı. 26:104.
34. Krowka MJ, Cortese DA. Pulmonary aspects of chronic liver disease and liver transplantation. *Mayo Clin Proc* 1985; 60:407-18.
35. Robin ED, Laman D, Horn BR, Theodore J. Platypnea related to orthodeoxia caused by true vascular lung shunts. *N Eng J Med* 1976; 294:941-3.
36. Edell ES, Cortese DA, Krowka MJ, Rehder K. Severe hypoxemia and liver disease. *Am Rev Respir Dis* 1989;140:1631-5.
37. Andriyet P, Cadranel J, Housset B, Herigault R, Herf A, Adnot S. Mechanisms of impaired arterial oxygenation in patients with liver cirrhosis and severe respiratory insufficiency. Effects of indomethacin. *Chest* 1993; 103:500-7. R
38. Rodriguez-Roisin R, Roca J, Agusti AG, Mastai R, Wagner PD, Bosch J. Gas exchange and pulmonary vascular reactivity in patients with liver cirrhosis. *Am Rev Respir Dis* 1987;135:1085-92.
39. Braillon A, Cales P, Valla D, Gaudy D, Geoffroy P, Lebrec D. Influence of the degree of liver failure on systemic and splanchnic haemodynamics and on response to propranolol in patient with cirrhosis. *Gut* 1986; 27; 1204-9
40. Lee SS. Cardiac abnormalities in liver cirrhosis. *West* 1989; 151:530-5.
41. Castaing Y, Manier G. Hemodynamic disturbances and VA/Q matching in hypoxemic cirrhotic patients. *Chest* 1989; 96:1064-9.
42. Eriksson LS, Söderman C, Ericzon BG, Eleborg L, Wahren J, Hedenstierna G. Normalization of ventilation / perfusion relationships after liver transplantation in patients with decompensated cirrhosis: evidence for a hepatopulmonary syndrome. *Hepatology* 1990; 12:1350-7.
43. Glauser FL. Systemic hemodynamic and cardiac function changes in patients undergoing orthotopic liver transplantation. *Chest* 1990;98:1210-5.

44. Vera SR, Williams JW, Peters TG, Britt LG. Hemodynamic study following liver transplantation. *Trans Proc* 1989;21:2302-4.
45. Federico P. Gomez, Graciela Martinez-Palli, Joan A. Barbera, Josep Roca, Miquel Navasa, and Robert Rodriguez-Roisin. Gas Exchange mechanism of orthodeoxia in Hepatopulmonary Syndrome. *Hepatology* 2004;40:660-6
46. Krowka MJ, Dickson R, Wiesner RH, Krom RA, Atkinson B, Cortese DA. A prospective study of pulmonary function and gas exchange following liver transplantation. *Chest* 1992;102:1161-6.
47. Rodriguez-Roisin R, Agusti AG, Roca J. Pulmonary function and liver disease. *Current Opinion in Gastroenterology* 1988; 4:609-14
48. Stanley NN, Woodgate DJ. Mottled chest radiograph and gas transfer defect in chronic liver disease. *Thorax* 1972; 27:315-23.
49. Yao EH, Kong BC, Hsue GL, Zhou AC, Wang H. Pulmonary function changes in cirrhosis of the liver. *Am J Gastroenterol* 1987; 82:352-4.
50. Beatriz L.G. Lima, Alex V.C. França,, Antonio Pazin-Filho, Whemberton M. Araujo, Jose A.B. Martinez, Benedito C. Maciel, Marcus V. Simoes, Joao Terra-Filho, Ana L.C. Martinelli. Frequency, clinical characteristics, and respiratory parameters of Hepatopulmonary syndrome. *Mayo Clin Proc*, 2004; 79:42-4851
51. Krowka MJ, Cortese DA. Severe hypoxemia associated with liver disease: Mayo Clinic experience and the experimental use of almitrine bismesylate. *Mayo Clin Proc* 1987;62:164-73.
52. Arroya V, Jimenez W. Complications cirrhosis. II Renal and circulatory dysfunction. Lights and shadows in an important clinical problem. *J Hepatology* 2000; 32: 157
53. Shijo H, Sasaki H, Nishimaru K, Okumura M. Recurrent intracranial hemorrhagic episodes in hepatopulmonary syndrome, *intern Med* 1992;31:786-790.
54. Fallon MB. Mechanisms of Pulmonary Vascular Complications of Liver Disease: Hepatopulmonary Syndrome. *J Clin Gastroenterol.* 2005; 39(4 Suppl 2):138-42.
55. Krowka MJ, Cortese DA. Hepatopulmonary syndrome (Editorial). *Chest* 1990;98:1053-4.
56. Bruix J, Bosch J, Kravetz D, Mastai R, Rodes J. Effects of prostaglandin inhibition on systemic and hepatic hemodynamics in patients with cirrhosis of the liver. *Gastroenterology* 1985; 88:430-5.
57. Hamilton G, Phing RC, Hutton RA, Dandona P, Hobbs KE. The relationship between prostacyclin activity and pressure in the portal vein. *Hepatology* 1982; 2:236-42.

58. Shijo H, Sasaki H, Yuh K, Sakaguchi S, Okumura M. Effects of indomethacin on hepatogenic pulmonary angiodysplasia. *Chest* 1991;99:1027-9
59. Henriksen JH, Staun Olsen P, Fahrenkrug P, Ring - Larsen H. Vasoactive intestinal polypeptide (VIP) in cirrhosis: arteriovenous extraction in different vascular beds. *Scand J Gastroenterol* 1980;15:787-92.
60. Marco J, Diego J, Villanueva ML, Diaz - Fierros M, Valverde I, Segovia JM. Elevated plasma glucagon levels in cirrhosis of the liver *N Engl J Med* 1973;289:1107-11.
61. Salem O, Dindzans V, Freeman J, O'Dorisio T, Ruthardt F, Van Thiel D. et al. Liver transplantation following preoperative closure of intrapulmonary shunt. *Hepatology* 1989; 10:569.
62. Hortnagl H, Singer EA, Lenz K, Kleinberger G, Lochs H. Substance P is markedly increased in plasma of patients with hepatic coma. *Lancet* 1984; 1:480-3.
63. Claria J, Jimenez W, Ros J, Asbert M, Castro A, Arroyo V, et al. Pathogenesis of arterial hypotension in cirrhotic rats with ascites: role of endogenous nitric oxide. *Hepatology* 1992; 15:347-9.
64. Pizcueta P, Pique JM, Fernandez M, Bosch J, Rodes J, Whittle BJ, et al. Modulation of the hyperdynamic circulation of cirrhotic rats by nitric oxide inhibition. *Gastroenterology* 1992; 103:1909-15.
65. Sieber CC, Groszmann RJ. Role of nitric oxide in the in vitro splanchnic vascular hyperactivity in cirrhotic rats. *Gastroenterology* 1993;104:1750-4.
66. Vallance P, Moncada S. Hyperdynamic circulation in cirrhosis: a role for nitric oxide? *Lancet* 1991; 337:776-8.
67. Gines P, Jimenez W, Arroyo V, Navasa M, Lopez C, Tito L, et al. Atrial natriuretic factor in cirrhosis with ascites: plasma levels, cardiac release and splanchnic extraction. *Hepatology* 1988;8:636-42
68. Caramelo C, Fernandez-Gallardo S, Santos JC, Inarres P, Sanchez-Crespo M, Lopez-Novoa JM, et al. Increased levels of platelet-activating factor in blood from patients with cirrhosis of the liver. *Eur J Clin Invest* 1987;17:7-11.
69. Daoud FS, Reeves JT, Scheafer JW. Failure of hypoxic pulmonary vasoconstriction in patients with liver cirrhosis. *J Clin Invest* 1992;51:1076-80.
70. Naeiji R, Hallenmans R, Moles P, Molet C. Hypoxic pulmonary vasoconstriction in liver cirrhosis. *Chest* 1981;80:570-4.
71. Castro A, Jimenez W, Claria J, Ros J, Martinez JM. Impaired responsiveness to angiotensin II in experimental cirrhosis: role of nitric oxide. *Hepatology* 1993;18:367-72.
72. Chang SW, Onara N. Pulmonary circulatory dysfunction in rats with biliary cirrhosis. An animal model of the hepatopulmonary syndrome. *Am Rev Respir Dis* 1992;145:798-805.

73. Genovesi MG, Tierney DF, Taplin GV, Eisenberg H. An intravenous radionuclide method to evaluate hypoxemia caused by abnormal alveolar vessels. Limitation of conventional techniques. *Am Rev Respir Dis* 1976;114:59-65.
74. Okuda K.:Idiopathic portal hypertension. In: *Recent Advances in Hepatology*, 2nd ed. Thomas HC, Jones EA (eds). Edinburgh, Churchill Livingstone, 1986:93-108.
75. Wolfe JD, Tashkin DP, Holly FE, Brachman MB, Genovesi MG. Hypoxemia of cirrhosis; detection of abnormal small pulmonary vascular channels by a quantitative radionuclide method. *Am J Med* 1977;63:746-54.
76. Davis HH, Schwartz DJ, Lefrak SS, Susman N, Schainker BA. Alveolar - capillary oxygen disequilibrium in hepatic cirrhosis. *Chest* 1978;73:507-11.
77. Keys A, Snell AM. Respiratory properties of the arterial blood in normal man and in patients with disease of the liver: Position of the oxygen dissociation curve. *J Clin Invest* 1938;17:59-67.
78. Calabresi P, Abelmann WH. Portocaval and porto-pulmonary anastomoses in Laennec's cirrhosis and in heart failure. *J Clin Invest* 1957;36:1257-65
79. Agusti AGN, Roca J, Rodriguez - Roisin R, Mustai R, Wagner PD, Bosch J. Pulmonary hemodynamics and gas exchange during exercise in liver cirrhosis. *Am Rev Respir Dis* 1989; 139:485-91.
80. Seward JB, Hayes DL, Smith HC, Williams DE, Rosenow III EC, Reeder GS, Piehler JM, Tajik AJ. Platypnea-Orthodeoxia: clinical profile, diagnostic workup, management, and report of seven cases. *Mayo Clin Proc* 1984; 59:221-231.
81. Thorens JB, Jound AF. Hypoxaemia and liver cirrhosis: a new argument in favour of a diffusion defect. *Eur Respir J* 1992;5;754-6.
82. Gupta D, Vijaya DR, Gupta R, Dhiman, RK, Mandeep B, Verma J. and Chawla K Y. Prevalence of Hepatopulmonary Syndrome in Cirrhosis and Extrahepatic Portal Venous Obstruction. *The American Journal of Gastroenterology* 2001; 96:3395-9
83. Babbs C, Warnes TW, Haboubi NY. Non-cirrhotic portal hypertension with hypoxaemia. *Gut* 1988;29:129-131.
84. Marchand EJ, Jesus MD, Biascochea ZAR. Cyanotic syndrome of portal hypertension in hepatosplenic schistosomiasis and portal cirrhosis. *Am J Cardiol* 1962; 10:469-506.
85. Caruso, G Catalano, D. Esophageal Varices and Hepatopulmonary Syndrome in Liver Cirrhosis. *J.Hepatol.*1991;12: 262-3

86. Krowka MJ, Wiseman G, Burnett O. 'Hepatopulmonary syndrome, A prospective study of relationships between severity of liver disease, PaO₂ response to %100 oxygen, and brain uptake after Tc 99m MAA lung scanning'. 2000;615-24
87. Krowka MJ. Hepatopulmonary syndromes. *Gut* 2000;46:1-4
88. Krowka MJ. Hepatopulmonary syndrome and Portopulmonary Hypertension. Current Treatment Options in Gastroenterology 2001;4:539-45
89. Kamath PS. Portopulmonary Hypertension and Hepatopulmonary syndrome. *Journal of Gastroenterology and Hepatology* 2002;17:253-5
90. Hind CR, Wong CM. Detection of pulmonary arteriovenous fistulae in patients with cirrhosis by contrast 2D echocardiography. *Gut* 1981;22:1042-5.
91. Snub C, Tajik AJ, Seward JB, Dines DE. Detecting intrapulmonary right -to - left shunt with contrast echocardiography. Observations in a patient with diffuse pulmonary arteriovenouse fistulae. *Mayo Clin Proc* 1976;51:81-4.
92. Meitzer RS, Tickner EG, Popp RL. Why do the lungs clear ultrasonic contrast? *Ultrasound Med Biol* 1980;6:263-9.
93. Hoepfer M, Krowka MJ, Strassburg CP. Portopulmonary hypertension and Hepatopulmonary syndrome: *Lancet* 2004;363:1461-8
94. Lebrec D, Capron JP, Dheumeaux D, Benhamou JP. Pulmonary hypertension complicating portal hypertension. *Am Rev Respir Dis* 1979;120:849-56.
95. Lockhart A. Pulmonary arterial hypertension in portal hypertension. *Clin Gastroenterol* 1985;14:123-38.
96. McDonnell PJ, Toye PA, Hutchins GM. Primary pulmonary hypertension and cirrhosis are they related? *Am Rev Respir Dis* 1983; 127:437-41
97. Hamdani R, Chelluri L. Selby R, Kramer D, Kang Y, Wood S, et al. Sudden death in patients with pulmonary hypertension undergoing orthotopic liver transplantation. *Hepatology* 1991;14:A282.
98. Caldwell SH, Jeffers LJ, Namla OS, Lang EA, Reddy KR, Schiff ER. Anciet remedies revisited: does *Allium sativum* (garlic) palliate the hepatopulmonary syndrome? *J Clin Gastronterol* 1992;15:248-50
99. Schwartz SM, Pound DC. Hepatopulmonary syndrome: failure of response to somatostain analogue. *Gastroenterology* 1992;102 :A882.
100. Hobeika J, Houssin D, Bernard O. Devictor D, Grimon G, Chapuis Y. Orthotopic liver transplantation in children with chronic liver disease and severe hypoxemia. *Transplantation* 1994;57:224-8.

101. Nakos G, Evrenoglou D, Vassilakis N, Lampropoulus S. Haemodynamics and gas exchange in liver cirrhosis: the effect of orally administered almitrine bismesylate. *Respir Med* 1993;87:93-8.
102. Cadranel JL, Milieron BJ, Cadranei JF, Femand JP, Andrivet P, Brouet JC. Severe hypoxemia- associated intrapulmonary shunt in a patient with chronic liver disease: improvoment after medical treatment. *Am Rev Respir Dis* 1992; 146:526-7.
103. Riegler JL, Lang KA, Johnson SP, Westerman JH. Transjugular intrahepatic portosystemic shunt improves oxygenation in hepatopulmonary syndrome. *Gastroenterology* 1995; 109:978-983.
104. Felt RW, Kozak BE, Rosch J, Duell BP, Barker AF. Hepatogenic pulmonary angiodyspasia treated with coil-spring embolization. *Chest* 1987;91:920-2.
105. Dimand RJ, Heyman MB. Bass NM, Lake JR, Roberts JP, Ascher NL. Hepatopulmonary syndrome: response to hepatic transplantation . *Hepatology* 1991;14 :A55.
106. Stoller JK, Moodie D, Schiavone WA, Vogt D, Broughan T, Winkelman E, et al. Reduction of intrapulmonary shunt and resolution of digital clubbing associated with primary biliary cirrhosis after liver transplantation. *Hepatology* 1990;11:54-8.
107. Van Thiel DH, Schade RR, Gavalier JS, Shaw BW Jr, Iwatsuki S, Starzl TE. Medical aspects of liver transplantation. *Hepatology* 1984;4 :79-83.
108. Maddrey WC, Van Thiel DH. Liver transplantation: an overview. *Hepatology* 1988;8:948-59.
109. Levin DP, Pison CF, Brandt M, Weber A, Paradis K, Laberge JM, et al. Reversal of intrapulmonary shunting in cirrhosis after liver transplantation demonstrated by perfusion lung scan. *J Nucl Med* 1991;32;862-4.
110. McCloskey JJ, Schleien C, Schwarz K, Klein A, Colombani P. Severe hypoxemia and intrapulmonary shunting resulting from cirrhosis reversed by liver transplantation in a pediatric patient. *J Pediatr* 1991;118:902-4.
111. Van Obbergh L, Carlier M, de Clety SC, Sokal E, Rennotte MT, Veyckemans F, et al. Liver transplantation and pulmonary gas exchanges in hypoxemic children. *Am Rev Respir Dis* 1993; 148; 1408-10.
112. Arguedas MR, Abrams GA, Krowka MJ, Fallon MB. Prospective Evaluation of Outcomes and Predictors of Mortality in Patients with Hepatopulmonary Syndrome Undergoing Liver Transplantation. *Hepatology* 2003;37:192-7

113. Lamps LW, Carson K, Bradley LA, Pinson W, Johnson JE, Coogan AC, et al. Pulmonary Vascular Morphological Changes in Cirrhotic Patients Undergoing Liver Transplantation. *Liver Transplantation and Surgery* 1999;5:57-64
114. Krowka, M.J., Cortese, D.A.: Hepatopulmonary Syndrome. *Chest* 1994;105(5):1528-37.
115. Stoller JK. As the liver goes, so goes the lung (ed). *Chest* 1990;97; 1028-9.
116. Vachiery F, Moreau R, Hadengue A, Gadano A, Soupison T, Valla D, Lebrec D. Hypoxemia in patients with cirrhosis: relationship with liver failure and hemodynamic alterations. *J Hepatology* 1997;27:492-5.
117. Kennedy TC, Knudson RJ. Exercise-aggravated hypoxemia and orthodeoxia in cirrhosis. *Chest* 1977;72:305-9.
118. Williams A, Trewby P, Williams R, Reid L. Structural alterations to the pulmonary circulation in fulminant hepatic failure. *Thorax* 1979;34:447-53.

