

**T.C.  
İNÖNÜ ÜNİVERSİTESİ  
TIP FAKÜLTESİ**

**KÜÇÜK HÜCRELİ DIŞI AKCİĞER KANSERİNDE  
BİGİSAYARLI TORAKS TOMOGRAFİSİNİN  
MEDİASTİNAL LENF NODU METASTAZLARINI  
SAPTAMADAKİ ETKİNLİĞİ**

**UZMANLIK TEZİ**

**DR. AHMET ERBEY  
GÖĞÜS CERRAHİSİ ANABİLİM DALI**

**TEZ DANIŞMANI  
DOÇ. DR. AKIN KUZUCU**

**MALATYA**

**2009**

## TEŐEKKÜR

İnönü Üniversitesi Tıp Fakültesi Turgut Özal Tıp Merkezi Göğüs Cerrahisi Kliniğindeki uzmanlık eğitimim süresince bilgi, deneyimlerini aktararak yetiřmemde büyük payı olan kıymetli hocam Doç. Dr. Akın Kuzucu'ya, asistanlığımın ilk iki yılında bilgi ve deneyimlerini aktararak yetiřmemde katkısı olan değerli Doç. Dr. Ömer Soysal'a, tecrübelerini her zaman içtenlikle benimle paylaşan Op. Dr. Mehmet Özgel'e ve beř yıl boyunca birlikte çalıştığım Op. Dr. Hakkı Ulutař'a, Göğüs Cerrahisi Kliniği'nin değerli ve fedakar hemřireleri bařta olmak üzere kliniğın tüm personeline teřekkür ederim. Asistanlığım süresince katkı ve desteklerini gördüğüm Kalp-Damar Cerrahisi ve Göğüs Hastalıkları Kliniklerinin değerli hocalarına, asistanlarına, hemřirelerine, personeline ve emeği geçen hastanemizin tüm çalışanlarına teřekkür ederim.

Tez çalışmamın gerçekteşmesine öncülük eden ve bu süreçte yardımlarını esirgemeyen Doç. Dr. Akın Kuzucu'ya, radyolojik değerlendirmede kıymetli katkılarından dolayı Doç. Dr. Tamer Baysal'a, patolojik verilerin toplanmasında bana kolaylık sađlayan Doç. Dr. Hale Kırmırođlu'na ve istatistik değerlendirmesinde kıymetli katkılarından dolayı Doç. Dr. Saim Yolođlu ve yardımlarını esirgemeyen Doç. Dr. Süleyman Savař Hacıevliyagil'e, Yrd. Doç. Dr. Muhammet Reha Çelik'e teřekkür ederim.

Ayrıca bu zorlu süreçte her zaman yanımda olan değerli eřim Öznur Erbey'e sonsuz teřekkür ederim.

<b>Teşekkür.....</b>	<b>i</b>
<b>İçindekiler.....</b>	<b>ii</b>
<b>Tablolar Dizini.....</b>	<b>iv</b>
<b>Grafikler Dizini.....</b>	<b>vi</b>
<b>Şekiller Dizini.....</b>	<b>ii</b>
<b>Kısaltmalar.....</b>	<b>viii</b>
<b>1. Giriş.....</b>	<b>1</b>
<b>2. Amaç.....</b>	<b>3</b>
<b>3. Genel Bilgiler.....</b>	<b>5</b>
<b>3.1. Akciğerin Lenfatik Sistemi.....</b>	<b>6</b>
<b>3.2. Pulmoner Lenf Nodları.....</b>	<b>6</b>
<b>3.2.1. Hiler Lenf Nodları.....</b>	<b>7</b>
<b>3.2.2. Lobar Lenf Nodları.....</b>	<b>8</b>
<b>3.3. Mediastinal Lenf Nodları.....</b>	<b>9</b>
<b>3.3.1. Anterior Mediastinal Lenf Nodları.....</b>	<b>9</b>
<b>3.3.2. Trakeobronşiyal Lenf Nodları.....</b>	<b>9</b>
<b>3.3.3. Paratrakeal Lenf Nodları.....</b>	<b>9</b>
<b>3.3.4. Posterior Mediastinal Lenf Nodları.....</b>	<b>10</b>
<b>3.4. Bölgesel Lenf Bezleri.....</b>	<b>12</b>
<b>3.5. Akciğer Kanserinde Evreler.....</b>	<b>14</b>
<b>3.6. Akciğerlerin Mediastinal Lenf Nodlarına Drenajı.....</b>	<b>19</b>
<b>3.6.1. Sağ Akciğer Üst Lob.....</b>	<b>20</b>
<b>3.6.2. Sağ Akciğer Orta Lob ve Alt Lob Superior segment.....</b>	<b>20</b>
<b>3.6.3. Sağ Akciğer Alt Lob.....</b>	<b>20</b>
<b>3.6.4. Sol Akciğer Üst Lob.....</b>	<b>21</b>
<b>3.6.5. Sol Akciğer Alt Lob.....</b>	<b>21</b>
<b>3.7. Lenfatik Drenaj Yollarının Klinik Önemi.....</b>	<b>21</b>
<b>3.8. Mediastinal Nodal Tutulumda Prognoz.....</b>	<b>22</b>
<b>3.9. Klinik Evreleme.....</b>	<b>25</b>
<b>3.10. Noninvaziv Evreleme Yöntemleri.....</b>	<b>25</b>
<b>3.10.1. Bilgisayarlı Tomografi.....</b>	<b>25</b>

3.10.2. Manyetik Rezonans Görüntüleme.....	26
3.10.3. Pozitron Emisyon Tomografisi.....	28
3.10.4. Radyonüklid Görüntüleme Teknikleri.....	29
3.11. İnvazif Evreleme Yöntemleri.....	29
3.11.1. Transbronşiyal İğne Aspirasyonu.....	29
3.11.2. Servikal Mediastinoskopi.....	30
3.11.3. Anterior Mediastinotomi.....	32
3.11.4. Video-Asiste Torakoskopik Cerrahi.....	32
3.11.5. Skalen Lenf Nodu Biyopsisi.....	33
3.12. Cerrahi Tedavinin Sağkalıma Etkisi.....	33
3.12.1. Küratif Rezeksiyon.....	33
3.12.2. Komplet Rezeksiyon.....	33
3.12.3. Relatif Komplet Rezeksiyon.....	33
3.12.4. İnkomplet Rezeksiyon.....	34
3.13. Tümör Hücre Tipinin Sağkalıma Etkisi.....	34
4. Materyal-Metod.....	35
5. Bulgular.....	57
6. Tartışma.....	54
7. Sonuç.....	62
8. Özet.....	64
9. Summary.....	66
10. Kaynaklar.....	68

## Tablolar Dizini

<b>Tablo-1. Bronkopulmoner lenf nodlarının lokalizasyonu.....</b>	<b>7</b>
<b>Tablo-2. Akciğer ve mediastende lenf akım şeması.....</b>	<b>11</b>
<b>Tablo-3. Akciğer kanserinde bölgesel lenf bezi sınıflandırılması.....</b>	<b>13</b>
<b>Tablo-4. Evrelendirme çeşitleri.....</b>	<b>16</b>
<b>Tablo-5. Akciğer kanserinde TNM sınıflaması.....</b>	<b>17</b>
<b>Tablo-6. Evrelemede özel durumlar.....</b>	<b>18</b>
<b>Tablo-7. Akciğer kanserinde TNM sistemine göre evre grupları.....</b>	<b>19</b>
<b>Tablo-8. Patolojik evrelere göre 5 yıllık sağkalım oranları.....</b>	<b>24</b>
<b>Tablo-9. Tümörlerin hücre tipine göre lokalizasyonları.....</b>	<b>39</b>
<b>Tablo-10. Olguların pre ve postoperatif histolojik tanıları.....</b>	<b>40</b>
<b>Tablo-11. Toraks BT’de çapı 1cm ve üzeri saptanan lenf nodlarının lokalizasyonu.....</b>	<b>41</b>
<b>Tablo-12. BT’de lenf nodu tutulumunun hücre tipi ve lokalizasyonuna göre dağılımı.....</b>	<b>41</b>
<b>Tablo-13. Mediastinoskopi yapılan olgu sayısı.....</b>	<b>42</b>
<b>Tablo-14. Rezeke edilen lenf nodlarının lokalizasyonlarına göre dağılımı... </b>	<b>45</b>
<b>Tablo-15. BT pozitif nodlardan bulunan metastatik nodların lenf nodu istasyonlarına göre dağılımı.....</b>	<b>47</b>
<b>Tablo-16. Tümörün hücre tipine göre nodal tutulumun değerlendirilmesi... </b>	<b>48</b>
<b>Tablo-17. BT ile nodal istatistiksel değerlendirme.....</b>	<b>48</b>
<b>Tablo-18. Tümör lokalizasyonunun hücre tipine göre nodal tutulumun değerlendirilmesi.....</b>	<b>50</b>
<b>Tablo-19. Tümörlerin santral ve periferik yerleşimine göre lenf nodu tutulumunda BT’nin etkinliğinin değerlendirilmesi.....</b>	<b>51</b>
<b>Tablo-20. Tümörlerin lokalizasyonuna göre BT’de nodal tutulumun değerlendirilmesi.....</b>	<b>52</b>
<b>Tablo-21. Tümör lokalizasyonuna göre MLN tutulumunda BT nin etkinliğinin değerlendirilmesi.....</b>	<b>52</b>
<b>Tablo-22. Patolojik evrelerin dağılımı.....</b>	<b>53</b>
<b>Tablo-23. Literatürde Toraks BT’nin evrelemedeki etkinlik değerlendirilmesi.....</b>	<b>58</b>

## Grafikler Dizini

Grafik-1. Olguların hücre tipine göre yaş dağılımı.....	36
Grafik-2. Olguların hücre tipine göre oranları.....	37
Grafik-3. Olguların hücre tipine göre yerleşim oranları.....	37
Grafik-4. Hücre tipine göre tümör çapları.....	38
Grafik-5. Tanı yöntemlerinin oransal dağılımları.....	39
Grafik-6. Preoperatif evreler.....	42
Grafik-7. Mediastinoskopide örneklenen lenf nodu istasyonları.....	43
Grafik-8. Yapılan rezeksiyon oranlarının dağılımı.....	44

## Şekiller Dizini

Şekil-1. Mediastinal lenf bezi haritası.....	14
--	----

## Kısaltmalar Dizini

**AC: Akciğer**

**BT: Bilgisayarlı Tomografi**

**CA: Kanser**

**GN: Gerçek Negatif**

**GP: Gerçek Pozitif**

**HRCT: High-Resolution Computed Tomography**

**KHDAK: Küçük Hücreli Dışı Akciğer Kanseri**

**L: Left**

**MLN: Mediastinal Lenf Nodu**

**MR: Manyetik Rezonans**

**M: Metastaz**

**N: Nodül**

**PET: Pozitron Emisyon Tomografisi**

**R: Right**

**T: Tümör**

**TBİA: Transbronşiyal İğne Aspirasyonu**

**TBT: Toraks Bilgisayarlı Tomografi**

**TTİİAB: Trans Torasik İnce İğne Aspirasyon Biyopsi**

**USG: Ultrasonografi**

**VATS: Video-Assisted Thoracic Surgery**

**YN: Yanlış Negatif**

**YP: Yanlış Pozitif**



## 1. GİRİŞ

Kanser, tüm dünyadaki en önemli sağlık sorunlarından birisi olup hem insidansında hem de mortalitesinde belirgin bir artış gözlenmektedir. Günümüzde hem dünyada hem de ülkemizde kanserden meydana gelen ölümlerin içerisinde akciğer kanseri ilk sıradadır. Bulduğumuz yüzyıl içerisinde sigara kullanımının ve endüstrileşmenin neden olduğu hava kirliliğinin artması, akciğer kanserinin ilk sırada olmasında katkısı büyüktür (1).

Akciğer kanserinde; Cerrahi tedavi, kemoterapi ve radyoterapi gibi tedavi seçenekleri bulunmaktadır. Küçük hücreli dışı akciğer kanserlerinde, bugün halen kabul edilen en etkin tedavi şekli cerrahi tedavidir. Ancak tanı konulduğu anda bu hastaların sadece % 25 kadarı cerrahi için uygun evrede bulunmaktadır (2).

Akciğer kanseri tedavi şeklinin saptanmasında en önemli kriter, hastalığın evresinin belirlenmesidir. Küçük hücreli dışı akciğer kanserinin preoperatif evrelendirilmesi; prognoz, tedavi ve tedaviye yanıt sonuçlarının belirlenmesinde en önemli bir başlangıç noktasıdır. Bu anlamda mediastinal lenf nodu metastazı prognozu önemli ölçüde etkilemektedir. Küçük hücreli dışı akciğer kanserinde, hastalığı erken evrede yakalamak cerrahi tedavide başarıyı sağlamada etkilidir.

Torakotomi öncesi mediastinal lenf nodlarına ait metastazların değerlendirilmesi cerrahiden yarar sağlayacak hasta seçimine veya cerrahi dışı tedavi alması gereken grubun belirlenmesine ışık tutmaktadır. Bu yüzden uzak metastazı olmayan rezektabl hastalarda, cerrahi tedavi öncesi araştırılması gereken en önemli husus mediastinal lenf nodu tutulumudur (2,3).

Küçük hücreli dışı akciğer kanseri'nde doğru evrelemek için primer tümörün yeri ve büyüklüğü (T Faktörü), bölgesel lenf nodları (N Faktörü), uzak metastazların (M Faktörü) tespiti gereklidir.

Mediastinal lenf nodu tutulumunun saptanması; radyolojik, bronkolojik ve cerrahi yöntemlerle yapılabilmektedir. Klinik olarak yapılan mediastinal lenf nodu metastazı araştırılması daha çok görüntüleme yöntemlerine dayanmaktadır ve tek başına çok güvenilir oranlara sahip değildir (4).

Küçük hücreli dışı akciğer kanserinin klinik evrelemesinde; bilgisayarlı tomografi (BT), kemik sintigrafisi ve manyetik rezonans (MR) gibi radyolojik görüntüleme tetkikleri kullanılmaktadır.

Non invazif tetkiklerden biri olan bilgisayarlı tomografi (BT) nin mediastinal lenf nodu metastazlarını saptamadaki etkinliği halen tartışmalı olup, farklı çalışmalarda farklı sonuçlar bildirilmiştir. Ayrıca granülomatöz hastalık, pnömoni ve atelektazi varlığında bu oranlardaki değişim belirtilmiştir.

Mediastinal lenf nodu metastazının saptanmasında altın standart olarak kabul edilen cerrahi yöntem servikal mediastinoskopi'dir. Ancak bu yöntemin teknik olarak yetersiz kaldığı istasyonlar için extended mediastinoskopi, VATS (Video Yardımlı Torakoskopik Cerrahi) ve anterior mediastinotomi gibi tekniklerde ilaveten kullanılmaktadır (4).

## **2. AMAÇ**

Bu alıřmada; kk hcreli dıřı akcięer kanserlerinin en sık grlen iki tipi olan skuamz ve adeno karsinomlu olguların; hcre tipi, evre, tmr lokalizasyonu ve postoperatif patoloji sonularını da gz nne alarak, bilgisayarlı toraks tomografisinin mediastinal lenf nodu metastazlarını saptamadaki etkinlięini arařtırdık.

### 3. GENEL BİLGİLER

Akciğer kanseri günümüzde yaygın olarak tespit edilmekte olup tedavisinin seçimi hastanın sağkalım süresi açısından çok önemlidir. Akciğer kanserli bir hastada tedavi seçimi ve hastalığın prognozu, hastalığın tanı esnasındaki evresi ile yakından ilişkilidir.

Akciğer kanserinde prognozu belirleyen en önemli faktör evre olup, ikinci sırada tümörün histopatolojik hücre tipi gelmektedir. Evrelendirme sistemi ile oluşan standardizasyon; tedavi yaklaşımına, tedavi sonuçlarının değerlendirilmesine, hastalığın prognozuna ve veri saklanması faydalı olmaktadır. Bu bilgiler ışığında cerrahi tedavinin hangi hastada ve ne şekilde yapılacağı belirlenerek daha sağlıklı bir sonuca varılabilir.

Akciğer kanserli çoğu hasta ilk tanı konulduğunda uzak metastaz yapmış olarak karşımıza çıkmaktadır. Tanı konulduğunda kanserin akciğer içinde sınırlı olduğu hastalar için en uygun tedavi cerrahi rezeksiyondur.

Akciğer kanserinde cerrahi girişimin amacı tam rezeksiyon olmalıdır. Tam olmayan rezeksiyonun yaşama olumlu katkısı yoktur. Günümüzde mevcut evreleme olanakları ile cerrahi uygulama planlanan hastalarda inoperabilite olasılığı daha aza indirgenmiştir. Özellikle hastaların mediastinal nodal metastaz açısından değerlendirilmesi, evrelemede önemli bir esas teşkil etmektedir. Nodal değerlendirme, görüntüleme yöntemlerine göre (klinik N) veya doku tanısına göre (patolojik N) yapılmaktadır.

Akciğer kanserinde doğru klinik evreleme doğru tedavi yönteminin seçilmesi anlamına geldiğinden özenle ve tüm akciğer kanserli hastalarda

yapılması gereken bir evrelemedir. Klinik evrelemede ise radyolojik yöntemler önemli bir yer tutmaktadır.

### 3.1. AKCİĞERİN LENFATİK SİSTEMİ

Akciğer, lenfatiklerden en zengin olan organdır. Akciğer kanseri tedavisinde, akciğerin lenfatik drenajının bilinmesi büyük önem taşımaktadır (5,6). TNM sistemine adapte olabilmek ve akciğer kanserinin evrelendirilmesini yapabilmek için metastazlı lenf nodunun lokalizasyonunu tespit etmek gereklidir. Bu amaçla torakotomi öncesi görüntüleme yöntemleri, transbronşiyal iğne biyopsisi, transtorasik iğne biyopsisi, USG eşliğinde transözefageal iğne biyopsisi, VATS, mediastinoskopi, anterior mediastinotomi ve torakotomi gibi tanı yöntemleri kullanılmaktadır.

Akciğer, yumuşak interstisyel bağ dokusu içerisinde zengin bir lenfatik ağ sistemine sahiptir. Ancak hava-kan bariyeri seviyesinde gerçek bir alveolar lenfatik ağın mevcut olup olmadığı kesin olarak bilinmemektedir. Lauweryns (1971), yaptığı elektron mikroskopi tetkikleri sonunda, intraalveoler septumda lenfatik kapillerlerin bulunmadığını bildirmiştir. Bulunduğu yerleri ise; interlobüller, plöral, peribronşiyal, perivasküler bağ dokusu olarak sıralamış ve bu dokunun yetişkinlerde alveol duvarlarına yaslanmış olması nedeni ile 'juxta alveolar lenfatik kapiller' ismini vermiştir. İntra alveolar mayinin emilimi juxta alveolar lenfatik kapiller aracılığı ile olmaktadır.

Lenfatik kanallar, pulmoner venler boyunca lobuler septalarda ilerleyerek akciğer lobüllerinin periferini drene ederler. Extraalveolar interstisyel ödem gelişmesi durumunda bu kanallar görünür hale gelebilir (Kerley-B çizgileri). Subplevral bölgedeki yaygın ağ, öncelikle interlobüler septa aracılığıyla hilusa drene olur. Ancak mediasten ile direkt bağlantılar da rapor edilmiştir (7).

Lobüler septalardaki kanallar, bronkovasküler yataklardaki kanallar ile multipl bağlantılar kurarlar. Bu bağlantılar 4 cm den daha uzundur ve hilus ile akciğer periferi arasında yatay şekilde uzanırlar. Şişerlerse Kerley-A çizgileri olarak bilinen radyolojik görüntüyü oluştururlar. Lenfatik kanallar boyunca ve bronşiyal yapı içinde lenfatik hücre toplulukları görülebilir ancak bronkopulmoner lenf nodlarının sık bulunmasının aksine, intrapulmoner lenf nodları nadiren bulunabilir (7).

Anatomik tarifte, akciđeri drene eden lenf noduelleri iki ana gruba ayrılırlar. Birinci grup; pulmoner lenf nodları olup visseral plevra içindedirler ve dolayısı ile pnömonektomi esnasında tümü çıkarılmış olur. İkinci grup; mediastinal lenf nodlarıdır.

### 3.2. PULMONER LENF NODLARI

Pulmoner lenf nodları; 1. İntrapulmoner lenf nodları

2. Bronkopulmoner lenf nodları

olmak üzere iki gruba ayrılırken, bronkopulmoner nodueller de, kendi aralarında tekrar;

A. Hiler,

B. İnterlobar olarak iki alt gruba ayrılır.

1. İntrapulmoner Lenf Nodları: Segment yada küçük bronşlar veya pulmoner arter dalları ayırımlarında, nadiren de plevra altında bulunurlar. İntrapulmoner lenf nodlarının radyolojik olarak görülme oranı %1 dir. HRCT ile multipl metastaz düşündüren küçük lezyonları bulunan hastaların çoğunda bu lezyonların küçük periferik lenf nodları olduğu kanıtlanabilir.

2. Bronkopulmoner Lenf Nodları: Bronkopulmoner lenf nodları, hiler ve interlobar olarak iki grupta incelenir. Lobar bronkopulmoner lenf nodları, lobar bronş açılanmalarından orjin alır ve bronş ya da etraf pulmoner damarlara doğru uzanır. Hiler lenf nodları, ana bronşun alt kısmı boyunca ya da pulmoner arter ve venler boyunca yerleşir.

Bronkopulmoner lenf nodlarının sayısı deđişkendir. Çocuklarda genellikle erişkinlerden daha fazla sayıdadırlar. Pulmoner inflamasyon ya da malignensi varlığında sayılarının bariz şekilde arttığı rapor edilmiştir. Borrie (1965), akciđer kanserli 200 operatif spesimen üzerinde yaptığı çalışma ile bronkopulmoner lenf nodlarının sağ akciđerde 13, sol akciđerde 15 yerde lokalize olduklarını göstermiştir (6). Bu yerler, bulundukları lenf nodu sayısına göre aşağıdaki tablo-1 de görüldüğü şekilde sıralanabilir.

**Tablo-1: Bronkopulmoner Lenf Nodlarının Lokalizasyonu.**

**SAĞ AKCİĞER**

1. Üst-orta lob bronşları arası
2. Orta lob bronş altı
3. Üst lob bronşu mediali
4. Üst lob bronş üstü
5. İki fissür bileşkesinden pulmoner artere doğru
6. Superior segment bronşu mediali
7. Üst lob bronş arkası
8. Orta lob bronş arkası
9. Superior segment-alt lob bronşları
10. Alt lob bronş mediali
11. Superior segment bronş üstü
12. Anterior, mediobazal segment
13. Alt lob bronş laterali

**SOL AKCİĞER**

1. Üst-alt lob bronş açısı
2. Üst lob bronş üstü
3. Ana bronş mediali
4. Superior segment bronş mediali
5. Üst lob bronş mediali
6. Superior segment bronş üstü
7. Ana bronş anterioru
8. Ana bronş arkası
9. Alt lob bronş mediali
10. Üst lob bronş arkası arası
11. Ana bronş laterali
12. Alt lob bronş laterali
13. Üst lob bronş laterali
14. Üst lob segment bronşları arası bronşları
15. Sup. segment-bazal segment bronş arası

**3.2.1. HİLER LENF NODLARI**

Distalinde lobar lenf nodları, proximalinde lenf nodları bulunmaktadır. Hiler lenf nodları, sağda sağ ana bronş superioruna doğru ilerler, azygos veninin alt sınırına kadar ulaşır. Ancak bu konsept, Tisi (1983) tarafından sorgulanmıştır (8). Tisi'ye göre sağ ana bronşun medialinde ancak trakeal karinadan uzakta yerleşen lenf nodları hiler lenf nodları olarak kabul edilir, eğer bu alanı geçerlerse, subkarinal lenf nodu grubuna girerler ki; bunlar, mediastinal lenf nodları olarak kabul edilir.

Solda; hiler ve mediastinal lenf nodlarının sınırı daha proximaldedir ve çıkan ile inen aortanın lateral yüzeyindedir. Sol hiler lenf nodları, ana bronşun medial, anterior, posterior ve lateralinde (azalan sırayla) lokalizedirler. Anterionda lokalize olanlar, sol ana pulmoner arter ile ilişkilidir. Daha proximal olanlar, mediastinal subaortik lenf nodlarına yakın olup, ligamentum arteriozum da lokalize lenf nodunu

(Botallo nodu) da içerir. Ana bronş medialinde lokalize olanlar ise, daha yukarıda subkarinal lenf nodlarına yakındırlar.

### **3.2.2. LOBAR LENF NODLARI**

Sağda en sık iki lokalizasyonda bulunur.

1. Üst-orta lob bronşları arası: Bu bölgeyi Borrie (1952), sağ bronşiyal sump olarak tanımlamıştır. Rouviere (1932) ise bu nodları, superior interlobar lenf nodları olarak adlandırmıştır.

2. Orta lob bronşunun hemen altından, alt lob bronşuna yakın yer: Bu nodlar, inferior interlobar lenf nodları olarak da adlandırılır.

Sol da lobar lenf nodlarının en sık bulunduğu lokalizasyon, üst lob ve alt lob bronş açılanmalarıdır. Bu bölgedeki nodlar, sol lenfatik sump veya sol interlobar lenf nodları olarak adlandırılır.

Sağ Lenfatik Sump: Sağ akciğerin lenfatik sump'ı intermediyer bronşla ilişkilidir. Nohl Oser(1989), major fissürün üst posterior sonlanışında, sağ üst lob bronşu ile intermediyer bronşun çaprazlaşma yerinde, değişmez bir şekilde bir lenf nodu bulunduğunu göstermişlerdir. Sağ ana bronşun posteriorundan geçen bronşiyal arter dalı, bu lenf nodlarını işaret eder. Ayrıca pulmoner arterin interlober kısmının posterior assenden segment ve alt lob superior segment arterini verdiği bölgelerde de bu nodlar bulunabilir. İnferiorda bu nodlar, alt lob superior segment bronşunun üstüne doğru yerleşik olan daimi lenf noduna doğru uzanır. Sump'ın başka lenf nodları, major fissür tabanında, pulmoner arterin interlober kısmına ya da bronşlarının bifurkasyonuna doğru uzanırlar.

Sağ Akciğerin Diğer İnterlober Lenf Nodları: Borrie (1965), üst, orta ve alt loblar içinde grup yapan lenf nodları da olduğunu ifade etmiştir. Üst lobdakiler, üst lob bronşunun üstü, mediali ve arkasında lokalizedirler. Bu nodlar sağ ana bronşun distaline doğru uzanırlar. Orta lobdakiler genellikle orta lob bronşunun altında lokalize olup, medial ve lateralinde de yerleşirler. Alt lobdakiler ise, superior segment bronşunun medialinde ya da superior segment ile bazal segment bronşları arasında bulunurlar. Bazal segment bronşları arasında da bulunabilirler.

Sol Lenfatik Sump: Nohl ve Oser (1956,1962,1972) bu lenf nodu topluluklarını göstermişlerdir. Bunlar fissürde, üst ve alt lob bronşları arasında lokalizedirler. Üst-alt lob bronş bifürkasyonunda yerleşik bir lenf nodu bulunur; bu nod linguler bronş orjini ile ilişkilidir. Sol ana bronşun membranöz kısmını



çaprazlayan bir küçük bronşiyal arter dalı, bu nodu işaretler. Pulmoner arterin fissürdeki interlober kısmında ve dallandığı bölgede de başka lenf nodları bulunur. Sol ana bronşun üst ve posteriorunda da yerleşik bir lenf nodu tarif edilmiştir. Bu lenf nodu ana bronşun dallanma yerine doğru uzanır.

Akciğerin Diğer İnterlober Lenf Nodları: Borrie (1965) üst lob bronşunun medial, lateral ve posteriorunda da lenf nodu bulunduğunu göstermiştir. Ayrıca üst lob segment bronşlarının ayrımlarında da lenf nodları vardır. Alt lobun lenf nodları ise daha çok superior segment bronşu etrafında lokalizedirler. Superior-bazal segment bronşları arasında ya da bazal segment bronşlarının aralarında da lenf nodları görülebilir.

### **3.3. MEDIİASTİNAL LENF NODLARI**

Akciğerin lenfatik drenajında en önemli role sahip olan mediastinal lenf nodları, anatomik olarak 4 grupta incelenebilir:

1. Anterior mediastinal (prevasküler) lenf nodları
2. Trakeobronşiyal lenf nodları
3. Paratrakeal lenf nodları
4. Posterior mediastinal lenf nodları

#### **3.3.1. Anterior Mediastinal Lenf Nodları**

Mediasteninin prevasküler kompartmanında, perikardiyal ve büyük damarların üstünde yer alırlar. Sağda; sağ frenik sinirin anteriorunda, ona paralel olarak uzanırlar. Yukarıda, vena cava superior boyunca ve sağ innominate venin derininde devam eder. Solda; pulmoner arterin orjini ve ligamentum arteriosum'un hemen proksimalinde yer alırlar, sol frenik sinir boyunca yukarı ilerler, sol innominate venin sol superior interkostal veni aldığı yere kadar çıkarlar.

#### **3.3.2. Trakeobronşiyal Lenf Nodları**

Trakea bifürkasyonu etrafında 4 grup yaparlar

a) Sağ ve sol üst trakeobronşiyal lenf nodları: Her iki trakeobronşiyal açılarda yer alırlar ve pretrakeal fasya dışına doğru uzanırlar.

**b) Sağ superior trakeobronşiyal lenf nodları:** Azygos arkının mediali ile sağ pulmoner arterin üstünde yer alırlar. Bunlar, distalde sağ superior hiler nodlara, proximalde de sağ paratrakeal nodlara uzanırlar.

**c) Sol superior trakeobronşiyal lenf nodları:** Aort arkının konkavitesinin derinlerinde yer alırlar. Bazıları sol rekürren sinir ile ilişkilidir. Birçoğu daha anteriorda olup, ligamentum arteriosum ve sol pulmoner arter kökündeki lenf nodları ile ilişkilidir. Bu ilişki nedeni ile visseral kompartmanla bağlantı kurabildiklerinden, anterior mediastinal lenf nodları içinde de sayılabilirler.

**d) İnférieur trakeobronşiyal lenf nodları:** Sıklıkla subkarinal lenf nodları olarak bilinirler. Trakeal bifürkasyon açılanmasına yerleşiktirler. Superior trakeobronşiyal lenf nodlarının aksine, pretrakeal fasya içinde kalmalarına rağmen, relatif dens yapıdaki bronkoperikardiyal membranı geçerler. Bunlar her iki tarafta, hiler lenf nodları ile devam ederler. Subkarinal lenf nodlarının bir kısmı, daha posteriora uzanıp, trakea bifurkasyonu ile özefagus anterior yüzeyi arasında seyrederek ve böylece posterior mediastinal lenf nodları ile bağlantı kurabilirler. Anterior trakeal grubun ise, sağ superior trakeobronşiyal lenf nodları ile subkarinal lenf nodları arasında köprülerden kaynaklandığı tanımlanmıştır.

### **3.3.3. Paratrakeal Lenf Nodları**

Superior trakeobronşiyal lenf nodlarının üstünde, trakeanın her iki yanında yukarı doğru ilerlerler. Sağ paratrakeal lenf nodları, trakeanın anterolaterali ve innominate arterin sağında yer alırlar. Aşağıda, vena cava superior'un üstünde kalırlar. En yukarıda bu lenf nodları, trakeanın sağında, innominate arterin arka ve yukarısında seyredip, torasik inlet'e ulaşırlar. Sol da alt sınır, trakeobronşiyal açının üstünde, aort arkının arkasındadır. En yukarıda ise, arkus'un üstünde ancak büyük damarların arkasında seyredip, torasik inlet'e ulaşırlar. Sağ ile karşılaştırıldığında, sol paratrakeal lenf nodları, sayı ve hacim açısından daha büyüktür.

### **3.3.4. Posterior Mediastinal Lenf Nodları**

İki grupta incelenirler.

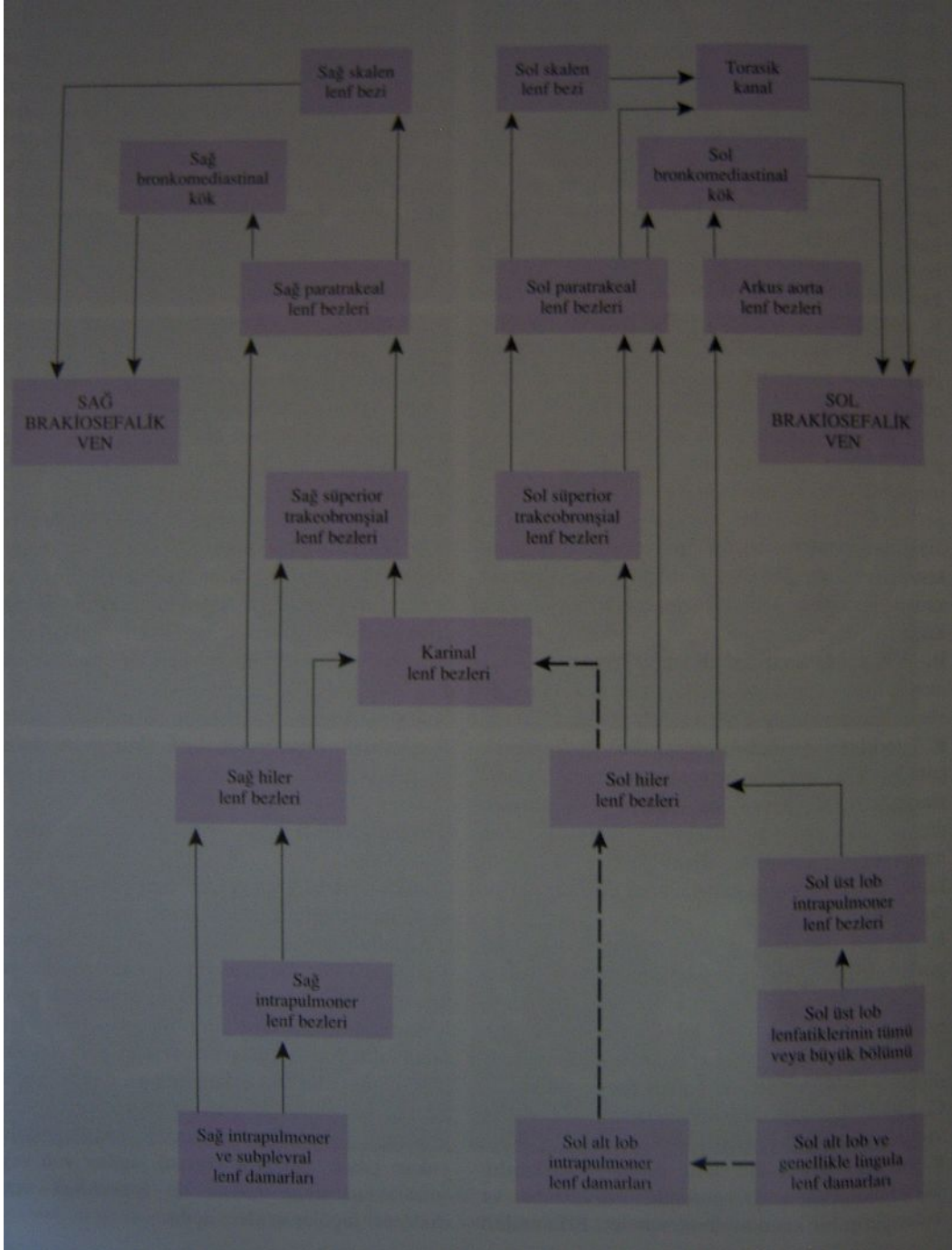
a) Paraözefageal Lenf Nodları

b) İnférieur Ligaman Lenf Nodları

Mediasten superior kompartmanında, inferior kompartmandakinden daha nadiren bulunabilirler. Paraözefageal nod, azygos arki düzeyinde, retrotrakeal

olarak bulunur. Bunların sayısı, inferior mediastinal lenf nodlarından daha fazladır ve soldakilerin sayısı da sağdakilerden daha fazladır. İnferior yerleşimli olanlar, diafragma altında paraaortik lenf nodları ile ilişki kurarlar. İnferior Iligamentte her iki tarafta iki ya da daha fazla sayıda, küçük lenf nodları bulunur. Relatif olarak daimi kabul edilebilecek büyük bir nod, inferior pulmoner venin, hemen inferior sınırında yer alır ve buna genellikle “sentinel nod” denir.

**Tablo-2: Akciğer ve Mediastende lenf akım şeması (9).**



### 3.4. BÖLGESEL LENF BEZLERİ(N)

Küçük hücreli dışı akciğer kanseri tanısı konulduktan sonra, uygun teknikler ile hastalığın yaygınlığı evrelenir. Cerrah için, topografik evreleme, tedavi seçimini etkileyen en önemli faktördür(10).

Malign tümörlerin sınıflandırılmasında kullanılan TNM (Tümör-Nod-Metastaz) evrelendirme sistemi ilk kez Piere Denoix tarafından 1964 te ortaya konulmuştur (10). İlk tarif şeklinde nod evrelemesi, sadece var/yok olarak yapıyordu.1966 yılında International Union Against Cancer (UICC) adlı kuruluşun TNM Sınıflandırma Komitesi, akciğer kanserli olguların evrelendirilmesinde TNM sisteminin kullanılmasını önermişlerdir (10). 1973 yılında American Joint Committee for Cancer Staging (AJCC) tarafından TNM evrelendirme sisteminin genel kuralları kullanılarak, akciğer kanseri yeni sistemle evrelendirilmiştir (12).

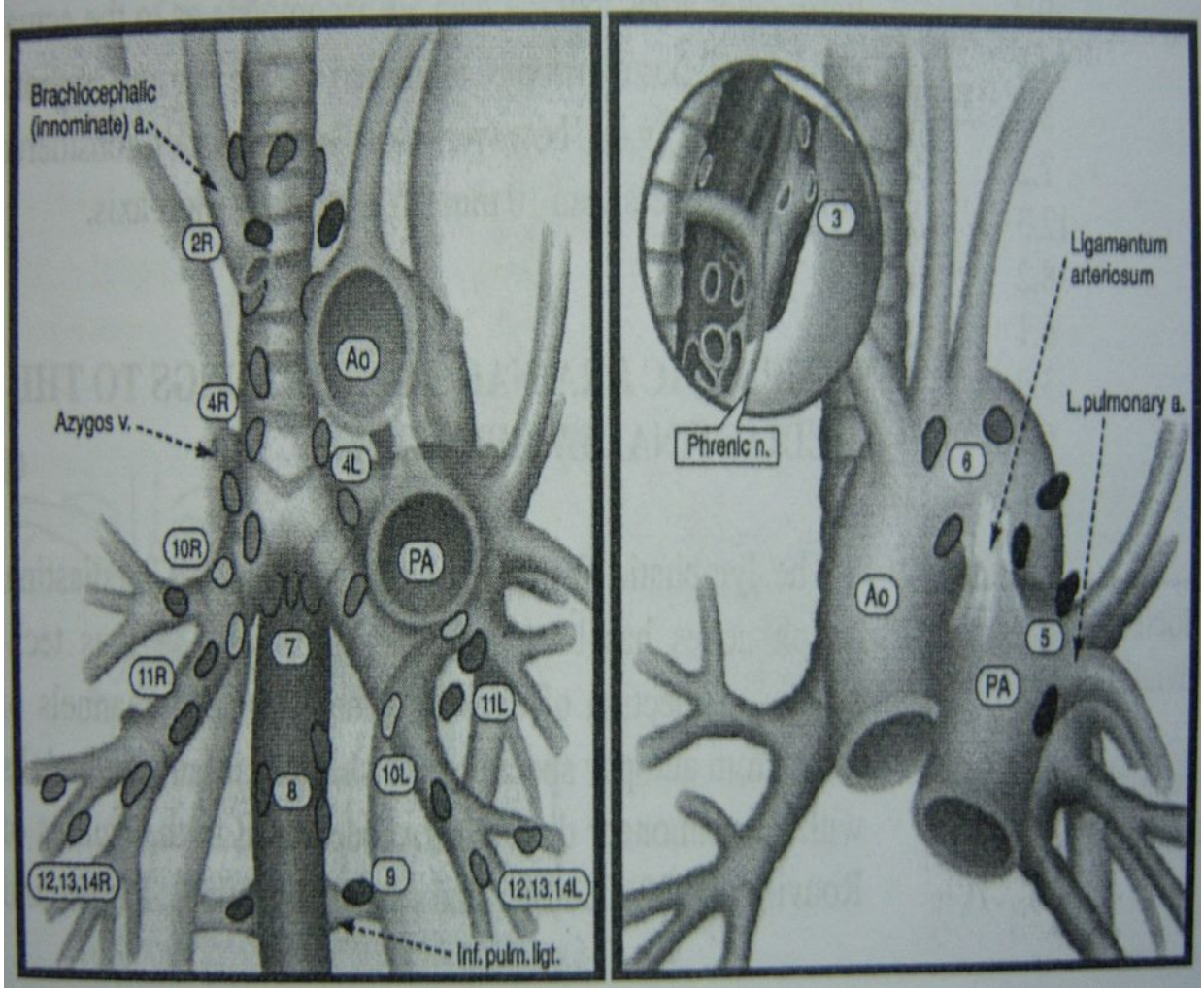
Akciğer lenfatikleri ile ilgili, geniş kabul görmüş bir nomenklatür ve harita, 1960 ların sonuna dek yoktu (13). Naruke 1967 de, kendi geniş deneyimine ve Rouviere, Borrie, Nohl ve Cahan'ın önceki çalışmalarına dayanarak, intratorasik lenf nodlarını haritalamış ve klinik nodal metastaz ilişkisini tarif etmiştir (13).

Kuzey Amerika'da destek gören ilk evreleme sistemi, nod evrelemesi açısından bu nomenklatürü esas alan bir sistem olarak, AJC(American Committee for Cancer Staging and End Results Reporting) adına Beahrs ve Myers tarafından, 1978 de yayınlanmış ve geniş kullanım alanı bulmuştur (10). UICC de aynı sistemi benimsemiştir. Ancak zamanla, bu sistemle ilgili bazı yetersizlikler olduğu dile getirilmeye başlanmıştır. Bunların çoğu, minör konular olup, en önemli tartışma, Tisi tarafından ortaya atılmıştır. Tisi, bu sistemde, hiler istasyonun iyi tarif edilmediğini, radyolojik olarak ve mediastinoskopi ya da mediastinotomi ile iyi ayırtedilemediğini bildirmiştir. Bu nedenle hiler istasyonu, sağda trakeobronşiyal, solda peribroniyal lenf nodları olarak ayırt edilmek suretiyle, mediastinal lenf nodlarından ayrılmasını önermiştir (6). Tisi, 1983 te ATS adına yayınladığı bir rapor ile mediastinal lenf nodlarını yeniden düzenlemiştir. 1997 yılında Mountain ve Dresler tarafından yeni bir lenf bezi haritası geliştirildi ve bu harita AJCC tarafından da kabul edildi (Tablo-3).

**Tablo-3: Akciğer Kanserinde Bölgesel Lenf Bezi Sınıflandırılması (16).**

<u>LENF BEZİ İSTASYONU</u>	<u>ANATOMİK SINIFLAMA</u>
<b>N2 Lenf Bezleri : Mediastinal plevra içinde kalan lenf bezleri.</b>	
<u>1 En üst mediastinal</u>	Sol brakiosefalik venin üst kenarının, trakeanın orta hattını çarpazladığı noktadan geçen horizontal hattın üstünde kalan lenf bezleri
<u>2 Üst paratrakeal</u>	1 nolu lenf bezlerinin alt sınırının altında ve aort kavsinin üst kenarından geçen horizontal hattın üstünde kalan lenf bezleri.
<u>3 Prevasküler ve retrotrakeal</u>	Tümör ile aynı taraf olduğu kabul edilen orta hat lenf nodlarıdır.
<u>4 Alt paratrakeal</u>	Sağda: Trakea orta hattının sağında; aorta kavsinin üst kenarından geçen doğrunun altında, üst lob bronşunun en üst kenarı hizasına kadar ana bronşu da kapsayan alanda yer alan ve mediastinal plevra içinde kalan lenf bezleridir. Solda: Trakea orta hattının solunda, aorta kavsinin üst kenarından geçen doğrunun altında, üst lob bronşunun en üst hizasına kadar ana bronşuda kapsayan ligamentum arteriosumun solundaki alanda yer alan ve mediastinal plevra içinde yer alan lenf bezleridir.
<u>5 Subaortik</u>	Ligamentum arteriosumun ya da aortanın ya da pulmoner arterin lateralinde, sol pulmoner arterin ilk dalının proksimalinde ve mediastinal plevra içinde yer alan subaortik lenf bezleridir.
<u>6 Para-aortik</u>	Çıkan aortanın ve aortik kavsin ya da innominat arterin önünde ve yanında yer alan lenf bezleridir. Üst sınır aortik kavsin üst kenarı hizasındadır.
<u>7 Subkarinal</u>	Karınanın alt seviyesinde yer alan lenf bezleridir.
<u>8 Paraözefagial</u>	Özefagusa komşu lenf bezleridir, subkarinal nodlar hariç.
<u>9 Pulmoner ligaman</u>	Pulmoner ligamanın içindeki lenf bezleridir. Posterior duvarda ve inferior pulmoner venin alt bölümünde yer alır.
<b>N1 Lenf Bezleri: Bütün N1 lenf bezleri mediastinal plevra yansımasının distalinde yer alır.</b>	
<u>10 Hiler</u>	Mediastinal plevranın distalinde lob bronşları ayrılmadan önceki alanda yer alan, sağda intermediyer bronşa kadar uzanan proksimal lobar lenf bezleridir.
<u>11 İnterlobar</u>	Lobar bronşları arasında kalan lenf bezleridir.
<u>12 Lobar</u>	Lobar bronşların distalindeki lenf bezleridir.
<u>13 Segmental</u>	Segment bronşuna komşu lenf bezleridir.
<u>14 Subsegmental</u>	Subsegment bronşu çevresindeki lenf bezleridir.

**Şekil-1: Mediastinal Lenf Bezi Haritası (17).**



Üst Mediastinal Lenf Bezleri  
Bezleri

- 1)Yüksek Mediastinal
- 2) Üst Paratrakeal
- 3)Prevasküler ve Retrotrakeal Ligament
- 4)Alt Pratrekeal

Aortik Lenf Bezleri

- 5)Aortik-window
- 6)Paraaortik

Alt Mediastinal Lenf

- 7)Subkarinal
- 8)Paraözofageal
- 9)Pulmoner

**3.5. AKCİĞER KANSERİNDE EVRELER**

Mountain, 1986 da New International Staging System'i kurmuştur (14). Buna göre nodal evreleme şu şekilde olmuştur;

N0: Lenf nod metastazı yok.

N1: Peribronşiyal ya da ipsilateral hiler lenf nod istasyonu ya da her iki istasyonun beraber tutulumu.

N2: İpsilateral mediastinal ya da subkarinal lenf nodu tutulumu.

N3: Kontrateral mediastinal ya da hiler lenf nod tutulumu, ipsilateral ya da kontrateral supraklavikular ya da skalen lenf nodu tutulumu.

Yeni teknolojiler, yeni tedavi yöntemleri ve daha ayrıntılı prognoz raporlarının ortaya çıkışı, New International Staging System'de revizyonu gerekli kılmıştır (3). Mountain bölgesel lenf nodlarının tanımlanmasında bazı karışıklıklar olduğunu ifade ederek, bu karışıklığı gidermek için, tüm N2 nodların mediastinal plevra içinde olduğunu, mediastinoskopi ile örneklenirse pnömotoraks oluşmayacağını, tüm N1 nodların ise mediastinal plevra distalinde lokalize olup, mediastinoskopi ile örneklenirse pnömotoraks oluşacağını ifade etmiştir.

Bu nomenklatüre göre TNM evreleminde N sınıflaması şöyle oluşturulmuştur.

NX: Bölgesel lenf nodu metastazı durumu bilinmiyor.

N0: Bölgesel lenf nodu metastazı bulunmaması

N1: İpsilateral peribronşiyal ve/veya ipsilateral hiler lenf nodu tutulumu ve primer tümörün intrapulmoner lenf nodlarını direkt invazyonu.

N2: İpsilateral mediastinal ve/veya subkarinal lenf nodu tutulumu

N3: Kontrateral mediastinal, kontrateral hiler, ipsilateral supraklavikular skalen ya da supraklavikular lenf nodu tutulumu

Bu nomenklatür ve lenf nodu sınıflaması ATS, AJC ve UICC tarafından 1996 yayınlarında benimsenmiştir (3).

Akciğer kanseri evreleminde iki temel sorunla karşılaşılmaktadır. Bunlardan birincisi, evre grupları içindeki TNM kategorilerine ait sonuçların heterojen olması; ikincisi ise evre sınıflandırmalarında daha fazla bir özgüllüğe ihtiyaç duyulmasıdır. Bu nedenle evreleme sistemindeki son düzenleme sonucunda evrelerin daha az heterojen ve özgün olması için Evre I ve Evre II'nin her biri A ve B olarak ikiye ayrıldı (14). Akciğer kanserinde evrelemenin en önemli amacı, tedavi seçimi için hastanın değerlendirilmesidir. Evre I ve Evre II hastalarda cerrahi tedavi kesin tedavi yöntemi olarak kabul edilmektedir (15). Evre IIIA hastalar genel anlamda rezektabl olarak kabul edilmelerine karşılık, N2 pozitif olan hastalarda en iyi tedavinin seçimi konusunda henüz bir görüş birliği sağlanamamıştır (3,17). Evre IIIB hastalar ise genel olarak anrezektabl kabul edilmelerine rağmen bazı seçilmiş hastalarda cerrahi rezeksiyon yapılmasını öneren yazarlar mevcuttur (8,17). Evre

IV hastalar da genel yaklaşımlar olarak anrezektabl kabul edilmekle beraber, soliter beyin metastazı bulunan ve primer tümörü rezektabl olan hastalarda cerrahi tedavi önerilmekte ve tatmin edici sonuçlar alınmaktadır.

Akciğer kanserli bir hasta değerlendirilirken tanı ve tedavinin değişik dönemlerinde farklı evrelendirmeler yapılmaktadır (Tablo 4).

**Tablo-4: Evrelendirme çeşitleri(57)**

---

cTNM	Klinik evrelendirme. Hasta ilk görüldüğü zaman yapılan değerlendirme sırasındaki evrelendirmedir. Bu evrelendirmeye göre hastaya tedavi planlanması yapılır
sTNM	Cerrahi evrelendirme. Operasyon sırasında cerrah tarafından yapılan evrelendirmedir.
pTNM	Patolojik evrelendirme. Operasyon sırasında alınan dokuların histopatolojik değerlendirilmesi sonucunda yapılan evrelendirmedir.
rTNM	Tedavi sonrası yapılan evrelendirme. Primer tedavinin yetersiz kaldığı progresif hastalığı bulunan bir hastanın yeniden evrelendirmesidir.
aTNM	Otopsi evrelendirmesi. Akciğer kanserli bir hastaya yapılan postmortem evrelendirmedir.

---



**Tablo-5:Akciğer kanserinde TNM sınıflaması (30)**

<b><u>Primer Tümör (T)</u></b>	
<b>Tx</b>	Primer tümörün belirlenememesi veya balgam yada bronş lavajında malign hücrelerin tespit edilip görüntüleme yöntemleri veya bronkoskopi ile tümörün gösterilememesi
<b>To</b>	Primer tümör belirtisi yok.
<b>Tis</b>	Karsinoma insitu.
<b>T1</b>	Tümörün en geniş çapı 3 cm'den küçük veya eşit, akciğer veya visseral plevra ile çevrili, bronkoskopik olarak lob bronşundan daha proximale invazyon göstermeyen tümör(örneğin ana bronşta invazyon yok.)*
<b>T2</b>	Tümörün aşağıdaki özelliklerden en az birine sahip olması: en geniş çap>3cm veya ana bronşa invaze, ancak karinaya uzaklık >2cm veya visseral plevra invazyonu veya hiler bölgeye ulaşan, ancak tüm akciğeri kapsamayan atelektazi ya da obstrüktif pnömoni.
<b>T3</b>	Tümör herhangi bir büyüklükte olup, göğüs duvarı(superior sulkus tümörleri dahil, diyafragma, mediastinal plevra, perikard gibi yapılardan herhangi birine direk invazyon göstermesi, veya bütün akciğeri kapsayan atelektazi veya obstrüktif pnömoni ile birlikte olan tümör.
<b>T4</b>	T Tümörün herhangi bir büyüklükte olup, mediasten kalp, büyük damarlar, trakea, özefagus, vertebra korpusu, karina gibi yapılardan herhangi birini invaze etmesi; veya malign plevral veya perikardiyal efüzyon ile birlikte olan tümör **; veya tümörle aynı lob içerisinde satellit tümör nodül veya nodülleri.
<b><u>Bölgesel Lenf Bezi</u></b>	
<b>Nx</b>	Bölgesel lenf bezlerinin değerlendirilememesi.
<b>N1</b>	Bölgesel lenf nodu metastazı yok.
<b>N2</b>	Aynı taraf peribronşiyal ve/veya aynı taraf hiler lenf bezlerine metastaz ve primer tümörün direk yayılması ile intrapulmoner bezlerin tutulması.
<b>N3</b>	Karşı taraf mediastinal, hiler; aynı ve/veya karşı taraf supraklavikular veya skalen lenf bezi metastazı.
<b><u>Uzak metastaz</u></b>	
<b>Mx</b>	Uzak metastaz varlığının değerlendirilememesi.
<b>Mo</b>	Uzak metastaz yok.
<b>M1</b>	Uzak metastaz var***
<p>* Ana bronşun proximaline uzanan Bronşiyal duvara sınırlı invazyon gösteren herhangi bir büyüklükteki nadir görülen yüzeysel tümör de T1 olarak değerlendirilir. ** Akciğer kanseri ile birlikte olan plevral efüzyonların çoğu tümöre bağlıdır. Bununla birlikte bazı hastalarda plevral sıvının yineleyen sitolojik incelemelerinde tümör saptanamaz. Bu olgularda sıvı kanlı ve eksuda özelliğinde değildir. Klinik durum ve sıvının özellikleri tümörü değerlendirilmelidir. Perikardiyal sıvıda aynı kurala göre değerlendirilmelidir. *** Tümörün olduğu lob dışındaki tümör nodülleri M1 olarak sınıflandırılır.</p>	

## **Tablo-6: Evrelemede özel durumlar (11).**

---

- Primer tümörün komşulugu yoluyla(direk plevral invazyon şeklinde) olmayan veya visseral plevradaki tümöral lezyonlar metastazın implantasyon şeklinde olduğu düşünülerek T4 olarak değerlendirilir.
- Pariyetal plevra invazyonu olmaksızın oluşan göğüs duvarı ve diyafragma lezyonları M1 olarak değerlendirilir.
- Ana bronştan köken alan ve bronş mukaozası ile sınırlı bulunan herhangi bir boyuttaki yüzeysel tümörler karinaya 2cm'den yakın yerleşmiş olsalar bile T1 olarak değerlendirilirler.
- Süperior sulkus tümörleri T3 (sempatik ganglionların invazyonundan kaynaklanan Horner send. dahil)kapsamında değerlendirilirken, brakial pleksusun geniş bir şekilde tutulmasından kaynaklanan Pancoast sendromu(Horner sendrom, C8-T1 düzeyinde ağrı, elin intrinsik kaslarında atrofi) T4 olarak değerlendirilir.
- Frenik sinir tutulumu genellikle komşu tümörün direk yayılımı ile oluşur. Klinikte diyafragma paralizi olarak saptanan frenik sinir invazyonu sınırlı ekstrapulmoner yayılımı gösterir ve T3 olarak değerlendirilir.
- Rekürren laringeal sinir tutulumu T4 olarak kabul edilir. Kötü prognoza işaret eder ve ve inoperabl olarak kabul edildir.
- Rekürren larengal sinir ayrıldıktan sonra N. vagus tutulumu T3 olarak kabul edilir.
- Sempatik zincir ve stellate ganglionun tutulumu T3 olarak kabul edilir.
- Vena azygos tutulumu T3 olarak değerlendirilir.
- Mediastinal organlar tutulmadan sadece mediastinal yağ invazyonu T3 olarak kabul edilir.
- Aorta,vena kava süp, ana pulmoner arter, sag ve sol pulmoner arter/ven gövdesinin intraperikardiyal kısmı gibi ana vasküler yapıların tutulumu T4, pulmoner arter ve venlerin perikard dışındaki tutulumu T3 olarak değerlendirilir.
  - Tümöre bağlı vena kava, trakea, ösefagus tutulumu T4 olarak değerlendirilir.Ancak tümör periferik ise, mediastinal yapılara invazyonu belirgin değilse, ana mediastinal yapılara kompresyon mediastinal lenf bezi metastazına bağlı olabilir.Bu durumda tümör evrelendirilmesi mevcut T ve N kriterlerine göre yapılır.
  - Vertebra komşu olan tümörlerde vertebra korpusu veya kostotransvers foramen invazyonu T4 olarak değerlendirilir.Eğer radyolojik olarak vertebrada tümöre bağlı erozyon yosa sadece yumuşak doku(plevra, prevertebral faysa veya periost) tutulumu varsa T3 olarak değerlendirilir.Ancak rezeke edilen dokuda invazyonu kanıtlanırsa, lezyon patolojik olarak T4 olarak değerlendirilir.
  - Tümörün diyafragmayı geçerek karın içi organlarını direk invaze etmesi T4, komşuluk yoluyla olmayan tutulumlar da M1 olarak kabul edildir.
  - Bronkoalvaolar karsinomlu hastaların %40'nda multisentrik veya diffüz yayılım mevcuttur. Aynı lobda sınırlı lezyonlarda T4, birden fazla lobda dağılmış ise M1 olarak kabul edilir.

**Tablo-7: Akciğer kanserinde TNM sistemine göre evre grupları (30).**

<b>Evre</b>	<b>TNM</b>
<b>Okült Karsinom</b>	<b>TxN0M0</b>
<b>Evre 0</b>	<b>Karsinoma in situ</b>
<b>Evre IA</b>	<b>T1N0M0</b>
<b>Evre IB</b>	<b>T2N0M0</b>
<b>Evre IIA</b>	<b>T1N1M0</b>
<b>Evre IIB</b>	<b>T2N1 M0, T3N0M0</b>
<b>Evre IIIA</b>	<b>T3N1M0, T1N2M0, T2N2M0, T3N2M0</b>
<b>Evre IIIB</b>	<b>T4N0M0, T4N1M0, T4N2M0, T4N3M0, T1N3M0, T2N3M0, T3N3M3</b>
<b>Evre IV</b>	<b>Herhangibir T, herhangibir N M1</b>

### **3.6. AKCİĞERLERİN MEDIASTİNAL LENF NODLARINA DRENAJ**

Carlens'in 1959 yılında mediastinosopiyi tarifinden sonra, kanserin lenfatik yayılımı ve akciğer lenfatik drenajının neticeleri alınmaya başlandı (6). 1972 yılında, 749 bronşiyal karsinomlu hastanın yapılan mediastinoskopik ya da skalen lenf nodu biyopsi sonuçları analiz edildi. Maassen (1967), Greschuchna ve Maassen (1973)' de yine buna benzer 1365 hasta serisini analiz etmişlerdir. Bu iki seriden birçok netice ortaya çıkmaktadır; sağ akciğer maligniteleri, genellikle ipsilateral mediasten lenf nodüllerine yayılmaktadır. Trakeobronşiyal nodüller, bölgesel lenf bezi istasyonu olduklarından dolayı ateye olmaktadır (6). Sağlıklı insanlardaki drenaj, 1992'de Hata ve daha önceki birçok araştırmacı tarafından tarif edildiği şekli ile de, genel olarak şöyledir:

### **3.6.1. Sağ Akciğer Üst Lob**

Apikal ve Posterior Segment: Sağ superior trakeobronşiyal nodların içindeki hiler lenf nodları aracılığıyla, ipsilateral paratrakeal lenf nodlarına, oradan da ipsilateral üst paratrakeal lenf nodları boyunca ilerleyerek, ipsilateral skalen ve servikal lenf nodlarına drene olur.

Anterior Segment: Yarısının drenajı, apikal ve posterior segment ile aynı lenf nodlarına, diğer yarısının drenajı subkarinal ya da sağ anterior mediastinal lenf nodlarına olur. Subkarinal drenaj, pretrakeal ve ipsilateral paratrakeal lenf nodları yoluyla, ipsilateral skalen bölgeye ulaşabilir, az bir akım ise subkarinal nodlardan, sol (kontrateral) paratrakeal nodlara olabilir. Sağ anterior mediastinal lenf nodlarına olan akım, kontrateral brakiosefalik ven boyunca ilerleyerek, sol anterior mediastinal lenf nodlarına ve skalen bölgeye ulaşabilir.

### **3.6.2. Orta Lob ve Alt Lob Superior Segment**

Her üç segmentin lenfatik drenaj yolu aynıdır. Akımın çoğu subkarinal ya da ipsilateral superior trakeobronşiyal lenf nodlarına, oradan sağ üst paratrakeal bölgeye ulaşır. Orta lob drenajının bir kısmı, subkarinal lenf nodları yoluyla kontrateral paratrakeal veya sağ anterior mediastinal lenf nodlarına ulaşabilir.

### **3.6.3. Sağ Akciğer Alt Lob**

Alt lobun lenfatik drenajı bronkopulmoner lenf nodları boyunca subkarinal lenf noduna doğrudur. Buradan ipsilateral paratrakeal lenf nodları boyunca sağ skalen bölgeye ulaşır.

Sol Akciğer: Dört major lenfatik drenaj yolu bildirilmiştir.

1. Subaortik Lenf Nodu Yolu:

a) Sol nervus vagus boyunca sol skalen bölgeye

b) Sol rekürren sinir boyunca sol yüksek mediastinal lenf nodlarına.

2. Paraaortik Lenf Nodu Yolu: Sol frenik sinir boyunca anterior mediastinal lenf nodlarıyla bağlantılı olarak sol skalen bölgeye.

3. Ana bronş boyunca sol superior trakeobronşiyal ve paratrakeal nodlara olan drenaj;

a) Sağ üst pretrakeal lenf nodları aracılığıyla sağa ulaşan drenaj.

b) Trakea solu boyunca yukarı ilerleyerek sol yüksek mediastinal bölgeye ulaşan drenaj.

4. Sol ana bronş altından subkarinal lenf nodlarına ulaşarak oradan kontrlatéral superior trakeobronşiyal ya da sağ alt paratrakeal lenf nodlarına olan drenaj. Bir kısmı da trakea solundan yüksek mediastinal nodlara ulaşır.

#### **3.6.4. Sol Akciğer Üst Lob**

Apikoposterior segment birinci yolu kullanır. Anterior segment ve lingula genellikle ikinci yolu kullanır.

#### **3.6.5. Sol Akciğer Alt Lob**

Superior segment ikinci yol hariç diğer tüm yolları kullanır. Bazal segmentler dördüncü yolu kullanır.

### **3.7. LENFATİK DRENAJ YOLLARININ KLİNİK ÖNEMİ**

Akciğer kanserinde lenfatik metastaz oldukça sık görülür. Histolojik tip olarak skuamöz hücreli karsinomda, diğer hücre tiplerine göre lenfatik metastaz daha az sıklıkla görülür. Martini ve Ginsberg akciğer kanserli olguların %50'sinde tanı konulduğunda lenf nodu metastazı olduğunu bildirmiştir. Olguların çoğunda başlangıç metastaz lobar ve hiler lenf nodlarına olmakla birlikte bazı olgularda direkt mediastinal ganglionlar da tutulabilmektedir. En önemli intrapulmoner bölge, her iki akciğerin lenfatik havuzlarıdır. Burası her iki akciğerde major fissürde yerleşik lenf nodlarını belirtmektedir.

Sağ akciğer lenfatik drenajı esas olarak unilateral olup, kontrlatéral lenf nodlarına geçiş nadirdir. Sağ üst lobdan sol paratrakeal lenf nodlarına ya da sağ prevasküler lenf nodları aracılığıyla sol prevasküler lenf nodlarına drenaj olabilir. Orta lob ve alt lob superior segmentten de kontrlatéral geçiş nadiren olabilir. Bazal segmentlerin drenajının kontrlatéral geçişi çok nadirdir ancak sol pulmoner ligamana bir direkt yol bulunduğu rapor edilmiştir (7).

Nohl-Oser ve Greschuchna-Maassen, sağ üst lob tümörlerinde karşı mediastene metastaz oranını % 5-9 olarak bildirmişlerdir. Sağ alt lobdan karşı mediastene metastaz oranı ise, % 5-7 olarak bildirilmiştir. Tüm sağ akciğer tümörleri dahil edilirse, Nohl-Oser'e göre, üst lobdan kontrlatéral geçiş oranı % 2, alt lobdan kontrlatéral geçiş oranı % 3 olarak bildirilmiştir (6).

Sol akciğerde ise kontrlatéral mediastene geçiş oranı yüksektir. Kontrlatéral geçiş özellikle subkarinal lenf nodları aracılığıyla olur ve özellikle alt paratrakeal

lenf nodlarına drene olan alt lobdan sık olarak gerçekleşir. Riquet, soldan sağ paratrakeal lenf nodlarına direkt geçiş sağlayan bir yol bulunduğunu, sol alt lobdan inferior mediastene direkt geçiş sağlayan bir başka yol bulunduğunu göstermiştir. Nohl-Oser ve Greschuchna–Massen’in mediastinoskopi çalışmalarına göre, mediastinal lenf nodu metastazlı, sol üst lob tümörlerinde, kontrateral mediastene metastaz oranı, %21-22, alt lob tümörlerinde ise %33-40’dır.

Riquet, otopsi çalışmalarında subplevral plexus lenfatiklerinin enjeksiyonu yöntemi ile, bronkopulmoner lenf nodlarına uğramadan mediastene metastaza neden olan direkt lenfatik yolların bulunduğunu göstermiştir (7). Bu kanalların çoğu superfisiyal olup ancak az bir kısmı parankimi penetre etmektedir. Bu direkt kanalların bulunma oranı, sağda % 22, solda % 25 olarak gösterilmiş olup, her iki akciğerde en sık üst loblardan kaynaklandığı görülmüştür (7).

Birçok olguda akciğerden mediastinal lenf nodlarına, bronkopulmoner lenf nodlarını bypass yaparak geçen direkt kanallar vardır. Bu kanallar vasıtasıyla gerçekleşen metastazlara “skip metastaz” denir (6).

### **3.8. MEDIASTİNAL NODAL TUTULUMDA PROGNOZ**

N2 hastalık sınıflaması; Shields iki sınıf olarak tanımlamıştır (7).

#### **I. Klinik N2:**

a) Semptomatik N2: Rekürren sinir paralizisine bağlı ses kısıklığı, frenik sinir paralizisine bağlı dispne, disfaji, basıya bağlı Vena Cava Superior sendromu.

b) Gross N2: Asemptomatik olup radyolojik ve ya bronkolojik olarak N2 olduğu düşünülen hastalar.

#### **II. İnvazif Yöntemlerle Ortaya çıkarılabilen N2:**

a) Radyolojik yada bronkolojik olarak saptanamayan ancak, preoperatif mediastinal eksplorasyon ile N2 olduğu saptanan hastalar.

b) Radyolojik, bronkolojik yada mediastinal eksplorasyon ile N2 olduğu bilinmiyor iken, torakotomi ile N2 olduğu ortaya çıkarılan hastalar.

Klinik olarak N2 den şüpheleniliyorsa %80 oranda doğrulanabilir (2,20). Klinik N2 ler, istisna olgular hariç genelde non-rezektabl olup survileri çok kötüdür (10,19). Komplet rezeksiyon oranı gross N2 grubunda %18, semptomatik N2 grubunda ise %6 dır (7,23 ). Gross N2 grubunda 5 yıllık survi %2 dir (13). Martini 3

yıllık surviyi %8 vermiştir (2). Klinik N2 lerde, Le-Roux, 6 ay içinde hastaların 2/3 ünün öldüğünü, bir yıl içinde ise tümünün öldüğünü rapor etmiştir (7). Adjuvan radyoterapi alan bu hasta grubunda 5 yıllık sağkalım, %12-55 olarak bildirilmiştir (7). Klinik N2 grubunda hastaların %62' sinin evre IIIB ya da IV olduğu ispatlanabilir. Shields, bu grup hastaların, direkt olarak evre IIIB kabul edilmesi gerektiğini önermiştir. Klinik, radyolojik ya da bronkolojik olarak N2 düşünülmeyen olgular, genellikle rezektabl olup, survileri iyidir (19). Paulson, cerrahi aday N2 hastalar için en önemli seçim kriterinin radyolojik olarak N2 düşünülmeysi olduğunu ifade etmiştir. Martini Flehinger, bu hasatalarda komplet rezeksiyon oranını, % 53 ve 5 yıllık sağkalımı % 30 bildirmişlerdir (23). Naruke, N2 grubunda rezektabilite oranını %88.7, komplet rezeksiyon oranını ise % 50.4 olarak bildirmektedir (13). Goldstraw, opere ettiği hastaların, % 26'sını preoperatif olarak N2 düşünülmeyen hastaların oluşturduğunu, bunlarda rezektabilite oranının % 87, komplet rezektabilite oranının %85 olduğunu ve en iyi sağkalımın bu gruptan elde edildiğini bildirmiştir (17).

Mediastinoskopi ile N2 olduğu ispatlanmış hastalarda, radyolojik olarak pozitiflik olsun veya olmasın komplet rezeksiyon oranı %10'un altındadır (2,7). Ratto, Coughlin ve Pearson, mediastinoskopik olarak N2 olduğu görülen hastaların % 90'ının ekstrakapsüler yayılım, fiksasyon, kötü lokalizasyon ya da multipl lenf nod tutulumu nedeniyle rezektabl çıkmadığını bildirmişlerdir (23,24). Mediastinoskopik olarak N2 olsada rezektabl hastaların sağkalımları, rezeksiyon uygulanamayanlara göre 4-5 kat daha iyidir. Shields, mediastinoskopik olarak N2 olmasına rağmen rezektabl olan ve iyi survi sağlanan hasta oranının %3-6 olduğunu, bu iyi survi sağlanabilecek hastaların seçim kriterlerinin; kapsül invazyonunun olmayışı, 4, 5, 7 nolu istasyonlarda tek lenf nodu tutulumu ve fiksasyon bulunmayışı olduğunu rapor etmiştir(7). Mediastinoskopik olarak N2 saptanmayan hastalarda, sağ akciğer tümörlerinde rezektabilite oranı % 95, sol akciğer tümörlerinde ise %73 tür (22,65). Bu hasta grubunda iyi sağkalım beklenir. Pearson, mediastinoskopi ile saptanamayan N2 li hastalarda komplet rezeksiyon sonrası 5 yıllık sağkalımı % 41, inkomplet rezeksiyon sonrası ise %24 olarak bildirmiştir. Mediastinoskopi negatifliği yalancı negatiflik bile olsa 5 yıllık sağkalım, %30-45 oranında rapor edilmektedir (10). N2 ler içinde en iyi sağkalım, torakotomide disseksiyon sırasında ortaya çıkarılan N2 lerde elde edilir. Torakotomi sırasında N2 saptanması durumunda, nodun yayılımı yada fiksasyonu

yoksa agresif rezeksiyon yapılmalıdır(7). Bu hastalarda 5 yıllık sağkalım, %19-45, ortalama %30 oranında bildirilmektedir (2,23,25,26).

N2 hastalıkta değişik çalışmalarda öne sürülen kötü prognostik faktörler aşağıdaki gibi sıralanabilir.

- Yüksek mediastinal N2 (Primer tümörün lokalizasyonu da göz önüne alınmalı).
- Multiple N2 (Tek N2 varsa 5yıllık sürvi %40 iken multiple N2'de %20'dir) (25).
- Bulky N2.
- Lenf bezi içinde nekroz alanı.
- Kapsül invazyonu (Tümörün sistemik dolaşıma katıldığıının göstergesi olabilir. Bir çalışmada tamamen intranodal tutulumu olan 35 hastanın rezeksiyon sonrası 5 yıllık sağ kalımı %43 iken, kapsül invazyonu olan 47 hastanın %4,3 saptanmıştır) (20,36).
- Subkarinal lenf bezi tutulumu (2,17,37).
  - N2'nin mediastinoskopide tespit edilmiş olması. (Mediastinoskopi(+)) olan hastalarda 5 yıllık sağ kalım %9 iken, mediastinoskopi (-) olup torakotomide N2 saptanırsa 5 yıllık sağkalım %24 olarak tespit edilmiştir) (38,43).

Küçük hücreli dışı akciğer kanserinde hastalığın evresi ile sağkalım oranları arasında yakın bir ilişki vardır. KHDAK'li hastalarda EvreIIIA'ya kadar cerrahi tedavi ile yüksek sağkalım oranları elde edilebilmektedir. Ancak mediastinal lenf bezi tutulumunun önemli etkisi vardır. Dolayısıyla cerrahi tedavi öncesi N2 araştırılması gereklidir. Tablo-8 de hastalığın evresine göre beş yıllık sağ kalım oranları verilmiştir.

**Tablo-8: Patolojik evrelere göre 5 yıllık sağkalım oranları (29).**

<b>pEvre IA</b>	<b>%77</b>
<b>pEvre IIA</b>	<b>%57</b>
<b>pEvre IB</b>	<b>%62</b>
<b>pEvre IIIA</b>	<b>T3N1M0 %33, T1N2M0 %39, T2N2M0 %25, T3N2M0 %15</b>
<b>pEvre IIIB</b>	<b>%20</b>
<b>pEvre IV</b>	<b>%0</b>



### **3.9. KLİNİK EVRELEME**

Metastaz yapmamış, operabl görünen akciğer kanserli hastalarda en önemli prognostik faktör lenf nodlarının tutulumudur. Hiler ve mediastinal lenf nodlarının pozisyonu, Mountain ve Dresler tarafından özetlenmiş olup American Thoracic Society ve American Joint Committee on Cancer tarafından klasifiye edilmiştir (14).

Birtakım eski çalışmalar göstermiştir ki; negatif toraks BT'ye ya da negatif medistinoskopiye sahip olan hastalarda torakotomide saptanan N2 hastalıkda 5 yıllık sağkalım %20-30'lara kadar çıkmaktadır (28,29,30).

Ancak yine bu çalışmalarda tümörün T evresinin ve tutulan lenf nodu sayısı ve lenf nodu metastazının genişliğinin önemi vurgulanmıştır. Bazı yazarlar torakotomide saptanan N2 hastalıkda tümörün hücre tipinin lenf nodu metastazındaki öneminin üzerinde durarak; en iyi sonuçların skuamöz karsinomda olduğunu vurgularken (30,31), bazı yazarlar da önemli bir faktör olmadığını bildirmişlerdir (19,28,29).

Primer tümörün çapının 3 cm den büyük olması (T2 tümör) nodal metastaz yönünden daha küçük çaptaki tümörlere göre fazla risk taşımaktadır. Ayrıca yine santral yerleşimli tümörlerde nodal metastaz açısından daha risklidir.

Lenf nodu tutulumu bazı durumlarda inoperabiliteye işaret ederken, bazı durumlarda ise cerrahi tedavinin neoadjuvan tedavi sonrasında uygulanabilir olduğunu gösterir. Bu nedenle klinik evrelemede, lenf nodu tutulumunu belirlemede birçok noninvaziv(bilgisayarlı tomografi, manyetik rezonans görüntüleme, pozitron emisyon tomografisi ve radyonüklid görüntüleme teknikleri gibi) ve invaziv (transbronşial iğne biyopsisi, mediastinoskopi, anterior mediastinotomi, VATS, ve skalen lenf nodu biyopsisi gibi) yöntemler uygulanmaktadır.

### **3.10. NONİNVAZİV EVRELEME YÖNTEMLERİ**

#### **3.10.1. Bilgisayarlı Tomografi**

Toraksın bilgisayarlı tomografisi hiler ve mediastinal lenf düğümlerinin görüntülenmesinde en sık kullanılan yöntemdir. Bilgisayarlı tomografi (BT), lezyonların malign ayırımını kesin olarak yapamamakla beraber preoperatif evrelendirme de temel görüntüleme yöntemidir. BT'de tek tek veya pakeler yapmış

lenf nodları yumuşak doku dansitesinde olup hipodens mediastinal yağ dokusu içinde kolaylıkla görülürler. Eğer içinde nekroz varsa kontrastlı tetkiklerde ortası hipodens, çevresi kontrast tuttuğundan hiperdenstir.

Primer tümörün intratorasik yapılarla olan anatomik ilişkisi, mediastinal lenf bezi büyüklüğü, diğer parankimal lezyonların varlığı ve plevral boşluğun durumu hakkında bilgi sağlar. Yapılan çalışmalarda, süperior sulkus tümörlerinin dışında göğüs duvarı invazyonu şüphesi olan kitlelerde, MR'ın BT'ye üstünlüğü olmadığı görülmüştür (32, 33).

Toraks BT'de metastatik lenf bezlerini tanıyabilmek için pek çok klinik çalışma yapılmıştır. Değişik çap kriterleri, farklı ölçüm yöntemleri araştırılmıştır. Günümüzde pratik olan ve pek çok yazar tarafından kabul edilen görüş, kısa aksı 1cm den büyük olan lenf bezlerinin patolojik olarak değerlendirilmesidir. BT'de kısa aksı 1cm den küçük olan lenf bezlerinin %3-16'sı, 1-2cm olan lenf bezlerinin %70'i ve 2cm'den büyük olan lenf bezlerinin büyük çoğunluğunun malign olduğu bildirilmiştir (27,77).

BT'de lenf bezinin saptanabilmesi, doğal bir kontrast oluşturması nedeni ile mediastinal yağ miktarının fazla olması ile ilişkilidir. Mediastinal lenf bezlerini değerlendirmek için intravenöz kontrast madde kullanılması her zaman şart değildir. Ancak intravenöz kontrast madde, lenf bezi ve vasküler yapıların ayırdılmasında özellikle aortopulmoner pencerenin değerlendirilmesinde ve santral tümörlerde mediastinal invazyonu saptamada yardımcıdır. Sağ pulmoner arter ana bronşun etrafından geçerken ve sol pulmoner arterin sol üst lob bronşu üzerinden kemer oluşturduğu yerde damarlara komşu nodüller pulmoner arterin nodüler kısmı olarak yanlış değerlendirilebilir. Yine tortioze innominate arter ve persistan sol vena kava lenf bezleri ile en çok karıştırılan yapılardır. Özellikle bu bölgelerin incelenmesinde IV kontrast maddeden yararlanılır (34, 62).

BT'de subaortik(5 nolu istasyon), post-subkarinal(7nolu istasyon), paraösefageal (8 nolu istasyon), pulmoner ligaman (9 nolu istasyon) lokalizasyonlarındaki lenf bezlerinin değerlendirilmesi yetersizdir. Bu istasyonların değerlendirilmesinde endoskopik ultrason (EUS) kullanılması önerilir (35).

### **3.10.2. Manyetik Rezonans Görüntüleme**

MRI da da BT de olduğu gibi nodal metastaz tespiti nodun çapının artması ile ilişkilendirilmiştir. Bu tekniğin doğruluğunu artırmak amacıyla son yıllarda demir

içeren intravenöz ajanlarla kombine edilmesi araştırılmaktadır. Bu ajanlar lenf nodu hücresindeki retiküloendotelyal hücreleri tarafından tutulmaktadır. Bu konseptte, inflamatuvar nodlar bu ajanı tutarak T1 ağırlıklı kesitlerde düşük sinyal verirken, metastatik lenf nodlarında sinyal değişmesi olmamaktadır. Ancak bu tarz çalışmaların ilk sonuçlarına göre inflamatuvar nodların sadece %50'den azı düşük sinyal vermektedir (38). Böylece bu tekniğin spesifitesinin pratik kullanımda düşük olacağı gözükmetedir. Ulaşılabilir veri kısıtlı olduğundan sensitivitesi hakkında ise fikir yürütmek zor gözükmetedir.

Radiology Diagnostic Oncology Group'un (RTOG) yaptığı çalışmada akciğer kanseri evrelemesinde mediasten ve süperior sulkus tümörleri dışında BT ve MRI'nin doğruluk oranları arasında istatistiksel olarak anlamlı fark saptanmamıştır. Akciğer kanserinin klinik evrelendirilmesinde MRI'nin yararlı olduğu özel durumlar;

- 1) Süperior sulkus tümörleri, göğüs duvarı invazyonu, mediasten invazyonu, tümörün spinal kanala ve sinirlere yakınlığını (rekürren laringeal sinir, brakial pleksus) belirlemek, vertebra korpuslarını değerlendirmek,
- 2) Kalbe komşu tümörlerde perikard tutulumu (T3) ile perikard ve kalp kası tutulumunu (T4) belirlemek,
- 3) IV kontrast maddeye gerek olmadan süperior vene kava, aort, pulmoner arter ve komşu mediastinal yumuşak doku invazyonunu değerlendirmek,
- 4) Aortiko-pulmoner pencere, subkarinal ve hiler bölgeyi(özellikle koronal ve sagittal kesitlerde) değerlendirmek.
- 5) Kardiyofrenik açığa yerleşmiş ve alt lob medialde yer alan tümörleri değerlendirmek şeklinde özetlenebilir.

Teknik olarak MRI özellikle T1 ağırlıklı görüntülerde mediastinal yağ dokusu ile lenf bezini kolayca ayırdedebilir. Ancak solunum hareketleri nedeni ile oluşan artefaktlar görüntüde bulanıklaşmaya neden olur ve küçük lenf bezleri büyük kitleler halinde görünebilir. MRI kalsifikasyonu belirleyemez. Dolayısıyla benign kalsifiye lenf bezleri, büyük malign lenf bezleri olarak değerlendirilebilir (21). Ayrıca yavaş kan akımına sahip kan damarları yanlışlıkla metastatik bir lenf nodu veya bir kitle olarak görüntü verebilmektedir. De Geer ve arkadaşlarının yaptığı çalışmada sarkoidoza bağlı lenf bezi büyümeleri ile metastatik lenf bezleri T1 ağırlıklı görüntülerde karşılaştırılmış ve gruplar arasında belirgin overlap olduğu görülmüştür (39).

Sonuçta; bu iki tekniği karşılaştırarak yapılan çalışma sonuçlarına göre lenf bezlerini değerlendirmede MRI'in kontrast maddenin kontrendike olduğu böbrek yetmezliği ve allerjik reaksiyon dışında BT'ye bir üstünlüğü yoktur (32).

### **3.10.3. Pozitron Emisyon Tomografi**

Anatomik görüntüleme yönteminden çok metabolik bir görüntüleme yöntemidir. Radyofarmasotik olarak F18 ile işaretlenmiş deoksiglukoz molekülünün (2-[F18] floro-2-deoksi-D-glukoz) hücre içine alınarak glikolitik yolda kullanılması esasına dayanan bir yöntemdir. FDG tutulumu gama kameralarla tespit edilerek görüntü oluşturulur. Bu özelliğinden dolayı glukoz tüketiminin fazla olduğu tümöral hücrelerde, glukoz metabolize olurken, tümör hücrelerini görüntülemek için kullanışlı bir tekniktir. PET görüntüleme tekniği ile sadece toraks taranabilirken aynı zamanda tüm vücut taraması da yapılabilmektedir.

PET beyin, kalp ve böbrek toplayıcı kanallarını görüntülemede güvenilir değildir. Granülomatöz hastalıklar ve romatoid hastalıklarda, akciğer kanseriyle beraber inflamatuvar bir hastalık varlığında yanlış sonuçlara yol açabileceği gibi, karsinoid tümör, bronkoalveolar karsinom ve 1cm den küçük lezyonlarda yanlış negatiflik gösterebilir (27-34-38). Aynı zamanda diyabetik hastalarda yanlış sonuçlar elde edilebilir.

Değişik çalışmalarda farklı sonuçlar bildirilse tivitide N2 hastalığı saptamada BT ve MRI'dan üstündür. Valk ve arkadaşları KHDAK tanısı almış 76 hastayı içeren çalışmada, PET'in mediastinal lenf bezi tutulumunu belirlemede sensitivitesi %83, spesifitesi ise %94 olarak bildirmişlerdir (57). Hiler lenf bezlerini değerlendirmede sensitivite %73 ve spesifite ise %76'dır. PET, BT'ye göre daha doğru sonuç versede PET görüntülemesinin mediastinal nodal metastaz araştırmasında birtakım dezavantajları da bulunmaktadır. PET görüntülemesi tek başına anatomik lokalizasyonlar hakkında çok net fikir verememektedir. Çünkü birçok yumuşak doku bu teknikte iyi bir şekilde görüntülenemez. Bu nedenle N1 ve N2 ayırımında yetersizdir. PET'in N2 hastalık için negatif prediktif değeri %96 olup mediastinoskopiye yakındır. Ancak PET pozitif ise mediastinal lenf bezi metastazını belirlemek için biyopsi tekniklerine başvurmak gerekir. PET'in pozitif olması rezektabiliteyi engellemez.

2006 yılında yayınlanan bir meta-analize göre, Toraks BT incelemesinde kısa aksı 15 mm ye eşit veya daha kısa olan mediastinal lenf bezlerinin PET

incelmesi sonrasında negatif bulunursa, bunun % 95 doğru olacağı ve bu hastalarda mediastinoskopi yapılmadan torakotomiye geçilebileceği ifade edilmiştir. Ancak 16 mm ve üzerindeki lenf nodlarında ise %21 yanlış negatiflik belirtilmiş ve mediastinoskopinin torakotomi öncesi bu grup hastada mutlaka yapılması gerektiği bildirilmiştir (40).

Sonuç olarak PET görüntülemesi tek başına BT nin yerini almamaktadır. BT ye ek olarak yapılabilecek bir görüntüleme tekniğidir. Ancak bu da maliyeti artırdığından bir problem teşkil etmektedir. İleriki yıllarda maliyetin düşmesi ve tekniğin daha da gelişmesi ile akciğer kanseri evrelemesinde daha önemli bir yer teşkil edeceği gözükmemektedir.

#### **3.10.4. Radyonüklid Görüntüleme Teknikleri**

Galyum-67 sintigrafisi rutin kullanımda kendine bir yer edinmemiş bir tekniktir. Bu teknikle ilgili yapılmış iki büyük çalışmada 100 üzerinde hastaya bu teknikle mediastinal nod metastazı araştırılmıştır. Birinci çalışmada %33 Yanlış Nefatiflik saptanmış ve Ga-67 sintigrafisinde negatif olan olgularda mediastinoskopi önerilmiştir (41). Diğer çalışmada ise yanlış negatiflik %0 iken, yanlış pozitiflik % 27 olarak tespit edilmiş ve pozitif Ga-67 sintigrafisine sahip mediastenlere mediastinoskopi önerilmiştir (26). Sonuçta bu çelişkili bulgular, Ga-67 sintigrafisin mediasten evrelemesinde anlamlı bir rol oynayamayacağını ortaya koymuş ve özellikle BT nin kullanıma girmesiyle önemi iyice azalmıştır. Bir potasyum analogu olan Talyum-201, SPECT (Single-Photon Emission Computed Tomography) ile görüntülendiğinde, mediastinal lenf nodu metastazı taramasında kullanılabilir. Bu tekniğin BT den daha yüksek sensitivite ve spesifiteye sahip olduğu konusunda birtakım çalışmalar olsa da(), daha fazla araştırılmasına ihtiyaç olan ve BT gibi her hastada kullanım kolaylığı olmayan bir tekniktir. Spesifik tümör proteinlerine karşı monoklonal antikörlerin (MoAbs), doğruluk açısından BT'ye fazla bir üstünlüğü olmadığı bildirilmiştir (52).

### **3.11. İNVAZİV EVRELEME YÖNTEMLERİ**

#### **3.11.1. Transbroşiyal İğne Aspirasyonu (TBİA)**

Transbronşiyal iğne aspirasyonu, subkarinal ve paratrakeal lenf bezlerinden bronkoskop kanalından gönderilen Wang iğnesi yardımıyla biyopsi alınması

yöntemidir. En sık subkarinal lenf bezleri için kullanılır. Paratrakeal lenf bezlerinde bronkoskop ve iğneye gerekli açığı vermek zor olabilir. Yanlış negatifliği %30, sensitivite %75, spesifite ise çok yüksektir. Yanlış pozitiflik genelde kontaminasyona bağlıdır ve sınırlı sayıda yayınlarda %0-22 arasında değişmektedir (53).

### **3.11.2. Servikal Mediastinoskopi**

Akciğer kanserinin, mediastinal lenf nodu evrelendirilmesinde "altın standart" olarak kabul edilen en önemli invaziv yöntemdir. İlk olarak 1949 yılında Daniels tarafından skalen yağ dokusu biyopsisini takiben parmak eksplorasyonla süperior lenf bezlerinin patolojik evrelemesinde tanısal bir teknik olarak kullanılmıştır. Carlens tarafından genel anestezi altında servikal mediastinoskop kullanımı ve geliştirilmesi, bu yöntemin yaygın olarak kullanılmasına yol açmıştır. Günümüzde, ayrıca diğer yöntemlerle tanı konulamayan mediasteninin primer ve sekonder hastalıklarının tanısında da en önemli invaziv yöntem haline gelmiştir.

Standart servikal mediastinoskopide 2,3,4 ve 7 no'lu istasyonlarda bulunan lenf nodlarından biyopsi alınmaktadır. Subkarinal bölgede bulunan posterior lenf nodlarından biyopsi alınmaktadır. Bazı olgularda nadiren de olsa hiler (10 no'lu istasyon) lenf nodlarından da biyopsi alınabilmektedir fakat bu girişim özellikle pnömotoraks ve pulmoner arter yaralanma riskini artırır. Bazı yazarlar operabl akciğer kanseri olan tüm hastalara, bazıları ise yalnız patolojik boyutta lenf bezi olan hastalara mediastinoskopi yapılması gerektiğini savunurlar. Mediastinoskopinin negatif olma olasılığı yüksek olan olgularda torakotomi ile aynı seansta uygulanabilir.

Yapılan prospektif karşılaştırmalı çalışmalarda, mediastinoskopinin evrelemede klinik evrelemeye (BT ve MR ile yapılan) üstün olduğu gösterilmiştir (44). Mediastinoskopi, birçok hastanın tanı maliyetini arttırmıştır ama gereksiz torakotomiler ve mortaliteler ile karşılaştırıldığında maliyeti önemsiz olarak kabul edilmiştir. Dezavantajı ise posterior subkarinal, anterior mediastinal ve aortikopulmoner pencere lenf nodlarından biyopsi alınamamasıdır.

Mediastinoskopi endikasyonları şu şekilde sıralanabilir:

1. Akciğer kanserli hastalarda tanı ve evrelemede

- Ipsilateral veya kontralateral mediastinal lenf bezlerinde metastatik hastalığın gösterilmesinde,

- Pulmoner rezeksiyondan fayda görmesi beklenen T3 veya T4 tümörlü hastalarda (lenf bezi çapına bakılmaksızın) mediastinal lenf nodu metastazının saptanmasında,
  - Küçük hücreli akciğer kanseri tanısı konulan soliter pulmoner kitlesi olan hastalarda pulmoner rezeksiyondan önce (lenf bezi boyutuna bakılmaksızın) mediastinal lenf bezi metastazının saptanmasında,
  - Bilgisayarlı tomografide 1 cm den büyük lenf bezi olan olguların tümünde,
  - Mediastinal lenf bezi çapına bakılmaksızın histopatolojisi adenokanser ve büyük hücreli kanser olan hastaların tümünde (44),
2. Neoadjuvan tedavi planlanan hastaların uygunluğunun belirlenmesinde,
  3. Senkron bilateral pulmoner lezyonu olan hastalarda senkron tümör veya primer tümör metastazı ayırımında (45).

Mediastinoskopinin rölatif kontraendikasyonları:

1. Ağır servikal artrit
2. Büyük servikal guatr
3. Aortik ark veya annominate arterde ileri derecede kalsifikasyon veya anevrizmatik dilatasyon
4. Trakeostomi varlığı

Mediastinoskopinin sensitivite %85-90, spesifite %100 oranındadır (33). En büyük dezavantajı yanlış negatifliğidir. Literatürde bu oran %5-10 arasında bildirilmektedir (46). En çok yanlış negatiflik subkarinal lenf nodunda, en az ise 4R istasyonunda bildirilmiştir (47). Mediastinoskopi ile pretrakeal (No:1-3), paratrakeal (No:2R,2L,4R,4L) ve subkarinal (No:7) lenf nodları örneklenebilir.

Mediastinoskopi mortalite ve morbiditesi son derece düşük güvenilir olan bir yöntemdir. Specht tarafından yayınlanan 11.000'den fazla mediastinoskopik girişimde mortalite %0,15 olarak bildirilmiştir (48). Komplikasyonları arasında kanama, ses kısıklığı, pnömotoraks, cilt enfeksiyonu ve trakea yaralanması bildirilmiştir. Standart servikal mediastinoskopi ile ulaşılamayan subaortik (No:5) ve paraaortik (No:6) lenf bezlerinin örneklenmesinde, 1971 yılında Kirchner tarafından tanımlanan ve Ginsberg tarafından da sol üst lob tümörlerinde preoperatif evreleme yöntemi olarak geliştirilen ekstended mediastinoskopi yöntemi tanımlanmıştır. Endikasyonları ve komplikasyonları standart servikal

mediastinoskopi ile aynıdır. BT'de aort kalsifikasyonu veya büyük damarlarda aterom plağı varlığı mutlak kontrendikasyon oluşturur.

### **3.11.3. Anterior Mediastinotomi**

İlk defa Mc Neill ve Chamberlaine tarafından bu yöntem uygulanmıştır. Genel anestezi altında supin pozisyonunda sol 2. veya 3. kıkırdak kosta çıkarılarak kıkırdak yatağından parmak palpasyonu ile lenf nodları bulunur ve direkt yöntem ile biyopsi işlemi yapılır.

Servikal mediastinoskopi ile ulaşılamayan anterior mediastinal, aortiko-pulmoner pencere(5-6 no'lu istasyon) ve posterior subkarinal (7 no'lu istasyon) bölgelerdeki lenf nodlarından biyopsi yapılmaktadır. Daha çok sol üst lob tümörlerinde 5 ve 6 no'lu istasyonlardaki lenf nodlarının örnekleme için en çok tercih edilen yöntemdir. Bowen ve ark. tarafından mediastinoskopisi negatif olan 28 sol üst lob tümürlü hastada uygulanan anterior mediastinotomi sonrası 10 hasta lokal invazyon veya mediastinal metastaz nedeni ile inoperabl olarak kabul edilmiştir (6). En sık komplikasyonları internal mammarian arter yaralanması, yara yeri enfeksiyonu ve pnömotorakstır.

### **3.11.4. Video yardımcı torakoskopik cerrahi (VATS)**

Tek akciğer ventilasyonunu idame ettirmeyi sağlayan çift lümenli endotrakeal bir tüp ile genel anestezi altında, lateral dekübit pozisyonu verilerek, interkostal aralıklarından 2 veya 3 port açılarak, görüntü eşliğinde yapılan bir cerrahi işlemdir. Son yıllarda akciğer kanserinin evrelendirilmesinde gittikçe artan sıklıkta kullanılmaktadır. Subaortik (No:5), paraaortik (No:6), subkarinal (No:7), paraözefageal (No:8), inferior pulmoner ligaman(No:9) lenf nodlarının örneklenmesinde alternatif bir teknikte yapılan invaziv bir evreleme yöntemidir. Özellikle alt lob tümörlerinde 8 ve 9 no'lu istasyonlardaki lenf nodu pozitifliklerinin, mevcut olan invazif yöntemlerle tespit edilememesi, gelecekte evreleme amaçlı torakoskopik incelemeyi daha değerli hale getirebilir. Yapılan bir çalışmada aortiko-pulmoner, subkarinal, ve azygos civarındaki lenf nodu örnekleme ile yapılan akciğer kanseri evrelemesinde, %100 sensitivite ve özgüllüğe sahip olduğu ve yanlış negatiflik oranının %0 olduğu tespit edilmiştir (49). 204 hasta üzerinde yapılan bir prospektif çalışmada VATS ile BT karşılaştırılmış ve her iki yöntemlede N0 bulunan hastalara torakotomi ve rezeksiyon yapılmıştır(50).



VATS'ın sensitivitesi %80, spesifitesi %100, negatif prediktif değeri %90 olarak bulunurken, BT'nin ise sensitivitesi %50, spesifitesi %81 ve negatif prediktif değeri ise %76 olarak bulunmuştur.

### **3.11.5. Skalen Lenf Nodu Biyopsisi**

Rutinde kullanılan bir yöntem değildir. Bugün N2 varlığı preoperatif ortaya konulan olgularda toraks dışı metastaz varlığının ispatlanmasında önerilen bir yöntemdir. Bununla birlikte mediastinoskopi ile eş zamanlı skalen lenf nodu biyopsisi ile daha doğru bir evrelemenin yapılabileceği Lee ve Ginsberg tarafından önerilmiştir. 1996'da Lee ve Ginsberg tarafından yapılan bir çalışmada; nonskuamöz, santral tümörlerde mediastinoskopi ile N2 bulunmuş hastaların %5.4'de skalen lenf nodu biyopsisi ile N3 hastalık tespit etmişler ve bu hastaları inoperabl kabul etmişlerdir (51).

## **3.12. CERRAHİ TEDAVİNİN SAĞKALIMA ETKİSİ**

Akciger kanseri cerrahisinde sağkalımı etkileyen iki temel faktör vardır. Komplet rezeksiyon ve lenfatik invazyon durumudur. N2 cerrahisinde de başarının en önemli faktörü, komplet rezeksiyon olduğu konusunda uzlaşma mevcuttur (17,54,55). Komplet ve inkomplet rezeksiyon kavramını farklı otörler birbirine yakın tanımlamışlardır.

### **3.12.1. Küratif Rezeksiyon**

Primer tümör rezeksiyonunun, tüm ulaşılabilir lenf nodlarını sistematik diseksiyonu ile birlikte yapılması, geride tümör kalmaması ve sınırların mikroskopik olarak temiz olmasıdır.

### **3.12.2. Komplet Rezeksiyon**

Tümörel lezyonun, visseral plevrayı aşmamış, cerrahi sınırlarda invazyon saptanmamış, komplet mediastinal lenf nod diseksiyonu yapılmış olup, hiçbir lenf nodunda tutulum saptanmamış oluşudur.

### **3.12.3. Relatif Komplet Rezeksiyon**

Cerrahi sınırlarda invazyon saptanmamakla beraber, visseral plevra aşılımış ve/veya komplet mediastinal lenf nod diseksiyonu yapılmış olmakla birlikte, herhangi bir lenf nodunda tutulum saptanmış olmasıdır.

### **3.12.4. İnkomples Rezeksyon**

Rezidü tümör bırakılmış ya da mediastinal lenf nod disseksiyonu yapılmamış oluşudur.

Komplet rezeksyon oranı, klinik evre I de %95 lere ulaşır (57). Martini, mediastinoskopi yapmadığı hastalarda, rezektabiliteyi %83, komplet rezeksyon 42 oranını ise % 30 bildirmiştir (56). Mediastinoskopi ile mediastinal tutulum saptanan olgularda küratif rezeksyon oranı %9,4 olarak bildirilmektedir. Rezeksyon uygulanan tüm hastalar dahil edilirse, komplet rezeksyon oranı %60 lara yaklaşır. Komplet rezeksyon oranı değişik çalışmalarda %50,4-65 olarak verilmiştir (14). Watanabe (3), komplet rezeksyon oranını klinik olarak N2 düşünülenlerde %46, klinik olarak N2 düşünülmeyenlerde ise %65.9 olarak bildirmiştir. Komplet rezeksyon sonrası sağkalımlar, inkomples rezeksyon sonrası elde edilenlerden bariz şekilde daha iyidir. Akciğer rezeksyonunun genişliğinin ise sağkalımı etkilemediği birçok makalede bildirilmektedir (16).

### **3.13. TÜMÖR HÜCRE TİPİNİN SAĞKALIMA ETKİSİ**

Küçük hücreli dışı akciğer kanserli olgularda mediastinal lenf nod metastazına en sık neden olan hücre tipi adenokarsinomdur (57). N2 hastalıkta hücre tipinin sağkalımı etkilemediği saptanmış olmakla beraber, genel kanı skuamöz karsinomda daha iyi sağkalım elde edildiği yönündedir (3,24). Skuamöz karsinomda elde edilen bu iyi sağkalım, kontrateral mediastene metastaz yapma oranının daha düşük, perinodal invazyon yerine intranodal invazyon yapma oranının daha yüksek oluşu ile açıklanmıştır. Naruke, T1N2 skuamöz ve adenokarsinom hastaları için yakın sağkalımlar bildirmiş (%30 - %35) ancak, T2 ve T3 evresinde skuamöz karsinom lehine fark ortaya çıktığını rapor etmiştir (13).

#### 4. MATERYAL ve METOD

İnönü Üniversitesi Tıp Fakültesi Turgut Özal Tıp Merkezi Göğüs Cerrahisi Kliniğinde 02/06/1998 – 16/09/2008 tarihleri arasında “küçük hücreli dışı akciğer kanseri” tanısı konulan ve mediastinoskopi+torakotomi yapılan 99 olgu değerlendirildi. Büyük hücreli karsinom olguları çalışma dışı bırakıldı. Tüm olgular hücre tipi, tümör lokalizasyonu, toraks BT bulguları (kitle bulguları ve lenf nodu sayısı, lokalizasyonu, çapı) ve operasyon bulguları ışığında değerlendirildi.

Hastaların patolojik tanıları balgam sitolojik inceleme, bronkoskopik endobronşiyal biyopsi, transbronşiyal iğne aspirasyon biyopsisi, transtorasik ince iğne aspirasyon biyopsisi (TTİAB) ile veya cerrahi spesmenlerin (VATS / exploratif torakotomi) değerlendirilmesi ile konuldu.

Histopatolojik tiplere Dünya Sağlık Örgütü sınıflandırılmasına göre belirlendi(58). Patolojik tanıları konulan hastaların uzak metastaz açısından sistemik taramaları yapıldı (beyin BT, batin USG veya üst abdomen BT, tüm vücut kemik sintigrafisi).

Hastalarda radyolojik ve bronkoskopik bulgularına göre mevcut kitle santral ya da periferik olarak sınıflandırıldı. Eğer fiberoptik veya rijit bronkoskopi ile görüntülenen endobronşiyal bir lezyon varsa veya PA akciğer grafide tümör, 1/3 santralde lokalize ise santral; bunun dışında kalanlar periferik kitle olarak değerlendirildi.

Hastalara klinik ve radyolojik değerlendirmeyi takiben mediastinoskopi ve/veya torakotomi kararı alındı.

Çalışma yapılırken tüm hastaların toraks BT'leri tek bir radyolog tarafından yeniden değerlendirildi. Tomografik olarak yatay ekseninde çapı 1cm veya 1cm'i

geçen lenf nodları patolojik olarak kabul edildi.

Mediastinoskopi; ameliyathane şartlarında, genel anestezi altında, endotrakeal entübasyonu takiben 17cm'lik mediastinoskop ile Carlens'in tanımladığı klasik teknik ile uygulandı. Biyopsiler, tespit edilen lenf nodlarından American Joint Comitte on Cancer (AJCC) lenf nodu haritasına göre isimlendirilerek alındı.

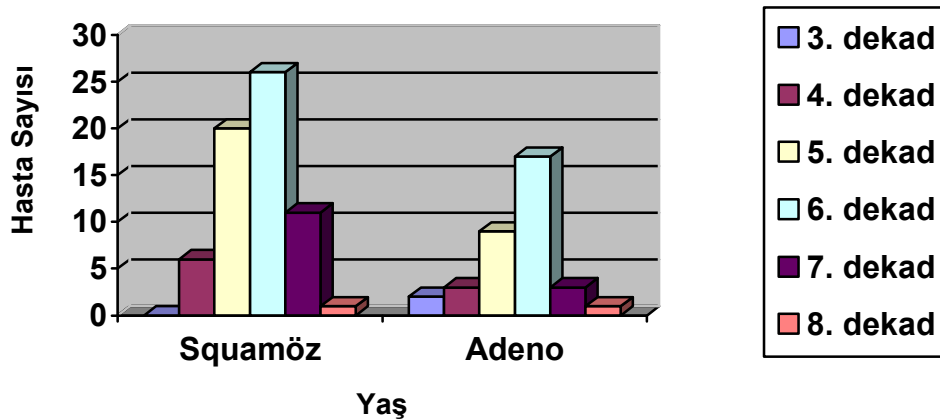
Mediastinoskopi ile elde edilen histopatolojik sonuçlar, ulaşılan mediastinal lenf nodlarının, metastatik tutulumu yönünden pozitif ve negatif olarak iki gruba ayrıldı.

Torakotomiye giden olgularda saptanan tüm lenf nodları rezeke edildi. American Joint Comitte on Cancer (AJCC)'in lenf nodu istasyon kriterlerine göre işaretlendi. Rezeke edilen lenf nodlarının boyutları fiksasyon öncesi ölçüldü. İki boyutlu ölçülen lenf nodlarının çapları ve lokalizasyonları kaydedildi.

Mediastinoskopi ve/veya torakotomi uygulanan hastaların histopatoloji raporları incelenerek, lenf nodlarının metastatik tutulum yönünden sınıflandırılması yapıldı. Daha sonra hastaların BT bulguları ile mediastinoskopi ve/veya torakotomi sonuçları karşılaştırıldı. Bu karşılaştırmaların ışığında BT'nin mediastinal lenf nodu değerlendirmesindeki sensitivite, spesifite ve doğruluk değerleri hesaplandı.

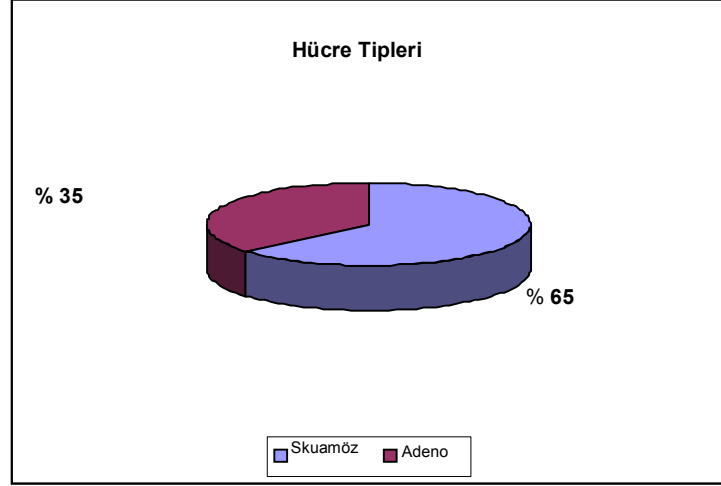
Çalışmaya alınan hastaların 87'si (%87) erkek, 12'si (%12) kadın idi. En küçük yaş 30, en büyük yaş ise 85 idi (Grafik-1). Ortalama yaş 61 olarak bulundu. Erkeklerde 61 (range 30 - 85), kadınlarda 61 (range 50-75) idi.

### Olguların Yaş Dağılımı

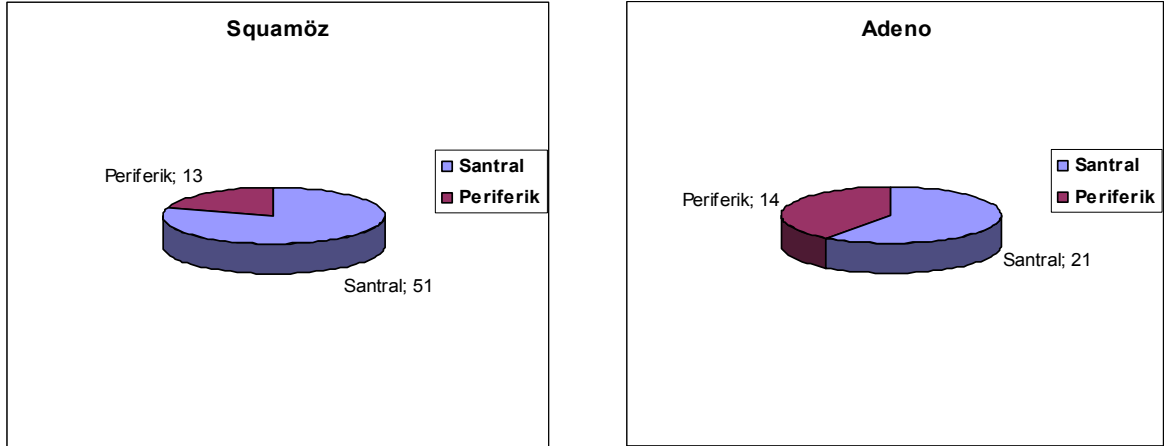


Grafik -1: Olguların Hücre Tipine Göre Yaş Dağılımı.

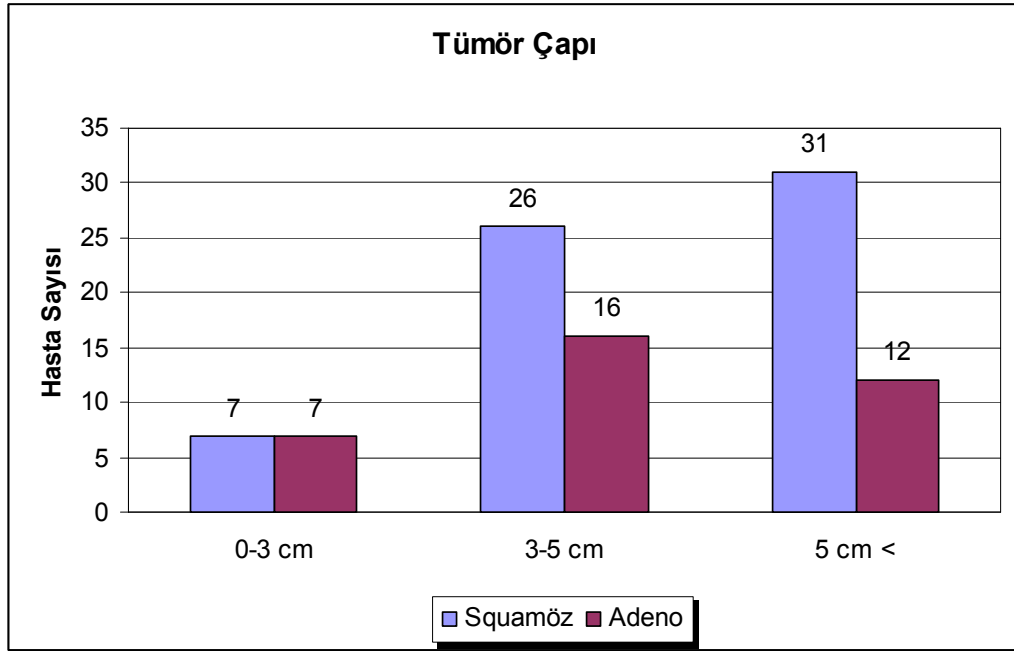
Olguların 64'ü(%65) skuamöz karsinom, 35'i (%35) adeno karsinom idi (Grafik 2). Skuamöz karsinomlu 64 olgunun 51'inde (%80) kitle, santral, 13'ünde (%20) periferik yerleşimli idi. Buna karşın, adeno karsinomlu 35 olgunun, 21'inde (%60) santral, 14'ünde (%40) periferik yerleşimli kitle saptandı (Grafik 3). Kitle 14 hastada 0-3 cm., 42 hastada 3-5cm., 43 hastada >5cm. boyutlarında idi (Grafik-4).



**Grafik -2: Olguların hücre tipine göre oranları.**



**Grafik -3: Olguların Hücre Tipine Göre Yerleşim Oranları.**



**Grafik-4: Hücre Tipine Göre Tümör Çapları**

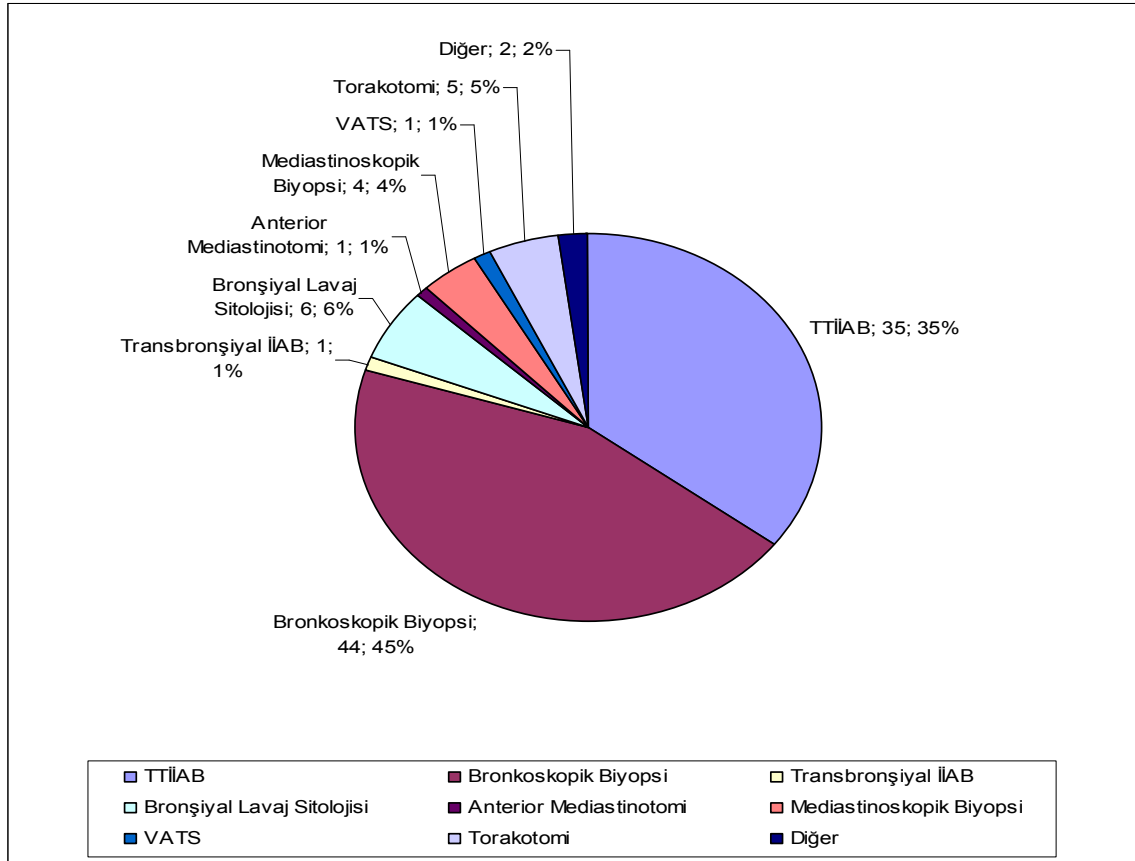
Skuamöz karsinomlu 64 olgunun 33'ünde (%52) sağ akciğer, 31'inde (%48) ise sol AC tutulumu gözlemlendi. Kitle 64 olgunun 27'sinde (%42) üst lob, 4'ünde (%6) orta lob, 33'ünde (%52) alt lob lokalizasyonunda idi.

Adeno karsinomlu 35 olgunun 23'ünde (%66) sağ akciğer, 12'sinde (%34) sol akciğer tutulumu vardı. Kitle 35 olgunun 16'sında (%46) üst lob, 3'ünde (%8) orta lob, 16'sında (%46) alt lob lokalizasyonunda idi (Tablo-9).

KHDAK' lu 99 olguda tanıya, 35'inde (%35) TTİAB, 44'ünde (%45) bronkoskopik biyopsi, 1'inde (%1) transbronşiyal İİAB, 6'sında (%6) bronşiyal lavaj sitolojisi, 1'inde (%1) anterior mediastinotomi, 4'ünde (%4) mediastinoskopik biyopsi, 1'inde (%1) VATS, 5'inde (%5) torakotomi ve 2'sinde (%2) intrakraniyal kitle eksizyonu ile ulaşıldı. Tanı yöntemleri oransal olarak Grafik-5'te gösterilmiştir.

**Tablo-9: Tümörlerin Hücre Tipine Göre Lokalizasyonları**

LOKALİZASYON	SKUAMÖZ	ADENO
<b>SAĞ AKCİĞER</b>	<b>33 ( %52)</b>	<b>23 ( %66)</b>
Sağ Üst Lob	13 (%39)	11 (%48)
Sağ Orta Lob	4 (%12)	3 (%13)
Sağ Alt Lob	16 (%48)	9 (%39)
<b>SOL AKCİĞER</b>	<b>31 (%48)</b>	<b>12 (%34)</b>
Sol Üst Lob	14 (%45)	5 (%45)
Sol Alt Lob	17 (%55)	7 (%55)



**Grafik -5: Tanı Yöntemlerinin Oransal Dağılımları.**

Diagnostik amaçlı TTİİAB yapılan 3 (%9) hastada pnömotoraks gelişti. Tüp torakostomisi uygulandı. Diagnostik amaçlı yapılan diğer girişimler sonucu komplikasyon gelişmedi.

Preoperatif tanı 55 (%56) olguda skuamöz hücreli karsinom, 19 (%19) olguda adeno karsinom idi. Yirmibeş (%25) olguda ise hücre tipi belirlenemedi ve patoloji spesmenleri KHDAK olarak değerlendirildi. Preoperatif dönemde KHDAK tanısı alan grupta; N2 hastalığa sahip hastalarda hücre tipi tayini mediastinoskopi ile, N2 hastalık olmayanlarda ise rezeksiyon materyalinin incelenmesi sonucu hücre tipi tayini yapılmıştır. KHDAK olarak raporlanan 25 olgunun 16'sına postoperatif olarak (%64) adeno karsinom, 9'una (%25) skuamöz karsinom tanıları konuldu (Tablo-10).

**Tablo-10: Olguların Pre ve Postoperatif Histolojik Tanıları.**

TANI	PREOPERATİF	POSTOPERATİF
KHDAK (Alt grubu belirlenmemiş)	25	-
Skuamöz	55	64
Adeno	19	35

Tüm hastalar mediastinoskopi öncesinde radyolojik ve klinik olarak TNM sınıflamasına göre evrelendirildi. Mediastinal nodal tutulum açısından toraks BT de kısa transvers çapın  $\geq 1$  cm olması N2 hastalık olarak değerlendirildi. Grafik-6 da 99 hastanın hücre tipine göre preoperatif evreleri gösterilmiştir.

Skuamöz hücreli 64 olgunun 30'unda toraks BT mediastinal lenf nodu tutulumu pozitif olarak değerlendirildi. Bu olguların 26'sında (%87) tümör santral, 4'ünde (%13) periferik yerleşimli idi.

Adeno kanserli 35 olgunun 15'inde toraks BT mediastinal lenf nodu tutulumu pozitif olarak değerlendirildi. Bu olguların 11'inde (%73) tümör santral,



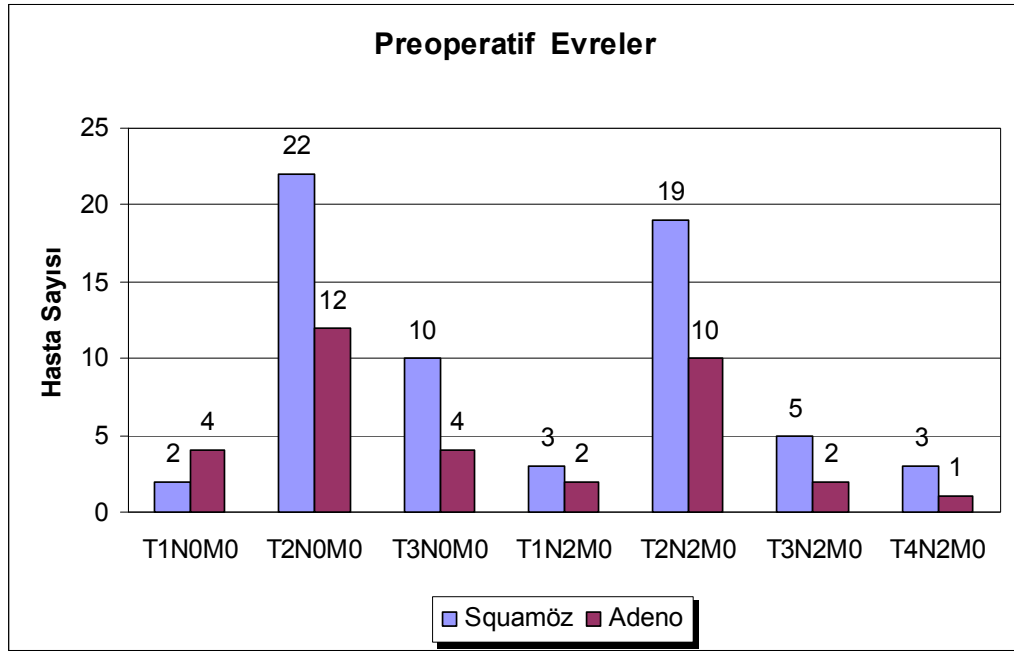
4'ünde (%27) periferik yerleşimli idi (Tablo-12). Saptanan mediastinal lenf nodlarının istasyonlara göre dağılımı ve sayısal dökümü Tablo-11 de gösterilmiştir.

**Tablo-11: Toraks BT' de Çapı 1cm ve üzeri saptanan lenf nodlarının Lokalizasyonu.**

Lokalizasyon	Skumöz	Adeno
Pretrakeal	8	5
Paratrakeal	21	8
Prevasküler	2	1
Prekarinal-Perikarinal	10	3
Subkarinal	9	3
Hiler	8	6
Aortik-Window	9	5
Paraaortik	2	1
<b>TOPLAM</b>	<b>69</b>	<b>32</b>

**Tablo-12: BT'de lenf nodu tutulumunun hücre tipi ve lokalizasyonuna göre dağılımı**

	Skumöz		Adeno	
	Santral	Periferik	Santral	Periferik
BT(+)	26(%87)	4(%13)	11(%73)	4(%27)
BT(-)	25(%74)	9(%26)	10(%50)	10(%50)

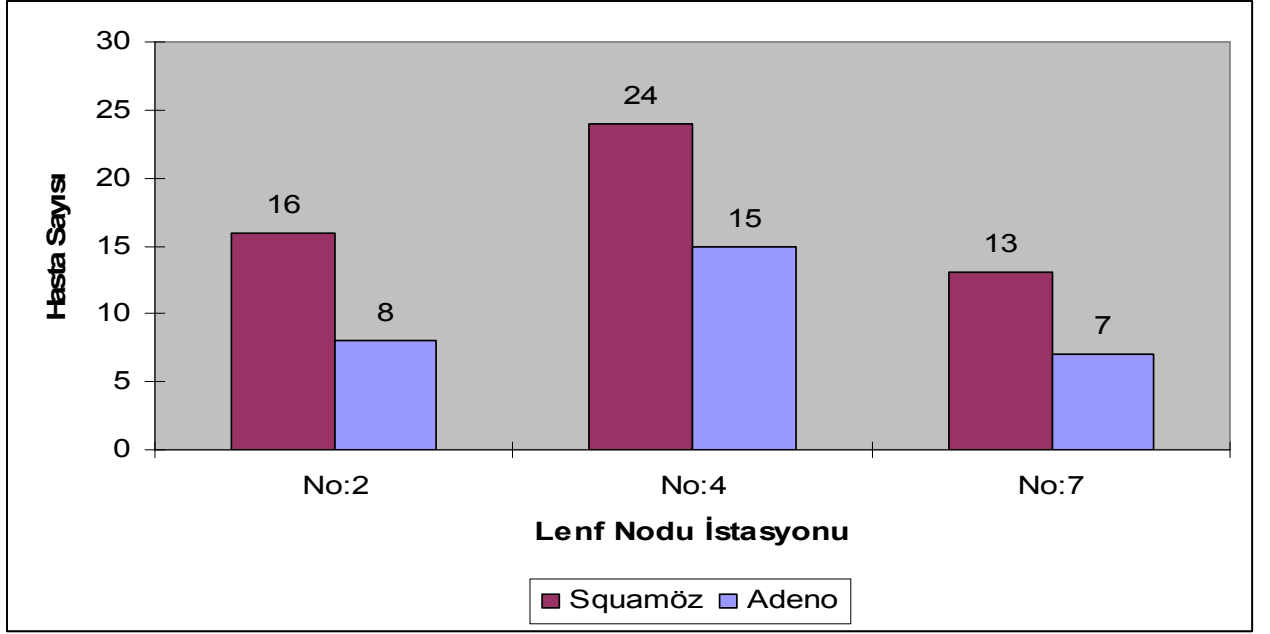


**Grafik-6: Preoperatif Evreler.**

Toraks BT'sinde MLN saptanan skuamöz karsinomlu 20 olguya ve adeno karsinomlu 13 olguya genel anestezi altında standart servikal mediastinoskopi yapılarak lenf nodu biyopsisi yapıldı. Toraks BT'inde MLN'nun kısa aksı 1 cm' in altında ya da saptanmayan skuamöz karsinomlu 5 olguya ve adeno karsinomlu 2 olguya da mediastinoskopik lenf nodu biyopsisi yapıldı.

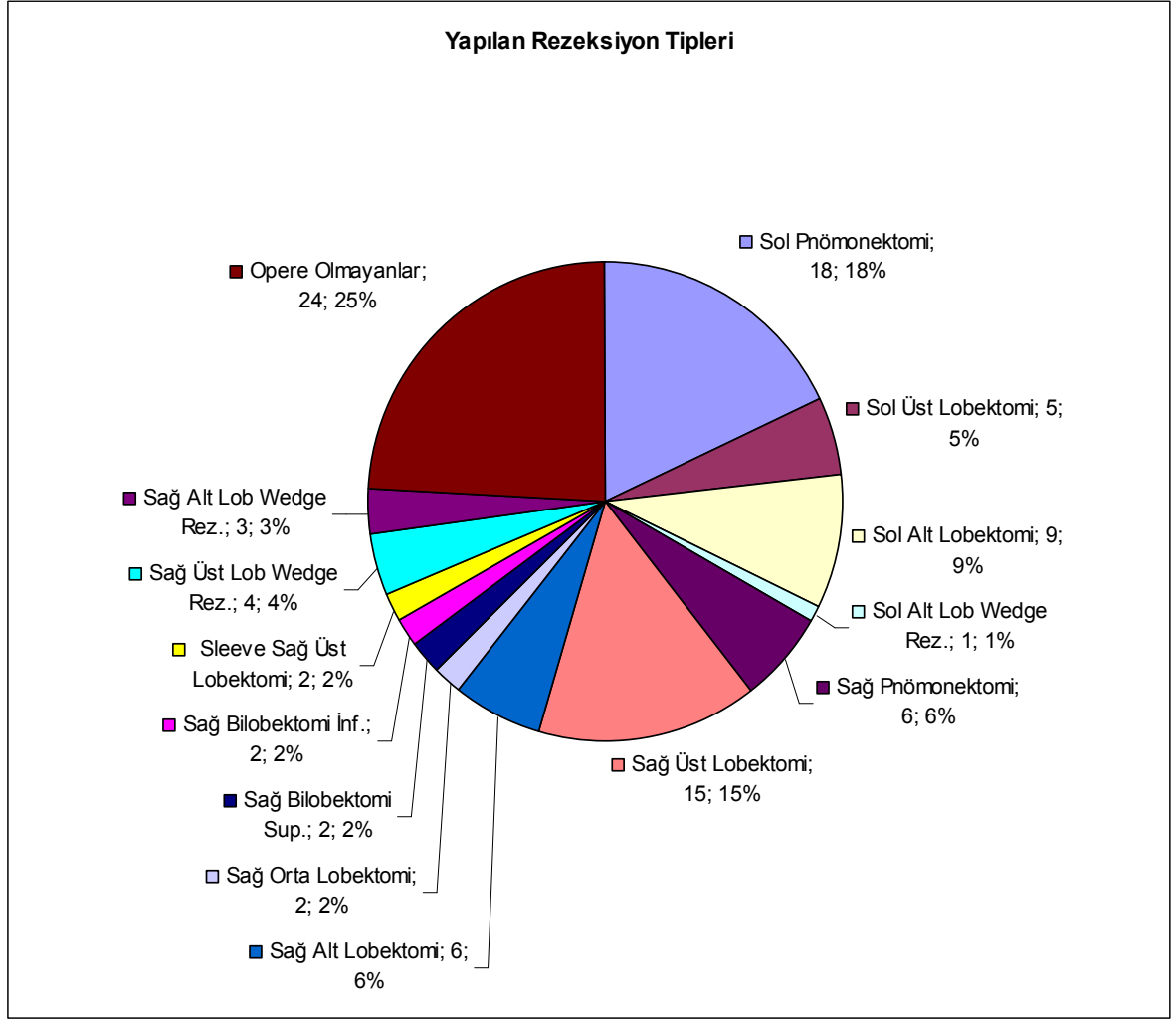
**Tablo-13: Mediastinoskopi Yapılan Olgu Sayısı**

TBT de Lenf Nodu Durumu	Skuamöz	Adeno
TBT(+)	20	13
TBT(-)	5	2



**Grafik -7: Mediastinoskopide örneklenen lenf nodu istasyonları.**

Skuamöz karsinomlu 64 vakanın 48'ine (%75) torakotomi ve anatomik akciğer rezeksiyonu yapıldı. Kırksekiz hastanın 21'ine (%44) pnömonektomi, 25'ine (%52) lobektomi veya bilobektomi yapılırken, 2'sine (%4) wedge rezeksiyon yapıldı. Adeno karsinomlu 35 olgunun 27'sine (%77) torakotomi ve anatomik akciğer rezeksiyonu yapıldı. Yirmiyedi hastanın 3'üne (%11) pnömonektomi, 18'ine (%67) lobektomi veya bilobektomi yapılırken, 6'sına (%22) wedge rezeksiyon yapıldı. Opere edilen hastaların rezeksiyon tiplerinin dağılım oranları Grafik-8 de gösterilmiştir.



**Grafik-8: Yapılan rezeksiyon oranlarının dağılımı.**

Anatomik akciğer rezeksiyonu + mediastinal lenf nodu disseksiyonu yapılan skuamöz karsinomlu 48 hastada toplam 736 adet lenf nodu rezeke edildi. 253 adet lenf nodu N1 lokalizasyonlu (%34), 483 adet lenf nodu N2 lokalizasyonlu (%66) idi. Adeno karsinomlu 27 hastada ise toplam 279 adet lenf nodu rezeke edildi. 144 adet lenf nodu N1 lokalizasyonlu (%52), 135 adet lenf nodu N2 lokalizasyonlu(%48) idi (Tablo-14).

**Tablo-14: Rezeke edilen lenf nodlarının lokalizasyonlarına göre dağılımı**

Lokalizasyon	Sayı	Skumöz		Sayı	Adeno	
		Reaktif	Metastatik		Reaktif	Metastatik
Üst Paratrakeal	48	48	0	27	27	0
Alt Paratrakeal	109	105	4	39	38	1
Subkarinal	109	104	5	25	23	2
Aortik Windov	72	70	2	10	10	0
Paraaortik	40	40	0	18	15	3
Paraözofagial	81	79	2	4	2	2
Pulmoner Ligaman	24	24	0	12	12	0
Hiler	108	85	23	50	44	6
İnterlobar	46	44	2	57	46	11
Lobar	99	79	20	37	33	4

Toraks BT'de MLN saptanan skuamöz karsinomlu 30 hastanın 20'sine mediastinoskopik, 2'sine anterior mediastinotomi yaklaşımı ile lenf nodu biyopsisi yapıldı. Bu hastaların 6'sında N2 hastalık saptandı. N2 hastalık saptanmayan 14 hastanın 12'sine ve invaziv evreleme yapılmayan sekiz hastaya torakotomi yapıldı. İki hasta operasyonu kabul etmedi. Operasyona giden 20 hastanın üçünde operasyonda N2 saptandı. Onaltı hastaya anatomik rezeksiyon yapılırken 4 hasta inrezektabl olarak değerlendirildi.

Toraks BT de MLN saptanmayan skuamöz karsinomlu 34 hastanın 5'ine mediastinoskopi, birine anterior mediastinotomi yapıldı. Bu hastalarda N2 tutulumu saptanmadı. Medikal olarak inoperabl olan iki hasta dışında diğer 32 hasta torakotomiye gitti. Bu hastalardan 30'unda anatomik rezeksiyon yapılırken, bir hastaya wedge rezeksiyon yapıldı ve bir hasta inrezektabl olarak kabul edildi. Bu hastalardan 3'ünde N2 tutulumu saptandı.

Toraks BT'de mediastinal lenf nodu saptanan Adeno Karsinomlu 15

hastadan 13'üne mediastinoskopik lenf nodu biyopsisi yapıldı. Bu hastaların 6'sında N2 hastalık saptandı. İki hastaya ise mediastinoskopik lenf nodu biyopsisi yapılmadı. Mediastinoskopi ile N2 tutulumu saptanmayan hastalardan biri medikal inop kabul edildi. Diğer 6 hasta ve invaziv evereleme yapılmayan iki hasta torakotomiye gitti. Altı hastada anatomik akciğer rezeksiyonu, 2 hastada ise akciğer wedge rezeksiyon yapıldı. Bu olgulardan 4'ünde N2 tutulumu saptandı.

Toraks BT'de mediastinal lenf nodu saptanmayan adeno karsinomlu 20 hastadan 2 hastaya mediastinoskopik ve 1 hastaya ise anterior mediastinotomi yaklaşımı ile mediastinal lenf nodu biyopsisi yapıldı. Bu hastalarda N2 hastalık saptanmadı. Olguların tümü torakotomiye gitti. Onbeş hastaya anatomik rezeksiyon yapılırken, dört hastaya wedge rezeksiyon yapıldı. Bir hasta inrezektabl bulundu. Postoperatif Mediastinoskopi + Anterior Mediastinotomi yapılan 3 hastadan, 2 hastaya postero – lateral yaklaşım ile anatomik akciğer rezeksiyonu + mediastinal lenf nodu disseksiyonu yapıldı. Diğer hastaya ise torakoskopik akciğer wedge rezeksiyonu + mediastinal lenf nodu eksizyonu yapıldı. Bu hastalarda cerrahi sonrası N2 hastalık saptanmadı.

Toraks BT'de mediastinal lenf nodu saptanmayıp, mediastinal lenf nodu biyopsisi yapılmayan adeno karsinomlu 17 hastaya postero – lateral torakotomi yapıldı. Bir hastada tümörün vena cava superiora ve pulmoner artere invaze olduğu saptandı. İnrezektabl olarak değerlendirilen hasta postoperatif dönemde Onkoloji kliniğine devredildi. 13 hastaya anatomik akciğer rezeksiyonu + mediastinal lenf nodu disseksiyonu yapıldı. Üç hastaya ise wedge rezeksiyon + mediastinal lenf nodu eksizyonu yapıldı. Rezeksiyon yapılan 13 hastada N2 hastalık saptanmazken, 3 hastada N2 hastalık saptandı.

Toplam 99 hastanın 81'ine torakotomi yapıldı. Torakotomi yapılan 81 hastanın 67'sinde anatomik cerrahi rezeksiyon ve mediastinal lenf nodu disseksiyonu yapıldı. Kalan 14 hastanın 8'inde wedge rezeksiyon ve mediastinal lenf nodu eksizyonu yapılırken; 6 hastada ise kitle inrezektabl kabul edilerek, tümörden biyopsi ve ulaşılabilen istasyonlardan lenf nodu örnekleme yapılarak torakotomi sonlandırıldı.

Veriler SPSS for Windows 16.0 istatistik programı kullanılarak hesaplandı. Bağımsız gruplar arasında oranların karşılaştırılmasında pearson'un ki-kare testi kullanıldı.  $p < 0.05$  değeri istatistiksel olarak anlamlı kabul edildi.

## 5. BULGULAR

Çalışmamızda 99 hastanın Toraks BT'lerinin mediastinal kesitleri incelendiğinde 45 hastada toplam 87 adet lenf nodunun 1cm ve yukarısında olduğu radyologlar tarafından tespit edildi. Pozitif olarak tespit edilen 87 adet lenf nodlarından 25 adedi mediastinoskopide, 10 adedi ise torakotomide yapılan lenf nodu disseksiyonunda metastaz tespit edilmiştir. Bunlardan 5 ve 6 no'lu istasyonlarda tespit edilen 4 adet lenf nodu mediastinoskopide örneklenemeyen lenf nodlarıdır. 1 adet metastatik lenf nodu ise anterior mediastinotomi ile bir hastada tespit edilmiştir. Mediastinal lenf nodu istasyonlarına göre metastatik tutulumun dağılımı Tablo-15 de gösterilmiştir.

**Tablo-15: BT pozitif nodlardan bulunan metastatik nodların lenf nodu istasyonlarına göre dağılımı.**

Lenf Nodu İstasyonu	BT' de Saptanan Nod Sayısı(1cm veya >1cm)	BT' de(+) nodların Mediastinoskopide(+) liği	BT' de(+) nodların Torakotomide(+) liği ( Mdx de(-) ) ?
No:2	16	8	0
No:4	42	13	4
No:5	14	0	3
No:6	3	0	1
No:7	12	4	2

KHDAK tanısı alan 99 hastanın 45'inde (skuamöz 30, adeno 15), BT'de 1 cm den büyük mediastinal lenf nodu saptanmıştır. Mediastinoskopi ve sistematik örnekleme ile bu hastaların 20'sinde (skuamöz 10, adeno 10) mediastinal lenf nodu metastazı saptanmıştır. Diğer 54 (skuamöz 34, adeno 20) hastada ise BT'de N2 görülmemiştir. Bu hastaların mediastinoskopi ve torakotomi sonrası yapılan değerlendirmede 6 (skuamöz 3, adeno 3) hastada metastaz N2 pozitifliği saptanmıştır (Tablo-16).

**Tablo-16: Tümörün hücre tipine göre BT'de nodal tutulumun değerlendirilmesi.**

Hücre Tipi + Hasta Sayısı	Gerçek Pozitif	Gerçek Negatif	Yanlış Pozitif	Yanlış Negatif
<b>Skumöz n=64</b>	10 %33.3	31 %91.2	20 %66.7	3 %8.8
<b>Adeno n=35</b>	10 %66.7	17 %85	5 %33.3	3 %15
<b>Toplam n=99</b>	20 %44.4	48 %88.9	25 %55.5	6 %11.1

Toplam 99 hasta için BT'nin sensitivitesi %77, spesifitesi %66, doğruluk oranı %69, pozitif prediktif değeri %44 ve negatif prediktif değeri %89 olarak hesaplandı (Tablo-17).

**Tablo-17: Hücre tipine göre mediastinal lenf nodu tutulumda BT'nin etkinliğinin değerlendirilmesi.**

Hücre Tipi + Hasta Sayısı	Sensitivite GP/GP+YN	Spesifite GN/GN+YP	Accuracy GP+GN/Tüm Olgu Sayısı	PPV GP/GP+YP	NPV GN/GN+YN
<b>Skumöz n=64</b>	% 77	% 61	% 64	% 33	% 91
<b>Adeno n=35</b>	% 77	% 77	% 77	% 67	% 85
<b>Toplam n=99</b>	% 77	% 66	% 69	%44	% 89

GP:Gerçek Pozitif, YN:Yanlış Negatif, GN:Gerçek Negatif, YP:Yanlış Pozitif



Santral yerleşimli tümörlerde 72 olgunun 19'unda (%26) oranında histopatolojik olarak metastaz saptandı. Periferik yerleşimli tümörlerde 27 olgunun 7'sinde (%26) metastaz varlığı saptandı. Lenf nodu tutulumu açısından iki grup arasında istatistiksel olarak bir farklılık bulunamadı ( $p=0.963$ ). Tümör lokalizasyonunun hücre tipine göre nodal tutulumu Tablo-18 de gösterilmiştir.

Skuamöz hücreli akciğer kanserli olgularda mediastinal lenf nodu metastazı 64 olgunun 13'ünde(%20) saptandı (13/64). BT'nin skuamöz kanserli olgular için gerçek pozitiflik oranı %33 (10/30), yalancı pozitiflik oranı ise %67 (20/30) olarak hesaplandı. Gerçek negatiflik oranı %91 (31/34), yalancı negatiflik oranı ise %9 (3/34) idi. BT'nin sensitivitesi %77, spesifitesi %61, doğruluk oranı %64, pozitif prediktif değeri %33 ve negatif prediktif değeri %91 olarak hesaplandı.

Santral yerleşimli skuamöz karsinomlu olgularda 51 olgunun 10'unda (%20) oranında patolojik N2 saptandı. Toraks BT'sinde MLN pozitif 26 olgunun 9'unda (% 35) ve toraks BT de MLN negatif 25 olgunun 1'inde (%4) mediastinal lenf nodu tutulumu vardı. GP'lik (gerçek pozitif) oranı %35 iken, YN'lik (yanlış negatiflik) oranı %4 olarak bulundu. Bu olgularda BT'nin sensitivitesi %90, spesifitesi %59, accuracy (doğruluk) %65 olarak hesaplandı.

Periferik yerleşimli; skuamöz karsinomlu 13 olgunun 3'ünde (%23) metastaz varlığı saptandı. BT'de MLN pozitif 4 olgunun ise 1'inde, MLN negatif olarak düşünülen 9 olgunun ise 2'sinde mediastinal lenf nodu tutulumu pozitif idi. GP'lik oranı %25 iken, YN'lik oranı %22 olarak bulundu. Bu olgularda BT'nin sensitivitesi %33, spesifitesi %70, accuracy(doğruluk) %62 olarak hesaplandı. Santral ve periferik tutulum gösteren kitleler arasında lenf nodu metastazı açısından Ki-Kare testi ile araştırıldı ancak istatistiksel olarak anlamlı bir farklılık bulunmadı ( $p=0.781$ ).

Adeno karsinomlu 35 olgunun 13'ünde (%37) mediastinal lenf nodu metastazı saptandı. BT'de MLN pozitif 15 hastanın 10'unda postoperatif mediastinal lenf nodu tutulumu saptandı. MLN tutulumu negatif 20 olgunun 17'sinde patolojik lenf nodu tutulumu saptanmazken, üçünde N2 hastalık vardı. BT'nin adeno kanserde BT'nin gerçek pozitiflik oranı %67 (10/15), yalancı negatiflik oranı %15 (3/20) olarak bulundu. Elde edilen bu değerlere göre adeno karsinomlu hastalarda BT'nin sensitivitesi %77, spesifitesi %77, doğruluk oranı %77, pozitif prediktif değeri %67 ve negatif prediktif değeri %85 olarak hesaplandı.

Toraks BT'sinde MLN'u saptanan santral yerleşimli adeno karsinomlu 11 olgunun 7'sinde (%64) mediastinal lenf nodu tutulumu saptandı. Toraks BT'sinde MLN negatif olan santral yerleşimli adeno karsinomlu 10 olgunun 2'sinde (%20) postoperatif mediastinal lenf nodu tutulumu bulundu. Santral yerleşimli adeno karsinomlu olgularda, BT'nin sensitivitesi %78, spesifitesi %60, accuracy (doğruluk) %68 olarak hesaplandı.

Radyolojik N2 pozitif periferik adeno karsinomlu 4 olgunun 3'ünde (%75) mediastinal lenf nodu tutulumu saptanırken, 1'inde ( % 25 ) saptanmadı. Radyolojik N2 negatif 10 olgunun 1'inde (%10) mediastinal lenf nodu tutulumu vardı. Periferik yerleşimli adeno karsinomlu olgularda ise BT'nin sensitivitesi %75, spesifitesi %92, accuracy (doğruluk) %88 olarak hesaplandı. Santral ve periferik adeno karsinom gurupları arasında mediastinal lenf nodu metastazı açısından istatistiksel olarak anlamlı bir farklılık bulunmadı (p=0.392).

Santral skuamöz hücreli karsinom gurubu ile santral adeno karsinom gurubu arasında mediastinal lenf nodu metastazı açısından İstatistiksel olarak anlamlı bir farklılık vardı (p=0.042). Periferik skuamöz hücreli karsinom gurubu ile periferik adeno karsinom gurubu arasında mediastinal lenf nodu metastazı açısından istatistiksel olarak anlamlı bir farklılık bulunmadı (p=0.745).

**Tablo-18: Tümör lokalizasyonu ve hücre tipine göre BT'de nodal tutulumun değerlendirilmesi.**

	Skuamöz		Adeno	
	<i>Santral</i>	<i>Periferal</i>	<i>Santral</i>	<i>Periferal</i>
<b>Gerçek Pozitif (BT + / Patoloji +)</b>	9 %35	1 %25	7 %64	3 %75
<b>Gerçek Negatif (BT - / Patoloji -)</b>	24 %96	7 %78	8 %80	9 %90
<b>Yalancı Pozitif (BT + / Patoloji -)</b>	17 %65	3 %75	4 %36	1 %25
<b>Yalancı Negatif (BT - / Patoloji +)</b>	1 %4	2 %22	2 %20	1 %10

**Tablo-19: Tümörlerin santral ve periferik yerleşimine göre lenf nodu tutulumunda BT'nin etkinliğinin değerlendirilmesi.**

Hücre Tipi + Hasta Sayısı	Sensitivite GP/GP+YN	Spesifite GN/GN+YP	Accuracy GP+GN/Tüm Olgu Sayısı	PPV GP/GP+YP	NPV GN/GN+YN
<b>Skumöz Santral n=51</b>	%90	%59	%65	%35	%96
<b>Skumöz Periferik n=13</b>	%33	%70	%62	%25	%88
<b>Adeno Santral n=21</b>	%78	%67	%71	%64	%80
<b>Adeno periferik n=14</b>	%75	%90	%86	%75	%90
<b>Toplam santral n=72</b>	%84	%60	%67	%43	%91
<b>Toplam Periferik n=27</b>	%57	%80	%74	%50	%84

GP:Gerçek Pozitif, YN:Yanlış Negatif, GN:Gerçek Negatif, YP:Yanlış Pozitif

Tüm olgularda üst,orta ve alt lob lokalizasyonuna göre metastatik mediastinal lenf nodu tutulumu değerlendirildiğinde; sağ üst lob tümörlü 24 olgunun 3'ünde (%13), sol üst lob tümörlü 19 olgunun 4'ünde (%21), sağ alt lob tümörlü 25 olgunun 11'inde (%44), sol alt lob tümörlü 24 olgunun 5'inde (%21), sağ orta lob tümörlü 7 olgunun 3'ünde (%43) lenf nodu metastazı saptanmıştır (Tablo-20).

Tablo-20 de tümör yerleşim yerlerinin, BT'de MLN'u durumu ve N2 hastalığı ile ilişkileri gösterilmiştir. Her iki hücre tipinde; BT'de MLN'u (+) olan 18 sağ orta ve

alt lob tümörlü hastanın 12'sinde (%67), 10 sol alt lob tümörlü hastanın 4'ünde (%40) N2 hastalığı saptandı. Ayrıca BT'de MLN'u (-) olan 14 sağ orta ve alt lob tümörlü hastanın 2'sinde (%14), 14 sol alt lob tümörlü hastanın 1'inde (%7) N2 hastalığı olduğu saptandı.

Üst lob ve alt / orta lob tümörleri arasında mediastinal lenf nodu tutulumu oranları karşılaştırıldığında iki grup arasındaki fark istatistiksel olarak anlamlı bulundu ( $p=0.015$ ). Sağ üst lob tümörleri ile sağ alt/ortalob tümörleri arasında metastaz yapma eğilimi alt lob tümörleri lehine istatistiksel olarak anlamlı idi ( $p=0.007$ ). Sol üst lob ile sol alt lob tümörleri arasında istatistiksel olarak anlamlı farklılık bulunamadı ( $p=0.575$ ). Sol alt lob ve sağ alt/orta lob tümörleri arasında da istatistiksel olarak anlamlı bir fark saptanmadı ( $p=0.147$ ).

**Tablo-20: Tümörün lokalizasyonuna göre BT'de nodal tutulumun değerlendirilmesi**

	Gerçek Pozitif	Gerçek negatif	Yanlış Pozitif	Yanlış Negatif
Sağ üst lob	2	15	6	1
Sağ orta ve alt lob	12	12	6	2
Sol üst lob	2	8	7	2
Sol alt lob	4	13	6	1

**Tablo-21: Tümörün lokalizasyonuna göre MLN tutulumunda BT'nin etkinliğinin değerlendirilmesi.**

Hücre Tipi + Hasta Sayısı	Sensitivite GP/GP+YN	Spesifite GN/GN+YP	Accuracy GP+GN/Tüm Olgular Sayısı	PPV GP/GP+YP	NPV GN/GN+YN
Sağ üst lob n=24	%67	%71	%71	%25	%94
Sağ orta ve alt lob n=31	%86	%67	%75	%67	%86
Sol üst lob n=20	%50	%53	%53	%22	%80
Sol alt lob n=24	%80	%68	%71	%40	%93

GP:Gerçek Pozitif, YN:Yanlış Negatif, GN:Gerçek Negatif, YP:Yanlış Pozitif

Çalışmamızda skuamöz karsinomlu olguların preoperatif evrelendirilmesinde; 2 hasta T1N0M0, 22 hasta T2N0M0 ve 10 hasta T3N0M0 olarak tespit edilmiştir. Toplam 24 hasta evre I ve 10 hasta evre II olarak evrelendirilmiştir. Preoperatif evrel olarak evrelendirilen 24 hastanın 2'sinde, evre II olarak evrelendirilen 10 hastanın 1'inde N2 hastalık saptanmıştır. Preoperatif evrelemede N2 hastalık olduğu düşünülen 30 hastanın 20'sinde N2 hastalık saptanmamıştır.

Adeno karsinomlu olguların preoperatif evrelemede; 4 hasta T1N0M0, 12 hasta T2N0M0 ve 4 hasta T3N0M0 olarak tespit edilmiştir. Toplam 16 hasta evre I ve 4 hasta evre II olarak evrelendirilmiştir. Preoperatif evre I olarak evrelendirilen 16 hastanın 3 tanesinde N2 hastalık tespit edilmiştir. Preoperatif evrelemede N2 hastalık olduğu düşünülen adeno karsinomlu 15 hastanın 5'inde N2 hastalık saptanmamıştır.

Çalışmamızdaki 99 hastanın patolojik evrelendirilmesi Tablo-22 de gösterilmiştir.

**Tablo-22: Patolojik evrelerin dağılımı.**

<b>EVRE</b>	<b><u>SKUAMÖZ</u></b> Hasta Sayısı	<b><u>ADENO</u></b> Hasta Sayısı
IA	2	4
IB	17	3
IIA	-	-
IIB	17	7
IIIA	16	14
IIIB	10	2
IV	2	5

Rezeksiyon yapılan skuamöz karsinomlu olgularda yaşam süresi ortalama olarak evre I de 52,6 ay, evre II de 38,4 ay, evre III de 29 ay ve evre IV de 2 ay olarak saptanmıştır. Rezeksiyon yapılan adeno karsinomlu olgularda ise ortalama yaşam süresi evre I de 48 ay, evre II de 48,3 ay, evre III de 18,6 ay ve evre IV de 15 ay olarak saptanmıştır.

## 6. TARTIŞMA

Akciğer kanseri dünyada ve ülkemizde halen, mortalitesi oldukça yüksek olan önemli bir sağlık problemidir. Küçük hücreli dışı akciğer kanserli olguların evrelendirilmesindeki doğruluk, cerrahi tedavi kararını almada ve cerrahi öncesi neoadjuvan tedavi uygulanımının belirlenmesinde büyük öneme sahiptir. Küçük hücreli dışı akciğer kanserinde sağ kalımı etkileyen major faktörlerden biri mediastinal lenf nodu metastazıdır (2,22,60).

Cerrahi tedavi öncesi mediastinal lenf nodlarına ait metastazların değerlendirilmesi; cerrahiden yarar sağlayacak hasta seçiminde veya cerrahi dışı tedavi alması gereken grubun belirlenmesinde ve hastalara ait prognozun değerlendirilmesinde kilit nokta durumundadır. Mediastinal lenf nodu tutulumunun değerlendirilmesinde kullanılan invaziv ve non invaziv tanı yöntemlerinin sahip olduğu avantaj ve dezavantajları ve birbirlerine olan üstünlükleri birçok araştırmacıya konu olmuştur(22,60,61).

Mediastinal evrelemenin gerçeğe en yakın değerlendirilmesi mediastinoskopi ve anterior mediastinotomi gibi cerrahi yöntemler ile mümkündür. Ancak, mediastinoskopinin mediastinal lenf nodlarına ait metastazları saptamadaki spesifitesi bazı araştırmalarda %100 iken, standart servikal mediastinoskopi ile yapılan incelemede anterior mediasten, aortiko-pulmoner pencere, inferior ve posterior mediastene ait lezyonları inceleme olanağı bulunmamaktadır (24,62). Mediastinoskopide komplikasyon çıkma olasılığı prosedürüne uygun olarak yapıldığında oldukça düşüktür. Yapılan birçok geniş serilerde mortalite bildirilmemiştir. Ancak mediastinoskopi genel anestezi altında yapılan invaziv bir girişimdir.

Bilgisayarlı Tomografi (BT)'nin rutin uygulamaya girmesiyle birlikte arařtırmacılar BT'nin mediastinal metastazları göstermedeki başarısı üzerinde alıřmaya bařlamıřlar ve "BT, mediastinoskopinin yerini alabilir mi ya da karar verme ařamasında mediastinoskopiye olan ihtiyacı azaltabilir mi" sorularına cevap aramıřlardır. BT akcięer kanserlerinin evrelendirilmesinde, non invaziv olması nedeniyle en sık seilen grntleme yntemidir. Kk hcreli dıřı akcięer kanserlerinde, mediastinal lenf nodlarının saptanmasında BT'nin kullanımı rutin hale gelmiřtir. Ayrıca BT'nin nodal evrelemede, manyetik rezonans grntleme ile yapılan incelemeden daha stn olduęu belirtilmektedir (32).

BT de lenf nodunun zelliklerine bakılsa da, malignite ynnden nemli olan lenf nodunun byklęüdür. BT'de mediastendeki lenf nodları 1cm apa kadar normal kabul edilmektedir. Mediastinal lenf nodlarının normal byklklerini ortaya koymak amacıyla Kiyono (68) 40 kadavra zerinde ve Glazer (69) 56 olgu zerinde lenf nodunun ortalama byklęn arařtırmıřlardır. Her iki alıřmada da bulunan sonuca gre, bir lenf nodunun ortalama byklę 4mm olarak saptanmıřtır. Ancak subkarinal (No:7) ve saę alt paratrakeal (No:4R) lenf nodlarının biraz daha byk olduęu belirtilmiřtir. Arita (70) ve arkadařları akcięer kanserli 40 hastada yaptıkları alıřmada torakotomide ıkarılan benign lenf nodlarının ortalama byklęnn 5 mm olduęunu vurgularken, Lewis (71) 364 olguluk serilerinde 10 mm'ye kadar, Kerr ve arkadařları ise 19 mm'ye kadar benign lenf nodu olabileceęini bildirmiřlerdir.

BT ile mediastinal lenf nodlarında bymeye sebep olan reaktif inflamasyon, siliko-tberklotik ya da antrakotik deęiřiklikler birok olguda malign infiltrasyon ile ayrılamamaktadır (63). Rato ve arkadařları 1990 yılında BT'nin etkinlięini arttırmak iin yaptıkları alıřmada mediastinal lenf nodlarında metastaz varlıęını belirlemede eřitli kriterler saptamıřlar (64). Buna gre, en kk apı 1 cm veya daha byk lenf nodu, santral nekroz ieren veya devamlılıęını kaybetmiř nodal kapsl varlıęı ve apı 2 cm veya daha byk olup normal morfolojisini kaybetmiř lenf nodu varlıęı metastaz dřndren bulgulardır.

Gnmzde birok klinisyen tarafından 1 cm lik transvers kısa ap bir kriter olarak kabul edilmiřtir. Transvers kısa ap toraks BT horizontal kesitlerde kolaylıkla hesaplanabilir. Buna karřın literatrde %60-70 lere varan deęerlendirene baęlı deęiřkenlik bildirilmiřtir (68). Bir santimetrelik transvers kısa ap yerine daha

küçük değerler alındığında sensitivite artmakta, ancak spesifite azalmakta, büyük değerler alındığında ise spesifite artarken sensitivite azalmaktadır.

Ancak, malign tutulum dışı genişlemiş lenf nodlarının metastatik lenf nodlarından ve normal boyutlarda kabul edilen lenf nodlarının metastatik lenf nodlarından ayırımı süregelen bir tanısal problem olmaya devam etmektedir. Ayrıca BT ile santral bronşiyal karsinomlarda mediasten değerlendirilmesinde; tümörün sınırı ile mediastinal yapıların ayırımını yapmak güçleşmektedir. Keza atelektazi ve pnömoni varlığında bu ayırımı yapmak daha da güçleşmektedir.

BT'nin uygulamaya girdiği ilk yıllarda yayınlanan raporlarda; Brion (1985), Dali ve arkadaşları (1987), Thermann ve arkadaşları (1989) serilerinde %90-94'lere varan gerçek negatiflik değerlerine ulaşarak mediastinal evrelemede BT'nin yeterli olduğu görüşünü savunmuşlardır (66,67). 43 çalışmanın meta-analiz sonucuna göre, BT'nin mediastinal lenf nodu pozitifliğini belirlemede sensitivitesi %79 spesifitesi %89'dur. Yanlış negatiflik oranı %13, yanlış pozitiflik oranı ise %45 civarındadır (35). 235 hastayı kapsayan bir çalışmada, lenf nodunun en uzun çapının 15 mm altında olduğu, hastalarda yapılan mediastinoskopi ile %20 oranında N2 bulunmuştur. Aynı çalışmada, klinik T1N0 olgularında %9.5, T2N0 olgularda %17,7 ve T3-4N0 olgularda ise %31.2 oranında N2 bulunmuş ve mediastinoskopinin her çaptaki tümöre yapılması gerektiği belirtilmiştir (59). N2 pozitif hastalarda bazı özelliklerin kötü prognostik faktör olduğu bildirilmektedir. Bu konuda farklı görüşler mevcuttur.

Gdeedo ve arkadaşlarının 1997 de belirgin mediasten metastazı, BT ve servikal mediastinoskopi ile gösterilememiş küçük hücreli dışı akciğer karsinomlu, 100 hasta üzerinde yaptıkları çalışmada BT'nin sensitivitesini %63, spesifitesini %57, pozitif prediktif değer %41, negatif prediktif değer %77 olarak bulmuşlardır (78). Van Schil ve arkadaşları 85 olguluk serilerinde, BT'si negatif olan 37 akciğer kanserli hastaya mediastinoskopi uygulamadan torakotomi uygulamışlar ve bunlardan 11'inde (%30) N2 pozitifliği tespit etmişlerdir. Elde ettikleri sonuçlara göre mediastinal evrelemede BT'nin yetersiz kaldığını ve mediastinoskopi yapılmasını savunmuşlardır (72).

BT'de mikrometastazlar saptanamayacağı gibi inflamatuvar lenf bezleri de metastatik olarak değerlendirilebilir (2). Hasta popülasyonuna göre değişmekle birlikte BT'de malign olarak değerlendirilen tüm lenf bezlerinin %40'nın gerçekte benign olduğu bildirilmektedir (44). Klinik T1N0M0 lezyonlarda cerrahi örneklerde



%5-15 pozitif lenf bezi tutulumu görülmüştür (44). BT'nin mediastinal lenf bezi metastazı saptamada doğruluk oranları %40-90 olup geniş bir aralıktadır. Çalışmalarda, lenf bezi çapı ve ölçüm kriterlerinin farklı olması, BT teknikleri ile cerrahi disseksiyon esaslarının farklılık göstermesi doğruluk oranlarında değişmesine neden olmaktadır. Canadian Lung Oncology Group'un yayınlamış olduğu prospektif çok merkezli çalışmada N2 hastalığın tanısında BT'nin sensitivite %78, spesifite %69 olarak raporlanmıştır. BT'nin spesifite granülatöz hastalıkların sık görüldüğü bölgelerde de düşüktür.

Literatürde, Toraks BT'nin KHDAK'de mediastinal lenf nodu evrelendirilmesindeki sensitivite ve spesifite oranları Tablo-17 de gösterilmiştir. Yayınlanmış çalışmalarda sensitivitenin %20- %79 arasında, spesifitenin ise %57- %93 arasında değiştiği görülmektedir. Bizim çalışmamızda toraks BT'nin sensitivitesi % 77, spesifitesi % 66, doğruluk oranı % 69 olarak hesaplanmıştır.

Çalışmamızda elde edilen bu sonuçlar literatür ile uyumlu olup; BT, akciğer kanserinin evrelendirmesinde klinisyene çok önemli ipuçları sunmaktadır. İngilizce literatürde en sık görülen küçük hücreli dışı akciğer karsinom tipi adenokarsinom iken, ülkemizde yapılan çalışmalarda en sık görülen KHDAK tipi skuamöz hücreli akciğer kanseridir (73). Serimizde skuamöz hücreli akciğer kanseri görülme oranı %64 iken, adenokarsinom %36 oranında saptanmıştır. Ancak preoperatif dönemde hücre tipini belirlemek her zaman kolay olmayabilir. Serimizde preoperatif 25 hastada hücre tipi belirlenememiştir. Mediastinoskopi ve cerrahi tedavi sonrası 25 hastanın 16'sına (16/25) adenokarsinom, 9'una (9/25) ise skuamöz hücreli akciğer kanseri tanısı konulmuştur. Bronkoskopik biyopsi ya da sitoloji örneklerinde alt grubu belirlenemeyen çoğu akciğer kanserli olgunun adenokarsinom olması adenokarsinomun daha çok periferik yerleşimli olması ile ilişkilendirilebilir. Bu seride sitoloji ile %55 (23/42), bronkoskopik biyopsi ile %86 (38/44) oranında preoperatif doğru tanı konulmuştur.

**Tablo-23: Literatürde toraks BT'nin evrelemedeki etkinlik değerlendirmesi**

Çalışma/Yıl	Hasta Sayısı	Sensitivite %	Spesifite %	PPV %	NPV %
Jolly / 1991	336	71	86	69	87
McLoud /1992	143	64	62	44	79
Cole / 1993	150	26	81	26	81
Yokoi et / 1994	113	62	80	61	81
Primack / 1994	159	63	86	73	79
Aabay / 1995	57	72	91	86	81
Bury / 1996	53	71	81	63	85
Buccheri / 1996	80	64	74	48	84
Gdeedo / 1997	100	63	57	41	76
Bury /1997	64	79	84	58	93
Vansteenkiste / 1998	68	75	63	58	78
Suzuki / 1999	440	33	92	56	82
Saunders / 1999	84	20	90	30	84
Marom / 1999	79	59	86	84	63
Takamochi /2000	401	30	82	30	83
Pieterman / 2000	102	75	66	50	85
Osada / 2001	335	56	93	77	83
Kamiyoshihara / 2001	546	33	90	46	84
Dunagan / 2001	72	50	87	56	84
Göksel / 1999	32	75	77	23	25
Çopuraslan / 1999	60	60	75	54	79
Topçu / 2002	100	62	77	54	77

Skuamöz hücreli karsinomun N2 metastaz oranı daha düşük görünmektedir. Bu nedenle, periferik skuamöz karsinomlu ve radyolojik olarak N2 düşünülmeyen hastalarda mediastinoskopi gerekmebilir. Adenokarsinom saptanması durumunda, adenokarsinom'un hem karşı mediastinal lenfatik metastaz, hem de perinodal metastaz yapma eğilimi yüksek olduğundan, medistinoskopi endikasyonu daha belirgindir (22) . Çalışmamızda tümör hücre tipinin lenf nodu metastazı ile ilişkisini karşılaştırdığımızda; istatistiksel olarak

anlamli bulunmamasina karřın adeno kanserde mediastinal lenf nodu tutulumunun skuamöz hücreli kanserden daha fazla olduđu saptandı (sirasıyla %37,%20).

Yapılan alıřmalarda adenokanser olgularında metastatik lenf nodu apının 1 cm'nin altında olabileceđi belirtilmiř ve YN oranının skuamöz karsinomlu olgulara göre daha yüksek olduđu ileri sürülmüřtür (70), Patterson ve arkadaşları (1987), BT'de 1cm den küçük mediastinal lenf nodu tespit edilen hastalarda özellikle histolojik tip adeno karsinoma olduđunda %7 oranında mediastinal lenf nodu metastazı olabileceđini bildirmiřlerdir (34). Serimizde yüksek yalancı negatiflik oranı adenokarsinom olgularında mediastinal lenf nodu deđerlendirmesinde daha invaziv evrelemelerin gerekliliđini düřündürmektedir.

Literatürde YP'lik oranları %18-72 arasında verilmiřtir (ortalama %45). Yapılan alıřmalarda skuamöz karsinomlu olgularda YP'lik oranının adenokarsinomlu olgulara göre daha yüksek olduđu belirtilmiřtir (58). Skuamöz hücreli akciđer kanserinin daha ok santral yerleřimli olduđundan obstrüksiyona bađlı olarak atelektazi ve pnömoniye yol atıkları, böylece benign lenfadenomegalilere neden oldukları vurgulanmıřtır. Bu seride skuamöz karsinomlu olgularda BT'ye ait yanlıř pozitiflik (YP) %67, adenokarsinomlu olgularda ise %33 oranında hesaplanmıř ve aradaki fark istatistiksel olarak anlamlı bulunmuřtur (p=0.015). Adeno kanser olgularının tam tersi olarak Skuamöz karsinomlu olgularda saptanan yüksek yalancı pozitiflik oranı, skuamöz karsinom olgularında BT'de patolojik boyutta mediastinal lenf nodunun daha invaziv tanı yöntemleri ile deđerlendirilmesi gerekliliđini ortaya koymaktadır.

Skuamöz hücreli karsinomlarda lenf nodu metastazı aısından santral yerleřimli tümörler ile periferik yerleřimli tümörler arasında anlamlı bir fark saptanmadı (p=0.053). Ancak periferik yerleřimli tümörlerde lenf nodu metastazını daha fazla bulduk (sirasıyla %20, %23). Adeno karsinomlu olgularda ise santral yerleřimli tümörlerde lenf nodu metastazını, periferik yerleřimli tümörlerden daha fazla bulduk (sirasıyla %43, %29) İstatistiksel olarak anlamlı bulunmadı (p=0.163) Literatürde santral yerleřimli tümörlerde lenf nodu metastaz oranı %20-%57 gibi deđerler arasında bildirilirken, periferik tümörlerde ise bu oran %16-%29 arası deđerlerde bildirilmiřtir. Serimizde saptanan deđerler literatür ile uyumlu bulunmuřtur.

Çalışmamızda, santral yerleşimli skuamöz karsinomlu olguların toraks BT'sinde saptanan lenfadenopati oranı (%51) iken, santral yerleşimli adeno karsinomlu olgularda ise bu oran %52 idi. Santral yerleşimli skuamöz karsinomlu olgularda YP oranı %65.4, YN oranı ise %4 bulundu. Santral yerleşimli adeno karsinomlu olgularda YP oranı %36.4, YN oranı ise %20 bulundu. Bu oranlar her iki hücre tipinde de istatistiksel olarak anlamlı bulundu (Skuamözde  $p=0.044$ , adenoda  $p=0.006$ ). Bu nedenle santral yerleşimli skuamöz karsinomlu olgularda BT'de YP (yanlış pozitiflik) değerinin, adeno karsinomlu olgularda yanlış negatiflik oranının yüksek saptanması, BT'ye ek daha ileri tetkikler gerektiğini göstermektedir (75). Yapılan pek çok çalışmada da santral tip tümörlerde mediastinal lenf nodu metastazının sık olduğu bildirilmiş ve invaziv evreleme önerilmiştir (61,74,76).

Tümörün yeri, mediastinoskopi kararını almada etkili olabilir. Sağ akciğer tümörlerinde N2 olma olasılığı %50, sol akciğer tümörlerinde %30 olarak bildirilmiştir. Sol akciğer tümörlerinde N2 saptanma oranının düşük olması, soldan mediastene metastazın daha az olmasından değil, aortun örtmesi nedeniyle sol mediasteninin iyi eksplore edilememesiyle ilişkilidir. Sol akciğer tümörü olup, mediastinoskopide N2 saptanan hastalarda, N3 olma ihtimali yüksektir. Sol torakotomi esnasında karşı mediasten değerlendirilmesi güç olduğu için sol akciğer tümörlerinde mediastinoskopi rutin olarak yapılmalıdır. Rutin mediastinoskopi ile N2 hasta grubu ortaya çıkarılarak preoperatif radyoterapiye verilmesiyle, küratif rezeksiyon oranı artırılabilir. Neoadjuvan tedaviyle rezektabl hale gelen N2 hastalarının oranı %10 olarak bildirilmiştir (2).

Serimizde her iki hücre tipindeki olguları birlikte ele alındığında; sağ üst lob tümürlü hastaların %13'ünde, sağ orta lob tümürlü hastaların %43'ünde, sağ alt lob tümürlü hastaların %43'ünde, sol üst lob tümürlü hastaların %23'ünde ve sol alt lob tümürlü hastaların %24'ünde mediastinal lenf nodu metastazı saptandı. Sağda, alt ve orta lob yerleşimli tümörlerde mediastinal lenf nodu metastazı üst lob yerleşimli tümörlere göre daha fazla oranda saptadık. Aradaki fark istatistiksel olarak anlamlı bulundu ( $p=0.007$ ). Sol da ise alt ve üst lob yerleşimli tümörlerde mediastinal lenf nodu metastazı açısından istatistiksel olarak anlamlı bir fark saptanmadı ( $p=0.575$ ). Ayrıca sağ akciğerde yerleşen tümörlerin sol akciğerde yerleşenlere göre daha fazla oranda mediastinal lenf nodu metastazı yaptığı saptandı. Ancak istatistiksel olarak anlamlı bulunmadı ( $p=0.412$ ).

Goldstraw klinik, radyolojik, bronkolojik olarak N2 düşünülmeyen hastalarda, rezektabilite bu denli iyi bile olsa, N2 nin preoperatif dönemde saptanması durumunda survinin kötü oluşu nedeniyle, her hastada mediastinoskopi ve sol üst lob tümörlerinde anterior mediastinotominin veya ekstended mediastinoskopinin altın standart olduğunu savunmuştur (17). Martini (15) ve Tsubota (18) da, radyolojik olarak metastaz düşünülmeyen nodlarda bile, mikroskopik invazyon görülebildiğini ve radyolojik olarak küçük görünmekle beraber, torakotomi sırasında büyük mediastinal lenf nodlarına rastlanabildiğini, bu nedenle mediastinoskopinin rutin olarak yapılması gerektiğini savunmuşlardır (2,21). Johnston ve Shields de, periferik tümörlü ve klinik, radyolojik, bronkolojik olarak N2 düşünülmeyen hasta grubunda mediastinoskopinin gereksiz olduğunu savunmaktadır (6,7,21). Mediastinoskopinin yapılması kararını tümörün hücre tipi de etkileyebilir.

Eğer BT sonuçları normal bir mediastinumu gösteriyorsa, cerrahi tedaviyi belirlemek için evrelemede invaziv yöntemlerin kullanımı; tümör lokalizasyonu, tümör boyutu ve hücre tipi gibi faktörler dikkate alınarak belirlenmelidir. Yapılan bir çalışmada BT ve mediastinoskopi/mediastinotomi'nin kombine kullanımı ile torakotomiye giden hastaların rezektabilite oranı %92.5 olarak saptanmıştır (81).

BT, KHDAK'nin evrelendirilmesinde klinisyene önemli ipuçları sunmaktadır. Literatürdeki ve çalışmamızdaki sonuçlar göz önüne alındığında, BT'nin kullanıma girdiği tarihten beri teknolojisindeki gelişmelere rağmen, KHDAK'li hastaların mediastinal lenf nodu evrelendirilmesinde doğruluğu henüz istenilen seviyeye ulaşmadığı görülmektedir. Non invaziv mediastinal lenf nodu evrelendirilmesi yapılırken BT'nin normal boyutta olan lenf nodlarındaki metastatik tutulumu göstermediği veya büyümüş lenf nodlarının da her zaman metastaza işaret etmeyeceği göz önünde bulundurulmalıdır. Bundan dolayı mediastinal lenf nodu incelenmesinde invaziv (mediastinoskopi, mediastinotomi, VATS gibi) yöntemler kullanılmadan tamamen BT bulguları ile hareket etmek mümkün değildir. Ancak BT'yi, daha doğru bir evreleme için yapılacak invaziv evrelemede rehber ya da gereksiz mediastinoskopi/mediastinotomi sayısını azaltabilecek yardımcı bir ön test olarak görmek yerinde olacaktır.

## 7. SONUÇ

- 1) Küçük hücreli dışı akciğer kanser (KHDAK)'lerin en sık görülen iki hücre tipi birlikte değerlendirildiğinde, BT'nin mediastinal lenf nodu metastazlarının saptanmasında; sensitivitesi %77, spesifitesi %66 ve accuracy (doğruluk oranı) %67'dir.
- 2) Tümörler hücre tanısına göre N2 hastalık yapma oranları değerlendirildiğinde, adeno karsinom skuamöz hücreli karsinoma göre daha fazla mediastinal lenf nodu metastazı yapma eğilimindedir.
- 3) Skuamöz karsinomlu olgularda BT'nin yüksek yalancı pozitiflik oranı, radyolojik N2 pozitifliğinin, patolojik N2 pozitifliğine işaret etmeyebileceğini göstermektedir ve daha ileri tetkikler gerektirir.
- 4) Adeno kanserde yalancı negatiflik oranı skuamöz hücreli karsinomdan yüksek bulunmuştur. Adenokarsinomlu olgularda, BT'de mediastinal lenf nodu tutulumu izlenmese de, invaziv evreleme gerekliliği göz önünde tutulmalıdır.
- 5) Santral lokalizasyonlu adeno karsinomun mediastinal lenf nodu metastazı yapma oranı skuamöz karsinoma göre daha yüksektir. Santral yerleşimli adeno karsinomda BT'nin gerçek pozitiflik oranı da yüksektir.

- 6) Alt lob yerleşimli tümörlerde mediastinal lenf nodu metastazı yapma oranı üst lob tümörlerine göre daha fazladır. Alt lob tümörlerinde gerçek pozitiflik ve yanlış pozitiflik oranı birbirine yakındır. Ancak üst lob tümörlerinde gerçek pozitiflik oranı düşüktür.
- 7) Çalışmamızdan elde edilen bulgular değerlendirildiğinde; KHDAK'in en sık görülen iki tipi olan skuamöz ve adeno karsinomlu olgularda, preoperatif mediastinal lenf nodu incelenmesinde evrelemede önemli ipuçları sunar ancak tek başına yeterli bir yöntem değildir.

## 8.ÖZET

Küçük hücreli dışı akciğer kanserli hastalarda, hastalığın evresini, tedavisini ve prognozunu etkileyen en önemli faktörden biri mediastinal lenf nodlarındaki metastaz varlığıdır.

Bu çalışmada mediastinal lenf nodu metastazı araştırmasında sık kullanılan bilgisayarlı toraks tomografisinin etkinliği araştırıldı.

Çalışmada İnönü Üniversitesi Tıp Fakültesi Turgut Özal Tıp Merkezi Göğüs Cerrahisi Kliniğinde, 02/06/1998 – 16/09/2008 tarihleri arasında “küçük hücreli dışı akciğer kanseri” tanısı konulan ve mediastinoskopi ve/veya torakotomi yapılan 99 olgu değerlendirildi. Büyük hücreli karsinom olguları çalışma dışı bırakıldı. Toraks BT’sinde yatay eksende mediastinal lenf nodu çapı 1cm ve üzeri olanlar patolojik kabul edildi. 99 hastadan 24’üne servikal mediastinoskopi yapılırken, 75 hastaya rezektif cerrahi ve mediastinal lenf nodu disseksiyonu yapıldı. BT bulguları ile histopatolojik sonuçlar karşılaştırılarak; mediastinal lenf nodu tutulumunun hücre tipiyle (skuamöz/adenokarsinom), tümör lokalizasyonu (santral/periferik, üst lob/alt lob) ilişkisi ve BT’nin mediastinal lenf nodu metastazlarını saptamadaki etkinliği araştırıldı.

Çalışmamızda, tüm olgularda mediastinal lenf nodu metastazı %26,2 oranında saptandı. Her iki hücre tipinde lenf nodu metastazı yapma oranı arasında anlamlı bir fark bulunmadı. Santral yerleşimli tümörler ile periferik yerleşimli tümörler arasında mediastinal lenf nodu metastazı yapma oranında anlamlı bir fark bulunmadı. Lenf nodu metastazı santral yerleşimli adenokarsinomlarda, skuamöz hücreli kanserlerden fazla bulundu. Santral yerleşimli skuamöz karsinomlu olgularda yanlış pozitiflik oranı, adenokarsinomlu olgularda ise yanlış negatiflik



oranı diđer guruplara gre yksek bulundu. Mediastinal lenf nodu metastazı yapma oranı alt lob yerleşimli tmrlerde, st lob yerleşimli tmrlerden fazla bulundu. Tm olgulardaki BT'nin sensitivitesi %77, spesifitesi %66, dođruluk %69, yanlış pozitiflik %25, yanlış negatiflik %6 olarak hesaplandı.

Bu oranlarla mediastinal lenf nodu evrelemesinde; BT'nin tek başına yeterli bir yntem deđildir. Daha dođru bir evreleme iin yapılacak invaziv evrelemede rehber ya da gereksiz mediastinoskopi/mediastinotomi sayısını azaltabilecek yardımcı bir tetkik olarak grmek yerinde olacaktır.

## **SUMMARY**

Mediastinal lymph node metastasis is one of the most important risk factors which has an influence on stage, treatment and prognosis in patients with non-small cell lung cancer.

In this study, effectivity of the computed tomography of the chest, a modality widely used for detection of mediastinal lymph node metastasis was evaluated.

Ninety-nine patients who have undergone mediastinoscopy and/or thoracotomy for non-small cell lung cancer in İnönü University School of Medicine Turgut Özal Medical Center between 02.06.1998 and 16.09.2008 were evaluated. Patients with large cell lung cancer were excluded. According to computed tomography findings, mediastinal lymph nodes equal or greater than 1 cm in short-axis diameter were considered to be pathologically enlarged. Cervical mediastinoscopy was performed in 24 of the 99 patients, resective surgery and mediastinal lymph node dissection were performed in 75 patients. CT findings were compared with the results obtained histopathologically. Relationship between mediastinal lymph node invasion and cell type (squamous cell carcinoma or adenocarcinoma), location of the tumor (central/ peripheral, upper/lower lobes) and the effectivity of the CT for detection of mediastinal lymph node metastasis were investigated.

In our study, overall rate of mediastinal lymph node metastasis was 26.2% in all patients. Incidence rates of mediastinal lymph node metastasis were not significantly different between the cell types. There was no significant difference in mediastinal lymph node invasion rates between tumors located centrally and tumors located peripherally. Centrally located adenocarcinomas were determined

to have higher lymph node metastasis rates compared to centrally located squamous cell carcinomas. The rates of false positive results in patients with centrally located squamous cell carcinoma and the rates of false negative results in patients with adenocarcinoma were higher when compared to other groups. Mediastinal lymph node invasion rate was significantly higher in lower lobe located tumors compared to upper lobe located tumors. Computed tomography was determined to have rates of 77% for sensitivity, 66% for specificity, 69% for accuracy, 25% for false positivity, 6% for false negativity, respectively.

Invasive mediastinal staging such as mediastinoscopy or mediastinotomy is required to evaluate mediastinal lymph node metastasis accurately. Based on the findings of this study, we suggest that, CT scan of the chest can be helpful in directing the clinician to the most appropriate staging procedure and may reduce the number of the invasive procedures.

## 10. KAYNAKLAR

1) Tanoue LT and Matthay AR. Lung Cancer: Epidemiology and Carcinogenesis. General Thoracic Surgery. ed: TW Shields. Lippincott William & Wilkins. Philadelphia, Baltimore, New York, London. 2005, Chapter 98:1425-1441.

2) Ponn RB, LoCicero J 3rd, and Daly BT. Lung Cancer: Surgical Treatment of Non-Small Cell Lung Cancer. General Thoracic Surgery. ed: TW Shields. Lippincott William & Wilkins. Philadelphia, Baltimore, New York, London. 2005, Chapter 106:1548-1587.

3) Mountain CF. Revisions in the international system for staging lung cancer. Chest 1997;111:1710-1717.

4) Reed CE and Silvestri GA. Lung Cancer: Diagnosis and Staging of Lung Cancer. General Thoracic Surgery, ed: TW Shields. Lippincott William & Wilkins. Philadelphia, Baltimore, New York, London. 2005, Chapter 105:1534-1547.

5) Detterbeck FC. Intrathoracic Staging: Diagnosis and Treatment of Lung cancer, Philadelphia, London; ed: Detterbeck FC. W.B. Saunders Company; 2001, Chapter 5;227-235

6) Shields TW. Lymphatics of the lungs. General Thoracic Surgery. ed: TW Shields. Lippincott William & Wilkins. Philadelphia, Baltimore, New York, London. 2005, Chapter 6:74-90.

7) Shields TW. The significance of ipsilateral mediastinal lymph node metastasis (N2 disease) in nonsmall cell lung carcinoma of the lung. A commentary. J Thorac Cardiovasc Surg 1990;99:48-53.

8) Burt M, Martini N, Ginsberg RJ. Surgical treatment of lung carcinoma. Glenn's Thoracic and Cardiovascular Surgery. ed: Baue AE. Appleton & Lange, Stanford, 6th ed, 421-443.

9) Osma E. Embriyoloji ve morfoloji. Normal ve patolojik. Solunum sistemi radyolojisi. 2000,14.

10) Blum MG, Reed CE and Silvestri GA, Ponn RB. Clinical Presentation, diagnosis and staging of lung cancer and solitary pulmonary nodule. General Thoracic Surgery. ed: TW Shields. Lippincott William & Wilkins. Philadelphia, Baltimore, New York, London. 2005, Chapter 93:103-105.

11) Işıtmangil T, Balkanlı K, Akciğer kanserinin evrelendirilmesi. ed. Yüksel M, Kalaycı G. Göğüs Cerrahisi İstanbul. Bilmedya grup; 2001; s.161-202.

12) American Thoracic Society. Medical section of American Lung Association. Clinical Staging of primary lung cancer. Am Rev Respir Dis 1983;127:659-664.

13) Naruke T. Mediastinal lymph node dissection. General Thoracic Surgery. ed: TW Shields. Lippincott William & Wilkins. Philadelphia, Baltimore, New York, London. 2005; Chapter 107:1588-1603.

14) Mountain CF, Dresler CM. Regional lymph node classification for lung cancer staging. Chest 1997; 111:1718-1723.

15) Martini N. Mediastinal lymph node dissection for lung cancer. The Memorial experience. Chest Surg Clin N Am 1995;5:189-203.

16)) Watanabe Y et al. Aggressive surgical intervention in N2 nonsmall cell carcinoma of the lung with mediastinal lymph node metastasis. Ann Thorac Surg 1991;51:253.

17) Goldstraw P, Mannam GC, Kaplan DK et al. Surgical management of nonsmall cell lung cancer with ipsilateral mediastinal node metastasis (N2 disease). J Thorac Cardiovasc Surg 1994;107:19-27.

18) Riquet M, Hidden G, Debesse B. Direct lymphatic drainage of lung segments to the mediastinal nodes: Anatomic study of 260 adults. J Thorac Cardiovasc Surg 1989;97:623-635.

19) Martini N, Flehinger BT, Zaman MB et al. Results of resection in non-oat cell carcinoma of the lung with mediastinal lymph node metastases. Ann Thorac Surg 1983;198:386-397

20) Bergh NP, Schersten T. Bronchogenic carcinoma: follow up of surgically treated series with special reference to the prognostic significance of lymph node metastases. *Acta Chir Scand(Suppl)* 1965;341:1-42.

21) Johnston MR. Invasive staging of the mediastinum. *World J Surg* 1993;17:700-7004

22) Coughlin M, Deslauriers T, Bealieu M et al. Role of mediastinoscopy in pretreatment staging of patients with primary lung cancer. *Ann Thorac Surg* 1985;40:556-560.

23) Martini N, Flehinger BJ. The role of surgery in N2 lung cancer. *Surg Clin North America* 1987; 67:1037-1049.

24) Ratto GB, Mereu C, Motta G. The prognostic significance of preoperative assesment of mediastinal lymph nodes in patients with lung cancer. *Chest* 1988;93:807-813.

25) Daly BD, Mueller JD, Faling L et al. N2 lung cancer. Outcome in patients with false negative chest CT scans. *J Thorac Cardiovasc Surg* 1993;105:904-911.

26) Alazraki NP, Ramsdell JW, Taylor A, et al. Reliability of gallium scan chest radiography compared to mediastinoscopy for evaluating mediastinal spread in lung cancer. *Am Rev Respir Dis.* 1978;117:415-20

27) Van Klaveren RJ, Festen J, Otten HJ et al. Prognosis of unsuspected but completely resectable N2 nonsmall cell lung cancer. *Ann Thorac Surg* 1993;56:300-304.

28) Adebonojo SA, Bowser AN, Moritz DM et al. Impact of revised stage classification of lung cancer on survival. A military experience. *Chest* 1999;115:1507-1513.

29) Mountain CF. Surgery for stage IIIa N2 nonsmall cell lung cancer. *Cancer* 1994;73:2589-2598.

30) Daly BD, Mueller JD, Faling LJ at all. N2 lung cancer: outcome in patients with false-negative computed tomographic scans of the chest. *J Thorac Cardiovasc Surg.* 1993 May;105:904-910; discussion 910-1

31) Vansteenkiste JF, De Leyn PR, Deneffe GJ at al. Survival and prognostic factors in resected N2 non-small cell lung cancer: a study of 140 cases. *Leuven Lung Cancer Group. Ann Thorac Surg.* 1997;63:1441-1450.

32) Cangemi V, Volpino P, Giuliani A et al. The role of surgery in stage IIIa non-small cell lung cancer. *Surgery in IIIa NSCLC. Panminerva Med.* 1994;36:62-65.

33) Webb WR, Gatsonis C, Zerhouni ER, et al. CT and MR imaging in staging nonsmall cell lung carcinoma: Report of the Radiologic Diagnostic Oncology Group *Radiology* 1991;178:705-713.

34) Patterson GA, Ginsberg RJ, Poon OY et al. A prospective evolution of MR and BT and Mediastinoscopy in preoperative assessment of mediastinal lymph node status in bronchogenic carcinoma. *J. Thoracic Cardiovasc. Surg.* 1987;94:679-684.

35) Stephan G, Spiro and Joanna J. Current advances in staging and non surgical treatment. *American Journal of Respiratory and Critical Care Medicine.* 2002;166:1166-1196

36) Dales RE, Stark RM, Raman S. Computed tomography to stage lung cancer: approaching a controversy using meta analysis. *Am. Respir dis.* 1990;141:1096-1101.

37) Kirch MM, Sloan H. Mediastinal metastases in bronchogenic carcinoma: influence of postoperative irradiation, celltype, and location. *Ann Thorac Surg* 1982;33:459-463.

38) Naruke T, Goya T, Tsuchiya R. The importance of surgery to non-small cell carcinoma of lung with mediastinal lymph node metastasis. *Ann Thorac Surg* 1988 46:603-610.

39) Silvestri GA, Tanoue LT, Margolis ML et al. The noninvasive staging of nonsmall cell lung cancer. *Chest* 2003;123:147-156.

40) De Geer G, Webb WR, Solitto R. et al. MR characteristics of benign lymph node enlargement in sarcoidosis and Castleman disease. *Eur J Radiol* 1986;6:145-148.

41) Rijmakers P, Riphagen I, Paul MA. et al. The size of mediastinal lymph nodes and its relation with metastatic involvement: a meta-analysis. *Eur J Cardiothorac Surg.* 2006;29:26-29.

42) DeMeester TR, Golomb HM, Kirchner P. et al. The role of gallium-67 scanning in the clinical staging and preoperative evaluation of patients with carcinoma of the lung. *Ann Thorac Surg.* 1979;28:451-464.

43) Silvestri GA, Tanoue LT, Margolis ML, et al. The noninvasive staging of nonsmall cell lung cancer. *Chest* 2003;123:157-166.

44) Gebitekin C. Göğüs cerrahisinde invazif tanı yöntemleri. ed: Yüksel M, Kalaycı G. Göğüs cerrahisi. İstanbul: Bilmedya grup;2001.s. 83-94.

45) Abolhoda A, Keller SM. Surgical staging of the mediastinum. ed: Pass HI, Mitchell JB, Johnson DH, et al. Lung cancer principles and practice.2nd ed. Philadelphia: Lipincott, Williams&Wilkins; 2000. p. 628-646.

46) Staples CA, Muller NLi Miller RR, Ewans KG. et al. Mediastinal nodes in bronchogenic carcinoma. Comparison between BT and mediastinoscopy. *Radiology*. 1998;167:367-372.

47) Ginsberg RJ. Clinical features, diagnosis and staging of lung cancer. *Thoracic Surgery*; ed: Pearson FG. Second edition:828-756.

48) Ronald B. Ponn. Invasive diagnostic procedurs. *General Thoracic Surgery*. ed: TW Shields. Lippincott William & Wilkins. Philadelphia, Baltimore, New York, London. 2005, Chapter 17:299-313.

49) Landreneau RJ, Hazelring SR, Mack MJ et al. Thoroscopic mediastinal lymph node sampling: Useful for mediastinal lymph node stations inaccessible by cervical mediastinoscopy. *J Thorac Cardiovas. Surgery*. 1993;106:554-558.

50) Aragoneses FG, et al. Video-assisted thoracoscopic surgery in mediastinal staging of lung cancer. Spain 4th. EACTS/ESTS Join Meeting. Barcelona, Spain, 2005.

51) Lee JD, Ginsberg RJ. Lung Cancer staging: The value of ipsilateral scalen lymph node biopsy performed at mediastinoscopy. *Ann. Thorac. Surg* 1996;57:338-362.

52) Buccheri G, Ferrigno D. Therapeutic options for regionally advanced non-small cell lung cancer. *Lung Cancer*. 1996;14:281-300. Review

53) Schenk DA, Bower JH, Bryan CL et al. Transbronchial needle aspiration staging of bronchogenic carcinoma. *Am Rew Respir Dis*. 1986;134:146-148.

54) Watanabe Y, Shimizu J, Tsubota M et al. Mediastinal spread of metastatic lymph nodes in bronchogenic carcinoma. Mediastinal nodal metastases in lung cancer. *Chest* 1990; 97:1059-1065.



55) Izbicki JR, Passlick B, Hosch SB et al. Mode of spread in early phase of lymphatic metastasis in nonsmall cell lung cancer. Significance of nodal micrometastasis. J Thorac Cardiovasc Surg 1996;112:623-630.

56) Leyn P, Vansteenkiste J, Cuypers P et al. Role of cervical mediastinoscopy in staging of non small cell lung cancer without enlarged mediastinal lymph nodes on CT scan. Eur J cardiothoracic Surg 1997;12:706-712.

57) Martini N, Flehinger BT, Zaman MB et al. Prospective study 445 lung carcinomas with mediastinal lymph node metastases. J Thorac Cardiovasc Surg 1980; 80:390-399.

58) World Health Organization International Histological Classification of Tumours. 3rd ed. Berlin-Heidelberg, Springer Verlag, 1999.

59) Valk PE, Pounds TR, Hopkins DM, et al. Staging non-small cell lung cancer by whole-body by positron emission tomographic imaging. Ann Thorac Surg 1995;60:1573-1582.

60) Paulson DL, Reisch JS. Long term survival after resection for bronchogenic carcinoma. Ann Surg 1976;184:324-327.

61) Imhof H, Perruchoud AP, Tan KG Hasse J. Mediastinal staging of bronchial carcinoma. Can computed tomography replace mediastinoscopy? Respiration 1985;48:251-260.

62) Bragg DG. The diagnosis and staging of primary lung cancer. Radiologic Clinics of Nort America 1994;32:1-13.

63) Ekholm S, Albrechtson U, Kugelberg J, Tylén U. CT in preoperative staging of bronchogenic carcinoma. Comp Asist Tomog 1980;4:763-768.

64) Ratto GB, Frola C, Cantoni S, et al. Improving clinical efficacy of computed tomographic scans in the preoperative assesment of nonsmall cell lung cancer. J Thorac Cardiovasc Surg 1990;99:416-425.

65) Guyatt GH, Lefcoe M, Walter S, et al. Interobserver variation in the computed tomographic evaluation of mediastinal lymph node size in patients with potentially resectable lung cancer. Canadian Lung Oncology Group. Chest. 1995;107:116-129.

66) Brion JP. Role of computed tomography and mediastinoscopy in prospective staging of lung carcinoma. J Comput Asist Tomog 1985;9:480-484.

67) Thermann M, Bluemm R, Schroeder U et al. Efficacy and benefit of mediastinal computed tomography as a selection method for mediastinoscopy. *Ann Thorac Surg* 1989;48:565-577.

68) Kiyono K, Sone S, Sakai F, et al. The number and size of normal mediastinal lymph nodes: a postmortem study. *AJR Am J Roentgenol.* 1988;150:771-776.

69) Glazer GM, Gross BH, Quint LE, et al. Normal mediastinal lymph nodes: number and size according to American Thoracic Society mapping. *AJR Am J Roentgenol.* 1985;144(2):261-265.

70) Arita T, Matsumoto T, Kuramitsu T, et al. Is it possible to differentiate malignant mediastinal nodes from benign nodes by size? Reevaluation by CT, transesophageal echocardiography, and nodal specimen. *Chest.* 1996;110:1004-1018.

71) Lewis JW Jr, Pearlberg JL, Beute GH, Alpern M, Kvale PA, Gross BH, Magilligan DJ Jr. Can computed tomography of the chest stage lung cancer? Yes and no. *Ann Thorac Surg.* 1990;49:591-595; discussion 595-6. Review

72) van Schill PE, van Hee RH, Schoofs EL. The value of mediastinoscopy in preoperative staging of bronchogenic carcinoma. *J Thorac Cardiovasc Surg* 1989;97:240-244.

73) Göksel T, Çok G, Taşbakan S, Ateş M: Akciğer tümörlerinin retrospektif değerlendirilmesi (son 5 yıllık). XXI Ulusal Türk Tüberküloz ve Göğüs Hastalıkları Kongresi (Kongre Kitabı) 1996,411-415.

74) Pearson FG. Staging of the mediastinum: Role of mediastinoscopy and computed tomography. *Chest* 1993; 103:3465-3485.

75) Faling LJ, Pugatch RD, Legg YJ, et al. Computed tomographic scanning of the mediastinum in the staging of bronchogenic carcinoma. *Am Rev Respir Dis.* 1981;124:690-695.

76) Libshitz HI, McKenna RJ, Haynie TP, et al. Mediastinal evaluation in lung cancer. *Radiology* 1984;151:295-299.

77) Baron RL, Levitt RG, Sagel SS, et al. Computed tomography in the preoperative evaluation of bronchogenic carcinoma. *Radiology* 1982;145:727-732.

78) Gdeedo, P. Van Schil, B. Corthouts, et al. Prospective evaluation of computed tomography and mediastinoscopy in mediastinal lymph node staging. *Eur Respir J* 1997; 10:1547-1551