

**T.C.
İNÖNÜ ÜNİVERSİTESİ
TIP FAKÜLTESİ
NÜKLEER TIP ANABİLİM DALI**

**MANYETİK REZONANS VE ULTRASONOGRAFİ İLE KARACİĞER
HEMANJİYOM TANISI ALAN HASTALARIN
Tc-99m-(V)DMSA VE İN-VİVO İŞARETLİ ERİTROSİT SİNTİGRAFİSİ İLE
KARŞILAŞTIRILMASI**

UZMANLIK TEZİ

**Dr. İlker TAŞBENT
NÜKLEER TIP ANABİLİM DALI**

**TEZ DANIŞMANI
Yrd.Doç. Dr. Ersoy KEKİLLİ**

MALATYA - 2009

**T.C.
İNÖNÜ ÜNİVERSİTESİ
TIP FAKÜLTESİ
NÜKLEER TIP ANABİLİM DALI**

**MANYETİK REZONANS VE ULTRASONOGRAFİ İLE KARACİĞER
HEMANJİYOM TANISI ALAN HASTALARIN
Tc-99m-(V)DMSA VE İN-VİVO İŞARETLİ ERİTROSİT SİNTİGRAFİSİ İLE
KARŞILAŞTIRILMASI**

UZMANLIK TEZİ

**Dr. İlker TAŞBENT
NÜKLEER TIP ANABİLİM DALI**

**TEZ DANIŞMANI
Yrd.Doç. Dr. Ersoy KEKİLLİ**

TEŞEKKÜR

Tezimin hazırlanmasındaki tüm aşamalarda yardımları ve katkıları için tez danışmanım Sayın. Yard. Doç. Dr. Ersoy Kekilli'ye uzmanlık eğitimim boyunca bilgi ve tecrübelerinden yararlandığım hocam Sayın. Doç. Dr. Cengiz Yağmur'a; US ve MRG incelemelerini gerçekleştiren Sayın. Prof. Dr. Muammer Karakaş'a, Sayın. Dr. Aslı Kandaz'a tüm MRG çalışanlarına teşekkür ederim.

Rotasyonlarım boyunca ilgi ve desteklerini esirgemeyen hocalarım Prof. Dr Engin Aydın'a, Prof. Dr Meltem Serin'e, Prof Dr Ali Arıcan'a, Prof. Dr. Tayfun Güldür'e, Prof. Dr. Hülya Taşkapan'a, Doç. Dr. İdris Şahin'e, Doç. Dr. İbrahim Şahin'e, Doç Dr. Ayşe Çıkım Sertkaya'ya, Doç. Dr. H. Şükrü Erkal'a ve Doç. Dr. İsmail Temel'e teşekkür ederim.

Tez çalışmam boyunca yardımlarını esirgemeyen Araş. Gör. Dr Fatih Batı'ya, Uzm. Kimyager Barış Battal Yıldırım'a ve tüm nükleer tıp çalışanlarına, yaşamım boyunca sevgi ve destekleriyle her zaman yanımda olan anneme ve sevgili eşime sonsuz teşekkürler...

Dr. İlker TAŞBENT

26.02.2009

İÇİNDEKİLER

TEŞEKKÜR	i
İÇİNDEKİLER	ii
TABLolar DİZİNİ	v
ŞEKİLLER DİZİNİ	vii
SİMGE VE KISALTMALAR.....	ix
1. GİRİŞ VE AMAÇ	1
2. GENEL BİLGİLER.....	2
2.1. Embriyoloji.....	2
2.2. Histoloji.....	3
2.3. Karaciğerin Anatomisi	3
2.3.1. Karaciğerin Bağları	3
2.3.2. Karaciğerin Vasküler Anatomisi.....	4
2.3.3. Karaciğerin İnnervasyonu	5
2.3.4. Safra Sistemi Anatomisi	5
2.3.5. Karaciğerin Lobları	5
2.3.6. Karaciğerin Segmental Anatomisi.....	5
2.4. Karaciğer Kitleleri	8
2.4.1. Konjenital Grup	9
2.4.1.1. Basit Karaciğer Kisti	9
2.4.1.2. Polikistik Karaciğer Hastalığı.....	9
2.4.2. Neoplastik Grup	10
2.4.2.1. Primer Bening lezyonlar.....	10
2.4.2.1.1. Hemanjiyom	10
2.4.2.1.2. Fokal Nodüler Hiperplazi (FNH).....	11
2.4.2.1.3. Hepatik Adenom	12
2.4.2.1.4. Mezodermal Tümörler	13
2.4.2.2. Primer Maliğn Lezyonlar	13
2.4.2.2.1. Hepatosellüler Karsinom (HSK).....	13
2.4.2.2.2. Hepatik Lenfoma.....	14
2.4.2.2.3. Fibrolameller Karsinom	14
2.4.2.2.4. Kolanjiyosellüler Karsinom	14
2.4.2.2.5. Hemanjiyoendotelyoma (İnfanfil Hepatik hemanjiyom)	15
2.4.2.2.6. Anjiyosarkomlar	15

2.4.2.2.7. Hepatoblastom.....	15
2.4.2.3. Metastatik tümörler	16
2.4.3. Enfeksiyöz Kitleler	16
2.4.3.1. Piyojenik Abse	16
2.4.3.2. Parazitik enfeksiyonlar	17
2.4.3.3. Fungal Abse	17
2.4.4. Travmatik Kitleler	18
2.4.4.1. Karaciğer Hematomları	18
2.4.4.2. Biliyoma	18
2.4.4.3. Karaciğer Psödoanevrizma	18
2.5. Manyetik Rezonans İmajlama	18
2.6. Ultrasonografi.....	19
2.7. Gama Kamera İle Görüntüleme	20
2.8. Eritrosit İşaretli Sintigrafi.....	20
2.8.1. İn-vivo Yöntem	20
2.8.2. Modifiye İn-vivo Yöntem.....	20
2.8.3. İn-vitro Yöntem.....	21
2.8.4. Eritrosit İşaretli Sintigrafi Yan Etki Ve Kontrendikasyonları.....	21
2.9. Tc-99m-(V)DMSA Sintigrafisi ve SPECT'i	21
2.9.1. Tc-99m-(V)DMSA Kitinin Hazırlanışı.....	21
2.9.2. Tc-99m-(V)DMSA Kalite Kontrolü.....	22
2.9.3. Tc-99m-(V)DMSA Yan Etki ve Kontrendikasyonları.....	22
3. GEREÇ VE YÖNTEMLER.....	23
3.1. USG	23
3.2. MRG.....	23
3.2.1. Hazırlık sekansı.....	23
3.2.2. Kontrast madde uygulaması	25
3.2.3. Dinamik sekans	26
3.3. Sintigrafik İnceleme	27
3.3.1. Tc-99m-(V)DMSA Sintigrafisi	27
3.3.2. İn-vivo Tc-99m İşaretli Eritrosit Sintigrafi	27
3.3.3. Değerlendirme	28
3.4. İstatistiksel Analiz.....	29
4. BULGULAR.....	30

5. TARTIŞMA	39
6. SONUÇ ve ÖNERİLER	43
ÖZET	44
SUMMARY	45
7. KAYNAKLAR	46

TABLULAR DİZİNİ

Tablo 1. Karaciğer anatomik segmentleri ve isimlendirilmesi	8
Tablo 2. Lezyon boyutu <3 cm ve ≥ 3 cm hemanjiyomların eritrosit işaretli sintigrafide ve Tc-99m-(V)DMSA SPECT kesitlerinde $lezyon_{mean}/background_{mean}$ oranları karşılaştırılması	31
Tablo 3. Lezyon boyutu <3 cm ve ≥ 3 cm hemanjiyomların eritrosit işaretli sintigrafide lezyon saptanamayan ve saptanan olguların Fisher kesinlik testi ile karşılaştırılması	32
Tablo 4. Lezyon boyutu <3 cm ve ≥ 3 cm hemanjiyomların 30. dk Tc-99m-(V)DMSA SPECT kesitinde lezyon saptanamayan ve saptanan olguların Fisher kesinlik testi ile karşılaştırılması	32
Tablo 5. Lezyon boyutu <3 cm ve ≥ 3 cm hemanjiyomların 4. saat Tc-99m-(V)DMSA SPECT kesitinde lezyon saptanamayan ve saptanan olguların Fisher kesinlik testi ile karşılaştırılması	32
Tablo 6. Hemanjiyomlu olguların eritrosit işaretli sintigrafilerinde lezyon saptanamayan ve saptananların SPECT kesitlerinde $lezyon_{mean}/background_{mean}$ oranları karşılaştırılması	33
Tablo 7. Hemanjiyomlu olguların 30. dk Tc-99m-(V)DMSA SPECT'inde lezyon saptanamayan ve saptananların $lezyon_{mean}/background_{mean}$ oranları karşılaştırılması	33
Tablo 8. Hemanjiyomlu olguların 4. saat Tc-99m-(V)DMSA SPECT'inde lezyon saptanamayan ve saptananların $lezyon_{mean}/background_{mean}$ oranları karşılaştırılması	33
Tablo 9. Hemanjiyomlu olguların 30. dk ve 4. saat Tc-99m-(V)DMSA SPECT'inde hesaplanan $lezyon_{mean}/background_{mean}$ oranlarının karşılaştırılması	33
Tablo 10. Eritrosit işaretli sintigrafide hemanjiyom saptanan ve saptanamayan olguların 30. dk Tc-99m-(V)DMSA SPECT kesitinde lezyon saptanamayan ve saptanan olgularla Fisher kesinlik testi ile karşılaştırılması	34
Tablo 11. Eritrosit işaretli sintigrafi ile 30. dk ve 4. saat Tc-99m-(V)DMSA SPECT kesitinde hesaplanan saptananların $lezyon_{mean}/background_{mean}$ oranları korelasyonunun karşılaştırılması	34

Tablo12. Hemanjiyom olgularının karakteristikleri ile vizüel ve kantitatif analiz sonuçları **35**

ŞEKİLLER DİZİNİ

Şekil 1. KC segment anatomisi	6
Şekil 2. Bismuth sistemine göre karaciğerin segmental anatomisi	7
Şekil 3. 60 yaşında bayan hastanın sol lobunu tamamen kaplayan 9x4,5 cm boyutundaki karaciğer hemanjiyomu kontrastsız MRG’de ok ile gösterilmektedir	24
Şekil 4. Sağ lob posteromedialinde 4x3 cm boyutunda karaciğer hemanjiyomu izlenen 38 yaşındaki bayan hastanın kontrastsız MRG’si	24
Şekil 5. 60 yaşında bayan hastanın sol lobunu tamamen kaplayan 9x4,5 cm boyutundaki karaciğer hemanjiyomu kontrastlı MRG’de ok ile gösterilmektedir	25
Şekil 6. Sağ lob posteromedialinde 4x3 cm boyutunda karaciğer hemanjiyomu izlenen 38 yaşındaki bayan hastanın kontrastlı MRG’si	26
Şekil 7. 60 yaşında bayan hastanın sol lobunu tamamen kaplayan 9x4,5 cm boyutundaki karaciğer hemanjiyomu çekilen eritrosit işaretli sintigrafisindeki çizilen ilgi alanları	29
Şekil 8. 60 yaşında bayan hastanın sol lobunu tamamen kaplayan 9x4,5 cm boyutundaki karaciğer hemanjiyomu çekilen eritrosit işaretli sintigrafisindeki eritrosit akümülyasyonu ok ile gösterilmektedir	36
Şekil 9. Sağ lob posteromedialinde 4x3 cm boyutunda karaciğer hemanjiyomu izlenen 38 yaşındaki bayan hastaya çekilen eritrosit işaretli sintigrafisinde lezyon alanında eritrosit akümülyasyonu izlenmemiştir	36
Şekil 10. 60 yaşında bayan hastanın sol lobunu tamamen kaplayan 9x4,5 cm boyutundaki karaciğer hemanjiyomu 30. dakikada çekilen Tc-99m-(V)DMSA sintigrafisinin transvers görüntülerindeki aktivite akümülyasyonu ok ile gösterilmektedir	37
Şekil 11. 60 yaşında bayan hastanın sol lobunu tamamen kaplayan 9x4,5 cm boyutundaki karaciğer hemanjiyomu 4. saatte çekilen Tc-99m-(V)DMSA sintigrafisinin transvers görüntülerindeki aktivite akümülyasyonu ok ile gösterilmektedir	37
Şekil 12. Sağ lob posteromedialinde 4x3 cm boyutunda karaciğer hemanjiyomu izlenen 38 yaşındaki bayan hastaya 30. dakikada çekilen	

Tc-99m-(V)DMSA sintigrafisinin transvers görüntülerinde lezyon alanında aktivite akümüasyonu izlenmemiştir **38**

Şekil 13. Sağ lob posteromedialinde 4x3 cm boyutunda karaciğer hemanjiyomu izlenen 38 yaşındaki bayan hastaya 4. saatte çekilen Tc-99m-(V)DMSA sintigrafisinin transvers görüntülerinde lezyon alanında aktivite akümüasyonu izlenmemiştir **38**

SİMGE VE KISALTMALAR

- Tc-99m** : Teknesyum-99m
SPECT : Tek Foton Emisyon Bilgisayarlı Tomografi
(V)DMSA: Penta-dimerkaptosüksinik asit
PET : Pozitron emisyon tomografisi
FDG : Floro-2-deoksi-D-glukoz
BT : Bilgisayarlı Tomografi
FNH : Fokal Nodüler Hiperplazi
HSK : Hepatosellüler Karsinom
MRG : Manyetik Rezonans Görüntüleme
Sİ :Sinyal İntensite
USG : Ultrasonografi
İv : İntravenöz
Ga-67 : Galyum-67
İn-111 : İndium 111
IDA : İminodiasetikasit

1. GİRİŞ VE AMAÇ

Karaciğer (KC) benign ve malign, primer ve sekonder olarak çok çeşitli kitlesel lezyonların görülebildiği bir organdır. Fokal kitlesel lezyonların tanısı günümüzde ultrasonografi (US) ve/veya bilgisayarlı tomografi (BT) ile koyulmakta; kitle karakterizasyonu için gerekli durumlarda manyetik rezonans görüntüleme (MRG) ve sintigrafi yöntemlerine başvurulabilmektedir(1). Bu kadar sık rastlanılan yer kaplayan lezyon için gerek ayırıcı tanı yapabilmek, gerekse hemanjiyom tipleri ile Tc-99m-(V)DMSA tutulumu arasındaki ilişkiyi saptayabilmek büyük önem arz etmektedir. Çalışmamızın temel amacı, MRG ve USG ile karaciğer hemanjiyom tanısı alan hastaların Tc-99m-(V)-DMSA ve in-vivo Tc-99m işaretli eritrosit sintigrafisi ile görüntülenme etkinliğini değerlendirmektir.

2. GENEL BİLGİLER

2.1. Embriyoloji

Karaciğer intrauterin hayatın 3. haftanın ortasında, embriyonik önbarsağın distal kesiminde bulunan endodermal epitelden meydana gelir. Hızlı çoğalan hücrelerin oluşturduğu bu alana hepatik divertikül adı verilir. Perikardiyal kavite ve yolk sak arasındaki bu hücreler, mezodermal tabakadan oluşan transvers septuma penetre olmaya başlarlar. Hepatik hücre kümeleri bir yandan septuma penetre olurken bir yandan da hepatik divertikül ile duodenum arasındaki bağlantı daralarak safra kanalını meydana getirir. Safra kanalından gelişen küçük ventral kabarcık safra kesesini ve sistik kanalı oluşturur. Karaciğerin epitelyal hücre kordonları ise parankimi ve safra kanallarının döşeyici epitelinin oluşturur. Transvers septumun mezodermal hücrelerinden kupffer hücreleri, hematopoetik hücreler ve bağ dokusu hücreleri gelişir. Transvers septumun mezodermi, batın ön duvarı ve karaciğer arasında gerilerek falsiform ligamanı meydana getirir. Umblikal ven septumun mezodermi içindedir ve falsiform ligamanın serbest kaudal kenarı içinde oluşuma katılır. Karaciğer ve duodenum arasındaki septum mezodermi ise gerilir, membranöz hale geçer ve omentum minusu meydana getirir (gastrohepatik ve hepatikoduodenal ligamanlar). Safra kanalı, portal ven ve hepatik arter omentum minusun serbest kenarında bulunur. Karaciğerin ağırlığı gelişimin onuncu haftasında tüm vücut ağırlığının %10'una ulaşır (1).

Hematopoetik fonksiyona katılması sinüzoidler içerisindeki eritrosit ve lökosit üreten hücre kümeleri sayesinde olur. Doğuma kadar bu fonksiyonu giderek azalarak ağırlığı vücut ağırlığının \approx %5'ine iner. Hepatik hücreler ise safra üretimini 12. haftada başlarlar ve bu sırada safra kesesi ve sistik kanal oluşmuştur. Sistik kanal hepatik kanal ile birleşip safra kanalını oluşturur ve böylece safra gastrointestinal trakta ulaşmış olur (1).

2.2. Histoloji

Karaciğer sindirim sisteminden emilen besinlerin işlenip depolandığı vücudun en büyük organı ve bezi olup Glisson kapsülü ile sarıdır. Hilusta kalınlaşan kapsül, hepatik arter, portal ven ile sağ ve sol hepatik duktusları çevreler. Hepatositler polihedral şekilli, eozinofilik sitoplazmalı hücreler olup lobüller içerisinde radyal olarak yerleşmiştir. Lobüllerin köşelerinde portal boşluklar, santralinde ise santral ven bulunur. Portal boşluklar içerisinde ise portal ven ve hepatik arter dalları ile safra kanalikülleri bulunmaktadır. Lobül içerisinde kapillerlerin oluşturduğu sinüzoidler bulunur. Sinüzoidler, lobülün periferinden başlayıp portal ven ve hepatik arter dalları ile beslenirler ve santrale doğru ilerleyip santral vene dökülürler. Sinüzoidler içerisinde Kupfer hücreleri yer alır. Sinüzoit endoteli ile hepatositler arasında bulunan alana “Disse mesafesi” adı verilir. Yağ depolayan ito hücreleri burada bulunurlar (2).

2.3. Karaciğerin Anatomisi

Karaciğer yumuşak, esnek bir organ olup abdominal kavite üst bölümünde diyaframın hemen alt kısmında yerleşmiştir. Büyük kısmı kostalar ve kostal kartilajlar tarafından sarılmış olup diyafram ile plevra, akciğer ve kalpten ayrılmıştır. Karaciğerin konveks üst yüzü (fasies diafragmatika) diafragma kubbesinin alt yüzünün şekline uyar ve konvekstir. Fasies visseralis veya arka alt yüz komşu organlara uygun şekil alır ve bu yüzden düzensiz konturludur. Bu yüz özefagusun pars abdominalisi, mide, duodenum, fleksura coli dekstra, sağ böbrek, glandula suprarenalis dekstra ve safra kesesi ile komşudur.

Karaciğerin ağırlığı genellikle erkeklerde 1,4–1,8 kg arasında, kadınlarda 1,2–1,4 kg arasındadır (3-7) .

2.3.1. Karaciğerin Bağları

1-) Ligamentum Falsiforme Hepatis: Periton göbekten yukarı doğru ilerlerken, göbekten karaciğerin alt yüzüne giden ligamentum teres hepatis’i sararak ligamentum falsiforme hepatisi meydana getirir.

2-) Ligamentum Triangulare Dekstrum: Ligamentum coronarium hepatisin iki yaprağının birleşmesi ile meydana gelir. Bu bağ ile karaciğer arka yüzü diafragmaya bağlanır.

3-) Ligamentum Triangulare Sinistrum: Ligamentum coronarium hepatisin iki yaprağının birleşmesinden meydana gelir. Bu bağ ile karaciğer sol ucu diafragmaya bağlanır.

4-) Omentum Minus: Karaciğerin fasies visseralisini örten periton, porta hepatis'e iki yaprak halinde sırt sırta gelerek midenin küçük kurvaturu ve duodenumun birinci parçasına giderek omentum minusu oluşturur. Omentum minusun iki parçadan oluşur:

a) Ligamentum Hepatoduodenale: Bu ligamentin iki yaprağı arasından Arteriya Hepatika, Vena Porta, propriya duktus koledokus ve sinirleri geçer

b) Ligamentum Hepatogastrikum: Bu ligamentin gergince, kalın ve midenin kadiyak parçasına yakın olan sol bölümüne Portiyo Tensa Hepatogastrika, gevşekçe olan sağ bölümüne Portiyo Flassida Hepatogastrika olarak isimlendirilir.

5-) Ligamentum Coronarium Hepatis: Karaciğerin arka yüzünde, karaciğerin fasies diafragmatika ve fasies visseralis'ini örten periton yapraklarının diafragmaya atlaması ile meydana gelir. Karaciğerin bu iki periton yaprağı arkasında kalan arka yüzü diafragmaya bağ dokusu ile sıkıca tutunmuştur (3-7).

2.3.2. Karaciğerin Vasküler Anatomisi

Karaciğere gelen kanın yaklaşık %30'u hepatic arterle, % 70'i portal venle gelir. Hepatic arter çölyak trunkusun bir dalı olup portal hilusta sağ ve sol terminal dallarına ayrılır. Hepatic arter tekrarlayan dallanmalar ile interlobüler arterleri oluşturur. İnterlobüler arterlerin bir kısmı portal yapıları beslerken, bir kısmı da direkt olarak sinüzoidlere dökülen arteriollerini meydana getirir. Superior ve inferior mezenterik venler ile splenic venin birleşmesinden oluşan portal ven gastrointestinal sistemden emilmiş olan venöz kanı karaciğere getirir. Portal hilusta ayrılan sağ ve sol ana dallar tekrarlayan dallanmalar ile interlobüler dalları ve sinüzoidlere dökülen venülleri meydana getirir. Sinüzoidler santral venleri oluşturur. Santral venler ise birleşip sublobüler venleri ve bunlar da daha sonra hepatic venleri oluşturup vena kava inferiora dökülürler (2,8).

Karaciğer bütün vücut lenf sıvısının 1/3 – 1/2 kadarını üretir. Lenf damarları karaciğeri terk ederek portal hilustaki lenf nodlarına (nodi lenfatici hepatici) dökülürler. Bu lenf nodlarının efferent lenfatikleri çölyak nodlara dökülürler. Az sayıdaki lenfatik ise karaciğerin peritonsuz yüzeyinden (area nuda) diyaframı geçerek arka mediasten lenf nodlarına drene olurlar (3-5,8).

2.3.3. Karaciğerin İnnervasyonu

Karaciğer esas olarak plexus çöliyakustan ayrılan parasempatik ve sempatik sinirler ile innerve olur. Bu sinirler daha sonra hepatik pleksusu meydana getirip karaciğere giden damarların çevresinde karaciğere girerek karaciğer hücrelerine kadar girerler. Ayrıca vagal trunkusun da direkt olarak karaciğere ulaşan büyük bir dalı daha vardır (3-5).

2.3.4. Safra Sistemi Anatomisi

Safra salgılandıktan sonra, safra kesesi içinde depolanır, konsantre edilip safra kanalları ile duodenuma ulaştırılır. En küçük safra kanalları olan ve portal boşluklarda bulunan interlobüler duktuslar birbirleri ile birleşip daha geniş duktusları ve onlar da portal hilusta sağ ve sol hepatik duktusları oluştururlar. Sağ ve sol hepatik duktuslar portal hilusta birleşip ortak hepatik duktusu meydana getirirler. Yaklaşık 4 cm uzunlukta olan ortak hepatik duktus sistik kanal ile birleşip ana safra kanalını (koledok) oluşturur. Koledok 8 cm uzunlukta olup genellikle pankreatik kanal ile birleşip duodenumu ikinci parçasının mediyal yüzünde sonlanır (8,9).

2.3.5. Karaciğerin Lobları

1) Kaudat lob: Posterior yüzde bulunur. Önde porta hepatis, solda ligamentum venozum fissürü, sağda vena kava inferior ile sınırlıdır.

2) Sağ lob: Karaciğerin en geniş ve kalın lobu olup en önde impresyo kolika, bunun arkasında impresyo renalis, daha arka ve biraz solda impresyo suprarenalis bulunur.

3) Sol lob: Sağ loba nazaran daha incedir. Bu lobun ortasında impresyo gastrika, arka kısmında impresyo özofajiya bulunur.

4) Kuadrat lob: İnférieur yüzde bulunur. Önde karaciğerin inferior sınırı, solda ligamentum teres fissürü, sağda safra kesesinin yerleştiği fossa, arkada porta hepatis ile çevrilidir.

2.3.6. Karaciğerin Segmental Anatomisi

1957 yılında Goldsmith ve Woodburne fonksiyonel karaciğer klasifikasyonunun üç majör hepatik ven dağılımına göre yapmıştır.

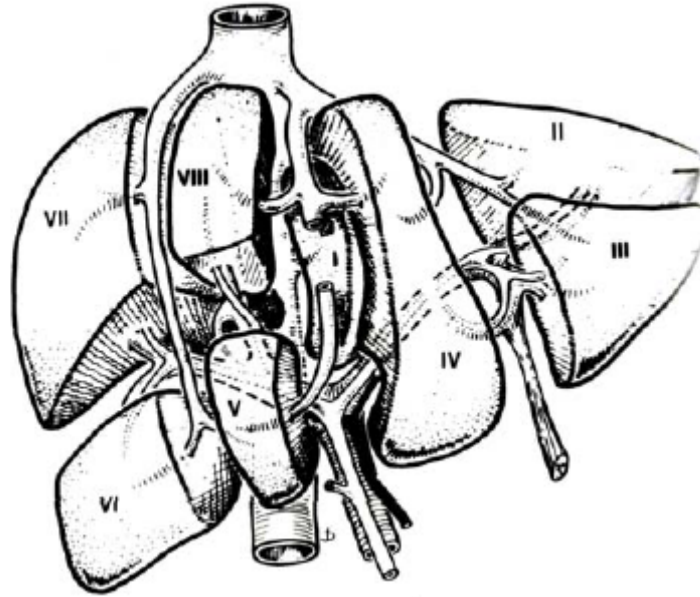
a) Sağ hepatik ven: sağ lobu anterior ve posterior segmentlere

b) Sol hepatik ven: sol lobu lateral ve medial segmentlere

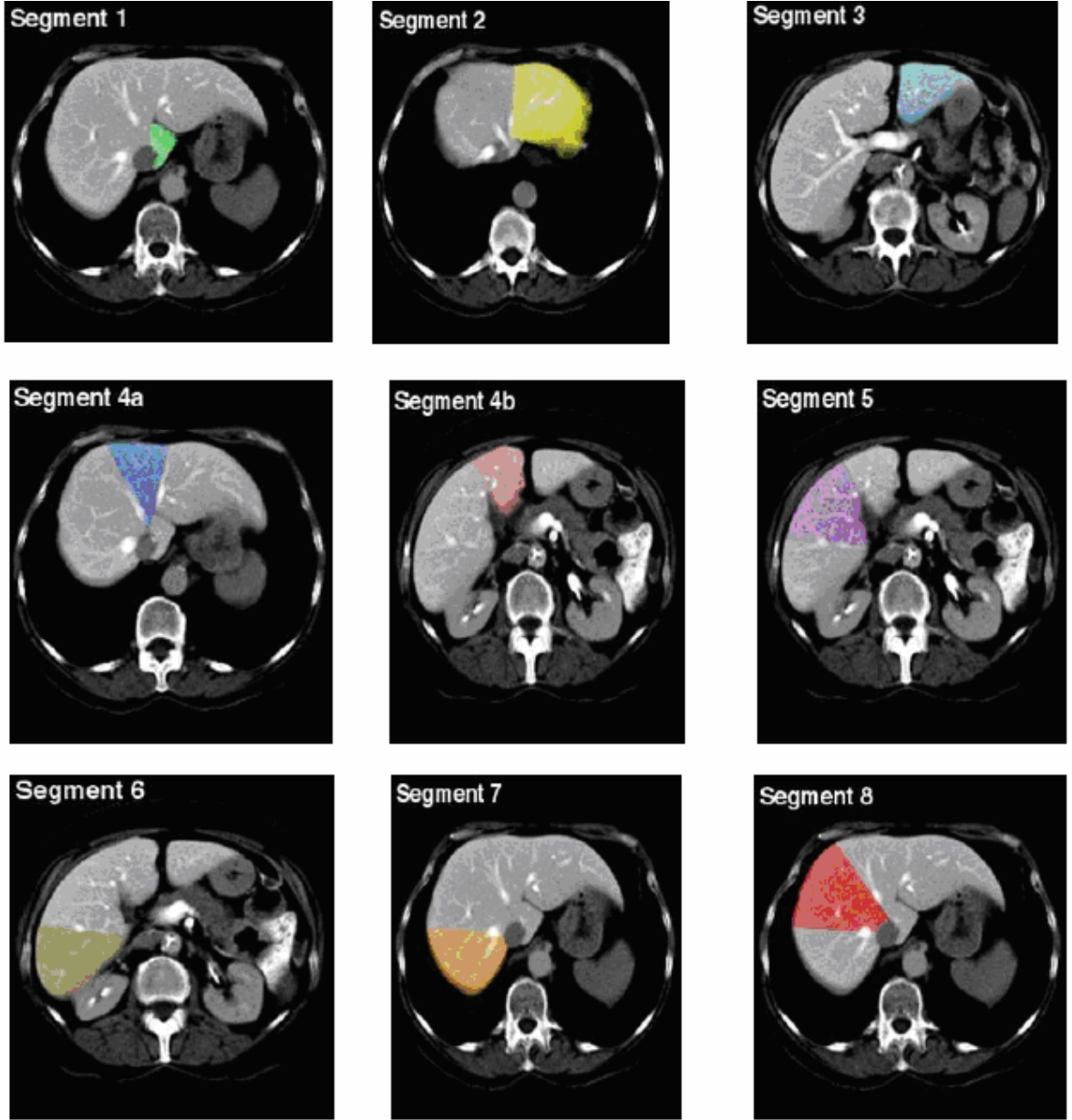
c) Orta hepatic ven: sađ ve sol lobları birbirinden ayırır. Kaudat lob ise ayrı bir segment olarak kabul edilmiştir.

Couinaud ise portal ve hepatic venlerin dallanmasını esas alarak karaciđeri segmentlere ve subsegmentlere ayırmıştır. Daha sonra Bismuth bu iki tanımlamayı birleřtirerek, dört segmenti sađ ve sol portal ven dallarıyla süperior ve inferior segmentlere ayırmıştır. Karaciđerin buna göre 1 segment ve 8 subsegmenti bulunur. Kaudat lob segment I'dir. Diđer subsegmentler üç ayrı dikey düzlem ile belirlenir. Segment I haricindeki tüm bu segmentler daha sonra sađ ve sol ana portal dallar düzeyinden geçen bir yatay düzlem ile superior ve inferior subsegmentlerine ayrılır. Böylece karaciđerin bir segmenti (segment I) ile üç dikey ve bir yatay düzlem tarafından oluşturulan II, III, IVa, IVb, V, VI, VII ve VIII olarak adlandırılan sekiz subsegmenti bulunur (Şekil 1 ve 2). Bu 8 segment ön bakış açısından saat yönünde, kraniyo-kaudal açıdan vena kava inferior'dan başlayarak saatin tersi yönünde numaralandırılmıştır (3-7).

Tablo 1'de bu üç tanımlama ve birbirlerine karşı gelen anatomik segmentleri göstermektedir.



Şekil 1. KC segment anatomisi (4).



Şekil 2. Bismuth sistemine göre karaciğerin segmental anatomisi (10).

Tablo 1. Karaciğer anatomik segmentleri ve isimlendirilmesi (4).

Anatomik Segmentler	Couinaud	Bismuth	Goldsmith ve Woodburne
Kaudat lob	I	I	Kaudat lob
Sol lateral süperior segment	II	II	Sol lateral segment
Sol lateral inferior segment	III	III	
Sol medial segment	IV	IVa, IVb	Sol medial segment
Sağ anterior inferior segment	V	V	Sağ anterior segment
Sağ anterior süperior segment	VIII	VIII	
Sağ posterior inferior segment	VI	VI	Sağ posterior segment
Sağ posterior süperior segment	VII	VII	

2.4. Karaciğer Kitleleri

Fokal karaciğer kitlelerinin Moss'a göre sınıflandırılması aşağıdaki gibidir;

1 – Konjenital	
1a. Unifokal kist (soliter veya basit kistler).	
1b. Polikistik karaciğer hastalığı	
2 – Neoplastik	
2a. Primer Benign	Hemanjiyom. Fokal nodüler hiperplazi Adenom Mezodermal tümörler (lipom, hamartom vs.)
2b. Primer malign	Hepatoselüller karsinom Kolanjiyokarsinom. Lenfoma Mezodermal tümörler (sarkom vs.)
2c. Metastatik tümörler	
3– Enflamatuar	a. Piyojenik abse b. Parazitik enfeksiyon c. Fungal abse
4– Travmatik	a. Hematom b. Biliyoma c. Arteriyo-venöz fistül d. Psödoanevrizma

2.4.1. Konjenital Grup

2.4.1.1. Basit Karaciğer Kisti

Sık görülen ve genellikle tesadüfen saptanan benign lezyon olup genellikle konjenitaldir. Embriyogenez sırasında anormal intrahepatik safra yollarında obstrüksiyonlar sonucu karaciğerde kistler meydana gelir. Patojenlerine rağmen biliyer sistem ile çok nadiren bağlantı gösterirler ve seruma benzer bir sıvı içerikleri vardır (11). Ultrasonografi prevalansı %5 olup kadınlarda ve 5. dekatta daha siktir (12). Beş cm'den büyük lezyonlar semptomatik hale geçebilir. Kitle etkisi, ağrı, nadiren intrakistik kanama ve enfeksiyon görülebilir (13).

Asemptomatik olgularda tedaviye gerek olmayıp semptomatik olgularda US/BT eşliğinde perkütan aspirasyon ve skleroterapi tedavisi uygulanabilir. Biliyer sistemle ilişkili olduğu durumlarda yada enfekte olduğu durumlarda cerrahi rezeksiyon yapılmalıdır (14)

Tc-99m-IDA sintigrafisinde kist alanı defektif olarak izlenir (46).

2.4.1.2. Polikistik Karaciğer Hastalığı

Polikistik karaciğer hastalığı, genellikle otozomal dominant polikistik böbrek hastalığı ile birlikte görülür (15, 16). Böbrekte kistler olmaksızın otozomal dominant kalıtım gösteren polikistik karaciğer hastalığı da tanımlanmıştır (17). Bu kistler safra kanallarından oluşurlar ancak, safra yollarıyla devamlılıkları yoktur. Karaciğer içinde değişik çap ve sayıda, safra epitel hücreleri ile döşeli kistler olarak saptanır. Kistler çocuklarda seyrek olmakla birlikte, kızlarda erkeklerden daha siktir ve genellikle hamilelikte büyüme eğilimindedirler. Otozomal dominant polikistik karaciğer hastalığı ile ilişkili genler PRKCSH ve SEC63'tür. Bunlar hepatositin'i ve sec63'ü kodlarlar. Hepatositin bir protein kinaz-c substratı olan adk-H dir. Bu endoplazmik retikulumda bulunur ve glikoproteininin oluşmasında ve uygun katlanmasında görevlidir. SEC63 sec63p2'yi kodlar ve endoplazmik retikulumdaki protein translokasyonunun bir parçasıdır (18, 19)

Tc-99m-IDA kolesintigrafisinde veya Tc-99m mebrofenin sintigrafisinde eğer rüptüre değil ise kistler içinde radyonüklid varlığı gözlenmez (20).

2.4.2. Neoplastik Grup

2.4.2.1. Primer Bening lezyonlar

2.4.2.1.1. Hemanjiyom

Hemanjiyom en sık görülen benign karaciğer tümörü olup adult popülasyonda % 4'ten fazla görülmektedir. Bayanlarda 3 kat daha fazladır (21). Çapları genellikle 4'cm den küçük olmakla birlikte hastaların % 20'sinde multipl sayıda ve sıklıkla sağ lobda yerleşmişlerdir (22). %85'i asemptomatiktir. Rastlantısal olarak saptanırlar ve boyut artış göstermezler. Hemanjiyomlar hepatik arterin dallarından beslenirler ve internal sirkülasyonları yavaştır (23, 24). Dev hemanjiyomu bulunan hastaların büyük bir kısmında karın bölgesinde ağrı, şişlik yada palpabl kitle şikayeti vardır. Kitle komşu organlara basıya bağlı bazı semptomlara neden olabilir (25). Semptomatik hastalarda en sık yakınma sağ üst karın ağrısıdır.

Ağrının 4 değişik sebebi vardır. Hemanjiyomun hızlı büyümesi sonucu Glisson kapsülünün gerilmesi, hemanjiyoma doğru artmış olan pulsatil kan akımı, hemanjiyom içerisinde enflamasyon ve tromboz oluşumu ve kısmi enfarktüs yada çevre dokular üzerine olan basıya bağlı ağrı olabilir.

Nadiren büyük lezyonu olanlarda dissemine intravasküler koagülopati, hipofibrinojenemi ve trombositopeni ile karakterize Kasabach-Meritt sendromu meydana gelebilir (26,27). Patojenezi tam olarak anlaşılammakla birlikte multiple vasküler kanallar ve bunları ayıran bağ dokusundan oluşmuştur (28,29). Bazı lezyonlar östrojen reseptörü içerir. Gebelik, oral kontraseptif kullanımı, puberte gibi durumlarda ve androjen tedavilerinde büyüme gösterdiği tespit edilmiştir (26).

Görüntüleme bulguları karakteristik olup USG görünümü iyi sınırlı, homojen, lobüle, hiperekoik kitle şeklindedir (26,27). Fakat hemoraji, fibrozis veya kalsifikasyon nedeniyle heterojen görünüme sahip olabilir. Kontrastlı dinamik tomografi (BT) hemanjiyom teşhisinde kullanılabilir fakat metastatik hastalık yada hepatoma ile karışma ihtimali vardır (25). Ashida ve Freeny tarafından yapılan çalışmalarda BT görüntüleme yöntemiyle hemanjiyomlu vakalarda %50-75 oranında teşhis koyulduğunu belirtmişlerdir (30). Manyetik rezonans görüntüleme, özellikle T2 ağırlıklı görüntülerde, BT'nin dinamik kontrast tutulumuna benzeyen çok daha spesifik görünümeler sağlar (31). Yine Ashida ve Freeny tarafından yapılan çalışmalarda Gadolinium enjeksiyonunu takiben elde edilen manyetik rezonans görüntülemenin hemanjiyom teşhisinde % 85 duyarlılık, % 90-99 oranında da özgüllüğe sahip olduğunu belirtmişlerdir (30).

Hemanjiyom olgularında teknesyum işaretli eritrosit kullanılarak SPECT incelemesinde 2 cm'den büyük ve yüzeye yakın lezyonlarda MRG ile benzer duyarlılık ve özgüllük oranları bildirilmiştir (32,33).

Yukarıdaki bilgiler ışığında çapı büyük olan ve diğer karaciğer lezyonlarından kesin ayırımı yapılamayan hemanjiyomların teşhisinde farklı görüntüleme yöntemlerinin kombine biçimde kullanılması oldukça doğru bir yaklaşımdır (31).

2.4.2.1.2. Fokal Nodüler Hiperplazi (FNH)

Fokal nodüler hiperplazi ikinci en sık benign karaciğer tümörü olup tüm primer hepatik tümörlerin %8'ini oluşturur (32-34). FNH, benign vasküler bir hepatik lezyondur. Normal karaciğerin tüm histolojik elemanlarını (hepatositler, safra kanalları ve kupfer hücreleri) içerir (35). En sık 20 ile 50 yaş arasında kadınlarda görülür. Ayrıca çocukluk çağı hepatik tümörlerinin % 2'sini oluştururlar (36). FNH'de kadın erkek oranı 6 ile 8'e birdir. Otopsi serilerinde % 0,3 ile % 0,6 oranında tespit edilir (37,38).

FNH ile oral kontraseptif kullanımı arasındaki ilişkisi açık değildir. Genel olarak FNH'nin patojenezinde yeri olmadığı, ancak semptomların ortaya çıkmasında, spontan hemorajide ve lezyonun büyümesinde rolleri olduğu kabul edilir. Kerlin ve arkadaşları 41 FNH'li hastanın % 34'ünde hiçbir zaman oral kontraseptif kullanımı olmadığı bildirmişlerdir (39). FNH'nin konjenital vasküler bir malformasyona karaciğerin hiperplastik, non-neoplastik bir cevabı olduğu tahmin edilmektedir (26,40). En sık olarak hepatik yüzeye yakın 5 cm'den küçük, kapsülsüz, iyi sınırlı, solid bir kitle olarak gözlenir. Vakaların %23'ünde ise multiple odakta görülür (41).

FNH'li hastalar çoğunlukla asemptomatik olup daha çok insidental olarak rastlanır. Hemoraji, nekroz ve enfakt nedeniyle akut başvuru nadirdir. Cherqui ve arkadaşlarının serisinde % 25 hastada, epigastrik hassasiyet veya palpabl abdominal kitle saptanmıştır (42). Oral kontraseptif kullanımı ile birlikte olan FNH lezyonlarında lezyon daha büyük, daha vasküler ve daha semptomatiktir (43).

Ultrasonografide hafif hipo, izo ya da hiperekoik olabilir. Çevresinde bazen hipoekoik halo görülebilir (44). Renkli ve Power Doppler US ile parankimal vaskülarite gösterilebilir(45).

Dinamik BT'de ve MRG'de kullanılan teşhiste kullanılan tetkikler arasındadır. (34,46).

Tc-99m sülfür kolloid sintigrafisinde %30 normal, %30 artmış, %30 azalmış tutulum olabilir. %10 olguda ise intens bir tutulum olur ve bu spesifiktir (46).

Tc-99m-IDA sintigrafisinde ise uptake normal sınırlardadır (47).

Olgular eğer asemptomatik ise takip edilir. Semptomatik ise veya kuşkulu ise rezeksiyon yapılır (48). Hasta gebe ise lezyonun büyümesi ihtimali dolayısıyla daha sık takip edilmelidir.

2.4.2.1.3. Hepatik Adenom

Hepatik adenom, hepatositlerin benign proliferasyonu sonucu oluşan iyi huylu, kapsüllü tümördür. Tümör içinde biliyer sistem yapılarının ve kupffer hücrelerinin bulunmaması en önemli histolojik özelliğidir (49). En sık doğurganlık çağındaki kadınlarda ve özellikle de oral kontraseptif kullananlarda görülmektedir (50). Ayrıca steroid kullanımı, gebelik, diyabetes mellitus, glikojen depo hastalığı tip Ia (von Gierke) ve beta-talasemi hepatic adenom insidansının arttığı diğer durumlardır (49).

Klinik olarak genellikle asemptomatiktir. Büyük olanlar ağrı, dolgunluk gibi semptomlar verebileceği gibi, nadir olmayarak spontan rüptüre bağlı akut batın tablosuyla da karşımıza çıkabilir (51). Büyük lezyon veya multiple lezyonların varlığında, malign transformasyon oluşabilmektedir (52).

Hepatic adenomlarda besleyici ana arter, kitlenin içine girmeden önce periferi çevresinde çok sayıda dallanmalar gösterir. Bu nedenle hepatic adenomlar anjiyografik olarak "saplı elma" görünümü verirler (53).

USG'de hepatic adenomun görünümü non-spesifiktir. Hemoraji veya nekroz varsa tümör içinde hipoekoik alanlar izlenir. Semptomatik olgularda intraperitoneal sıvı görülebilir. Hepatic adenomlar kontrast madde verilmeden alınan BT kesitlerinde hipodens olarak görülür. İzodens olanları karaciğer parankiminde yapışıkları kontur değişiklikleri ile tespit edilirler. İntravenöz kontrast madde verildikten sonra alınan BT kesitlerinde hepatic adenomların çoğu çabuk ve geçici bir boyanma gösterip, kontrast enjeksiyonundan 1-2 dk sonra izodens hale gelirler. Bazıları ise, kontrast enjeksiyonundan sonra minimal boyanma gösterir (49,53). Spiral BT'de kontrast boyanması değişken ve nonspesifiktir (49).

MRG'de T1 ve T2 ağırlıklı görüntülerde sinyal intensiteleri değişkendir. T1'de %35-77 oranında hiperintens, T2'de %47-74 oranında hiperintens olduğu belirtilmektedir (53).

Tc 99m sülfür kolloid sintigrafisinde Kupffer hücresi çok az ya da hiç olmadığı için tutulum az ya da hiç yoktur (26). Tc-99m-IDA sintigrafisinde ise uptake artmış veya normaldir(47).

2.4.2.1.4. Mezodermal Tümörler

Anjiyomiyolipom veya lipom karaciğerde çok nadir görülen benign tümörlerden olup asemptomatiktirler. Genellikle Tuberoz Skleroz hastalarında görülür (52).

2.4.2.2. Primer Maliğn Lezyonlar

2.4.2.2.1. Hepatosellüler Karsinom (HSK)

Karaciğerin en sık görülen (%90) primer malign tümörüdür. HSK normal hepatositlerden farklılaşmış hücrelerden oluşur. Tümör hücreleri normal hepatik asini oluşturarak büyür (54). Etiyolojisinde; siroz, hemokromatozis, hepatit B ve C enfeksiyonları, oral kontraseptifler, anabolik steroidler, Wilson Hastalığı, aflatoksin, α -1 antitripsin eksikliği gibi birçok faktör tanımlanmıştır. %80 sirotik zeminde ortaya çıkar (35,49,55).

Üç tip gelişim gösterir (56).

1.Soliter ve sıklıkla büyük bir kitle ile karakterize tek veya masif HSK

2.Nodüler ve multifokal HSK: multipl ve düzgün sınırlı KC nodülleri izlenir. Bu görünüm metastazı taklit edebilir.

3. Diffüz veya nonsirotik HSK: multipl küçük KC nodülleri izlenir.

HSK kitlelerinde stromanın olmaması nedeniyle nekroz ve hemorajiye ayrıca perihepatik vasküler yapılarda invazyonada sık rastlanır (57). Biliyer invazyona ise sık rastlanmaz (54).

Mikroskobik varyasyonlar radyolog için oldukça önemlidir. Çünkü sellüler HSK'ler normal KC'e benzer ve tanıda tek yardımcı ipuçları dansite ve ekojenite değişikliği olabilir. Eğer yağ depolanması veya yalancı gland formasyonu varsa, HSK kitlesi US de hiperekojen, Bilgisayarlı Tomografide hipodens ve Manyetik Rezonansta hiperintens olarak izlenir (58).

HSK da sülfür kolloid sintigrafisinde dolma defekti gözlenir. Galyum-67 sintigrafisinde ise yoğun Ga-67 tutulumu izlenmektedir. Son zamanlarda F-18 işaretli FDG-PET Galyum-67 sintigrafisinin yerini almış olup değişik tiplerdeki karaciğer lezyonlarının tespitinde imajlama yöntemi olarak kullanılmaktadır. HSK'daki F-18 işaretli FDG tutulumunun kandaki alfa fetoproteinle korelasyonu olduğu gösterilmiştir. Alfa fetoprotein yüksek olduğu durumlarda F-18 FDG tutulumunda artmaktadır (47).

2.4.2.2.2. Hepatik Lenfoma

Hepatik lenfomalar primer veya sekonder olabilirler. Hepatik lenfomaların çoğu sekonder olup primer lenfoma oldukça nadirdir (59). Organ transplantı yapılan hastalar ile AIDS'li bireyler hepatik lenfoma açısından yüksek riskli hastalardır (60).

Galyum- 67 sintigrafisi ile karaciğerde multifokal alanda aktivite akümüasyonu izlenebilir (61). F-18 işaretli FDG-PET hem teşhis hem de takip açısından kullanılabilir (62).

2.4.2.2.3. Fibrolameller Karsinom

Fibrolameller karsinom HSK'nın bir varyantı olup daha genç erişkinlerde görülür. Boyutları 4-17 cm arasında değişenlik gösterir. Tam veya kısmi kapsüllü soliter kitle olarak izlenebilirler (8,14). Karakteristik bir özellik olarak tümörde santral fibröz skarı izlenir (14,26). Tümör nadiren kalsifikasyon ve yağ doku içerebilir. Santral skar nedeniyle FNH ile ayırıcı tanısının yapılmasında fayda vardır. MRG'de T2 ağırlıklı görüntülerde FNH'nin skarı hiperintensdir, ancak fibrolameller HSK'nin skarı daha dens ve bazen de kalsifik olduğundan T2'de ve T1'de hipointensdir (63, 64). Kontrastlı BT ve MRG'de fibrolameller HSK heterojen kontrast tutulumu gösterir (23).

F-18 işaretli FDG-PET tümör tespitinde kullanılmaktadır (65).

2.4.2.2.4. Kolanjiyosellüler Karsinom

HSKdan sonra karaciğerin ikinci sıklıkta görülen primer malign tümörüdür (50). Ancak HSK'dan çok daha az sıklıkta görülür. Safra kanalı epitelinden kaynaklanan, müsin oluşturan, fibroz komponenti ağırlıklı, iyi diferansiye, sklerozan adenokarsinomlardır (55). Yavaş büyürler. Erken bulgu verdiklerinden (sarılık) küçük boyutlarda iken tanı konur. 5.-7. dekatlarda sıklıktır. Etiolojisi içinde Caroli hastalığı, sklerozan kolanjit, inflamatuvar barsak hastalığı, safra taşı gibi kronik biliyer obstrüksiyon veya enfeksiyona sebep olan predispozan faktörler yer alır. Dalgalanma gösteren, ağrısız, tıkanma sarılığı en sık rastlanan temel bulgulardandır (35,50, 53,50, 66).

US'da genellikle hipoekoik bir kitle şeklinde izlenir. Kontrastsız BT'de düzensiz konturlu büyük hipodens kitle ile birlikte satellit lezyonlar da görülebilir. Tipik olarak erken arteriyel fazda periferik boyanma ve yavaş konsantrik dolun meydana gelir. Geç görüntülerde kontrast tutulumu devam eder. Kalsifikasyon nadirdir. MRG'de T1 ağırlıklı görüntülerde hipointens, T2' de hiperintens olup, kontrastlanma paterni BT'deki ile benzerdir (67, 68).

F-18 işaretli FDG-PET uygulaması sırasındaki duyarlılığı HSK dan daha yüksek olup tespitinde kullanılan yöntemler arasındadır (47).

2.4.2.2.5. Hemanjiyoendotelyoma (İnfantil Hepatik hemanjiyom)

Hemanjiyoendotelyoma benign hemanjiyomlarla malign karakterli anaplastik anjiyosarkomlar arasında bir ara gelişim derecesini meydana getirir. Hemanjiyoendotelyoma en sık kadınlarda görülüp, nodüler ve diffüz formları olabilir (69).

F-18 işaretli FDG-PET uygulaması sırasında ve eritrosit işaretli sintigrafi ile hemanjiyoendotelyomada tutulum izlenmiştir (70, 71).

2.4.2.2.6. Anjiyosarkomlar

Anjiyosarkomlar oldukça nadir görülmesine rağmen karaciğerin en sık görülen sarkomudur (72). Böcek ilaçlarına, thorotrast ve polivinilkloride maruz kalanlarda ortaya çıkabilir. Genellikle multinodüler olup diffüz formunu destrüktif parankimal hastalıklardan ayırmak oldukça güçtür. Tümör içine kanama ve nekroza bağlı olarak değişik ekojenitelerde izlenebilirler (69,73).

F-18 işaretli FDG-PET uygulaması sırasında ve Ga-67 sintigrafisinde hepatik anjiyosarkomlarda tutulum izlenmiştir (74, 75).

2.4.2.2.7. Hepatoblastom

Beş yaşından küçük çocuklarda görülen en sık semptomatik karaciğer tümörüdür. Genellikle soliter olup en sık sağ lob yerleşimlidir. Ağrı, şişlik, diyare, kusma, irritabilite, anoreksi, gelişme geriliği olabilir (76).

Histopatolojik olarak epitelyal (%56) ve mikst olmak üzere iki gruba ayrılmaktadır. Epitelyal kökenli olanlar fetal (%31), embriyonel (%19), makrotrabeküler (%3) ve küçük hücreli farklılaşmış (%3) olmak üzere dört alt gruptan oluşmaktadır. Fetal tipte olanlar prognozu en iyi olanlardır (77).

BT'de lobüle hipodens kitle şeklinde olup, nadiren kaba kalsifikasyonlar içerir. Kontrast tutulumu değişkendir (78). MRG ile T1 ağırlıklı görüntülerde hipointens, T2'de hiperintensdir (79).

Hem sülfür kolloid sintigrafisinde hem de Tc-99m-IDA sintigrafisinde karaciğerdeki çoğu tümör fotopenik alan olarak izlenir (80).

2.4.2.3. Metastatik tümörler

Metastatik tümörler karaciğerin primer tümörlerine göre 20 kat daha sık rastlanır. Karaciğere en sık metastaz yapan tümörler meme, kolon, akciğer, pankreas kanserleri ve malign melanom olup bölgesel lenf nodlarından sonra metastazların ikinci sıklıkta görüldüğü organdır. Çoğunlukla metastazlar iyi sınırlı, fokal lezyonlardır. Diffüz metastaz yapan tümörler ise akciğer, meme, lenfoma ve malign melanomlardır (73).

Metastazların BT ve MRG görüntüleri tümörden tümöre farklılık gösterir. Feokromasitoma, tiroid karsinomu, karsinoid tümör, pankreas adacık hücre tümörleri, melanom, koryokarsinom, ve renal hücreli karsinomu hipervasküler metastazlar gösterirler. BT ve MRG tetkiklerinde arteriyel fazda yoğun kontrast tutulumu, portal fazda ise geçici ve hafif bir boyanma olur. Geç fazda da kontrast madde yıkanma gösterir. Meme, kolon, pankreas ve akciğer kökenli metastazlar hipovasküler metastaz gösterip; en iyi portal venöz fazda, parankime göre hipodens/hipointens olarak görülürler (28). Pankreas adacık hücre tümörleri, kolonun müsinöz adenokarsinomu, pankreasın ve midenin müsinöz karsinomları, sarkomlar ve overin papiller seröz kistadenokarsinomları ise kalsifikasyon içeren metastazlardır. Kalsifikasyonları saptamada en değerli yöntem BT'dir (56).

Melanomlar, kolon ve over kaynaklı karsinomlar ile karsinoid tümörler kistik metastaz yapan tümörler grubuna girerler (81).

MRG'de metastazların sinyal intensiteleri metastazı yapan tümöre, nekroz içerip içermediğine, hemoraji varlığına göre değişiklik gösterir. Genellikle birçoğu T1'de hipointens, T2'de hiperintendir (82).

Son zamanlarda karaciğerin primer veya metastatik tümörlerin yönetiminde F-18 işaretli FDG-PET ön plana çıkmıştır. Nöroendokrin tümörlerin karaciğer metastazlarında yine Tc-99m(V)-DMSA, I-123 veya I-131 MIBG somatostatin reseptör sintigrafileri çekilebilir (47, 83).

2.4.3. Enfeksiyöz Kitleler

2.4.3.1. Piyojenik Abse

En sık olarak safra kesesi ve safra yollarındaki taşların yol açtığı tıkanma sonucu gelişen kolanjitin asendan olarak yayılmasıyla meydana gelmektedirler. Ayrıca enfeksiyon portal ven, hepatik arter veya komşu bir organdan da gelebilir. En sık olarak sağ lob posterior segmente yerleşirler (73).

US ile absenin görünüm özellikleri farklılık gösterir. Genellikle yuvarlak ya da ovoid anekoik kitle şeklinde görülür. Ancak olguların yarısında hiperekoik/hipoekoik görünüm izlenebilir.

BT'nin abse tanısındaki duyarlılığı oldukça yüksek olup abseler hipodens, iyi sınırlı yuvarlak kitle şeklinde olup, kapsülü kontrast tutulumu gösterir. MRG'de birçok karaciğer kitlesi gibi, abse de T1 ve T2 relaksasyon sürelerinde uzamaya yol açar (84).

Karaciğerin enfeksiyöz kitlelerinde Galyum-67 sintigrafisi, F-18 işaretli FDG PET ve lökosit işaretli sintigrafilerde abse alanında tutulum artışı izlenmektedir (47).

2.4.3.2. Parazitik enfeksiyonlar

Ekinokokkus granulosus (en sık görülen formu) ve multilocularis tarafından oluşturulur (85). Olguların çoğu asemptomatik olup ağrı, ateş ve hepatosplenomegali gibi bulgularda izlenebilir. Parazit yumurtasının köpek, kedi, koyun ile direkt temas veya dolaylı temas sonucu gastrointestinal sisteme alınması ile meydana gelir (85, 86).

Üç tabakalıdır. En dışta komprese perikist, en içte germinatif tabaka (endokist) ve arada ince ektokist tabakası bulunur (87).

US veya BT'de iyi sınırlı, duvarları belirgin, kistik olarak izlenirler (88, 89). MRG ile perikist, matriks ve kız kistler izlenebilir. Perikist fibröz içeriğinden ve kalsifikasyondan dolayı T1 ve T2 ağırlıklı görüntülerde hipointenstir. Hidatik kum (matriks) T1'de hipointens, T2'de belirgin hiperintenstir. Kız kistler de T2'de matrikse göre hipointens olarak gözlenebilirler (85,87).

Ga-67 sintigrafisi ve F-18 işaretli FDG-PET ile görüntülenebilmektedir (90, 91).

2.4.3.3. Fungal Abse

İmmün yetmezlikli ve hematolojik malignitesi olan hastalarda görülen ve sıklıkla kandidanın neden olduğu nadiren görülen bir abse formudur. Absenin evresine göre değişik görünümlere sahip olmakla birlikte hiçbir özellikte saptanamayabilir (92-94).

Karaciğerin fungal enfeksiyonlarında Tc-99m sülfür kolloid sintigrafisinde lezyon soğuk olarak görülürken, Galyum-67 sintigrafisinde bazen sıcak, bazende soğuk lezyonlar olarak izlenmiştir (95).

2.4.4. Travmatik Kitleler

2.4.4.1. Karaciğer Hematomları

Künt abdominal travmalarda karaciğerde en çok etkilenen sağ lobun posterior kesimidir. Hematomlar subkapsüler veya intraparakimal yerleşimli olabilir.

US'da ilk 24 saatte taze kanama ekojen olarak izlenir. İlk hafta içinde lasere olan dokunun rezorbe olması ve intertisyel sıvının dolması nedeniyle laserasyonun ekojenitesi düşer ve daha belirgin olarak gözlenir (73).

BT'de laserasyon dallanabilen hipodens çizgiler şeklinde olup yeni hemoraji hipodens, yeni hematoma ise hiperdens olarak gözlenir. Hematom zaman geçtikçe hipodens olarak gözlenmeye başlar.

Akut gelişen karaciğer hematomları Tc-99m eritrosit işaretli sintigrafi ile tespit edilebilmektedir (96).

2.4.4.2. Biliyoma

Biliyoma, safra kesesi ve safra yolları dışında kapsülsüz olarak safra birikimidir. Çoğu vakada biliyer cerrahi girişim, travma, karaciğer ve safra yollarına perkütan girişim sonrası gelişir. Seyrek olarak safra kanallarında spontan rüptür, koledok taşı, safra yolları tümörleri ve hepatik enfarktüs sonrası gelişir (97, 98).

Tc-99m-IDA ile bilyomaların tespiti mümkündür (99).

2.4.4.3. Karaciğer Psödoanevrizma

Hepatik arterde nadiren izlenen psödoanevrizmalar damar duvarında yırtılma sonucu oluşan pulsatil hematomlardır. Penetran ya da künt abdominal travma (%1-2), tümör embolizasyonu amacıyla yapılan anjiyografik inceleme gibi tanı ve tedaviye yönelik hepatobiliyer işlemler, karaciğer transplantasyonu, septik emboli veya enfeksiyon ve inflamasyon sonrasında gelişebilmektedir. Genellikle gastrointestinal şikayetler, epigastrik ağrı gibi nonspesifik semptomlara neden olan psödoanevrizmaların nadir de olsa rüptür riski bulunduğundan tanıları hayati önem taşımaktadır (100-103).

2.5. Manyetik Rezonans İmajlama

1946 yılında Bloch ve Purcell tarafından fizik prensipleri tanımlanmıştır. İlk olarak 1973 yılında Lauterbur tarafından görüntüleme yöntemi olarak kullanılmıştır.

MRG manyetik bir alanda, elektromanyetik radyo dalgalarının vücuda gönderilmesi ve geri dönen sinyallerin görüntüye dönüştürülmesi temeline dayanan bir görüntüleme yöntemidir. Manyetik alana sokulduğunda çekirdeğinde tek sayıda nükleonu bulunan atomlarda net bir manyetik dipol hareketi bulunur. MRG’de sinyal kaynağı olarak tek sayıda nükleon içermesi ve biyolojik yapılarda fazla miktarda bulunması nedeniyle hidrojen atomu (H^+) kullanılır. Normalde dokularda rasgele dağılmış olan H^+ dipolleri güçlü bir manyetik alana yerleştirildiklerinde, dış manyetik alana paralel dizilim daha az enerji gerektirdiği için, atomlardan biraz fazlası bu dizilimi anti-paralel dizilime tercih eder ve böylelikle net manyetik vektör ana manyetik alana paralel olur. Buna longitudinal manyetizasyon denir.

Dokunun net manyetik vektörü (longitudinal manyetizasyon) dış manyetik alana paralel olduğu için ondan sinyal alınmaz. Sinyal alabilmek için manyetik vektörün 90° radyofrekans pulsu ile transvers plana yatırılması gerekir. Oluşturulan yeni durum transvers manyetizasyon adını alır ve RF pulsu kesildiğinde protonlar önceki düşük enerjili durumlarına dönmeye başlarlar. Bu sırada protonların transvers manyetizasyon sağlandığında gösterdikleri faz uyumu da bozulmaya başlar ve longitudinal manyetizasyon tekrar artar. Bu değişim “free induction decay = FID” adını alır ve sinyal kaydı bu sırada gerçekleştirilir. Alıcı sargılar tarafından algılanan sinyaller alternatif akıma ve sonra da bilgisayar yardımıyla görüntüye dönüştürülür (104,105).

2.6. Ultrasonografi

Ultrasonografi transdüseline kısa bir elektriksel puls uygulandığında buna denk gelen bir basınç dalgası üretilir. Bu puls sadece birkaç siklus boyundadır. Oluşan dalga transdüsere uzaklaşarak dokunun derinlerine doğru ilerler. Doku ses dalgasını soğurur, dağıtır, yansıtır ve kırar. Yansıyan dalgalar transdüsere doğru geri gelir. Doku geri dönmekte olan sesi de soğurur, dağıtır, yansıtır ve kırar. Transduser dinleme moduna geçer ve kendisine ulaşan basınç dalgalarını elektriksel pulslara çevirir. Belirli bir zaman geçtikten sonra transduser dinleme modunu durdurur ve bir sonraki basınç dalgasını yayınlar (106).

2.7. Gama Kamera İle Görüntüleme

Gama kamerada en fazla kullanılan kristal Talyum ile aktive edilmiş Sodyum İyodür [NaI(Tl)] kristalidir. Kristal üzerine çarpan gama ışınları, Fotoelektrik ve Kompton olayları ile durdurulurlar. Meydana çıkan bu elektronlar kristal atomları ile etkileşerek iyonizasyona ve eksitasyona neden olur. Kristal de-eksite olurken görünür sintilasyon fotonlarını ortaya çıkarırlar. Sayı olarak bu sintilasyon fotonları kaynaktan gelen fotonlardan çok daha fazladır. Ancak bu fotonların enerjileri çok düşüktür. Kristalin buradaki esas görevi yüksek enerjili fotonları durdurmak ve fototüp tarafından soğurulabilecek enerjilere dönüştürmektir. Kristalde oluşan ışık fotonları fotomultiplier tüp fotokatodu ile etkileşerek fotokatoddan “fotoelektron” adı verilen elektronların salınımına sebep olur. Oluşan bu fotoelektronlar dinodlardan akarak ve çoğalarak foton çoğaltıcı tüp anoduna ulaşırlar. Böylece organdan yayılan gama fotonları NaI(Tl) kristalinde sintilasyon fotonlarına, foton çoğaltıcı tüpten geçerek te elektrik fotonlarına dönüştürülmüş olurlar. Foton çoğaltıcı tüpten çıkan bu sinyaller x,y ve z boyutundan olmak üzere 3 farklı boyuttan gelerek elektronik ünitelerde şiddetlendirilip, şekil verildikten sonra katot ışınları tüpünde görüntüye dönüştürülürler. Bu görüntüler bilgisayar aracılı ile işlenerek görüntü kalitesinin arttırılması sağlanır (107).

2.8. Eritrosit İşaretli Sintigrafi

2.8.1. İn-vivo Yöntem

1- 2 mg soğuk stannöz pirofosfat i.v. enjekte edildikten sonra dolaşıma geçmesi ve dengeye ulaşması için 20-30 dakika beklenir.

3- Başka bir venden 20-30 mCi Tc-99m-perteknetat enjekte edilir. 4- Görüntülenmeye başlanmadan önce eritrositlerin işaretlenmesi ve vücutta belli bir dengeye gelmesi için 5-10 dakika beklenir. Biz çalışmamızda bu yöntemi tercih ettik.

2.8.2. Modifiye İn-vivo Yöntem

1- 2 mg soğuk stannöz ajan enjekte edildikten sonra dolaşıma geçmesi ve dengeye ulaşması için 20-30 dakika beklenir.

2- 18-19'luk enjektör kullanılarak 2 cc asit sitrat dekstroz ve 20-30 mCi TC-99m-perteknetat içeren kurşunlu enjektöre 3-5 ml hasta kanı çekilir.

3- Eritrositleri ve Tc-99m-perteknetat'ı 10 dakika enkübe edilir.

4- Hastaya yeniden enjekte edilmeden önce enjektör hafifçe sallanır.

5- Hastaya re-enjekte edilir.

2.8.3. İn-vitro Yöntem

1- 18-19'luk enjektör kullanılarak 2 cc asit sitrat dekstroz gibi antikoagülanlar çekilir. Hazırlanan enjektöre 10-12 ml hasta kanı çekilir ve stannöz ajan ilave edilir.

2- Enjektör yavaşça sallanır ve oda sıcaklığında 20 dakika inkübe edilir.

3- Enjektör içeriği steril küçük bir şişeye aktarılır ve santrifüj edilir. Süpernatant ayrılır.

4- 4-6 ml serum fizyolojik eklendikten sonra, yavaşça sallanır ve fazla kalayı ayırmak için santrifüj edilir.

5- 20-30 mCi TC-99m-perteknetat kan hücrelerine ilave edilir ve hastaya enjekte etmeden önce 10 dakika daha enkübe edilir ve iv yolla verilir. (108)

2.8.4. Eritrosit İşaretli Sintigrafi Yan Etki Ve Kontrendikasyonları

Tc 99m pirofosfat için muhtelif yan etkiler bildirilmiş. Bunlar flushing, hipotansiyon, ateş, titreme, mide bulantısı, kusma, baş dönmesi ve kaşınma ve ciddi deri döküntüleri gibi hipersensitivite reaksiyonları izlenmektedir (109).

2.9. Tc-99m-(V)DMSA Sintigrafisi ve SPECT'i

2.9.1. Tc-99m-(V)DMSA Kitinin Hazırlanışı

Birmingham metodunda %4,2'lik Sodyum Bikarbonat solüsyonundan %0,17'lik kısmı DMSA kitine ilave edildi. Üzerine yaklaşık olarak 15 mCi Tc-99m-perteknetat 3 mililitre olacak şekilde ilave edildi. İçerikleri çözmek üzere viyal karışımaya kadar sallandı. Viyaldeki, aktivite miktarı tekrar ölçüldü. 15 dakika bekledikten sonra solüsyonun pH'ı indikatör stripleri ile ölçüldü. Ölçülen pH'ların 8 civarında olmasında dikkat edildi. Sonuç olarak ortaya çıkan solüsyon renksiz, partikül içermeyen ve pH'ı 8 civarında bir viyal elde edildi. 10 ml'lik DMSA flakonu içerik olarak;

Dimerkaptosüksinik asit (DMSA)	1.0 mg
Kalay klorür ($\text{SnCl}_2 \cdot 2\text{H}_2\text{O}$)	0.4 mg
Askorbik asit	0.85 mg
Sodyum klorür (%0,9)	Y.m
NaOH	Y.m
HCl	Y.m

2.9.2. Tc-99m-(V)DMSA Kalite Kontrolü

Tc-99m-(V)DMSA için literatürde kalite kontrol yöntemi mevcuttur, fakat literatürdeki çelişkili raporlar nedeniyle bu yöntemlerden biri üzerinde kesin bir sonuca ulaşılamamıştır.

Hazırlanan Tc-99m-(V)DMSA radyofarmasötiklerinin pH'ları 8 civarında olacak şekilde hazırlanmıştır. Literatürlerde yapılan çalışmalarda ince tabaka kromatografisi, elektroforez ve kağıt kromatografileri arasında kalite kontrolü yönünden korelasyon olduğu için uygulama süresinin kağıt kromatografisine göre daha kısa olması nedeniyle ince tabaka kromatografisi tercih edilmiştir. Çalışmaların sonuçlarına bakıldığında, 20-25 mCi Tc-99m-perteknetat ile işaretlenen ve işaretleme sırasında 0,2 mL NaHCO₃ eklenen kitlerin pH değerlerinin 8,5 - 9,0 arasında olduğu görülmüştür. Zaten bu pH literatürde en yüksek bağlanım oranının izlendiği aralık olarak değerlendirilmiştir (110).

Çalışmamızda Tc-99m-(V)DMSA işaretlemede Birmingham metodu kullanıldı.

2.9.3. Tc-99m-(V)DMSA Yan Etki ve Kontrendikasyonları

Yapılan literatür taramasında Tc-99m-(V)DMSA ya ait yan etki bildirilmemiştir.

3. GEREÇ VE YÖNTEMLER

Çalışmaya 24/6/2008 tarih, 2008/43 karar no'lu etik kurul izniyle, Nisan 2008 ve Mayıs 2009 tarihleri arasında İnönü Üniversitesi Tıp Fakültesi Turgut Özal Tıp Merkezi Radyodiyagnostik Anabilim dalına başvurmuş, USG ve MRG ile 2 cm veya 2 cm'den büyük hemanjiyom tanısı almış, sürekli ilaç kullanımı ve bilinen başka hastalığı olmayan 6'sı kadın 5'i erkek olmak üzere toplam 11 hasta (yaş ortalaması: $48,1 \pm 10,5$ yıl, yaş aralığı 33-66 yıl) çalışmaya dahil edildi. Bu hastalardan 2 erkek hastanın karaciğerinde 3 tane hemanjiyom, 1 bayan hastanın karaciğerinde ise 2 tane hemanjiyom bulunmaktaydı.

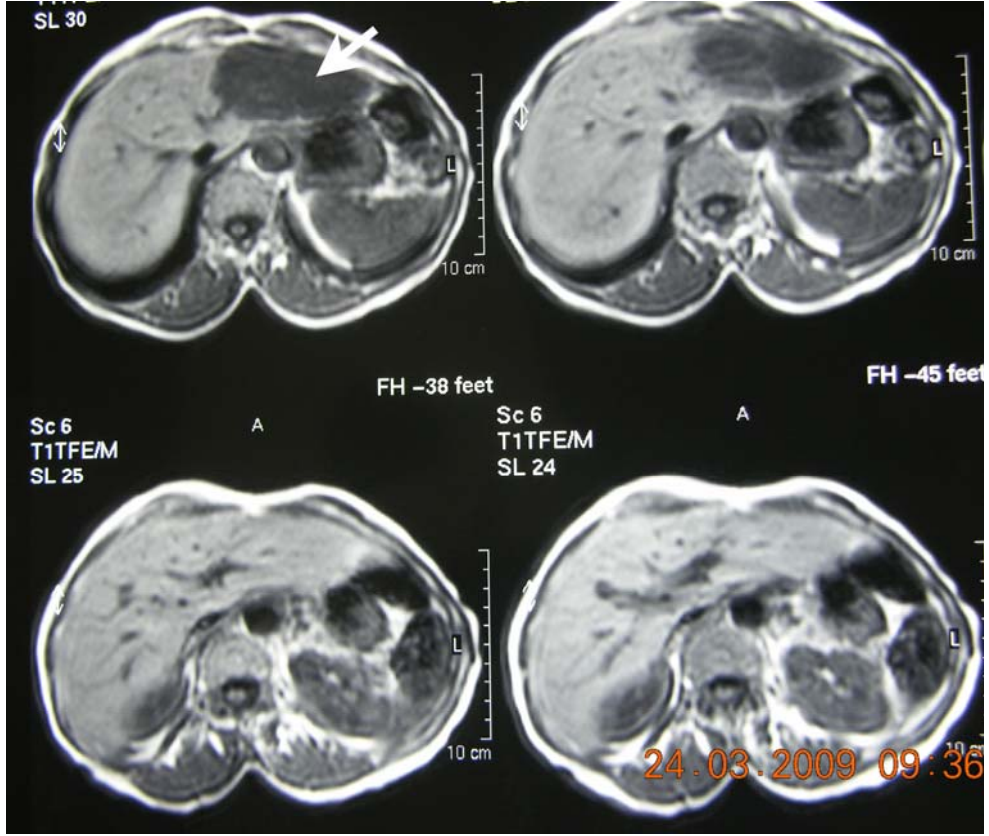
3.1. USG

Çalışmamızda konveks transduserli ultrasonografi cihazı (ATL 5000, Philips, Bothell, WA, ABD) kullanıldı. 3 hastada hiperekojen düzgün-lobüle kenarlı hemanjiyom ve 8 hastada hipo-izoekojen düzgün-lobüle kontürlü atipik hemanjiyomu düşündürülen lezyonlar MRG ile değerlendirilmeye alındı.

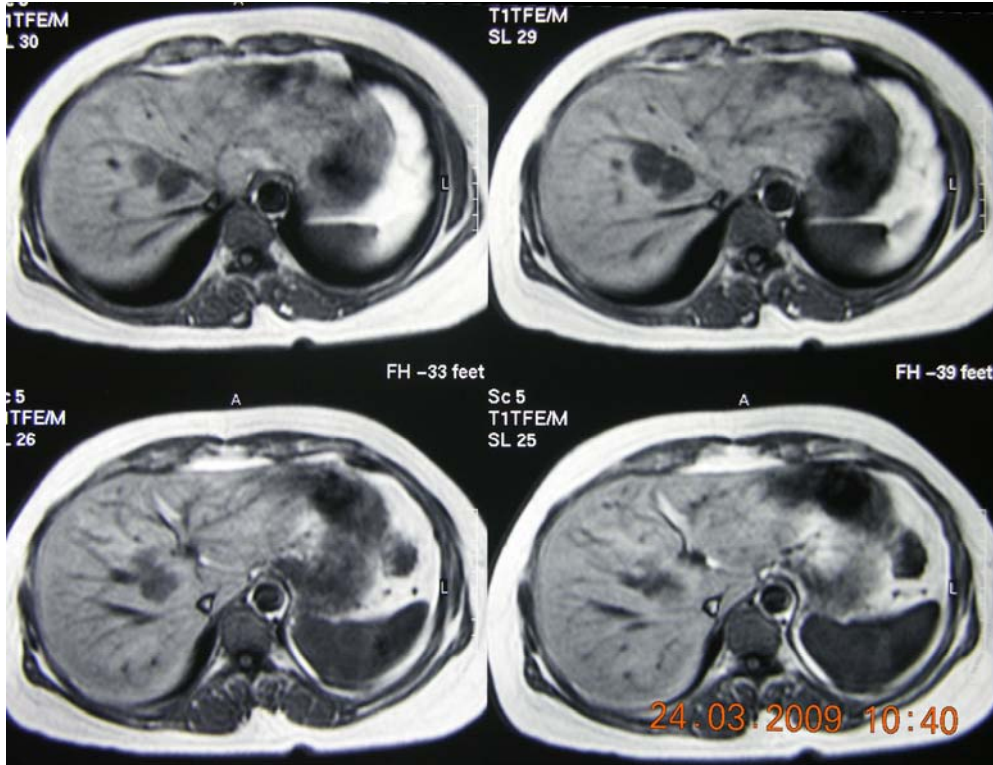
3.2. MRG

3.2.1. Hazırlık sekansı

1,5 Tesla MRG cihazında (Gyroscan Intera Master, Philips, Best, Hollanda) faz dizilimli koil ile rutin üst batin MRG incelemesi yapıldı. Rutin incelemeyi, aksiyel planda T1 ağırlıklı Turbo Field Eko (TFE) (TR/TE: 10/4,6; yatış açısı: 90°; kesit kalınlığı 6mm; FOV: 425 mm), T2 ağırlıklı Turbo Spin Eko (TSE) (TR/TE: 1600/100) ve ağır T2 ağırlıklı TSE (TR/TE: 8000/150) oluşturmaktaydı. Belirtilen incelemelerin sonucunda 11 hastanın karaciğerinde toplam 16 yer kaplayıcı lezyon bulundu (Şekil 3 ve 4).



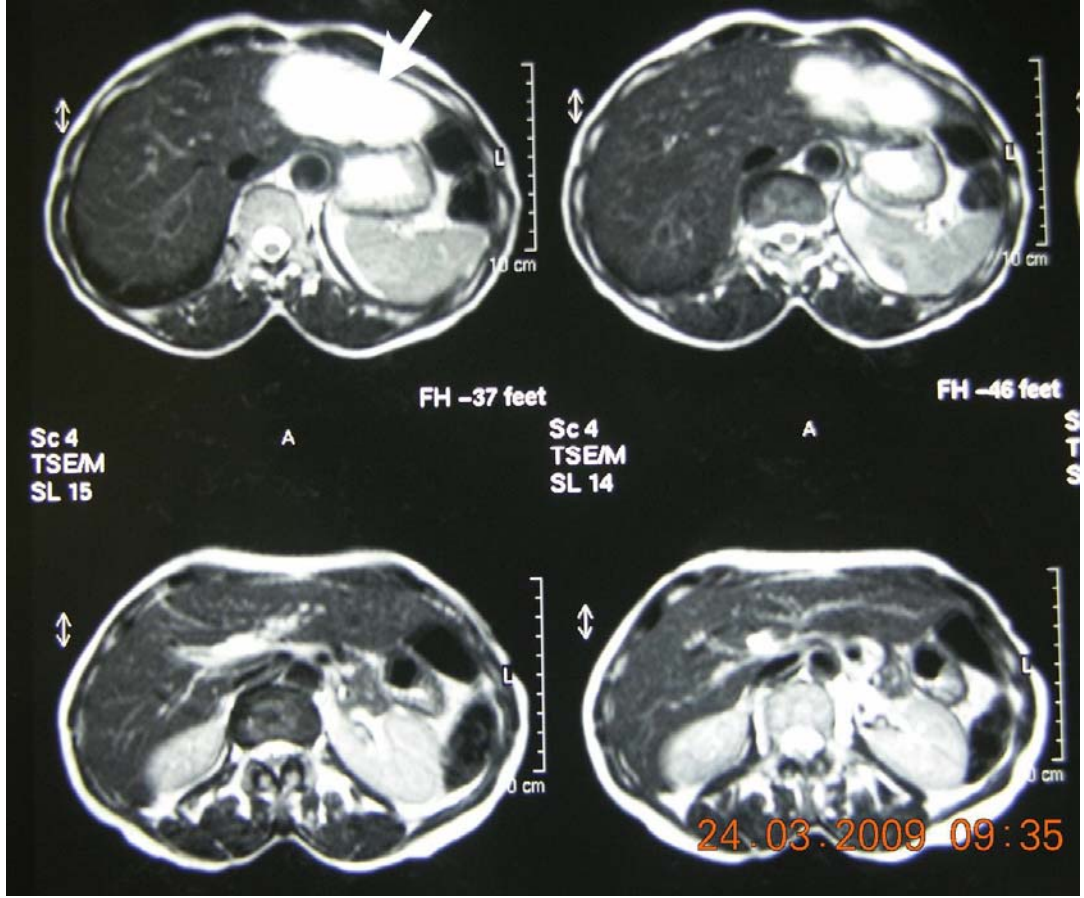
Şekil 3. 60 yaşında bayan hastanın sol lobunu tamamen kaplayan 9x4,5 cm boyutundaki karaciğer hemanjiyomu kontrastsız MRG’de ok ile gösterilmektedir (OLGU 1).



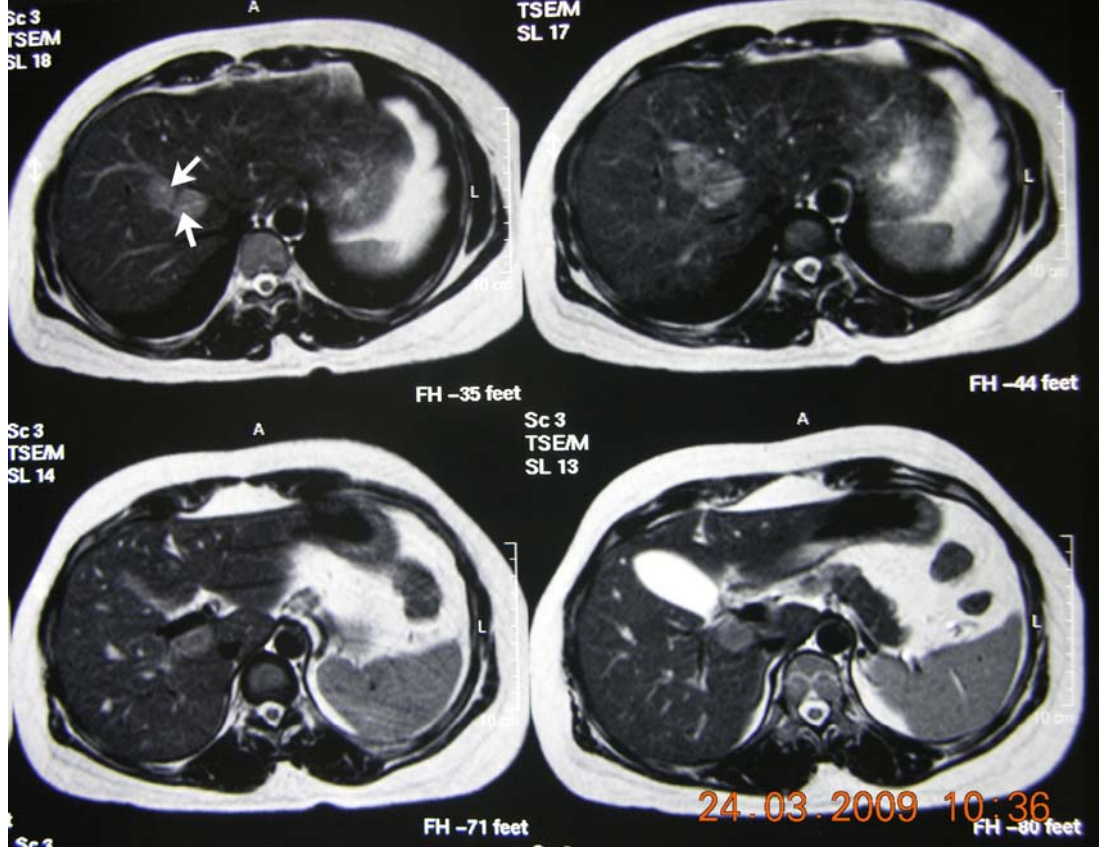
Şekil 4. Sağ lob posteromedialinde 4x3 cm boyutunda karaciğer hemanjiyomu izlenen 38 yaşındaki bayan hastanın kontrastsız MRG’si (OLGU 2)

3.2.2. Kontrast madde uygulaması

Olgulara IV yoldan paramanyetik kontrast madde (Omniscan, Amersham Health, İrlanda) enjekte edildi. Uygulama dozu 0,2 mmol/kg olacak şekilde ayarlandı. Hastalara 21 G IV kanüle bağlanmış MRG uyumlu çift başlı otomatik pompa ile enjeksiyon yapıldı. Önce 5 ml/sn hızla kontrast madde, ardından aynı hızla 30 ml serum fizyolojik enjekte edildi (Şekil 5 ve 6).



Şekil 5. 60 yaşında bayan hastanın sol lobunu tamamen kaplayan 9x4,5 cm boyutundaki karaciğer hemanjiyomu kontrastlı MRG’de ok ile gösterilmektedir(OLGU 1).



Şekil 6. Sağ lob posteromedialinde 4x3 cm boyutunda karaciğer hemanjiyomu izlenen 38 yaşındaki bayan hastanın kontrastlı MRG'si(OLGU 2)

3.2.3. Dinamik sekans

Burada ilk sekans aksiyel T1 ağırlıklı dinamik fast-field eko(FFE) olarak alındı. Bu sekansta hazırlık aşamasında varlığı saptanan kitlelerden dinamik inceleme ile kesitler elde edildi.

Dinamik sekansın her bir serisi, sekansın ilk serisinden çıkartıldı. Sadece kontrast sonrası sinyal artışı gösteren alanlar elde edildi.

Her lezyon için, en fazla kontrastlanan alana 2-5 mm çapında dairesel ROI'ler yerleştirildi. Bu alana karşılık gelen zaman-sinyal eğrisi, standart görüntü analiz programı ile otomatik olarak oluşturuldu.

Nominal değerlendirme;

elde edilen zaman-sinyal eğrilerinin değerlendirilmesinde Tip C ve Tip D olarak sınıflandırılmış sinyal eğrileri bulunmuştur.

Tip C: Tepe sinyal intensitesi oluşmaksızın inceleme boyunca sinyal intensitesi artışı olması

Tip D: İnceleme süresince anlamlı sinyal intensitesi artışı olmamasıdır.

3.3. Sintigrafik İnceleme

Nükleer Tıp Anabilim Dalı'na yönlendirilen hastalara 7 ± 3 gün aralık ile Tc-99m-(V)DMSA ve in-vivo Tc-99m işaretli eritrosit sintigrafisi çekildi. Çift dedektörlü gama kamerada (ADAC Vertex Plus V60, Milwaukee, USA), düşük enerjili genel amaçlı, yüksek rezolüsyonlu, paralel delikli kolimatörler kullanılarak, 140 keV enerji pikinde %20 pencerede imajlar alınmıştır.

3.3.1. Tc-99m-(V)DMSA Sintigrafisi

Çalışmamızda radyofarmasötik hazırlığında Birmingham metodu kullanıldı. 4.2%'lik Sodyum Bikarbonat solüsyonundan % 0,17'lik kısmı DMSA kitine (Mon-DMSA, Monrol Nükleer Ürünler AŞ, Kocaeli, Türkiye) ilave edildi. Üzerine yaklaşık olarak 15 mCi Tc-99m-perteknetat 3 mililitre olacak şekilde ilave edildi. İçerikleri çözmek üzere viyal karıştıncaya kadar sallandı. Viyaldeki, aktivite miktarı tekrar ölçüldü. 15 dakika bekledikten sonra solüsyonun pH'sı indikatör stripleri ile ölçüldü. Ölçülen pH'ların 8 civarında olmasında dikkat edildi. Sonuç olarak ortaya çıkan solüsyon renksiz, partikül içermeyen ve pH'ı 8 civarında bir viyal elde edildi.

Radyofarmasötik kalite kontrolü için ince tabaka kağıt kromatografisi ile değerlendirildi.

15 mCi Tc-99m-(V)DMSA iv enjeksiyonundan 30. ve 240. dakikalarda hasta sırtüstü pozisyonda gama kamaraya yatırıldı. Sternum alt ucu dedektör orta seviyesine gelecek şekilde hasta konumlandırıldı. Önce 256x256x16 matriksten, 240sn lik anterior, posterior, sağ ve sol lateral statik imajları alındı. Müteakiben, 128x128x16 matrizen, her bir "frame" 40 saniye olacak şekilde, 360°lik toplam 64 projeksiyonda SPECT çekimleri gerçekleştirildi.

3.3.2. İn-vivo Tc-99m İşaretli Eritrosit Sintigrafisi

Tc-99m-(V)DMSA sintigrafisinden 7 ± 3 gün aralık ile hastalarımıza $2\text{mg}/1,73\text{m}^2$ kalay klorür (Amerscan Stannous Agent, GE Healthcare Limited, Buckinghamshire, United Kingdom) iv verildikten 20 dakika sonra $15\text{mCi}/1,73\text{m}^2$ Tc-99m-perteknetat iv verilerek yapılan in-vivo eritrosit işaretli sintigrafisi incelemesi planlandı.

Tc-99m-perteknetat iv enjeksiyonundan 30. dakikada hasta sırtüstü pozisyonda gama kamaraya yatırıldı. Sternum alt ucu dedektör orta seviyesine gelecek şekilde hasta konumlandırıldı. Önce 256x256x16 matriksten, 240sn lik anterior, posterior, sağ ve sol lateral statik imajları alındı. Müteakiben, 128x128x16 matrizen, her bir "frame" 40

saniye olacak şekilde, 360°lik toplam 64 projeksiyonda SPECT çekimleri gerçekleştirildi.

3.3.3. Değerlendirme

Tc-99m-(V)DMSA sintigrafileri ve İn-vivo Tc-99m işaretli eritrosit sintigrafileri bir nükleer tıp uzmanı tarafından, USG ve MRG görüntüleri ise bir radyoloji uzmanı tarafından değişik zamanlarda, birbirlerinden ve diğer sonuçlardan habersiz olarak değerlendirildi. Hem Tc-99m işaretli eritrosit sintigrafisi ve hem de Tc-99m-(V)DMSA sintigrafilerinin SPECT görüntüleri Butterworth penceresinde order= 5 ve cutoff = 0,30 alınarak rekonstrüksiyon yapıldı. Anterior, posterior, sağ ve sol lateral statik imajları ile SPECT görüntüleri vizüel değerlendirildi.

Tc-99m-(V)DMSA sintigrafisi 30. dakika, 4. saat görüntülerin vizüel değerlendirilmeleri ve in-vivo Tc-99m işaretli eritrosit sintigrafilerinin vizüel değerlendirilmeleri için ayrı ve birbirinden bağımsız 2 puanlı bir skorum sistemi kullanıldı.

1- 30. dakika ve 4. saat Tc-99m-(V)DMSA sintigrafisi ile Tc-99m işaretli eritrosit sintigrafisinde hemanjiyomda tutulum yok ise 1 (saptanamayan) değeri verildi

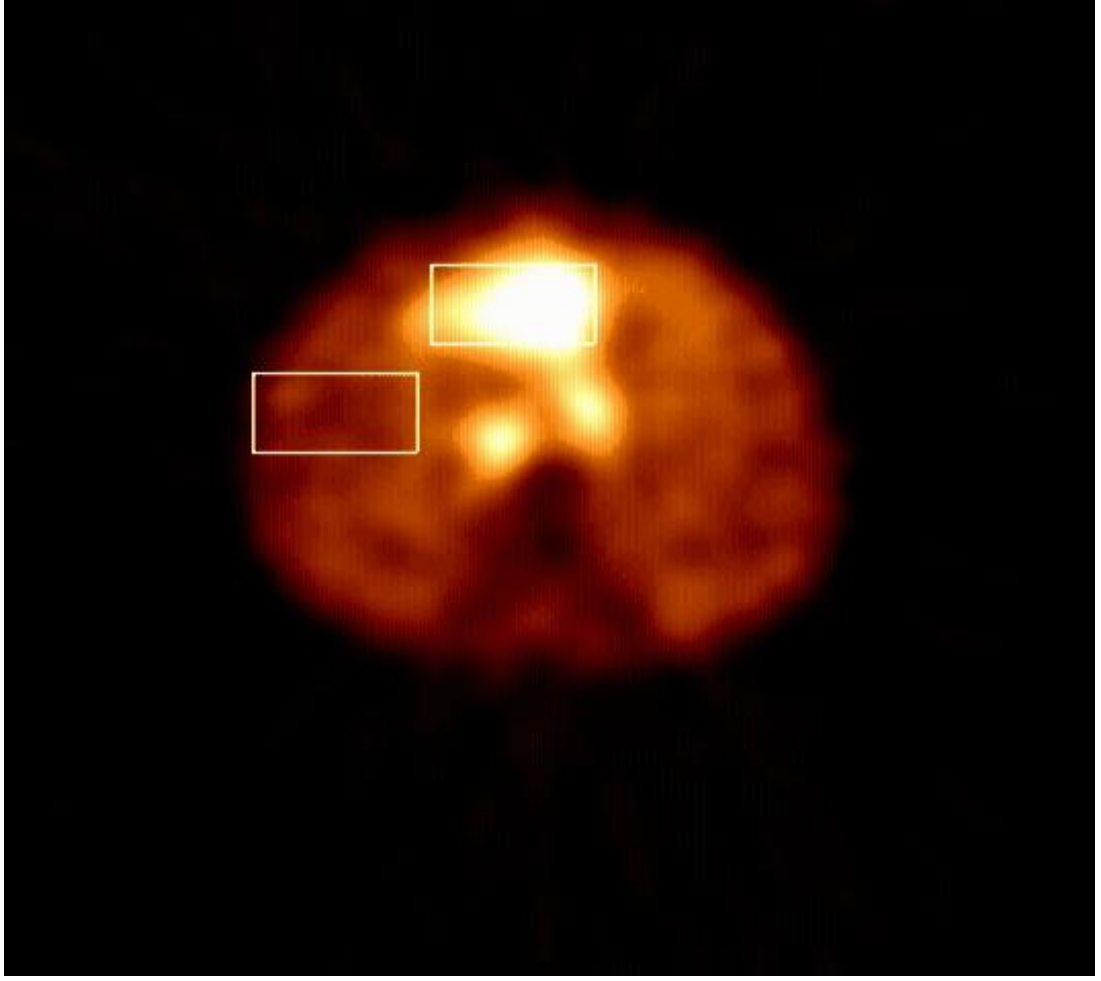
2- 30. dakika ve 4. saat Tc-99m-(V)DMSA sintigrafisi ile Tc-99m işaretli eritrosit sintigrafisinde hemanjiyomda tutulum var ise 2 (saptanan) değeri verildi

Hemanjiyomlar boyutlarına göre de iki guruba ayrıldı.

1- 3 cm'den küçük.

2- 3 cm'den büyük veya eşit.

Ayrıca SPECT transvers kesiti üzerinden hemanjiyom ve normal karaciğer alanlarına ilgi alanları (ROI= Region of interest) çizilerek ortalama count'ları kullanılarak lezyon/background oranları kantitatif istatistikî değerlendirilmedi kullanıldı (Şekil 9).



Şekil 7. 60 yaşında bayan hastanın sol lobunu tamamen kaplayan 9x4,5 cm boyutundaki karaciğer hemanjiyomu çekilen eritrosit işaretli sintigrafisindeki çizilen ilgi alanları

3.4. İstatistiksel Analiz

Tüm istatistiksel analizler SPSS versiyon 13.0 kullanılarak yapıldı. 30. dakika, 4. saat Tc-99m-(V)DMSA sintigrafisi ile Tc-99m işaretli eritrosit sintigrafilerinin vizüel ve kantitatif değerleri istatistiksel karşılaştırıldı. Çalışmamızın istatistik değerlendirilmeleri için Mann-Whitney U testi, Ki-kare testi, Wilcoxon işaretli sıralar ve Fisher kesinlik testleri kullanıldı.

4. BULGULAR

Çalışmamıza dahil edilen toplam 16 hemanjiyomun 11'inde Tc-99m işaretli eritrosit akümüasyonu izlenirken (68,8%) (Şekil 8), 5 tane lezyonda ise Tc-99m işaretli eritrosit akümüasyonu izlenmemiştir (31,3%) (Şekil 9). Bu 11 hemanjiyomun 2 tanesi 3 cm'den küçük iken, kalan 9 tanesi ≥ 3 cm olarak değerlendirilmiştir. Eritrosit akümüasyonu izlenmeyen 5 hemanjiyomun 2 tanesi 3 cm'den küçük, 3 tanesi ise ≥ 3 cm olarak izlenmiştir.

Çalışmamıza dahil edilen 6'sı kadın 5' i erkek olmak üzere 11 hastada tespit edilen toplam 16 hemanjiyomun 8'inde Tc-99m-(V)DMSA tutulum izlenirken (50%) 8'inde izlenmemiştir(50%). Tc-99m-(V)DMSA tutulumu izlenen sekiz hemanjiyomun 2 tanesi 3 cm'den küçük, 6 tanesi ise ≥ 3 cm olarak değerlendirilmiştir (Şekil 10 ve 11). Tc-99m-(V)DMSA tutulumu izlenmeyen hemanjiyomların ise 2 tanesi 3 cm'den küçük, 6 tanesi ise ≥ 3 cm olarak değerlendirilmiştir (Şekil 12 ve 13).

Eritrosit işaretli sintigrafide boyutu 3 cm altında olguların yarısı saptanamamışken (2/4 lezyon), 3 cm ve üzerindeki hemanjiyomların %25'i (3/12 lezyon) sintigrafik olarak seçilmemektedir. Buna rağmen Fisher testinde boyut ile eritrosit sintigrafisinde saptanırılık arasında istatistiksel anlamlı farklılık gösterilememiştir ($p>0,05$). Eritrosit işaretli sintigrafi ile 16 hemanjiyomun 11'i (%68) sintigrafik olarak saptanmıştır (Tablo 3).

Boyutu baz alındığında <3 cm ve ≥ 3 cm hemanjiyomlar $\text{lezyon}_{\text{mean}}/\text{background}_{\text{mean}}$ oranları karşılaştırıldığında eritrosit işaretli sintigrafisinde boyut artışı ile oran artmaktadır ($p=0,058$). Bu artış hem 30. dk hem de 4. saat Tc-99m-

(V)DMSA lezyon_{mean}/background_{mean} oranlarında da izlenmekte ancak aralarındaki fark istatistiksel olarak anlamsızdır (p>0,05). (Tablo 2).

Lezyon boyutu ile hem 30. dk hem de 4. saat Tc-99m-(V)DMSA lezyon saptanması arasında anlamlı farklılık yoktu (p=1) (Tablo 4, 5).

Hemanjiyomlu olguların eritrosit işaretli sintigrafilerinde lezyon lezyon_{mean}/background_{mean} oranları saptanamayan ve saptananların gruplar arasında istatistiksel anlamlı farklıydı (p<0,02) (Tablo 6). Aynı istatistiksel anlamlı farklılık hem 30. dk hem de 4. saat Tc-99m-(V)DMSA oranlarında da vardı (p<0,001) (Tablo 7 ve 8).

Hemanjiyomlu olguların 30. dk ve 4. saat Tc-99m-(V)DMSA SPECT’inde hesaplanan lezyon_{mean}/background_{mean} oranlarının karşılaştırıldığında anlamlı farklılık bulunmadı (p>0,05) (Tablo 9).

Eritrosit işaretli sintigrafide hemanjiyomların %68’i, 30. dk Tc-99m-(V)DMSA SPECT’inde %50’si saptanmışken istatistiksel olarak iki sintigrafi arasında farklılık yoktu (p>0,05) (Tablo 10).

Eritrosit işaretli sintigrafi ile 30. dk ve 4. saat Tc-99m-(V)DMSA SPECT arasında orta düzeyde bir korelasyon saptanmışken (r=0,63 ve r=0,51), 30. dk ve 4. saat Tc-99m-(V)DMSA SPECT arasındaki korelasyon yüksekti (r=0,94) (Tablo 11).

Tablo 2. Lezyon boyutu <3 cm ve ≥3cm hemanjiyomların eritrosit işaretli sintigrafide ve Tc-99m-(V)DMSA SPECT kesitlerinde lezyon_{mean}/background_{mean} oranları karşılaştırılması

	Boy <3cm n=4	Boy ≥3cm n=12	p
RBC	1,125 ± 0,061	1,5435 ± 0,480	0,058
30. dk Tc-99m-(V)DMSA	1,040 ± 0,257	1,371 ± 0,529	0,446
4. h Tc-99m-(V)DMSA	1,115 ± 0,135	1,369 ± 0,527	0,753

Tablo 3. Lezyon boyutu <3 cm ve ≥3cm hemanjiyomların eritrosit işaretli sintigrafide lezyon saptanamayan ve saptanan olguların Fisher kesinlik testi ile karşılaştırılması

	RBC		Total	Fisher's kesinlik test
	Saptanamayan	Saptanan		
Boy<3cm	2 %50,0	2 %50,0	4 %100,0	p= 0,547
Boy≥3cm	3 %25,0	9 %75,0	12 %100,0	
Total	5 %31,3	11 %68,8	16 %100,0	

Tablo 4. Lezyon boyutu <3 cm ve ≥3cm hemanjiyomların 30. dk Tc-99m-(V)DMSA SPECT kesitinde lezyon saptanamayan ve saptanan olguların Fisher kesinlik testi ile karşılaştırılması

	30. dk Tc-99m-(V)DMSA		Total	Fisher's kesinlik test
	Saptanamayan	Saptanan		
Boy<3cm	2 %50,0	2 %50,0	4 %100,0	p= 1
Boy≥3cm	6 %50	6 %50	12 %100,0	
Total	8 %50	8 %50	16 %100,0	

Tablo 5. Lezyon boyutu <3 cm ve ≥3cm hemanjiyomların 4. saat Tc-99m-(V)DMSA SPECT kesitinde lezyon saptanamayan ve saptanan olguların Fisher kesinlik testi ile karşılaştırılması

	4. saat Tc-99m-(V)DMSA		Total	Fisher's kesinlik test
	Saptanamayan	Saptanan		
Boy<3cm	2 %50,0	2 %50,0	4 %100	p= 1
Boy≥3cm	6 %54,5	5 %45,5	11 %100	
Total	8 %53,3	7 %46,7	15 %100	

Tablo 6. Hemanjiyomlu olguların eritrosit işaretli sintigrafilerinde lezyon saptanamayan ve saptananların SPECT kesitlerinde $lezyon_{mean}/background_{mean}$ oranları karşılaştırılması

RBC	Saptanamayan n=5	Saptanan n=11	p
$\bar{X} \pm SD$	1,100 \pm 0,192	1,592 \pm 0,457	P<0,002

Tablo 7. Hemanjiyomlu olguların 30. dk Tc-99m-(V)DMSA SPECT’inde lezyon saptanamayan ve saptananların $lezyon_{mean}/backgroun_{mean}$ oranları karşılaştırılması

30. dk Tc-99m-(V)DMSA	Saptanamayan n=8	Saptanan n=7	P
$\bar{X} \pm SD$	0,913 \pm 0,167	1,663 \pm 0,406	p= 0,001

Tablo 8. Hemanjiyomlu olguların 4. saat Tc-99m-(V)DMSA SPECT’inde lezyon saptanamayan ve saptananların $lezyon_{mean}/backgroun_{mean}$ oranları karşılaştırılması

4. saat Tc-99m-(V)DMSA	Saptanamayan n=8	Saptanan n=8	p
$\bar{X} \pm SD$	0,965 \pm 0,145	1,686 \pm 0,394	p= 0,001

Tablo 9. Hemanjiyomlu olguların 30. dk ve 4. saat Tc-99m-(V)DMSA SPECT’inde hesaplanan $lezyon_{mean}/background_{mean}$ oranlarının karşılaştırılması

30. dk Tc-99m-(V)DMSA n=16	4. saat Tc-99m-(V)DMSA n=15	p
$\bar{X} \pm SD$	1,288 \pm 0,490	1,301 \pm 0,464 p>0,05

Tablo 10. Eritrosit işaretli sintigrafide hemanjiyom saptanan ve saptamayan olguların 30. dk Tc-99m-(V)DMSA SPECT kesitinde lezyon saptanamayan ve saptanan olgularla Fisher kesinlik testi ile karşılaştırılması

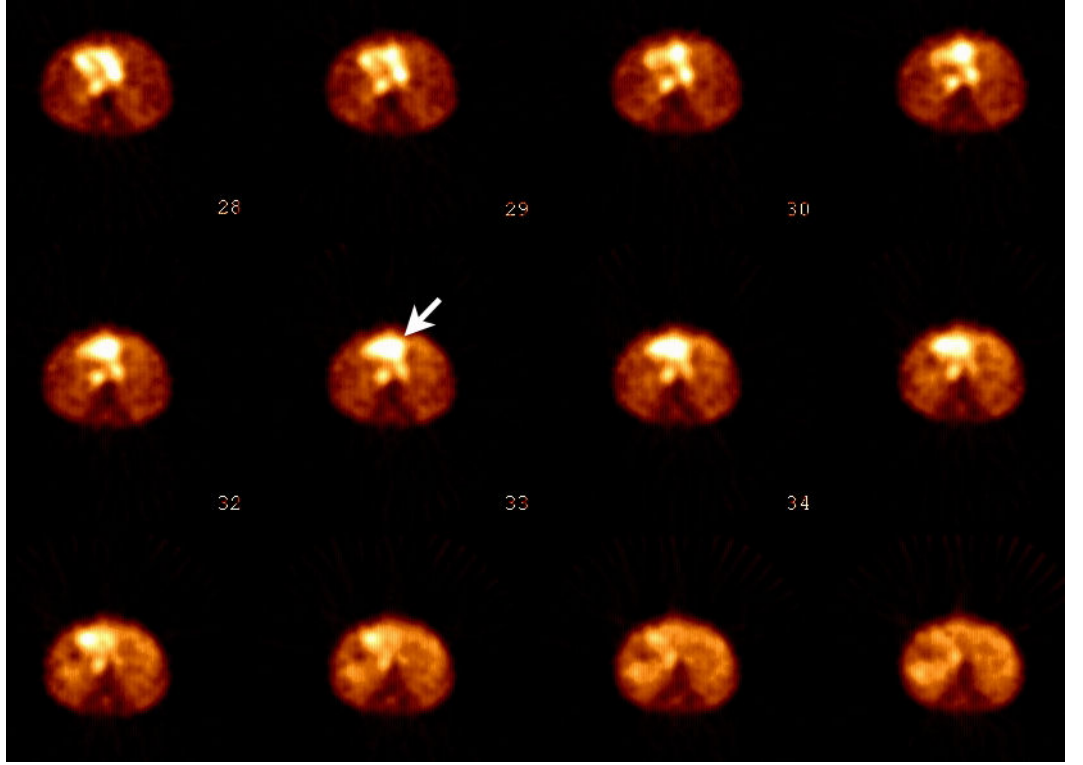
	30. dk Tc-99m-(V)DMSA		Total	Fisher's kesinlik test
	Saptanmayan	Saptanan		
RBC saptanmayan	3 %18,8	2 %12,5	5 %33,3	p>0,05
RBC saptanan	5 %31,3	6 %37,5	11 %68,8	
Total	8 %50	8 %50	16 %100,0	

Tablo 11. Eritrosit işaretli sintigrafi ile 30. dk ve 4. saat Tc-99m-(V)DMSA SPECT kesitinde hesaplanan saptananların $lezyon_{mean}/backgroun_{mean}$ oranları korelasyonunun karşılaştırılması


	r	p
RBC - 30. dk Tc-99m-(V)DMSA	r= 0,63	p<0,01
RBC - 4. saat Tc-99m-(V)DMSA	r= 0,51	p<0,05
30. dk - 4. saat Tc-99m-(V)DMSA	r= 0,94	p= 0,001

Tablo 12. Hemanjiyom olgularının karakteristikleri ile vizüel ve kantitatif analiz sonuçları

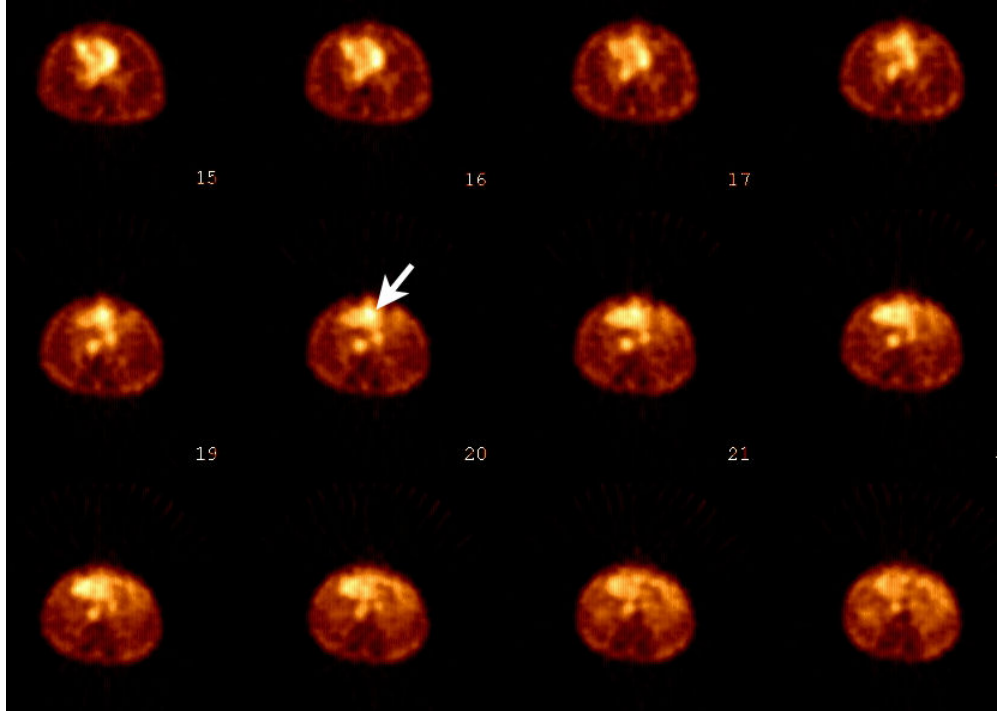
	yaş	Cins	Lezyon boyutu	3cm boy	RBC				30. dk (V)DMSA				4.h (V)DMSA			
					Lezyon ortalama	KC ortalama	LezKC oran	vizüel analiz	Lezyon ortalama	KC ortalama	Lez KC oran	Vizüel analiz	Lezyon ortalama	KC ortalama	Lez KC oran	vizüel
AA B	33	E	3*2	2	59	46,4	1,27	2	51,9	38	1,37	2				
GK	60	K	9*4,5	2	274,1	106,4	2,58	2	170,9	79	2,16	2	63,9	30,3	2,11	2
RT	38	K	7,5*7	2	263,6	138,3	1,91	2	170,5	78,6	2,17	2	65,8	31,7	2,08	2
İB	52	E	2,2*1,7	1	51	47,3	1,08	2	72,2	60,1	1,2	2	72,2	60,1	1,2	2
SK	44	K	15*10	2	105,8	64,8	1,63	2	122,2	77,8	1,57	2	122,2	77,8	1,57	2
SK	66	K	6*4,8	2	115,4	82,7	1,4	1	101	66,4	1,52	2	101	66,4	1,52	2
SK2	66	K	1*1,8	1	89,2	82,7	1,08	1	83,7	66,4	1,26	2	83,7	66,4	1,26	2
SS1	38	K	15*15	2	176,4	106,8	1,65	2	151,1	73,3	2,06	2	151,1	73,3	2,06	2
AY	53	E	4,2*4	2	63,3	48,9	1,29	2	74	109,2	0,68	1	74	109,2	0,68	1
AY2	53	E	4,4*4	2	59,2	48,9	1,21	2	99,1	109,2	0,91	1	99,1	109,2	0,91	1
AY3	53	E	4,9*3,8	2	77,2	48,9	1,58	2	122,6	109,2	1,12	1	122,6	109,2	1,12	1
ZY	38	K	4*3	2	74,3	84,3	0,88	1	82,6	94,2	0,88	1	20	22,8	0,88	1
HA1	54	E	2*2	1	45,8	37,8	1,21	2	27,3	27,1	1,01	1	44,4	43,8	1,01	1
HA2	54	E	2*2	1	42,6	37,8	1,13	1	18,7	27,1	0,69	1	43,5	43,8	0,99	1
HA3	54	E	3*2	2	38,1	37,8	1,01	1	24,4	27,1	0,9	1	49,6	43,8	1,13	1
HD	53	E	15*13	2	135,2	64,5	2,1	2	144,9	130,9	1,11	1	68,4	68,2	1	1




Şekil 8. 60 yaşında bayan hastanın sol lobunu tamamen kaplayan 9x4,5 cm boyutundaki karaciğer hemanjiyomu çekilen eritrosit işaretli sintigrafisindeki eritrosit akümülyasyonu ok ile gösterilmektedir (OLGU 1).



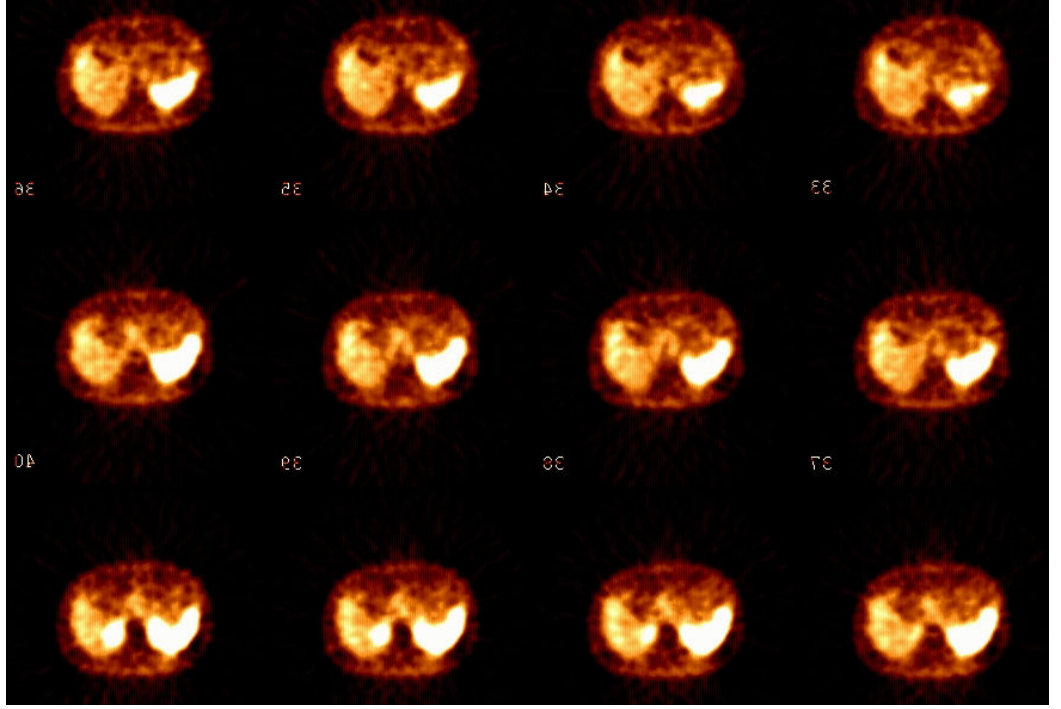
Şekil 9. Sağ lob posteromedialinde 4x3 cm boyutunda karaciğer hemanjiyomu izlenen 38 yaşındaki bayan hastaya çekilen eritrosit işaretli sintigrafisinde lezyon alanında eritrosit akümülyasyonu izlenmemiştir (OLGU 2).



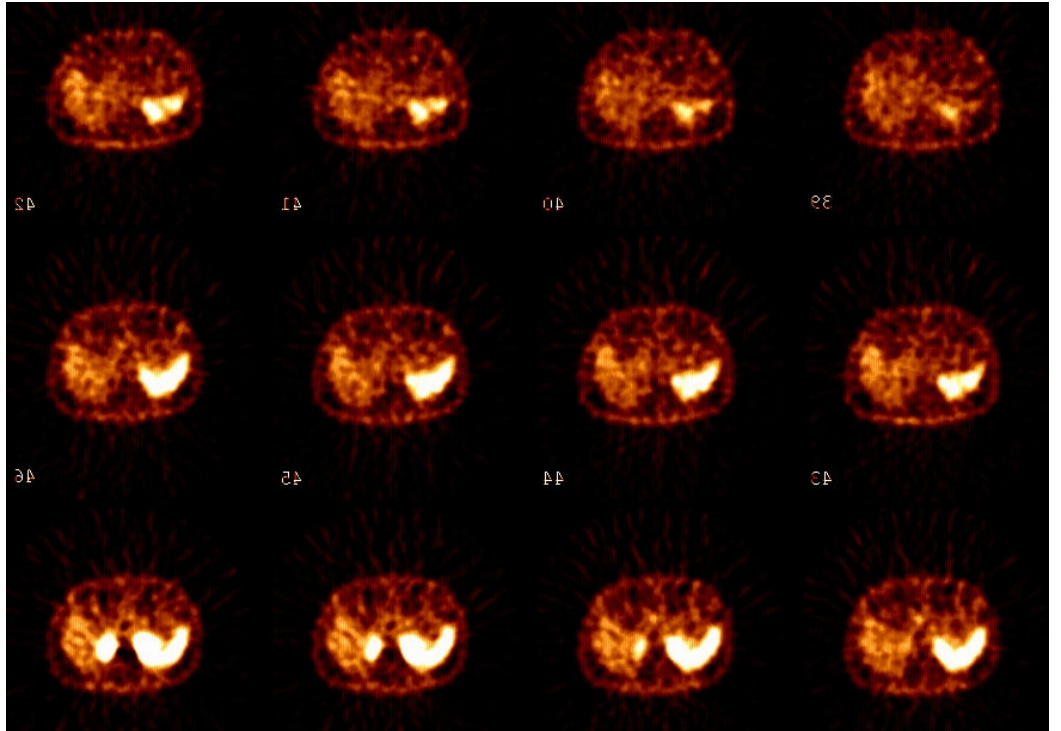
Şekil 10. 60 yaşında bayan hastanın sol lobunu tamamen kaplayan 9x4,5 cm boyutundaki karaciğer hemanjiyomu 30. dakikada çekilen Tc-99m-(V)DMSA sintigrafisinin transvers görüntülerindeki aktivite akümülyasyonu ok ile gösterilmektedir (OLGU 1).



Şekil 11. 60 yaşında bayan hastanın sol lobunu tamamen kaplayan 9x4,5 cm boyutundaki karaciğer hemanjiyomu 4. saatte çekilen Tc-99m-(V)DMSA sintigrafisinin transvers görüntülerindeki aktivite akümülyasyonu ok ile gösterilmektedir (OLGU 1).



Şekil 12. Sağ lob posteromedialinde 4x3 cm boyutunda karaciğer hemanjiyomu izlenen 38 yaşındaki bayan hastaya 30. dakikada çekilen Tc-99m-(V)DMSA sintigrafisinin transvers görüntülerinde lezyon alanında aktivite akümülayonu izlenmemiştir (OLGU 2).



Şekil 13. Sağ lob posteromedialinde 4x3 cm boyutunda karaciğer hemanjiyomu izlenen 38 yaşındaki bayan hastaya 4. saatte çekilen Tc-99m-(V)DMSA sintigrafisinin transvers görüntülerinde lezyon alanında aktivite akümülayonu izlenmemiştir (OLGU 2).

5. TARTIŞMA

Kavernöz hemanjiyom karaciğerin en sık selim tümörü olup toplumdaki prevalansı % 1-7 arasındadır. Çoğu olgu asemptomatiktir, genellikle cerrahi veya görüntüleme yöntemleri sırasında rastlantısal olarak tespit edilirler. Olguların %10-50'sinde multipl sayıdadırlar (111,112,113). Hemanjiyomları diğer karaciğer kitlelerinden ayırıcı tanısında MRG, USG ve Tc-99m İşaretli Eritrosit Sintigrafisi yaygın olarak kullanılmaktadır.

Hemanjiyomların hemodinamik yapısının değişiklik göstermesi ve intrahepatik ve intraperitoneal kanama riskinin bulunması girişimsel radyolojiyi biyopsi gibi girişimler için riskli konuma getirmekte ve görüntüleme yöntemlerini tanı yönünden daha da önemli kılmaktadır. Ultrasonografi ve BT de hemanjiyom için görüntüleri nonspesifiktir (114). USG'de hemanjiyomların % 47'si hiperekoik olarak izlenmekte olup geri kalan kısımları izoekoik, hipoekoik veya mikst ekojeniteye sahip olabilmektedir (114). Bu çeşitlilik klinisyeni daha duyarlı ve özgün olan tetkiklere yöneltmektedir. Bu tetkiklerde MRG ve Tc-99m İşaretli Eritrosit Sintigrafisidir.

Ashida ve Freeny tarafından yapılan çalışmalarda Gadolinyum enjeksiyonunu takiben elde edilen manyetik rezonans görüntülemenin hemanjiyom teşhisinde % 85 duyarlılık, % 90-99 oranında da özgüllüğe sahip olduğunu belirtmişlerdir (30). MRG 2-2,5 cm altında hemanjiyomun tespitinde eritrosit işaretli sintigrafiden daha duyarlı bulmuşlardır. Endokrin tümör hipervasküler metastazları, sarkomlar, akciğer, uterus ve pankreas adenokarsinomları MRG de T2 ağırlıklı imajlarda homojen hiperintens lezyonlar olarak bildirmişlerdir(115).

Hatayama ve arkadaşları F-18 FDG ve F-18- alfametil tirozin PET çalışmalarında hemanjiyom için ortalama SUV (standardize uptake değeri) değerlerini 1,14 ve 0,56 ile oldukça düşük ölçmüşlerdir. Yine bu çalışmalarında 16 hemanjiyomun tamamını T1 ağırlıklı imajlarda sinyal intensitesini iskelet kasından hafif-orta derece yüksek olarak MRG ile saptamışlar.T2 ağırlıklı imajlarında ise sinyal intensitesi 16 lezyonun 14'ünde cilt altı yağ dokudan yüksek bulmuşlardır. 14 hemanjiyomun 12'sinde i.v. godolonyum sonrası kontrast artışı raporlamışlardır (116).

Tc-99m fizik yarı ömrü (6,02 saat), ideal enerji spektrumu, pür gama bozunumu (140 KeV) olması, kolay temini ve ucuz olması nedeni ile sintigrafik incelemelerde ideal görüntüleme ajanıdır (117).

Tc-99m İşaretli Eritrosit Sintigrafisi kolay, ucuz, duyarlılığı yüksek, non-invaziv bir metottur (118). Hemanjiyom eritrosit işaretli sintigrafide kan akımı imajlarında azalmış kan akımı ile, geç equilibrium imajlarında ise artmış kan akümüasyonu ile karakterizedir (119). Tc-99m İşaretli Eritrosit Sintigrafisinde 2 cm'den büyük ve yüzeye yakın lezyonlarda MRG ile benzer duyarlılık ve özgüllük oranları olmasıda bu iki tetkiki ön plana çıkarmıştır. (32,33) Özellikle 1 cm'den küçük lezyonlarda gama kameranın spatiyal rezolüsyonun altında kalması küçük lezyonlarının tespitinde zorluk oluşturmaktadır (114). 2 cm den küçük hemanjiyomlarda Tc-99m İşaretli Eritrosit Sintigrafisi duyarlılığı %33-60 arasında bildirilmiştir (113). Ayrıca hastalara SPECT çekilmek ile Tc-99m İşaretli Eritrosit Sintigrafide duyarlılığı % 11 oranında arttırdığı yapılan çalışmalarda saptanmıştır (114). Eritrosit işaretli sintigrafide bir cm altında veya topografik olarak tercih edilmeyen bölgedeki (özellikle vasküler yapılara komşu) hemanjiyomların tespitinde SPECT/BT'nin üstünlüğü olduğu bildirilmiştir (120, 121). Örneğin Zheng ve arkadaşları 31 hastanın 3'ünde lezyonlarının abdominal aorta, inferior vena kava veya kalbe yakın olduğunu ve bunların yalnızca SPECT ile seçilmesinin mümkün olmadığını bildirmişlerdir (121).

Eritrosit işaretli SPECT çalışmalarında pelyoid tip hepatosellüler karsinomda, küçük hücreli akciğer kanserinin karaciğer metastazında, hepatik anjiyosarkomda, nöroendokrin karsinom metastazında, portosistemik şantta, iki kolon karsinoma metastazında yalancı pozitif hemanjiyom tanısı koyduklarını bildirmişlerdir (122-129). Prakash 62 yaşında mesane karsinomu olgusunda perfüzyonda hipoaktif olan ve 30. dk ve 2. saat imajlarında gittikçe artan eritrosit

akümülyasyonu gösterilen olgusunda cerrahi rezeksiyon sonrasında metastaz saptamışlar ve bunu editöre mektup olarak sunmuşlardır (130).

Kan ürünlerinin elde edilmesi, manüplasyonu veya çapraz transfüzyona bağlı riskler olmadığı için ayrıca yaygın olarak kullanılan yöntem olması in vivo yöntemini seçimizdeki başlıca etken olmuştur. Fakat in-vivo yöntemin bağlanma etkinliği % 85 iken modifiye in-vivo yönteminki yaklaşık % 90, in-vitro yöntemin bağlanma etkinliği ise % 95'tir. Buda Tc-99m İşaretli Eritrosit Sintigrafi çekimizdeki başarılarımızı etkilediğini düşünmekteyiz.

Tc-99m-(V)DMSA tümörlerde tutulum mekanizması tam olarak bilinmemekle birlikte fosfat iyonuna benzediği, hücrede fosforik asit ve fosforilasyon işlemlerine katıldığına inanılmaktadır (117).

Nöroendokrin tümör görüntüleme ajanı olarak sıklıkla kullanılan Tc-99m-(V)DMSA sintigrafisi ile hemanjiyomda yalancı pozitifliği bildirilmiş üç olgu bulunmaktadır (131). Gerek hemanjiyom gerek karaciğer metastazı ayırımını yapabilmek, gerekse hemanjiyom tipleri ile Tc-99m-(V)DMSA tutulumu arasındaki ilişkiyi saptayabilmek bu kadar sık rastlanılan bir kitle için önem arz etmektedir. Çalışmamızın bu konulara önemli katkı yapacağını düşünmekteyiz.

Yumuşak doku tümörleri ile ilgili yapılan bir çalışmada (117) Ga-67 sitrat ile Tc-99m-(V)DMSA tutulumu karşılaştırılmış. Ga-67'nin düşük grade'li veya rekürren yumuşak doku tümörlerinde tutulum izlenmezken hem düşük hem de yüksek grade'li yumuşak doku tümörlerinde Tc-99m-(V)DMSA tutulumu izlenmiştir. Bu tümörler içinde 6 tane yumuşak doku hemanjiyomu mevcuttur. Tc-99m-(V)DMSA'nın akümülyasyon mekanizması henüz çalışılmamış olmasına rağmen lezyon içindeki kan akımının volümü, fosfat metabolizması veya lezyon içindeki pH ile bağlantılı olabileceği düşünülmüştür.

CHANG ve arkadaşları tarafından yapılan bir çalışmada ileostomi kapatılması sonrası oluşan enfekte yara yerinde Tc-99m-(V)DMSA tutulumu izlenmiş buda Tc-99m-(V)DMSA'nın tutulum mekanizması hakkında enflamatuar sahada kapiller geçirgenliğin artmasından dolayı Tc-99m-(V)DMSA'nın intertisyel sahaya geçebileceği veya enflamasyon sahasındaki komplekslere bağlanabilme ihtimalini düşündürmüştür. Yine yapı olarak fosfat iyonu ile benzerlik göstermesi enflamasyon sahasında tutulumunun sebebi olarak gösterilebileceği belirtilmiştir (132). Bütün bu çalışmalar ışığında nedeni tam olarak bir kesinlik kazanmamış olsa da Tc-99m-(V)DMSA hipervasküler alanlarda tutulma eğiliminde olduğu bir

gerçektir. Bu gerçek ışığında hemanjiyomların hipervasküler olması ve yumuşak doku tümörlerindeki tutulma eğilimi bize bu çalışmayı yapma gereğini ortaya çıkarmıştır.

Termanini ve arkadaşları gastrinoma metastazı ve hepatik hemanjiyom ayırıcı tanısı için BT, MRG ve In-111-oktrotid sintigrafileri karşılaştırdıkları çalışmalarında hiçbir hepatik hemanjiyom olgusunu In-111-oktrotid sintigrafisinde saptayamamışlardır (duyarlılık %0). 15 hepatik hemanjiyom olgusunda MRG, BT ve anjiyografi duyarlılıklarını da %93, %40 ve %71 olarak bildirmişlerdir (113).

Higuchi ve arkadaşları (133) 4 yumuşak doku hemanjiyom olgusunda 15. dk ve 3. saat Tl-201 uptake değerini ölçtükleri çalışmalarında erken uptake'in 1,6-2,72 arasında iken geç uptake değerlerinin 1,01-1,26 ile belirgin düşük olduğunu bildirmişlerdir ($p<0,02$).

8 cm boyuttan büyük olan karaciğer hemanjiyomlarına Giant kavernöz hemanjiyom denir, bunlar rüptür, kanama ve ani ölüm olabilmesi nedeniyle özel öneme sahiptir. Tsai ve arkadaşları 23 Giant kavernöz hemanjiyom lezyonunun 5'inde eritrosit işaretli sintigrafide aktivite tutulum artışı görmemişlerdir (118). Bizim çalışmamızda 4 olguda Giant kavernöz hemanjiyom mevcuttu ve bütün olgularda eritrosit akümülyasyon artışı izledik. Bu dört olgunun üçünde Tc-99m-(V)DMSA tutulumu da artmıştı.

6. SONUÇ ve ÖNERİLER

Çalışmamızda hemanjiyom olgularının %50'sinde Tc-99m-(V)DMSA tutulumu izlenmiş olup bu durum özellikle nöroendokrin tümör karaciğer metastazlarında yalancı pozitiflik nedeniyle göz önünde bulundurulmalıdır.

ÖZET

Kavernöz hemanjiyom karaciğerin en sık selim tümörü olup toplumdaki prevalansı % 1-7 arasındadır. Çalışmamızın temel amacı, MR ve USG ile karaciğer hemanjiyom tanısı alan hastaların Tc-99m-(V)-DMSA ve in-vivo Tc-99m işaretli eritrosit sintigrafisi ile görüntülenme etkinliğini değerlendirmektir. Çalışmamıza 6'sı kadın 5'i erkek olmak üzere toplam 11 hasta (yaş ortalaması: 48,1±10.5 yıl, yaş aralığı 33-66 yıl); toplam 16 hemanjiyom dahil edildi. Nükleer Tıp Anabilim Dalı'na yönlendirilen hastalara 7±3 gün aralık ile Tc-99m-(V)DMSA ve in-vivo Tc-99m işaretli eritrosit SPECT'leri çekildi. Çalışmamıza dahil edilen toplam 16 hemanjiyomun 11'inde Tc-99m işaretli eritrosit akümüasyonu izlenirken (68,8%), 5 tane lezyonda ise Tc-99m işaretli eritrosit akümüasyonu izlenmemiştir (31,3%). Bu 11 hemanjiyomun 2 tanesi 3 cm'den küçük iken, kalan 9 tanesi ≥ 3 cm olarak değerlendirilmiştir. Eritrosit akümüasyonu izlenmeyen 5 hemanjiyomun 2 tanesi 3 cm'den küçük, 3 tanesi ise ≥ 3 cm olarak izlenmiştir. Çalışmamıza dahil edilen 6'sı kadın 5' i erkek olmak üzere 11 hastada tespit edilen toplam 16 hemanjiyomun 8'inde Tc-99m-(V)DMSA tutulumu izlenirken (50%) 8'inde izlenmemiştir(50%). Tc-99m-(V)DMSA tutulumu izlenen sekiz hemanjiyomun 2 tanesi 3 cm'den küçük, 6 tanesi ise ≥ 3 cm olarak değerlendirilmiştir. Tc-99m-(V)DMSA tutulumu izlenmeyen hemanjiyomların ise 2 tanesi 3 cm'den küçük, 6 tanesi ise ≥ 3 cm olarak değerlendirilmiştir.

İşaretli eritrosit sintigrafisi ve 30. dk Tc-99m-(V)DMSA SPECT'i arasında istatistiksel olarak farklılık bulunamamıştır ($p>0,05$). Çalışmamızda hemanjiyomların %50'sinde Tc-99m-(V)DMSA tutulumu izlenmiştir.

SUMMARY

Cavernous hemangioma is the most frequent benign tumour of the liver and its prevalence in the general population is in between 1% and 7%. The main objective of our study was to evaluate the scanning efficiency of Tc-99m-(V)-DMSA and in-vivo Tc-99m labeled erythrocyte scintigraphy in patients who, using MRI and USG, had been diagnosed with liver hemangioma. The research was carried out on eleven patients, (six female and five male) with a mean age of 48.1 ± 10.5 years. The age interval was between 33 and 66 years. In total 16 hemangiomas were included. The patients were evaluated at the Nuclear Medicine Department using SPECT marked with Tc-99m-(V)DMSA and in-vivo Tc-99m in the interval of 7 ± 3 days. In our study, out of sixteen hemangiomas, Tc-99m marked erythrocyte accumulation was seen in 11 (68.8%); Two of them were smaller than 3cm and while the other nine was 3 cm or larger. In five hemangiomas, Tc-99m labeled erythrocyte accumulation was not seen (31.3%). In this group, two hemangiomas were smaller than 3 cm and three were 3 cm or larger. Sixteen hemangiomas were diagnosed in the total of eleven patients (six female and five male). Tc-99m-(V) DMSA was accumulated in eight hemangiomas (50%). Two of them were smaller than 3 cm and six were 3 cm or larger. Evident Tc-99m-(V) DMSA accumulation was not seen in the other eight hemangiomas (50%). Two were smaller than 3 cm and six were 3 cm or larger. There was no statistical difference in between labelled erythrocyte scintigraphy and 30 min. Tc-99m-(V)DMSA SPECT ($p > 0,05$). Our study showed that there was Tc-99m-(V)DMSA accumulation in half of the hemangiomas.

7. KAYNAKLAR

1. Sadler TW. Digestive System In: Langman's medical embryology. 6 th. edition 1990; 242-245.
2. Junqueira LC, Carneiro J, Kelley RO. Glands Associated with the Digestive Tract In: Basic Histology 8 th. edition 1995; 306-18.
3. Kuran O: Sistematik anatomi. Filiz Kitabevi, 1983.
4. Oğuz M, Aksungur EH, Bıçakçı K, Çelikleş M: Ultrasonografi. Nobel Tıp Kitabevi, 1997.
5. Snell RS: Klinik anatomi, Nobel & Yüce, 1994.
6. Zeren Z: İnsan anatomisi. Ekim yayınları, 1971
7. Dahnert W: Radiology review manual. Williams and Wilkins, 1996
8. Snell RS. Accessory organs of the Gastrointestinal Tract In: Clinical Anatomy for medical Students. 5 th. edition 1995; 216-221.
9. Sobotta İnsan Anatomisi Atlası. Türkçe 3. baskı. 2. cilt 1990; 186-90.
10. Durakoğlugil MS. Karaciğer kitlelerinin multidetektör bilgisayarlı tomografi ile dinamik incelemesi.(Uzmanlık tezi, Tez danışmanı Doç. Dr. Reşat Kervancıoğlu). Radyodiagnostik Anabilim Dalı. Gaziantep Üniversitesi, Tıp fakültesi.2008
11. Karavias DD, Tsamandas AC, Payatakes AH, Solomou E, Salakou S, Felekouras ES, Tepetes KN. Simple (non-parasitic) liver cysts: clinical presentation and outcome. Hepatogastroenterology 2000; 47(35): 1439-43
12. Carrim ZI, Murchison JT. The prevalence of simple renal and hepatic cysts detected by spiral computed tomography. Clin Radiol 2003; 58(8): 626-29.

13. Kitajima Y, Okayama Y, Hirai M. Intracystic hemorrhage of a simple liver cyst mimicking a biliary cystadenocarcinoma. *J Gastroenterol* 2003; 38(2): 190-93.
14. Moorthy K, Mihssin N, Houghton PW. The management of simple hepatic cysts: sclerotherapy or laparoscopic fenestration. *Ann R Coll Surg Engl* 2001; 83(6):409-14.
15. Berrebi G, Erickson RP, Marks BW. Autosomal dominant polycystic liver disease: a second family. *Clin Genet*. 1982;21:342-7.
16. Pirson Y, Lannoy N, Peters D. Isolated polycystic liver disease as a distinct genetic disease, unlinked to polycystic kidney disease 1 and polycystic kidney disease 2. *Hepatology* 1996;23:249-52
17. Karhunen PJ, Tenhu M. Adult polycystic liver and kidney diseases are separate entities. *Clin Genet* 1986;30:29-37.
18. Waanders E, te Morsche RH, de Man RA. Extensive mutational analysis of PRKCSH and SEC63 broadens the spectrum of polycystic liver disease. *Genetik Hum Mutat* 2006; 27:830
19. Drenth JP, Tahvanainen E, te Morsche RH. Abnormal hepatocystin caused by truncating PRKCSH mutations leads to autosomal dominant polycystic liver disease. *Hepatology* 2004;39:924-31.
20. Salam M , Keeffe EB . Liver cysts associated with polycystic kidney disease: role of Tc-99m hepatobiliary imaging . *Clin Nucl Med* 1989 ; 14 : 803 – 807)
21. Banton KL, D'Cunha J, Laudi N. Postoperative severe microangiopathic hemolytic anemia associated with agiant hepatic cavernous hemangioma. *J Gastrointest Surg*. 2005; 9: 679- 85
22. Tuncer I, Arslan H, Harman M. Two giant cavernous hemangioma caused cavernous transformation of the portal vein in a pregnant woman. *Turk J Gastroenterol* 2002; 13: 229-31.
23. Gibney RG, Hendin AP, Cooperberg PL. Sonographically detected hemanjiyomas: absence of change overtime. *AJR* 1987;149:953-957.
24. Tran-Minh VA, Gindre T, Pracros JP. Volvulus of a pedunculated hemangioma of the liver. *AJR Am J Roentgenol*. 1991; 156: 866-7.

- 25.** Tsai CC, Yen TC, Tzen KY. The value of Tc-99m red blood cell SPECT in differentiating giant cavernous hemangioma of the liver from other liver solid masses. *Clin Nuc Med.* 2002; 27: 578-81
- 26.** Choi BY, Nguyen MH. The diagnosis and management of benign hepatic tumors. *J Clin Gastroenterol* 2005; 39(5): 401-12.,
- 27.** Fallon M. Hepatic Tumors In: Goldman L, Benett JC. *Cecil Textbook of Medicine*, 21st edition. Saunders Company 2000; 819-21
- 28.** Fulcher AS, Sterling RK. Hepatic neoplasms: computed tomography and magnetic resonance features. *J Clin Gastroenterol* 2002; 34(4): 463-71
- 29.** Yamashita Y, Ogata I, Urata J, Takahashi M. Cavernous hemangioma of the liver: pathologic correlation with dynamic CT findings. *Radiology* 1997; 203(1): 121-25
- 30.** Duron JJ, Keilani K, Jost JL, Barrat C. Giant cavernous hepatic hemangiomas in adults: ucleation under selective blood inflow control. *Am Surg.* 1995; 61: 1019-22.
- 31.** Masui T, Katayama M, Nakagawara M. Exophytic giant cavernous hemangioma of the liver with growing tendency. *Radiat Med.* 2005; 23: 121-4.
- 32.** Biecker E, Fischer HP, Strunk H, Sauerbruch T. Benign hepatic tumours. *Z Gastroenterol* 2003; 41(2): 191-200.
- 33.** Trotter JF, Everson GT. Benign focal lesions of the liver. *Clin Liver Dis* 2001; 5(1):17-42.
- 34.** Federle MP, Brancatelli G. Imaging of benign hepatic masses. *Semin Liver Dis* 2001; 21(2): 237-49
- 35.** Webb WR, Brant WH, Helms CA. Liver. In : Bralow L (ed) *Fundamentals of body CT* (2nd ed) WB Saunders Co. 1991;139-153.
- 36.** Reymond D, Plaschkes R, Lathy A. Focal nodular hyperplasia of the liver in children: review of follow up and outcome. *J Pediatr surg* 1995; 30: 1590-1593
- 37.** Wanless I, Mawdsley C, Adams R. On the pathogenesis of focal nodular hyperplasia of the liver. *Hepatology* 1985; 5: 1194-2000
- 38.** Wanless I. Micronodular transformation of the liver; a report of 64 cases among 2500 autopsies and a new classification of benign hepatocellular nodules: *Hepatology* 199=,11: 787-797

- 39.** Kerlin P, Davis GL, McGill DB. Hepatic adenoma and focal nodular hyperplasia. clinical, pathologic and radiologic features. *Gastroenterology* 1983; 84: 994-1002
- 40.** Wanless IR. Benign liver tumors. *Clin Liver Dis* 2002; 6(2): 513-26.
- 41.** Brancatelli G, Federle MP, Grazioli L, Blachar A, Peterson MS, Thaete L. Focal nodular hyperplasia: CT findings with emphasis on multiphasic helical CT in 78 patients. *Radiology* 2001; 219(1): 61-68.
- 42.** Cherqui D, Rahmouni A, Charlotte F. Management of focal nodular hyperplasia and hepatocellular adenoma in young women; a series of 41 patients with clinical, radiologic and pathologic correlations. *Hepatology* 1995; 22: 1674-1681
- 43.** Nime P, Pickren JW, Vana J. The histology of liver tumors in oral contraceptive users during a national survey by the American Collage of Surgeons. *Cancer* 1979; 44: 1481-1489
- 44.** Hussain SM, Terkivatan T, Zondervan PE, Lanjouw E, de Rave S, Ijzermans JN, de Man RA. Focal nodular hyperplasia: findings at state-of-the-art MR imaging, US, CT, and pathologic analysis. *Radiographics* 2004; 24(1): 3-19.
- 45.** Von Herbay A, Vogt C, Haussinger D. Differentiation between benign and malignant hepatic lesions: utility of color stimulated acoustic emission with the microbubble contrast agent Levovist. *J Ultrasound Med* 2004; 23(2): 207-15.
- 46.** Kehagias D, Mouloupoulos L, Antoniou A. Focal nodular hyperplasia: imaging findings. *Eur Radiol* 2001; 11(2): 202-12.
- 47.** Krishnamurthy GT, Krishnamurthy S. *Nuclear Hepatology, A Textbook of Hepatobiliary Diseases. Second Edition.* Springer-Verlag Berlin Heidelberg 2009.
- 48.** Descottes B, Glineur D, Lachachi F. Laparoscopic liver resection of benign liver tumors. *Surg Endosc* 2003; 17(1): 23-30.
- 49.** Shamsi K. *Medical imaging of the liver lesion.* Berlin, Elseiver 1994.
- 50.** Blemke DA, Soyer P, Fishman EK. Spiral CT evaluation of liver tumors. In Fishman EK, Jeffrey RB .(Eds) *Spiral CT : Principles, Techniques. and Clinical Applications (1st ed).* Raven Press Ltd. New York 1995:25-43.
- 51.** Morteale KJ, Ros PR. Benign liver neoplasms. *Clin Liver Dis* 2002; 6(1): 119-45.

- 52.** Mergo PJ, Ros PR. Benign lesions of the liver. *Radiol Clin North Am* 1998; 36(2): 319-31.
- 53.** Davis M, Williamson MR, Williamson SR, Stimac GK. Alimentary tract and abdominal radiology. II. Solid organs of the abdomen. In: Stimac GK (ed) *Introduction to diagnostic imaging* (1st ed) WB Saunders Co. 1992;178-186.
- 54.** Ros PR, Taylor HM. Benign Tumors of the Liver. In Gore RM, Levine MS(eds), *Textbook of gastrointestinal radiology*. Philadelphia:W.B. Saunders, 2000:1487-1522
- 55.** Wegener OH. The liver. In : *Whole body computed tomography* (2nd ed) Blackwell Scientific Publications. 1993;243-276.
- 56.** Ros PR, Murphy BJ, Buck JL, Olmedilla G, Goodman Z. Encapsulated hepatocellular carcinoma: radiologic findings and pathologic correlation. *Gastrointest Radiol* 1990;15:233-237
- 57.** Subramanyam BR, Balthazar EJ, Hilton S, Lefleur RS, Horii SC, Raghavendra BN. Hepatocellular carcinoma with venous invasion. Sonographic-angiographic correlation. 1984;150:793-796
- 58.** Del Pilar Fernandez M, Redvamley RD, Primary hepatic malignant neoplasms. *Radiol Clin North Am* 1998;36:333-348
- 59.** Ryan J, Straus DJ, Lange C, Filippa DA, Botet JF, Sanders LM, Shiu MH, Fortner JG. Primary lymphoma of the liver. *Cancer* 1988;61:370-375
- 60.** Shirkhoda A, Ros PR, Farah J. Lymphoma of the solid abdominal viscera. *Radiol Clin North Am* 1990;28:785-799
- 61.** Naoi Y, Fujikawa A, Tamura T, Hakozaiki Y, Matsukuma S. Ga-67 citrate scintigraphy in the diagnosis of primary hepatic lymphoma. *Clin Nucl Med*. 2004 Jan;29(1):53-4.
- 62.** Gota VS, Purandare NC, Gujral S, Shah S, Nair R, Rangarajan V. Positron emission tomography / computerized tomography evaluation of primary Hodgkin's disease of liver. *Indian J Cancer*. 2009 Jul-Sep;46(3):237-9.
- 63.** Honda H, Tajima T, Kajiyama K. Vascular changes in hepatocellular carcinoma: correlation of radiologic and pathologic findings. *AJR Am J Roentgenol* 1999; 173(5): 1213-17.
- 64.** Lee MJ, Saini S, Hamm B, Taupitz M, Hahn PF, Senerre E, Ferrucci JT. Focal nodular hyperplasia of the liver: MR findings in 35 proved cases. *AJR Am J Roentgenol* 1991; 156(2): 317-20.

- 65.** Butte JM, Waugh E, Meneses M, Pruzzo R, Carvallo C, Redondo F, Suárez C, Parada H, Amaral H, de La Fuente H. Fibrolamellar liver carcinoma: report of two cases, *Rev Med Chil.* 2009 Mar;137(3):394-400.
- 66.** Hoogewoud HM. Anatomy of the liver. In : *Hepatocellular carcinoma and liver metastases : diagnosis and treatment* Springer-Verlag Co. 1993;1-9.
- 67.** Nino-Murcia M, Olcott EW, Jeffrey RB, Lamm Jr. RL, Beaulieu CF, Jain KA. Focal liver lesions: pattern-based classification scheme for enhancement at arterial phase CT. *Radiology* 2000; 215(3): 746-51.
- 68.** Lacomis JM, Baron RL, Oliver JH 3rd, Nalesnik MA, Federle MP. Cholangiocarcinoma: delayed CT contrast enhancement patterns. *Radiology* 1997;203(1): 98-104.
- 69.** Larson RE, Semelka RC, Bagley AS, Molina PL, Brown ED, Lee JK. Hypervascular malignant lesions: comparison of various MR imaging pulse sequences and dynamic CT. *Radiology* 1994;192:393-399.
- 70.** Suga K, Kawakami Y, Hiyama A, Hori K. F-18 FDG PET/CT monitoring of radiation therapeutic effect in hepatic epithelioid hemangioendothelioma. *Clin Nucl Med.* 2009 Mar;34(3):199-202.
- 71.** Park CH, Hwang HS, Hong J, Pak MS. Giant infantile hemangioendothelioma of the liver. Scintigraphic diagnosis. *Clin Nucl Med.* 1996 Apr;21(4):293-5
- 72.** Buetow PC, Buck JL, Ros PR, Goodman ZD. Malignant vascular tumors of the liver: radiologic-pathologic correlation. *Radiographics* 1994; 14(1): 153-66, quiz 167-68.
- 73.** Tuncel E:Klinik Radyoloji. Bursa:Güneş ve Nobel Kitapçılık, 1994:302-310.
- 74.** Maeda T, Tateishi U, Hasegawa T, Ojima H, Arai Y, Sugimura K. Primary Hepatic Angiosarcoma on Coregistered FDG PET and CT Images *AJR*, 2007;188: 1615-1617
- 75.** AckermanL, Reyes CV, Freeman ML, Kaplan E. Gallium-67Uptake in Hepatic Angiosarcoma , *J Nucl Med* 1984;25:677-678.
- 76.** LaBrecque DR. Mass Lesions and Neoplasia of the Liver In: *Current Diagnosis and Treatment in Gastroenterology*, 2nd edition. Appleton and Lange 2003; 696-725.

77. Emre S, McKenna GJ. Liver tumors in children. *Pediatr Transplant* 2004; 8: 632-638.
78. Dachman AH, Pakter RL, Ros PR, Fishman EK, Goodman ZD, Lichtenstein JE. Hepatoblastoma: radiologic-pathologic correlation in 50 cases. *Radiology* 1987; 164(1): 15-19.
79. Powers C, Ros PR, Stoupis C, Johnson WK, Segel KH., Primary liver neoplasms: MR imaging with pathologic correlation. *Radiographics*. 1994 May;14(3):459-82
80. Tanasescu DE, Waxman AD, Hurvitz C. Scintigraphic findings mimicking focal nodular hyperplasia in a case of hepatoblastoma. *Clin Nucl Med*. 1991;16(4):236-8.
81. Alobaidi M, Shirkhoda A. Malignant cystic and necrotic liver lesions: a pattern approach to discrimination. *Curr Probl Diagn Radiol* 2004; 33(6): 254-68.
82. Ariff B, Lloyd CR, Khan S, Shariff M, Thillainayagam AV, Bansi DS, Khan SA, Taylor-Robinson SD, Lim AK. Imaging of liver cancer. *World J Gastroenterol*. 2009 Mar 21;15(11):1289-300.
83. Koopmans KP, Neels ON, Kema IP, Elsinga PH, Links TP, de Vries EG, Jager PL. Molecular imaging in neuroendocrine tumors: Molecular uptake mechanisms and clinical results. *Crit Rev Oncol Hematol*. 2009 Apr 8.
84. Balci NC, Semelka RC, Noone TC, Siegelman ES, de Beeck BO, Brown JJ, Lee MG. Pyogenic hepatic abscesses: MRI findings on T1- and T2-weighted and serial gadolinium-enhanced gradient-echo images. *J Magn Reson Imaging* 1999; 9(2): 285-90.
85. Kodama Y, Fujita N, Shimizu T. Alveolar echinococcosis: MR findings in the liver. *Radiology* 2003; 228(1): 172-77.
86. Kumar MJ, Toe K, Banerjee RD. Hydatid cyst of liver. *Postgrad Med J* 2003; 79: 113-14.
87. Morteale KJ, Ros PR. Cystic focal liver lesions in the adult: differential CT and MR imaging features. *Radiographics* 2001; 21(4): 895-910.
88. Caremani M, Lapini L, Caremani D, Occhini U. Sonographic diagnosis of hydatidosis: the sign of the cyst wall. *Eur J Ultrasound* 2003; 16(3): 217-23.
89. Haddad MC, Birjawi GA, Khouzami RA, Khoury NJ, El-Zein YR, Al-Kutoubi AO. Unilocular hepatic echinococcal cysts: sonography and computed tomography findings. *Clin Radiol* 2001; 56(9): 746-50.

- 90.** Inceboz T, Mavi A, Capa Kaya G, Korkmaz M, Goktay Y, Yilmaz O, Uner A, Durak H. The ability of ⁶⁷Ga scintigraphy to detect the lesions of *Echinococcus multilocularis* infection: preliminary results *Ann Nucl Med*. 2006 Jun;20(5):345-8.
- 91.** Stumpe KD, Renner-Schneiter EC, Kuenzle AK, Grimm F, Kadry Z, Clavien PA, Deplazes P, von Schulthess GK, Muellhaupt B, Ammann RW, Renner EL., F-18-fluorodeoxyglucose (FDG) positron-emission tomography of *Echinococcus multilocularis* liver lesions: prospective evaluation of its value for diagnosis and follow-up during benzimidazole therapy. *Infection*. 2007 Feb;35(1):11-18
- 92.** Gordon SC, Watts JC, Veneri RJ, Chandler FW. Focal hepatic candidiasis with perihepatic adhesions: laparoscopic and immunohistologic diagnosis. *Gastroenterology* 1990; 98(1): 214-17.60
- 93.** Francis IR, Glazer GM, Amendola MA, Trenkner SW. Hepatic abscesses in the immunocompromised patient: role of CT in detection, diagnosis, management, and follow-up. *Gastrointest Radiol* 1986; 11(3): 257-62.
- 94.** Lamminen AE, Anttila VJ, Bondestam S, Ruutu T, Ruutu PJ. Infectious liver foci in leukemia: comparison of short-inversion-time inversion-recovery, T1-weighted spinecho, and dynamic gadolinium-enhanced MR imaging. *Radiology* 1994; 191(2): 539-43.
- 95.** Miller JH, Greenfield LD, Wald BR. Candidiasis of the liver and spleen in childhood. *Radiology*. 1982 Feb;142(2):375-80.
- 96.** Growcock GW, Murray RR, Guzley GJ. ^{99m}Tc red blood cell scintigraphy in acute intrahepatic hematoma. *Clin Nucl Med*. 1994 Aug;19(8): 752-3
- 97.** Binmoeller KF, Katon RM, Shneidman R. Endoscopic management of postoperative biliary leaks: Review of 77 cases and report of two cases with bilioma formation. *The Am J Gastroenterol* 1991; 86: 227-31
- 98.** Marks JM, Pansky SL, Shillingstad RB. Biliary stenting is more effective than sphincterotomy in the resolution of biliary leaks. *Surg Endosc* 1998;12: 327-30.
- 99.** Reichelt HG. Bile leakage, bile ascites and bilioma--nuclear medicine diagnosis--demonstration of typical cholescintigraphic findings.. *Rontgenblatter*. 1985 Feb;38(2):60-4

- 100.** Sidhu MK, Shaw DWW, Daly CP, Waldhausen JH, Coldwell D. Post-traumatic hepatic pseudoaneurysms in children. *Pediatr Radiol* 1999; 29:46-52.
- 101.** Basile KE, Sivit Carlos CJ, Sachs PB, Stallion A. Hepatic arterial pseudoaneurysm: a rare complication of blunt abdominal trauma in children. *Pediatr Radiol* 1999; 29:306-308
- 102.** Zironi G, Piscaglia F, Gaiani S, Masi L, Bolondi L. Intrahepatic artery pseudoaneurysm: A possible complication of blind thoracentesis. *J Clin Ultrasound* 1998; 27:151-155.
- 103.** Aggarwal S, Berry M. Duodenal fistula: Complication of a pseudoaneurysm of the common hepatic artery. *Gastrointest Radiol* 1988; 13:230-232.
- 104.** Oyar O, Gülsoy UK. *Tıbbi Görüntüleme Fiziği* 2003; 281-366.
- 105.** Grossman CB. *Physical Principles of Computed Tomography and Magnetic Resonance Imaging* In: Grossman CB. *Magnetic Resonance Imaging and Computed Tomography of the Head and Spine*. 2nd edition. Williams&Wilkins 1996; 10-58.
- 106.** Dogra V, Rubens D, *Ultrason Sırları*. (Çeviren Prof. Dr. Atadan TUNACI ve Yard. Doc. Dr. Artur SALMASLIOĞLU). Nobel Tıp Kitabevleri. 2008.
- 107.** Kekilli E. *Nükleer Tıp'a Giriş*. Yılğüntaş Matbaası, Malatya, 2001.
- 108.** Crawford ES, Husain SS. *Nükleer Kardiyak Görüntüleme: Terminoloji ve Görüntüleme Tekniği*. (Çeviri: Doç. Dr. Oktay Sarı) Nobel tıp Yayınevi, 2007.
- 109.** Mallinckrodt firması *TechneScan® PYP®* kit prospektüsü. 2009. <http://dailymed.nlm.nih.gov/dailymed/drugInfo.cfm?id=6016> adresinden 27-7-2009 tarihinde alınmıştır.
- 110.** Oh, S.J., Ha, H.-J., Moon, D.H., Ryu, J. -S., Lee, H.K., "Simple and reliable preparation of pentavalent ⁹⁹Tm-dimercaptosuccinic acid at alkaline pH without oxygen bubbling", *Nuclear Medicine Communication*, 2001;22:613-616.
- 111.** Soyer P, Dufresne AC, Somveille E. Differentiation between hepatic cavernous hemangioma and malignant tumor with T2-weighted MRI: comparison of fast spin-echo and breathhold fast spin-echo pulse sequences. *Clin Imaging*. 1998; 22: 200-10.
- 112.** Pietrabissa A, Giulianotti P, Campatelli A. Management and follow-up of 78 giant haemangiomas of the liver. *Br J Surg*. 1996; 83: 915-8.

- 113.** Termanini B, Gibril F, Doppman JL, Reynolds JC, Stewart CA, Sutliff VE, Venzon DJ, Jensen RT. Distinguishing small hepatic hemangiomas from vascular liver metastases in gastrinoma: use of a somatostatin-receptor scintigraphic agent. *Radiology*. 1997 Jan;202(1):151-8.
- 114.** el-Desouki M, Mohamadiyah M, al-Rashed R, Othman S, al-Mofleh I. Features of hepatic cavernous hemangioma on planar and SPECT Tc-99m-labeled red blood cell scintigraphy. *Clin Nucl Med*. 1999 Aug;24(8):583-9.
- 115.** Rubin RA, Lichtenstein GR. Scintigraphic evaluation of liver masses: cavernous hepatic hemangioma. *J Nucl Med*. 1993 May;34(5):849-52.
- 116.** Hatayama K, Watanabe H, Ahmed AR, Yanagawa T, Shinozaki T, Oriuchi N, Aoki J, Takeuchi K, Endo K, Takagishi K. Evaluation of hemangioma by positron emission tomography: role in a multimodality approach. *J Comput Assist Tomogr*. 2003 Jan-Feb;27(1):70-7.
- 117.** Kobayashi H, Sakahara H, Hosono M, Shirato M, Endo K, Kotoura Y, Yamamuro T, Konishi J. Soft-tissue tumors: diagnosis with Tc-99m (V) dimercaptosuccinic acid scintigraphy. *Radiology*. 1994 Jan;190(1):277-80.
- 118.** Tsai CC, Yen TC, Tzen KY. The value of Tc-99m red blood cell SPECT in differentiating giant cavernous hemangioma of the liver from other liver solid masses. *Clin Nucl Med*. 2002 Aug;27(8):578-81.
- 119.** Dwamena BA, Belcher KK, Dasika N, Frey KA. Focal hyperemia on RBC blood-flow imaging. A scintigraphic marker of arterioportal venous shunting in hepatic cavernous hemangiomas? *Clin Nucl Med*. 1997 Aug;22(8):542-5.
- 120.** Schillaci O, Danieli R, Manni C, Capocetti F, Simonetti G. Technetium-99m-labelled red blood cell imaging in the diagnosis of hepatic haemangiomas: the role of SPECT/CT with a hybrid camera. *Eur J Nucl Med Mol Imaging*. 2004 Jul;31(7):1011-5. Epub 2004 Mar 31.
- 121.** Zheng JG, Yao ZM, Shu CY, Zhang Y, Zhang X. Role of SPECT/CT in diagnosis of hepatic hemangiomas. *World J Gastroenterol*. 2005 Sep 14;11(34):5336-41.
- 122.** Ji EK, Ryu JS, Kang GH, Moon DH, Auh YH, Lee HK. Pelioid-type hepatocellular carcinoma masquerading as a hepatic hemangioma on technetium-99m red blood cell scintigraphy. *Clin Nucl Med*. 2001 Jan;26(1):33-5.

123. Shih WJ, Lee JK, Mitchell B. False-positive results for hepatic hemangioma on Tc-99m RBC SPECT caused by a liver metastasis from small-cell lung carcinoma. *Clin Nucl Med.* 1996 Nov;21(11):898-9.

124. Vu D, Wang F, Brown T. Pseudohepatic cavernous hemangioma resulting from a prominent left portal vein of a portal systemic shunt collateral on Tc-99m SPECT red blood cell scintigraphy. *Clin Nucl Med.* 2001 Apr;26(4):348-9.

125. Kudo M, Ikekubo K, Yamamoto K. Distinction between hemangioma of the liver and hepatocellular carcinoma: value of labeled RBC-SPECT scanning. *AJR Am J Roentgenol* 152:1989.

126. Farlow DC, Little JM, Gruenewald SM: A case of metastatic malignancy masquerading as a hepatic hemangioma on labeled red blood cell scintigraphy. *J Nucl Med* 34: 7, 1993.

127. Intenzo C, Park C, Walker M. Hepatic angiosarcoma mimicking cavernous hemangioma. *Clin Nucl Med* 20: 4, 1995.

128. Swayne LC, Diehl W, Brown T. False-positive hepatic blood pool scintigraphy in metastatic colon carcinoma. *Clin Nucl Med* 16: 9, 1991.

129. Ginsberg F, Slavin JD Jr, Spencer RP: Hepatic angiosarcoma: mimicking of angioma on three-phase technetium-99m red blood cell scintigraphy. *J Nucl Med* 27: 1861, 1986.

130. Prakash R. Technetium-99m-RBC scintigraphy in liver metastasis. *J Nucl Med.* 1995 Apr;36(4):709-11.

131. Kobayashi H, Shigeno C, Sakahara H, Hosono M, Hosono M, Yao ZS, Endo K, Konishi J. Intraosseous hemangiomatosis: technetium-99m(V)dimercaptosuccinic acid and technetium-99m-hydroxymethylene diphosphonate imaging. *J Nucl Med.* 1994 Sep;35(9):1482-4.

132. Chang MZ, Tsai CC, Hung GU, Lin WY. Tc-99m(V)-DMSA in wound infection after closure of an ileostomy. *Ann Nucl Med.* 2005 Dec;19(8):733-6.

133. Higuchi T, Taki J, Nakajima K, Kinuya S, Nonomura A, Tsuchiya H, Bunko H, Namura M, Tonami N. Differentiation of soft tissue haemangioma by 201Tl scintigraphy. *Nucl Med Commun.* 2003 Mar;24(3):327-30.