

T.C.

İNÖNÜ ÜNİVERSİTESİ

TIP FAKÜLTESİ

**CANLI DONÖRDEN KARACİĞER
TRANSPLANTASYONU ÖNCESİNDE MULTİDETEKTÖR
BİLGİSAYARLI TOMOGRAFİ İLE DONÖR HEPATİK
VEN VARYASYONLARININ RETROSPEKTİF
ARAŞTIRILMASI**

UZMANLIK TEZİ

Dr.Özlem Tuğçe Kalaycı

RADYOLOJİ ANABİLİMDALI

TEZ DANIŞMANI

Prof. Dr. Ramazan Kutlu

Malatya 2009

**T.C.
İNÖNÜ ÜNİVERSİTESİ
TIP FAKÜLTESİ**

**CANLI DONÖRDEN KARACİĞER TRANSPLANTASYONU
ÖNCESİNDE MULTİDETEKTÖR BİLGİSAYARLI TOMOGRAFİ
İLE DONÖR HEPATİK VEN VARYASYONLARININ
RETROSPEKTİF
ARAŞTIRILMASI**

UZMANLIK TEZİ

**Dr.Özlem Tuğçe Kalaycı
RADYOLOJİ ANABİLİMDALI**

**TEZ DANIŞMANI
Prof. Dr. Ramazan Kutlu**

TEŐEKKÜR

Radyoloji uzmanlık eđitimim süresince bilgi ve tecrübelerini her zaman bana sabırla aktaran, tezimin konusu olan radyolojik inceleme yöntemini bana öğreten, yetişmemde ve tez çalışmamda büyük katkıları olan, çalışmalarımın tüm aşamalarında her konuda yardım ve desteđini esirgemeyen başta değerli hocam, tez danışmanım Sn.Prof.Dr. Ramazan Kutlu'ya, bana mesleđimi öğreten ve sevdiren İnönü Üniversitesi Tıp Fakóltesi Radyoloji Anabilim Dalı Öğretim Üyelerine, kurumumuzda karaciđer nakli programını kuran ve geliőtiren Organ Nakli Merkezi Başkanı Sn.Prof.Dr. Sezai Yılmaz'a, tezimin istatistiksel analizinde yardımlarını esirgemeyen Sn.Prof.Dr. Saim Yolođlu'na teőkükürü bir borç bilirim.

Eđitimim boyunca dostluk ve yardımlarının esirgemeyen araştırma görevlisi arkadaşlarıma ve sekreter arkadaşlarıma, hastaların çekimleri esnasında özveri ile çalışan teknisyen arkadaşlarıma ve hemşiremize, kliniđimizde beraber emek harcadığımız tüm personelimize teőkükür ederim.

Her zaman sevgisi ve desteđi ile yanımda olan eşime sonsuz teőkükür ederim.

İÇİNDEKİLER	III
TABLolar DİZİNİ	V
ŞEKİLLER VE RESİMLER DİZİNİ	VI
KISALTMALAR	VIII
1.GİRİŞ VE AMAÇ	1
2. GENEL BİLGİLER	3
2.1.Karaciğerin Embriyolojisi	4
2.1.1. Karaciğerin Vasküler Embriyolojisi	7
2.1.1.1.Arteriel Sistem	7
2.1.1.2.Venöz Sistem	8
2.2.Karaciğerin Histolojisi	10
2.3.Karaciğerin Anatomisi	12
2.3.1. Karaciğerin Yüzleri	12
2.3.2. Karaciğerin Bağları	15
2.3.3. Karaciğerin Lob ve Segment Anatomisi	16
2.3.4. Karaciğerin Biliyer Sistem Anatomisi	21
2.3.5. Karaciğerin Lenf Drenajı	24
2.3.6. Karaciğerin İnnervasyonu	24
2.4.Karaciğerin Vasküler Anatomisi ve Varyasyonları	26
2.4.1. Hepatik Arter Anatomisi Ve Varyasyonları	26
2.4.2. Portal Ven Anatomisi Ve Varyasyonları	27
2.4.3. Hepatik Ven Anatomisi Ve Varyasyonları	30
2.4.3.1.Orta hepatic ven ve dallarına ait varyasyonlar	35
2.5.Transplantasyon Öncesinde Karaciğerin Radyolojik Değerlendirmesi	37
2.5.1.Ultrasonografi (US) ve Renkli Doppler Ultrasonografi (RDU)	37
2.5.2.Bilgisayarlı Tomografi (BT) ve Magnetik Rezonans Görüntüleme (MRG)	38
2.6.Transplantasyon Öncesinde Donör Hepatik Venlerinin Multidetektör BT ile İncelenmesi	39
3. GEREÇ VE YÖNTEM	41
3.1.Olgular	41

3.2.MDBT Anjiografi ve Görüntüleme Analizi	41
3.3. Olguların Segmet 5-8 Veni ve Sağ Aksesuar Hepatik Veni Varyasyonlarına Göre Sınıflandırılması	52
3.3.İstatistiksel Analiz	54
4. BULGULAR	55
5. TARTIŞMA	68
6. SONUÇ	76
7. ÖZET	77
8. SUMMARY	80
KAYNAKLAR	83
EKLER	87

TABLolar DİZİNİ

- Tablo 1.** Gold Smith&Woodburne'a göre segment klasifikasyonu
- Tablo 2.** Couinaud ve Bismuth' a göre segment klasifikasyonu.
- Tablo 3 .** Olgulara ilişkin deęişkenlerin tanımlayıcı ölçütleri.
- Tablo 4.** Olguların yaş gruplarına göre sayılarının dağılımı.
- Tablo 5.** Olguların, aksesuar venlerinin çaplarına göre dağılımı.
- Tablo 6.** Hepatik venlerin VCI'a drene oluş şekline göre gruplandırılması ve her bir grubun frekans deęerleri.
- Tablo 7.** Olguların, segment 5'i drene eden ven sayılarına göre sayısal dağılımı.
- Tablo 8.** Olguların, segment 5 venlerinin çaplarına göre dağılımı.
- Tablo 9.** Olguların, segment 8'i drene eden ven sayılarına göre dağılımı.
- Tablo 10.** Olguların, segment 8 venlerinin çaplarına göre dağılımı.
- Tablo 11.** Olguların yaş, vücut ağırlığı, BMI, BSA ve v81dalı çapı arasındaki korelasyonun incelenmesi.
- Tablo 12.** Olguların BMI, BSA ve boylarının cinsiyete göre karşılaştırılması.
- Tablo 13.** RHV, MHV ve LHV çapları, segment 5-8 venleri ve aksesuar hepatic venler arasındaki korelasyonun incelenmesi.
- Tablo 14.** Segmen5 ve 8 venlerinin sayı ve çaplarının birbirleriyle ve aksesuar hepatic venler arasındaki korelasyonun incelenmesi.
- Tablo 15.** Aksesuar hepatic venlerin birbirleriyle olan ilişkisinin incelenmesi.
- Tablo 16.** Olguların segment 5 ve 8 ven sayılarına ve aksesuar ven varlığına göre sınıflandırılması.
- Tablo 17.** Gruplardaki olguların dağılımı.
- Tablo 18.** Grup 1 ve 2 birleştirildikten sonra gruplardaki olguların dağılımı.
- Tablo 19.** Birleştirilmiş grupların; v5, v8 ve sağ aksesuar inferior ven sayılarına ve v8 çap ortalamalarına göre karşılaştırılması.
- Tablo 20.** Varotti ve ark.nın hepatic ven sınıflaması.
- Tablo 21.** Çalışmamızda oluşturulan hepatic ven sınıflaması.

ŞEKİLLER VE RESİMLER DİZİNİ

Resim 1 A. Hepatik diverkulumun oluşumu. **B.** Epitelyal karaciğer kordlarının septum transversuma penetrasyonu

Resim 2. Ligamentum falsiforme ve omentum minus'un oluşumu.

Resim 3 A. Karaciğerin abdominal kaviteye doğru büyümesi. **B.** Perikardial kavite ve karaciğer arasındaki mezenkimin yoğunlaşması ve septum transversumdan diaframın oluşması

Resim 4. İntraembriyonik ve ekstraembriyonik arter ve venler

Resim 5 A,B. Vitellin ve umbilikal venlerin gelişimi ve hepatik sinüzoidlerin oluşumu.

Resim 6 A,B . Duktus venozus, portal ven ve vena kava inferiorun hepatik kısmının oluşumu.

Resim 7. Klasik karaciğer lobülü.

Resim 8. Karaciğerin anterior ve inferior yüzleri.

Resim 9. Karaciğerin segmenter anatomisi.

Resim 10. Karaciğer segmentlerinin viseral yüzden görünümü.

Resim 11. Sağ hepatik kanalların şematik görünümü.

Resim 12. Sol hepatik kanalların şematik görünümü.

Resim 13. İntrahepatik safra kanallarının Couinaud'a göre drene ettiği segmentlere göre dağılımı.

Resim 14. Safra kanallarının intrahepatik dağılımı.

Resim 15. Karaciğerin vasküler sistemi.

Resim 16. Hepatik arter ve dallarının intrahepatik seyri.

Resim 17. Portal triad ve portal triadın çevresini saran hepatoduodenal ligament.

Resim 18. Portal venin intrahepatik dağılımı. Pars umbilicus (U), pars transversus (T), posterior segment (P), anterior segment (A).

Resim 19. Portal ven varyasyonlarının şematik çizimi.

Resim 20 . Orta ve sol hepatik venin değişik dallanma paternleri.

Resim 21. Nakamura ve Tsuzuki'nin sınıflamasına göre sağ lob venlerinin dallanma paternleri.

Resim 22. Marcos ve arkadaşlarının orta hepatik ven için, periferel venöz dallanma paterni.

Resim 23. Kawasaki ve arkadaşları segment 4 b veni için orta hepatik ven ya da sol hepatik vene drenajlarına göre sınıflaması.

Resim 24. Büyük hepatik venlerin VCI'a dökülüş şekline göre, orta ve sol hepatik venin orta bir trunkus ile VCI'a drene olduğu B Grubu'na uyan hepatik ven varyasyonu.

Resim 25 A,B,C. VCI'dan yaklaşık 1 cm uzaklıktaki hepatik ven çaplarının aksiyel planda ölçümü.

Resim 26 A,B,C,D,E,F,G,H. Orta hepatik vene drene olan segment 5 ve 8 dallarının sayı ve kalibrasyonlarının aksiyel planlarda (A,B,C) ve koronal planlarda (D,E,F,G,H) belirlenmesi.

Resim 27A,B,C,D,E,F,G. VCI'a drene olan sağ lob aksesuar hepatik venlerin aksiyel (A,B) ve koronal (D,E,F,G) planlarda çap ölçümü.

Resim 28. Her bir olgunun demografik verilerinin ve MDBT ile elde olunan ölçümlerinin kaydedildiği olgu dosyasının örnek gösterimi.

Resim 29. Orta hepatik ven dallarının ve aksesuar venlerin sınıflaması.

SİMGELER VE KISALTMALAR DİZİNİ

BMI	body mass index
BT	bilgisayarlı tomografi
BTA	bilgisayarlı tomografi anjiografi
CVKN	canlı vericili karaciğer nakli
LHV	sol hepatik ven
MDBT	multidetektör bilgisayarlı tomografi
MHV	orta hepatik ven
MIP	maksimum-intensite projeksiyon
MPR	multiplanar reformasyon
MRA	magnetik rezonans anjiografi
MRG	magnetik rezonans görüntüleme
RHV	sağ hepatik ven
SD	standart sapma
SHV	sağ inferior hepatik ven
SOHV	sağ orta hepatik ven
SSHV	sağ süperior hepatik ven
\bar{X}	aritmetik ortalama
VR	volüme rendering
V5	karaciğer segment 5'i drene eden en üstteki ven
V5'	karaciğer segment 5'i drene eden v5 dalının bir altındaki ven
V5''	karaciğer segment 5'i drene eden v5' dalının distalindeki ven
V5'''	karaciğer segment 5'i drene eden v5''' dalının distalindeki ven
V8	karaciğer segment 8'i drene eden en üstteki ven
V8'	karaciğer segment 8'i drene eden v8 dalının bir altındaki ven
V8''	karaciğer segment 8'i drene eden v8' dalının distalindeki ven
V8'''	karaciğer segment 8'i drene eden v8''' dalının distalindeki ven
2D	iki boyutlu
3D	üç boyutlu

GİRİŞ VE AMAÇ

Kadavra karaciğeri bulmada yaşanan zorluklar nedeniyle, canlı vericiden karaciğer transplantasyon sayısı giderek artmaktadır. Erişkinde canlı vericiden karaciğer naklinde, cerrahiye bağlı komplikasyonları azaltmak için preoperatif hepatik venöz anatomisinin değerlendirilmesi gerekmektedir. Hepatik sistem, çok sayıda anatomik varyasyon gösterebilir ve venöz anatomi hakkında ön bilgi olmaksızın uygulanan cerrahi prosedür ciddi sonuçlara yol açabilir (1). Preoperatif görüntüleme, erişkinde sağ lob, çocukta sol lob naklinin ve tüm olgularda vasküler anastomozun planlama ve uygulamasında bir vasküler yol haritası sağlar (2).

Hepatik venöz dallanma paterni, çok sayıda varyasyon gösterir ve bazen beklenmeyen geniş dallar var olabilir. Bu gibi venleri rekonstrükte etmeden bırakmak, venöz konjesyona neden olabilir. İnferior hepatik ven ve segment 8,5 ve 4b'yi drene eden venlerde sıklıkla rekonstrüksiyona ihtiyaç duyulur. Periferik hepatik venöz anatomisinin preoperatif değerlendirilmesi, rezeke edilecek karaciğer greftinin gerçek volümünün belirlenmesi açısından son derece önemlidir. Normal anatomik paternden farklılık gösteren bir vasküler dağılım, teknik uygulamayı ve cerrahi prosedürlerin sonuçlarını etkileyebilir (3).

Hepatik rezeksiyon, tipik olarak orta hepatik vene paralel düzlemde yapılmaktadır. Orta hepatik venlerin ince dalları ile kaplanmış bir alanda, özellikle anterior subsegmentin dorsalinde, beklenmedik bir şekilde postoperatif venöz konjesyon meydana gelebilir. Geniş bir drenaj alanına sahip hepatik ven dalı olan hastalarda, dal

ince bile olsa, postoperatif karaciğer disfonksiyonunu önlemek için venöz rekonstrüksiyon gereklidir.

Vericinin değişik görüntüleme yöntemleri ile doğru bir şekilde preoperatif anatomik değerlendirmesi, sağlıklı ve güvenilir donör hepatektomisi için zorunludur (4). Bilgisayarlı Tomografi (BT), Magnetik Rezonans Görüntüleme (MRG) ve Ultrasonografi (US) gibi 2 boyutlu görüntüleme teknikleri, hepatik venöz sistemi değerlendirmek için kullanılmaktadır ancak bu tekniklerin herbirinin limitasyonları vardır. BT anjiyografi (BTA) ve MR anjiyografi (MRA) gibi noninvazif görüntüleme teknikleri, hepatik vasküler anatomiyi değerlendirmede, konvansiyonel kateter anjiyografisinin yerini almaya başlamıştır (2). Multidetektör Bilgisayarlı Tomografi (MDBT)'nin geliştirilmesi ile beraber, yeni yapılan 3 boyutlu(3D) çalışmalar göstermiştir ki, komplike dallanma anatomisinin anlaşılmasında 3D görüntüleme, 2 boyutlu (2D) görüntülemelerden daha kullanışlıdır. BT ile 3D hepatik venografi şimdilerde kolay uygulanabilir hale gelmiştir. Hepatik venlerin 3D görüntülemesi, canlı vericili karaciğer nakli (CVKN)'nde, oldukça çekici, non invazif preoperatif inceleme olanağı sunar. Bununla birlikte, periferik hepatik venlere odaklanarak bu komplike dallanma sisteminin 3D görüntüleme çalışmaları ürkütücü olabilir ve anlaşılır olmayabilir.

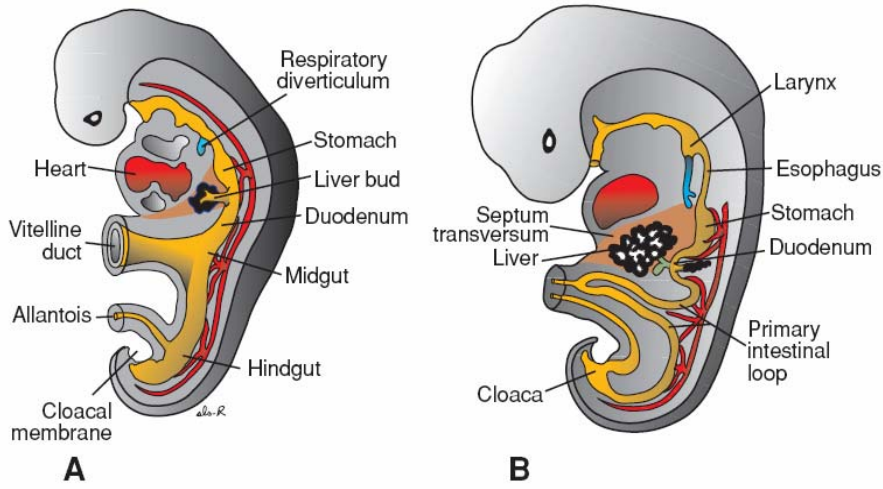
Bu çalışmanın amacı, canlı vericili karaciğer naklinde vericinin hepatik venlerinin, özellikle de orta hepatik vene drene olan segment 5 ve 8 dallarının ve aksesuar hepatik venlerin kalibrasyonu ile anatomik varyasyonlarını araştırmak ve MDBT ile hepatik venografinin klinik rolünü belirlemektir.

GENEL BİLGİLER

Karaciğer en hacimli ve en ağır iç organ olup yaygın damar ağına sahiptir. Karın sağ üst kadranda diyafragma altında yerleşiktir. Birbirine eşit boyutta iki lobu mevcut olup bu loblar falsiform ve teres ligamentler ile birbirinden ayrılır. Lobların etrafını sıkı bağ dokusundan oluşan Glison kapsülü çevreler. Karaciğer viseral yüzde bulunan porta hepatis; portal ven, hepatik kanallar, hepatik arter, lenfatik damarlar ve sinirler için giriş kapısıdır (5).

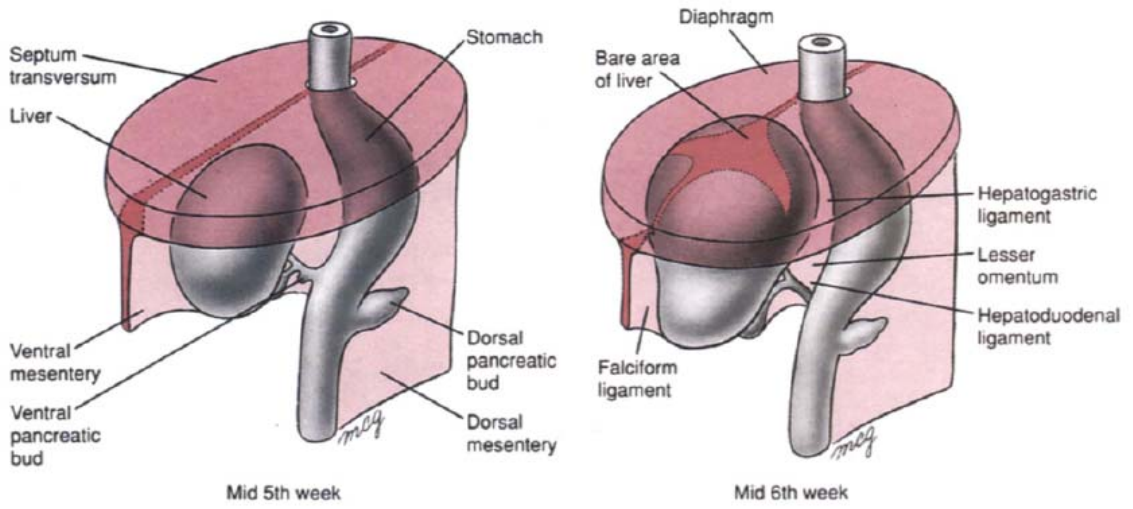
2.1.Karaciğerin Embriyolojisi

Karaciğer, safra kesesi ve safra kanalları embriyolojik hayatın dördüncü haftasının başında gelişmeye başlar. Karaciğer, ön barsağın endoderminden gelişen hepatik divertikülden köken alır ve burada, vitellin ve umbilikal venlerle bağlantılı bir kapiller damar ağı oluşturur. Hepatik divertikülden çoğalan parankim hücreleri, transvers septumun mezenkimine uzanır (Resim 1) (10).



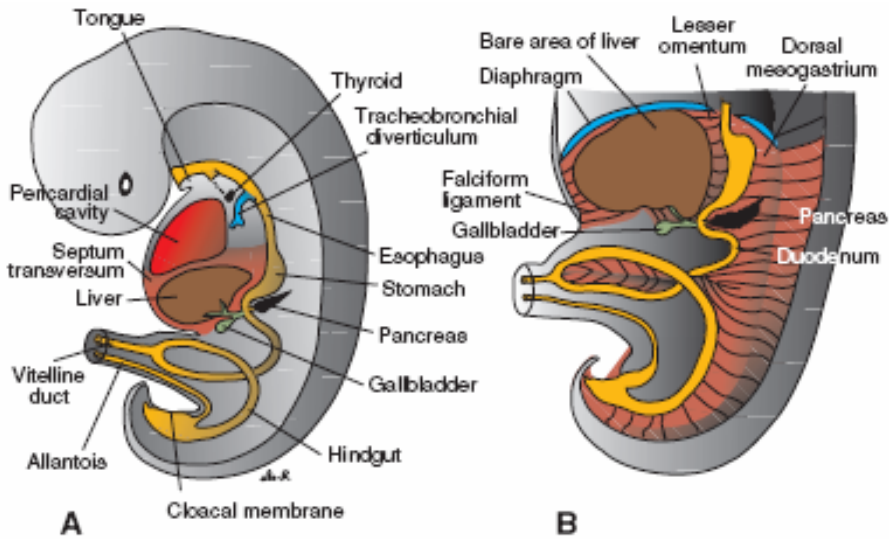
Resim 1 A. Hepatik diverkülümün oluşumu **B.** Epitelial karaciğer kordlarının septum transversuma penetrasyonu (10).

Septum transversum, kalp taslağı ile mesenteron arasında bulunan splanknik mezodermal bir kitledir ve diyafragmanın sentrum tendineumu ile birlikte mezenterum ventraleyi oluşturur. Karaciğerin transvers septumu işgal ederek karın boşluğunda kaudale doğru büyümesi esnasında karaciğer ile karın ön duvarı ve karaciğer ile ön barsak arasındaki transvers septumun mezodermi membranöz hale gelerek sırayla ligamentum falsiforme ve omentum minusu oluşturur (Resim 2).



Resim 2. Ligamentum falsiforme ve omentum minusun oluşumu (11).

Karaciğer yüzeyindeki mezoderm, üst yüzdeki septum transversum ile temasını sürdüren ve daha sonra diyaframın tendinöz parçasını oluşturacak olan yoğun mezankimal doku halindeki kısmı dışında farklılaşarak viseral periton haline gelir. Karaciğerin diyafram ile temas eden üst yüzeyi hiçbir zaman periton ile örtülmez ve 'çıplak alan' olarak adlandırılır (Resim 3) (5, 6,7,8,9,10).



Şekil 3 A.Karaciğerin abdominal kaviteye doğru büyümesi **B.**Perikardial kavite ve karaciğer arasındaki mezenkimal yoğunlaşması ve septum transversumdan diyaframın oluşması (10).

Diverticulum Hepaticum mezenterium ventralenin iki yaprağı arasında büyüyerek ikiye ayrılır. Daha büyük olan kranial kısmına primordium hepaticum, kaudal kısmına pars sistika denir (6).

Endodermal hücreler çoğalarak hepatik hücre kordonlarını ve intrahepatik safra yollarını döşeyen epiteli meydana getirir. Hepatik hücre kordonları endotelle döşeli olan boşlukların çevresinde ağ oluşturarak karaciğer sinüzoidlerinin taslaklarını oluşturur. Karaciğerin fibröz dokusu, hematopoetik dokusu ve Kupffer hücreleri septum transversumdaki mezenkimden gelişirler (10).

Hızla gelişen karaciğer beşinci haftadan onuncu haftaya kadar karın boşluğunun büyük kısmını doldurur. V.umbilikalis aracılığı ile karaciğere oksijenize kan ulaşır. Başlangıçta karaciğer lobları aynı boyutlarda iken daha sonra sağ lob boyutu sola göre artar. Altıncı haftada hematopoezis başlar ve bu aktivite yedi ile dokuzuncu haftalar arasındaki karaciğer büyüklüğündeki artıştan sorumludur (6,7).

İntrauterin gelişimin onuncu haftasında karaciğer ağırlığı, fetusun ortalama vücut ağırlığının %10'u kadardır (10). Onikinci haftada karaciğer hücreleri safra üretimine başlar. Divertikulum hepaticumun kaudal parçası vesika biliarisi, divertikülün sapı ise duktus sistikusunu oluşturur. Başlangıçta epitel hücreleri ile tıkalı olan ekstrahepatik safra kanalları açılır ve hepatik kanal ile sistik kanalı duodonuma bağlayan kordon koledoka dönüşür. Duodonumun büyümesi ve rotasyonu ile, başlangıçta duodonum ön yüzüne bağlı olan koledok duodonum arka yüzüne taşınır. Onüçüncü haftadan sonra koledoktan duodonuma ulaşan safra, mekonyuma koyu yeşil renk verir (6).

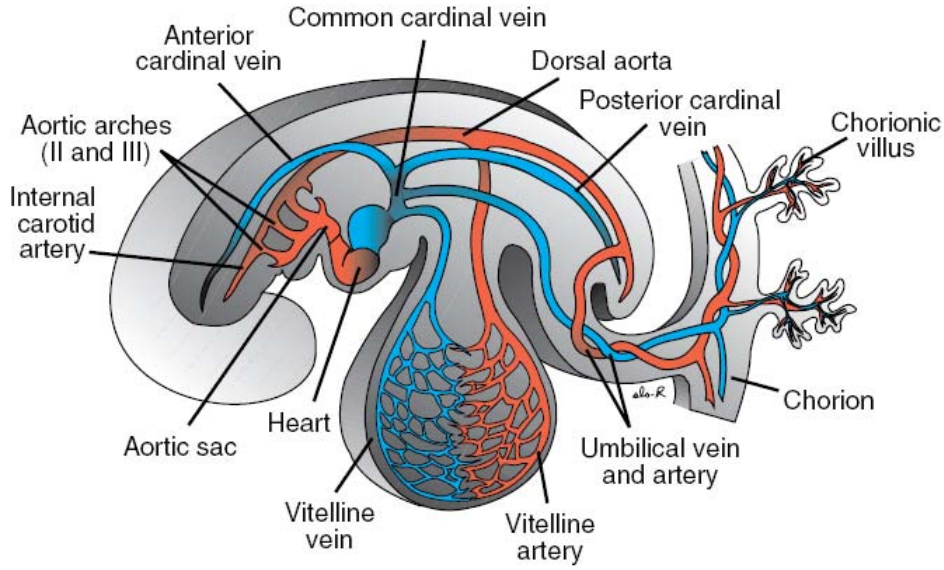
Fetal hayatın beşinci ayına doğru karaciğerdeki hematopoez en yüksek düzeydedir ve doğuma kadar gittikçe azalarak devam eder. Doğumda karaciğerde birkaç kan adacığına rastlanır ve karaciğer ağırlığı yenidoğan ağırlığının %5'i kadardır (7,8,9).

2.1.1. Karaciğerin Vasküler Embriyolojisi

2.1.1.1.Arteriyel sistem

Vitellin ve umbilikal arterler: Vitellin arterler başlangıçta yolk sakı besleyen bir çift arter iken zamanla birleşerek dorsal mezenter arterleri oluşturur. Erişkinde bu arterler çölyak arter, süperior mezenter arter ve inferior mezenter arter olarak adlandırılır ve sırayla forgut, midgut ve hindgut'ı besler.

Umbilikal arterler başlangıçta dorsal arter ventral dalından kaynaklanır ve allantois ile yakın ilişki halinde plesentaya doğru yönelir (Resim 4). 4. haftada her bir arter, aortanın dorsal dalı olan ana ilak arter ile ikinci bir bağlantı kazanır ve ilk orjinini kaybeder. Doğumdan sonra umbilikal arterlerin proksimal kısmı internal iliak ve süperior vezikal arterler olarak devam eder, distal kısmı ise oblite olarak medial umbilikal ligamenti oluşturur (10).



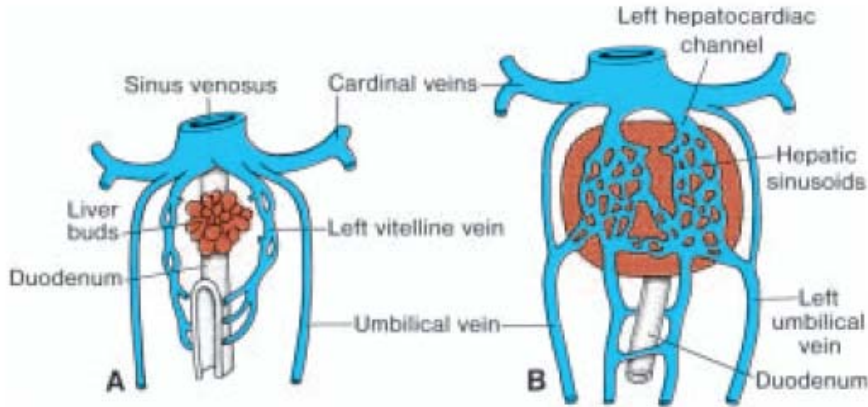
Resim 4. İntraembriyonik ve ekstraembriyoik arter ve venler (11).

2.1.1.2.Venöz Sistem

5. haftada üç çift kardinal ven görülür:

- Yolk saktan kanı sinus venozusa taşıyan **vitellin venler**,
- Koryonik villuslardan orijin alan ve oksijenize kanı embriyoya taşıyan **umbilikal venler**,
- Embriyodan kanı drene eden **kardinal venler** (12).

Vitellin ve Umbilikal Venler: Sinüs venozusa girişinden önce vitellin venler duodenum etrafında bir pleksus oluşturur ve septum transversum'u geçer. Septumda büyüyen karaciğer kordları venlerin akışını durdurur ve geniş bir vasküler ağ olan hepatik sinüzoidler meydana gelir (Resim 5 A,B).



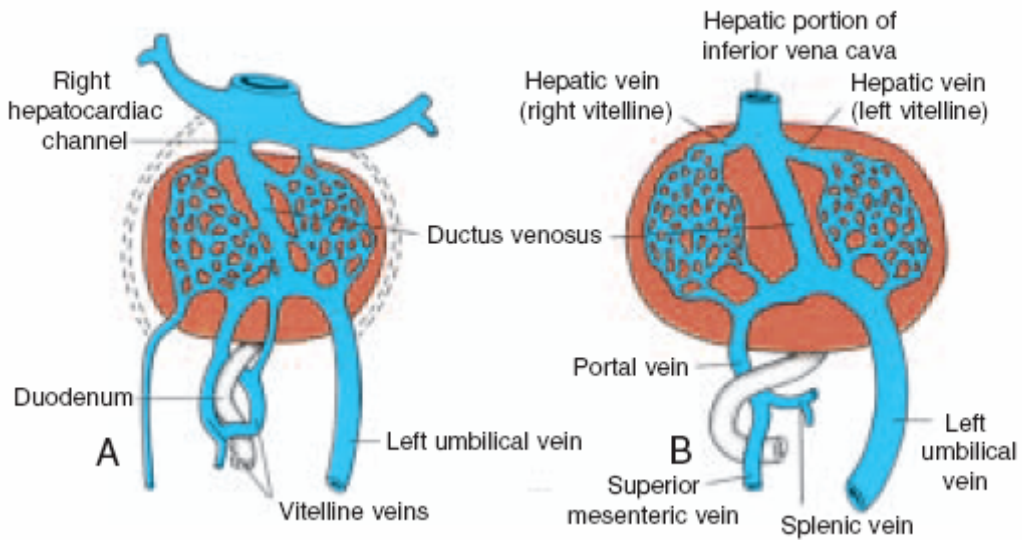
Resim 5 A,B. Vitellin ve umbilikal venlerin gelişimi ve hepatik sinüzoidlerin oluşumu (11).

Sol sinus hornunun zayıflamasıyla, karaciğerin solundan gelen kan sağ tarafa kanalize olur ve sağ vitellin ven (sağ hepatokardiyak kanal) genişler. Sonuçta, sağ hepatokardiyak kanal **inferior vena kavanın hepatokardiyak bölümünü** oluşturur (Resim 6 A,B). Duodenum etrafındaki anastomoz ağı tek bir damar haline dönüşerek portal veni oluşturur (11).

Sol vitellin ven, sol umbilikal venden bağlantı alır ve bu bağlantının intrahepatik kesimi sol portal venin umbilikal kısmını oluşturur. Bu segmentteki akım doğumdan sonra tersine döner ve sol karaciğer yarısındaki segmentleri besler.

Primer intestinal loopu drene eden süperior mezenterik ven, sağ vitellin venden çıkar. Sol vitellin venin distal parçası kaybolur.

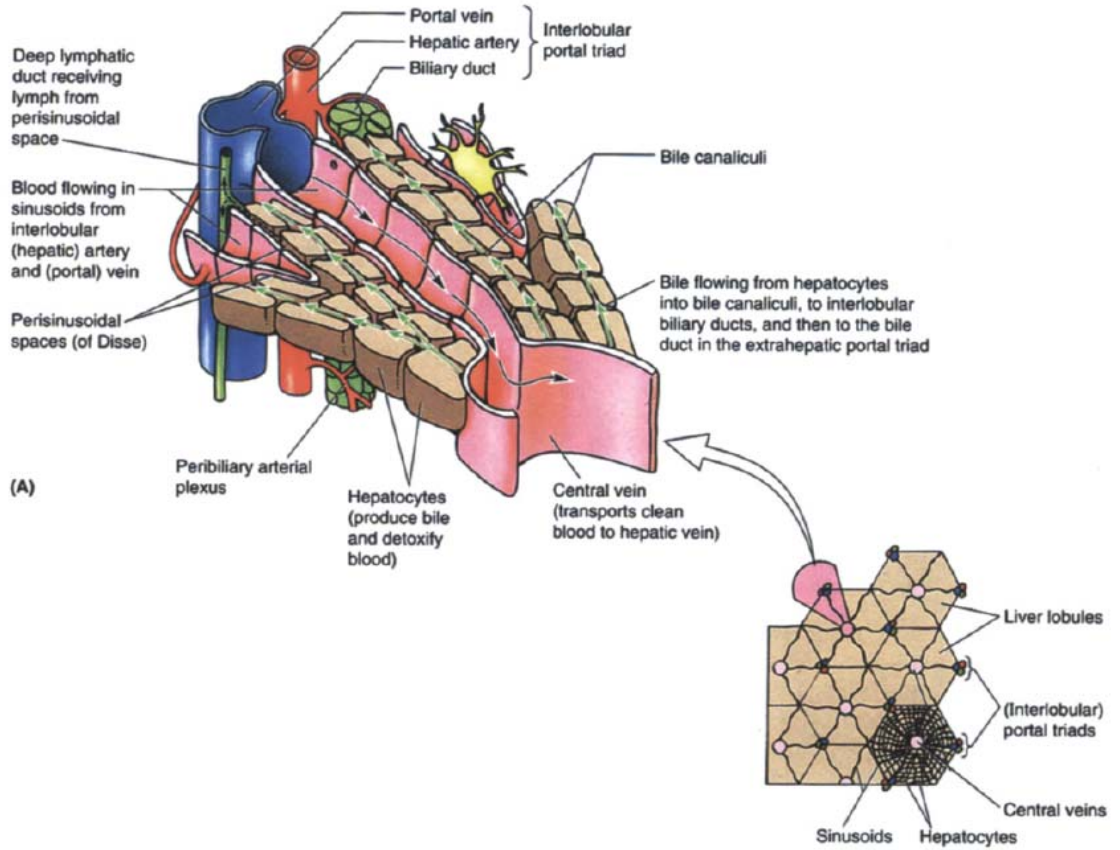
Başlangıçta umbilikal venler karaciğerin her bir tarafına ayrı ilerlerken bir kısmı hepatic sinüzoidlerle bağlantı kurar (Resim 5 A,B). Her iki umbilikal venin proksimal parçası ve daha sonra da sağ umbilikal venin kalan parçası kaybolur, böylece sol umbilikal ven plasentadan karaciğere kanı taşıyan tek ven haline gelir. Plasental sirkülasyonun artması ile birlikte, sol umbilikal ven ile sağ hepatokardiyak kanal arasında doğrudan bağlantıyı sağlayan **duktus venozus** oluşur (Resim 6 A,B). Bu damar karaciğerin sinüzoidal pleksusuna uğramadan devam eder. Doğumdan sonra umbilikal ven ve duktus venozus oblitere olarak sırasıyla, ligamentum teres hepatis ve ligamentum venozumu oluşturur (11).



Resim 6 A,B . Duktus venozus, portal ven ve vena kava inferiorun hepatic kısmının oluşumu (11).

2.2.Karaciğerin Histolojisi

Yetişkinlerde karaciğer dokusunun yaklaşık % 80 i parankim, % 20 si ise Glisson kapsülünü de içine alan destekleyici bağ dokusundan oluşmaktadır. Glisson kapsülü, porta hepatisten itibaren organ içine doğru dallanır, organı longitudinal kesitlerde poligonal şekilde görülen küçük lobüllere ayırır. Glisson kapsülü, karaciğere giren hepatik arter ile portal venin damar yoluna ve çıkan safra kanallarına eşlik eden bağ dokusu şeklinde devam eder (5). Lobüllerin birbiri ile temas ettiği yerlerde geniş üçgen şeklinde görülen bu bağ dokusu sahasına Glisson Üçgeni, Kiernan Aralığı veya Porta Mesafesi denir. Burada arter, ven ve safra kanalı beraber seyreder ve bu üç yapının dalları **portal triadı** oluşturur (Resim 7) (12). Bunlar a. interlobularis, v. portanın ince dalı olan olan v. interlobularis ve duktus interlobularistir (5,7,8).



Resim 7. Klasik karaciğer lobülü (12).

Klasik karaciğer lobülü, enine kesitte bir-iki hücre kalınlığında olan ve birbirlerinden karaciğer sinüzoidleri tarafından ayrılan, küçük santral venden dışa doğru ışımsal tarzda seyreden hepatosit hücre topluluklarını içermektedir. Hepatosit hücre dizilimi ve aralarındaki sinüzoidal boşluklar bir süngerin yapısını andırmaktadır. İki santral ven arasında yer alan oval alan, karaciğer asinüsü olarak belirtilir (5).

Portal mesafede bulunan v. interlobularisten çıkan venler hücre kordonları arasındaki mesafeyi doldurur ve lobulus içerisinde birbirleriyle anastomozlaşarak v.sentraliste toplanır. Lobulusun venlerine **karaciğer sinozoidleri** denilmektedir. Sinüzoidlerin duvarlarında retiküloendotelial sistemin öğeleri olan yassı endotel hücreleri ve kupffer hücreleri vardır (13,14). Sinüzoidler arasında ince kapiller aralığa **“Disse Mesafesi”** denir.

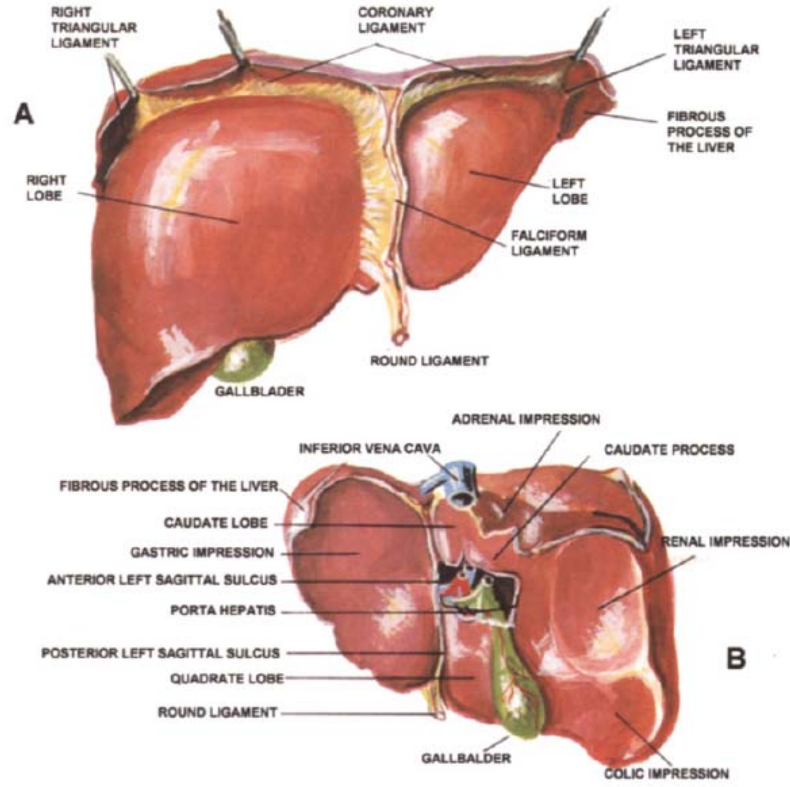
Hücre kolonlarının içinde, duvarları hücrelerin birbirine bakan yüzlerinden oluşan ince kanalcıklar vardır bu kanallara **kanaliküli biliferi** denilir. Bu kanalcıklar hücrelerin salgıladığı safraı taşırlar. Bu kanalcıklar birleşerek **duktuli biliferi** adını alırlar. Bunların da birkaç tanesi birleşerek **duktus interlobularis** olarak Portal mesafede bulunurlar (5,7,8,9,13).

2.3.Karaciğerin Anatomisi

Vücuttaki en büyük bez olan karaciğer, karın boşluğunun üst tarafında, hipokondriyumun tümünü, epigastriumun büyük kısmını doldurur (15). Karaciğerin büyük kısmı kemik ve kıkırdak kaburgaların altında bulunur ve diyafragma karaciğeri plevra, akciğerler, perikardium ve kalpten ayırır. 25-30 cm uzunlukta olan karaciğerin sağ tarafının ön-arka çapı 14-16 cm boyutta, yüksekliği 8 cm kadardır. Karaciğer erkeklerde 1400-1800 gram, kadınlarda 1200-1400 gram ağırlığındadır. Erişkinlerde vücut ağırlığının %2 si, çocuklarda %5'i kadardır. Kırmızımtırak, kahverenginde olan karaciğer, sağlam ve elastik olmasına rağmen, gevrek ve kolay parçalanabilen bir yapıya sahiptir. Çok damarlı olması nedeniyle, yaralanmaları büyük kanamalara yol açar (15,16).

Karaciğerin yüzleri

Karaciğerin facies diafragmatica ve facies visceralis olmak üzere iki yüzü vardır. Karaciğerin konveks olan üst yüzü (facies diafragmatika) diyafragma kubbesinin alt yüzünün şekline uyar. Facies visceralis veya arka alt yüz komşu organlara uygun şekil alır ve bu yüzden şekli düzensizdir. Bu yüz özofagusun pars abdominalisi, mide, duodenum, fleksura coli dekstra, sağ böbrek, glandula suprarenalis dekstra ve safra kesesi ile temas halinde bulunur (Resim 8) (12).



Resim 8. Karaciğerin anterior ve inferior yüzleri (12).

Facies diafragmatika: Büyük olan bu yüz baktığı yönlere göre bölümlere ayrılır.

Pars superior, diyafragmatik fasiyanın üst kısmıdır. Bu yüz, diyafragma kubbesi aracılığı ile sağ tarafta plevra ve akciğerler, sol tarafta da perikard ve kalp ile komşudur. Üst yüzün büyük bölümü periton ile kaplı olup sadece arka kısmında periton bulunmaz. Diyafragmaya gevşek bağ dokusu ile yapışık olan bu saha **area nuda**'nın önde kalan küçük bölümüdür. Area nuda, ligamentum coronariumun sınırladığı peritonsuz sahadır. Büyük olan arkadaki kısmı pars posterior, küçük olan öndeki kısmı ise pars superior, diyafragmatik yüzün ön kısmı olup ön kaburga ve kıkırdakları ile komşuluğu mevcuttur. Lig. falciforme hepatisin bulunduğu yer hariç tamamen peritonla kaplıdır.

Pars posteriorun büyük bölümü peritonsuz olup ligamentum koronarium'un içinde bulunduğu area nuda burada yer alır. Bu saha gevşek bağ dokusu ile diyafragma tutunur. Pars posteriorda sulcus venae cavae adı verilen oluk ve bu oluğun 2-3 cm sol tarafında fissura ligamenti venosi denilen ve içerisinde duktus venozusun kapanması ile oluşan ligamentum venozumun bulunduğu dar bir yarık bulunur. **Lobus caudatus**, sulcus venae cavae ile fissura ligamenti venosi arasında yer alır. Bu alan sağ sürrenal gland ve distal özofagus ile komşuluk halindedir.

Pars dekstra, tamamen peritonla örtülü olup diafragma aracılığı ile kaburgalarla komşudur.

Facies Visceralis: Karaciğerin karın organları ile komşu olan konkav alt yüzüne denir. Bu yüzün ortalarında porta hepatis denilen büyük geçit vardır. Porta hepatisin, etrafındaki sinir ağı ile birlikte portal ven ve arteria hepatica proprianın dalları girer ve safra kanalları ile lenf damarları çıkarlar. Porta hepatisin sağ tarafında sulcus sagittalis dekstra adı verilen, önde vesika biliarisin oturduğu fossa vesika biliaris, arkada v.cava inferiorun oturduğu sulcus venae cavae'nin bulunduğu oluk vardır. Porta hepatisin sol tarafında, fissura sagittalis sinistra denilen yarığın ön tarafında ligamentum teres hepatisin oturduğu fissura ligamenti teretis, arka tarafında ligamentum venozumun oturduğu fissura ligamenti venosi bulunur. Porta hepatisin her iki tarafında bulunan bu iki sagittal oluk ortada porta hepatis ile birleşerek H harfi şeklinde bir oluşum ortaya çıkar. Bu oluklar karaciğerin visseral yüzünü dört loba ayırır. Sulcus sagittalis dekstranın sağ tarafında sağ lob, sulcus sagittalis sinistranın sol tarafında sol lob bulunur ve bu iki oluk arasında kalan alanın porta hepatis önünde kalan kısmı lobus quadratus, arkasında kalan kısmı lobus caudatusu oluşturur. Sağ lobun visseral yüzü, fleksura coli dekstra, sağ böbrek, sağ sürrenal bez ve duodenumun ikinci bölümü ile komşudur. Sol lobun alt yüzü ise mide ile komşudur (15,16).

Karaciğerin bağları:

Karaciğeri örten periton yaprakları komşu organlara ve diyafragmaya atlarken bir takım bağlar yaparlar. Bunlardan beşi peritonum tarafından oluşturulan ligamentum falsiforme hepatis, ligamentum coronarium, ligamentum hepatorenale, ligamentum triangulare dextrum ve ligamentum triangulare sinistrum iken diğeri embriyolojik olarak umblikal venin kapanması ile oluşan ligamentum teres hepatis'tir.

1. Ligamentum Falciforme Hepatis: Periton göbekten yukarı doğru giderken, göbekten karaciğerin alt yüzüne giden ligamentum teres hepatis'i sararak ligamentum falciforme hepatisi yapar. Tabanı ligamentum teres hepatis'de, üst ve alt iki kenarı vardır. Üst kenarında iki periton yaprağı diafragmanın alt yüzünü, alt kenarında iki periton yaprağı ile karaciğerin facies diafragmatikasını örter. Alt kenar serbest ve orak şeklindedir. Bu nedenle de, lig. falciforme hepatis denilmiştir (15). Karaciğerin facies diafragmatikasını örten periton arkada ligamentum coronarium hepatisin üst yaprağını, yanlarda ise ligamentum triangulare dekstrum ve sinistrumu yaparak diafragmanın alt yüzüne atlar.

2. Ligamentum Coronarium Hepatis: Karaciğerin arka yüzünde bulunur. Karaciğerin facies diafragmatika ve facies visceralis'ini örten peritoneum yapraklarının diafragmaya atlaması ile meydana gelir. Karaciğerden diafragmaya geçen ön ve arka yapraklar arasında biraz mesafe vardır ve bu alanda periton bulunmaz. Peritonsuz olan bu alan (area nuda) diafragmaya gevşek bağ dokusu ile yapışık olup bu sahayı çevreleyen peritoneal yapıya ligamentum koronarium denilir (15, 16, 17,18,19).

3. Ligamentum Hepatorenale: Ligamentum coronariumun arka yaprağı ile diafragmanın alt yüzünden sağ böbrek ve sağ sürrenalın ön yüzüne uzanır (16).

4. Ligamentum Triangulare Dekstrum: Ligamentum coronarium hepatisin iki yaprağının birleşmesinden meydana gelen bu bağ karaciğerin arka yüzünü diafragmaya bağlar.

5. Ligamentum Triangulare Sinistrum: Ligamentum coronarium hepatisin iki yaprağının birleşmesinden meydana gelen bu bağ karaciğerin sol ucunu diafragmaya bağlar.

6. Ligamentum Teres Hepatis: Doğumdan sonra kapanan v. umblikalis lig.teres hepatitis oluşturur. Bu bağ lig. falciforme hepatitis' in iki yaprağı arasında ve serbest alt kenarı boyunca uzanır. Karaciğerin visseral yüzünde fissura ligamenti teretis' de uzanarak porta hepatitis'e gelir ve burada lig. venozum ile birleşir (16).

Omentum Minus: Karaciğerin facies visceralisini örten periton, porta hepatitis iki yaprak halinde sırt sırta gelerek midenin küçük kurvaturu ve duodenumun birinci parçasına giderek omentum minusu meydana getirir.

Omentum minusun iki parçası vardır:

a) Porta hepatitisen midenin küçük kurvaturuna giden Ligamentum Hepatogastricum: Bu ligamentin gergince, kalın ve midenin kardiak parçasına yakın olan sol bölümüne Portio Tensa Hepatogastrica, gevşekçe olan sağ bölümüne Portio Flaccida Hepatogastrica adı verilir.

b) Porta hepatitisen duodenumun birinci parçasına giden Ligamentum Hepatoduodenale: Bu ligamentin iki yaprağı arasından V. Porta, A. Hepatica propria, ductus koledokus ve sinirleri geçer (17,18,19).

Karaciğerin Lobları:

Karaciğer biri büyük, lobus hepatitis dexter, diğeri küçük, lobus hepatitis sinister olmak üzere iki lobdan oluşur. Ön ve üst yüzde bu iki lobu birbirinden lig. falciforme hepatitis ayırır. Viseral yüzde bulunan H şeklindeki oluklar karaciğerin viseral yüzünü dört loba ayırır. Sulcus sagittalis dextra'nın sağında kalan bölüme lobus hepatitis dexter, fissura sagittalis sinistra'nın solunda kalan bölüme ise lobus hepatitis sinister denilir. Bu iki oluk arasında ve porta hepatitis'in önünde kalan kısma lobus quadratus, arkasında kalan kısma lobus caudatus adı verilir (15).

1) Sağ lob: Sağ hipokondrium bölgesinde bulunur. Karaciğerin en geniş ve kalın lobudur. Sol lobdan 6 kat daha büyüktür. En önde impressio colica, biraz bunun arasında impressio renalis, daha arka ve biraz solda impresio suprarenalis bulunur.Sağ ve sol lobun sınırını diafragmatik yüzde lig. falciforme hepatitis, viseral yüzde ise fissura sagittalis sinistra belirler.

2) Sol lob: Sađ loba nazaran daha ince ve dardır. Tüm karaciđerin 1/6' sını oluřturur. Epigastrium'da ve kısmen de sol hipokondrium'da bulunur. Bu lobun ortasında impressio gastrica, en arka kısmında impressio esophagea bulunur.

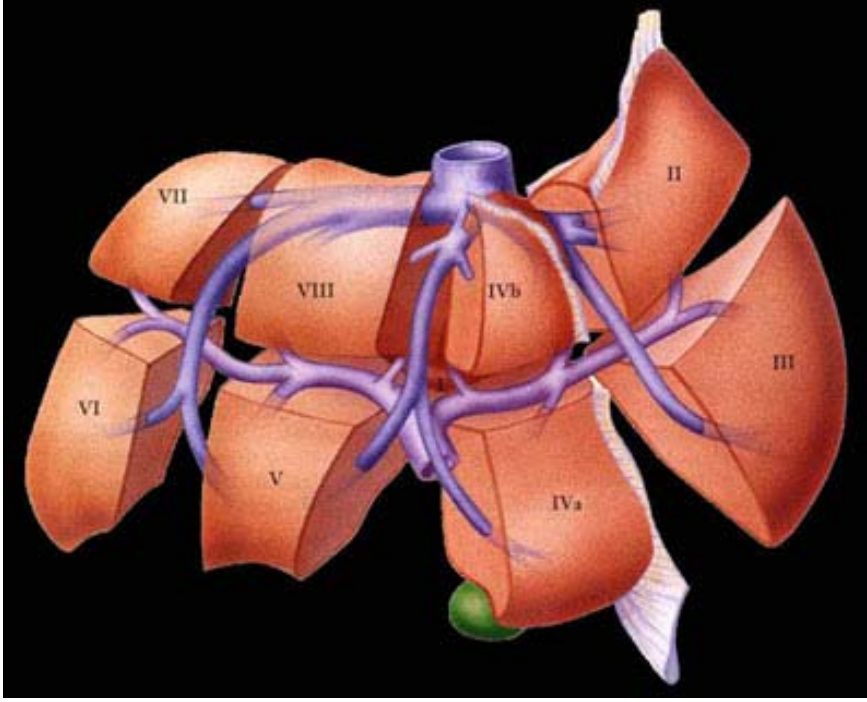
3) Quadrat lob: İnférieur yüzde yerleřmiřtir. Sađ lobun visseral yüzünde ve porta hepatisin önünde yer alır. Önde karaciđerin inferior sınırı, solda ligamentum teres fissürü, arkada porta hepatis, sađda safra kesesinin yerleřtiđi fossa ile çevrilidir.

4) Caudat lob: Sađ lobun visseral yüzünde ve porta hepatisin arkasında yer alır. Önde porta hepatis, sađda sulcus venae cavae, solda ligamentum venozum fissürü ile sınırlıdır. Caudat lobun önde iki uzantısı vardır, bunlardan kalın olan sol taraftaki proc. papillaris, sađdakine proc. caudatus denir (15, 16, 17,18,19).

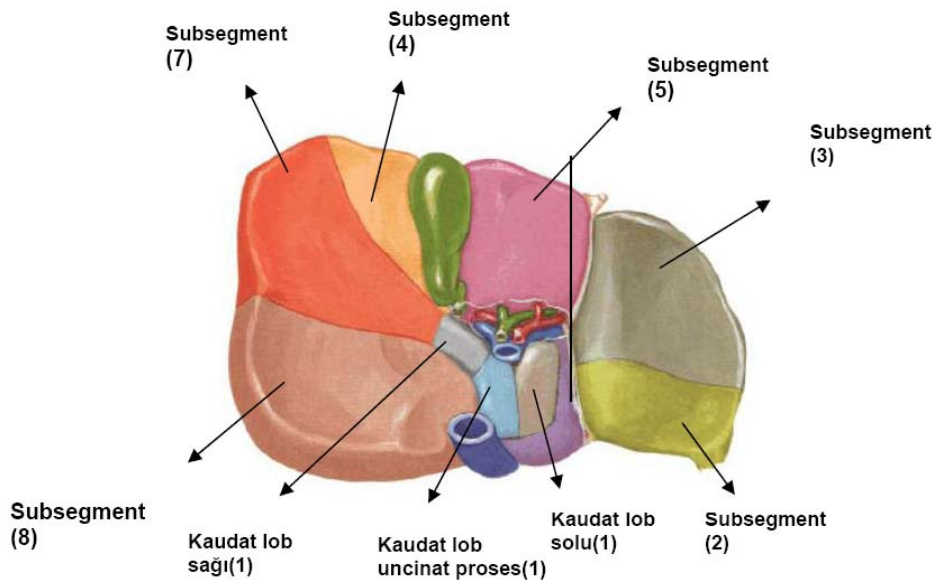
Karaciğerin Segment ve Subsegmentleri:

Karaciğerin en küçük fonksiyon birimi olan lobcukların birçoğu birleşerek karaciğer segmentlerini oluşturur (15). Karaciğerin fonksiyonel sınıflaması Gold Smith & Woodborne tarafından üç major hepatik ven dağılımına göre yapılmaktadır (Tablo 1). Buna göre karaciğer sağ, sol ve kaudat lobdan oluşan üç loba ayrılmıştır. Sağ hepatik ven, sağ lobun anterior ve posterior segmentlerini ayırır. Orta hepatik ven sağ lobu sol lobdan ayırır. Sol hepatik ven ve falsiform ligament sol lobun medial ve lateral segmentleri arasında yer alır (Resim 9). Kaudat lob, karaciğerin posteroinferiorunda, sağ ve sol loblar arasında ayrı bir lob olarak izlenir ve sağ tarafında v.cava inferior, sol tarafında ligamentum venozum ile sınırlanır.

Karaciğerin cerrahi anatomisi karaciğerin vasküler iskeletine göre tanımlanmaktadır. Couinaud ve Bismuth portal ve hepatik venlerin dallanmasını esas alarak karaciğeri segmentlere ve subsegmentlere ayırmışlardır (Tablo 2). Her segmentin arteriyel, portal, venöz ve bilier drenajını sağlayan ayrı bir pedikülü bulunmaktadır. Günümüzde bu segmentlerin rezeke edilebilmesi nedeniyle Couinaud sınıflamasının önemi artmıştır. Karaciğerin bu sınıflamaya göre, bir segment ve sekiz subsegmenti mevcuttur. Kaudat lob segment I'dir. Diğer subsegmenterler üç ayrı dikey düzlem ile belirlenir. Segment I haricindeki tüm bu segmentler daha sonra sağ ve sol ana portal dallar düzeyinden geçen bir yatay düzlem ile superior ve inferior subsegmentlerine ayrılır. Böylece karaciğerin üç dikey ve bir yatay düzlem tarafından oluşturulan II, III, IVa, IVb, V, VI, VII ve VIII olarak sıralandırılan sekiz subsegmenti ve bir segmenti (segment I) tanımlanır. Bu segmentler karaciğerin koronal planında saat yönünde, kaudalden kraniale bakışında VCI'dan saat yönünün tersine numaralandırılmıştır (Resim 10) (17, 18, 19, 20,21).



Resim 9. Karaciğerin segmenter anatomisi (22).



Resim 10. Karaciğer segmentlerinin viseral yüzden görünümü (22).

Tablo 1. Gold Smith&Woodburne'a göre segment klasifikasyonu (*).

GOLD SMITH&WOODBURNE KLASİFİKASYONU	
Kaudat lob	
Sol lob	sol lateral segment
	sol medial segment
Sağ lob	sağ anterior segment
	sağ posterior segment

(*) 22 no'lu referanstan modifiye edilmiştir.

Tablo 2. Couinaud ve Bismuth' a göre segment klasifikasyonu (*).

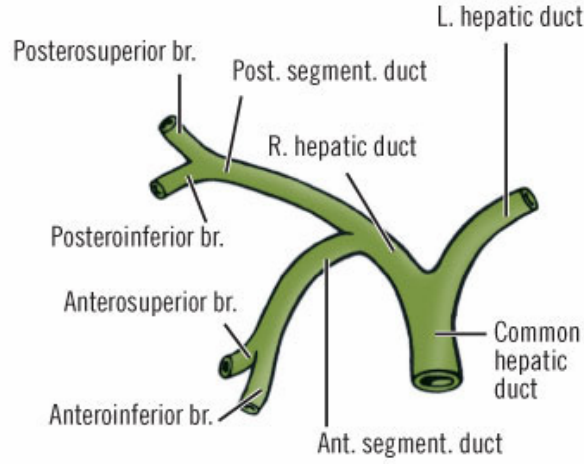
	COUINAUD	BISMUTH KLASİFİKASYONU
Kaudat lob	1	1
Sol lateral superior subsegment	2	2
Sol lateral inferior subsegment	3	3
Sol medial superior subsegment	4	4a
Sol medial inferior subsegment	4	4b
Sağ anterior inferior subsegment	5	5
Sağ posterior inferior subsegment	6	6
Sağ posterior superior subsegment	7	7
Sağ anterior superior subsegment	8	8

(*) 22 no'lu referanstan modifiye edilmiştir.

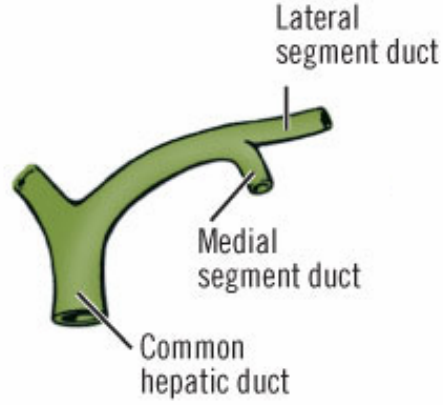
Karaciğerin Bilier Sistem Anatomisi:

Hepatositler tarafından salgılanan ve safra kanaliküllerine aktarılan, ardından küçük interlobüler safra kanallarına ve daha sonra geniş toplayıcı safra kanallarına gelen safra içeriği, hepatik kanallara ulaşır, ardından koledok vasıtasıyla duodenuma taşınır. Safra karaciğer tarafından devamlı olarak üretilir ve safra kesesinde depolanarak konsantre edilir. Duodenuma yağ içeren besinler geldiğinde safra kesesi, içeriğini aralıklı olarak serbest bırakır (12,16).

Safra kanalikülleri, küboid epitelyum ile döşeli olan duktuller (Hering kanalları) tarafından oluşturulur. Duktuller, portal triadın bir bölümünü oluşturan interlobüler safra kanallarına açılırlar. İnterlobüler kanallar birleşerek sağ ve sol lobar kanalları oluşturur, sağ ve sol lobar kanallar da hilusta birleşerek ekstrahepatik ana hepatik kanalı oluşturur. Sağ lobun dört segmentinden orijin alan sağ bilier dallar buldukları lokalizasyona göre; anterosuperior, anteroinferior, posterosuperior and posteroinferior dallar olarak isimlendirilirler (Resim 11). Bu kanallar birleşerek anterior ve posterior segment kanallarını oluşturur, sağ ve sol segment kanalları da birleşerek sağ hepatik kanalı oluşturur. Sol hepatik kanal ise sol lobun medial ve lateral segment kanallarının birleşmesi ile oluşur (Resim 12) (22).

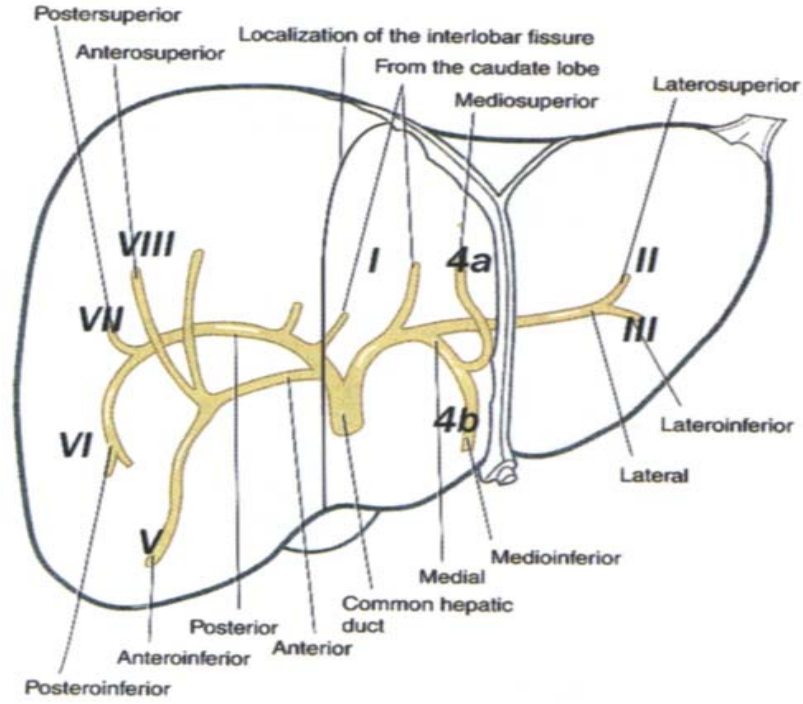


Resim 11. Sağ hepatik kanalların şematik görünümü (22).

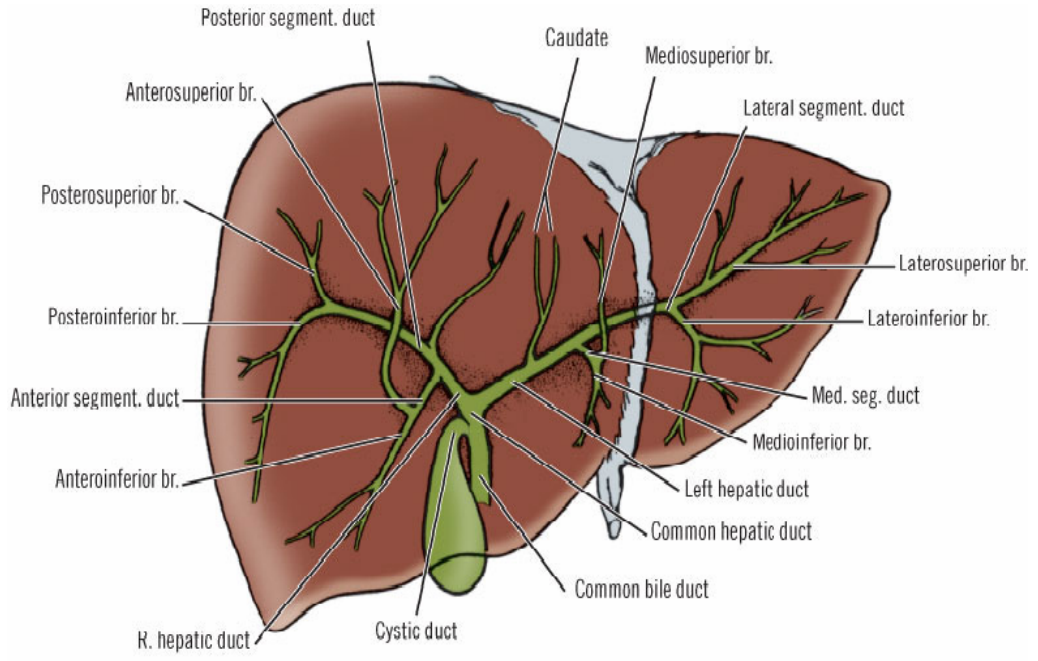


Resim 12. Sol hepatik kanalların şematik görünümü (22).

Segment V, VI, VII ve VIII' i kapsayan sağ lobun bilier drenajını sağlayan sağ hepatik kanal, segment II, III ve IV'ü kapsayan sol lobun bilier drenajını sağlayan sol hepatik kanal ile porta hepatisi terk ettikten hemen sonra birleşerek ana hepatik kanalı oluşturur (Resim 13) ve bileşkeye konfluens adı verilir. Kaudat lobun drenajı sağ ve sol hepatik kanala dökülen birkaç adet duktusla sağlanır. Sağ ve sol hepatik kanalın ekstrahepatik kısmına kadar olan safra yolları intrahepatik safra kanalları olarak adlandırılır (Resim 14). Safra kesesi boynundan çıkan sistik kanal ile ana hepatik kanal birleşerek ortak safra kanalını (koledok) oluşturur. Sağ ve sol hepatik kanalların ekstrahepatik kısımları, sistik kanal ve koledok ekstrahepatik safra kanalları olarak adlandırılır (12, 16).



Resim 13. İntrahepatik safra kanallarının Couinaud'a göre drene ettiği segmentlere göre dağılımı (12).



Resim 14. Safra kanallarının intrahepatik dağılımı (22).

Karaciğerin Lenf Drenajı:

Karaciğer büyük miktarda lenfa üretir (bütün vücut lenfinin 1/3 – 1/2' si). Karaciğerin derinlerinden lenf damarlarının çoğu porta hepatis'e gelerek buradaki nodi lymphatici hepatici'ye açılırlar. Bunların da bir kısmı safra kesesini boynunun etrafındaki (nodus cysticus) ile for. bursa omentalis çevresindeki lenf nodüllerine (nodus foraminalis) açılırlar. Nodi lymphatici hepatici'den çıkan lenf damarları da nodi lymphatici coeliaci'den geçerek duktus thoracicus'a açılırlar. Derin lenf damarlarının bir kısmı hepatic venleri takip ederek diafragmadaki for. Venae cavae'ye gelir ve buradan nodi lymphatici phrenici superiores'e ve buradan da nodi lymphatici parasternales'e açılırlar.

Karaciğerin yüzeysel lenf damarlarının çoğu porta hepatis'e giden derin lenf damarları ile birleşerek nodi lymphatici hepatici'ye daha sonra da nodi lymphatici coeliaci'ye açılırlar.

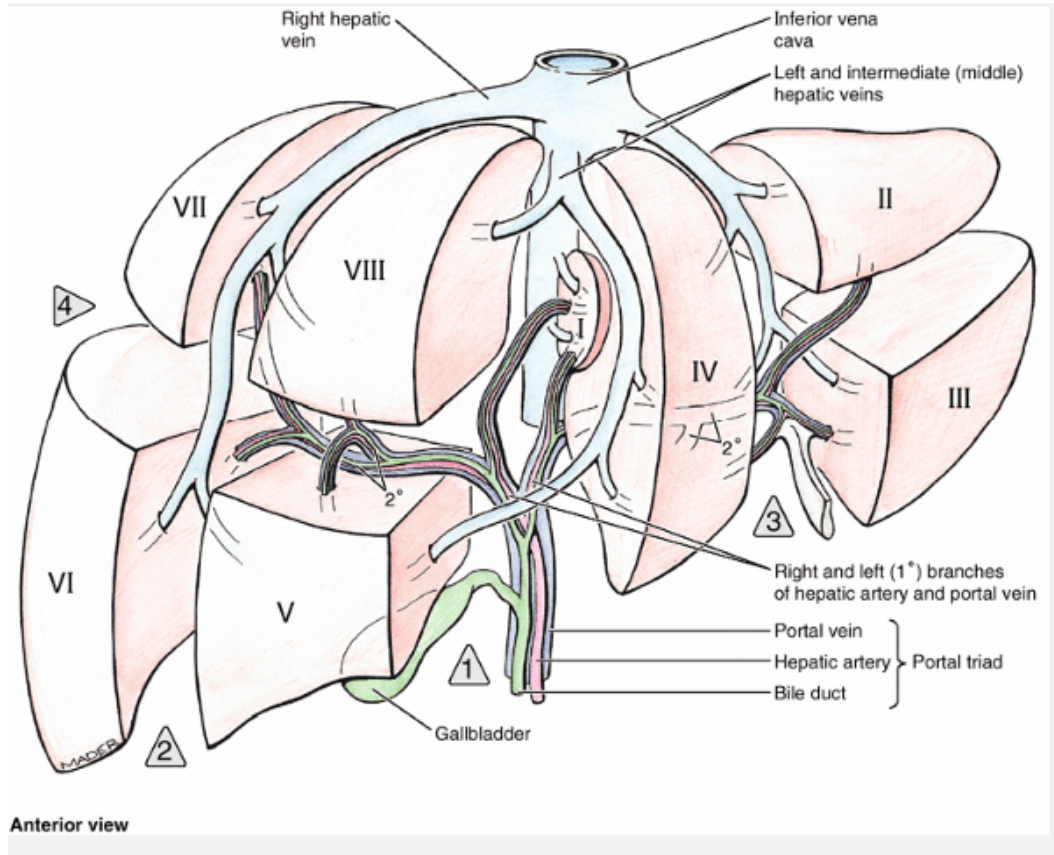
Area nuda'dan kaynaklanan lenf damarları ise diaphragmayı geçerek nodi lymphatici phrenici superiores, nodi lymphatici mediastinales anteriores ve posteriores'e açılırlar (15,16).

Karaciğerin İnnervasyonu:

Karaciğerin sempatik lifleri N. Splanchnici' den, parasempatik lifleri sağ ve sol N. Vagus'tan gelerek plexus coeliacus'u oluşturur. Plexus coeliacustan çıkan sinir lifleri plexus hepaticus'u meydana getirirler ve bu plexustan çıkan sinir lifleride karaciğere giden damarların çevresinde plexus hepaticus adı altında karaciğerin içine girerler. Hepatic damarlarda sadece sempatik lifler bulunurken, safra kanallarında ve safra kesesinde hem sempatik hem de parasempatik lifler bulunur. Sensitif lifler sempatik liflerle birlikte yol alır. Karaciğeri saran peritonda ise sağ n. phrenicus'un dalları bulunur bu yüzden karaciğer peritonundan kaynaklanan ağrılar sağ omuza akseder (15, 22, 23).

Karaciğer içindeki kan dolaşımı:

Karaciğer, akciğerlerde olduğu gibi çift aferent damar sistemine sahiptir (Resim 15). Bunlardan baskın olanı venöz sistem olup portal ven aracılığı ile, karaciğere gelen kanın %75-80'ini taşır, diğer sistem arteriyel sistem olup hepatik arter aracılığı ile, karaciğere gelen kanın %20-25'ini taşır. Portal ven, gastrointestinal kanaldan emilen sindirim ürünlerinden zengin venöz kan getirirken, hepatik arter karaciğere oksijenlenmiş kan getirir. Arteriyel ve venöz kan, karaciğer sinüzoidleri aracılığıyla, her bir lobülü hepatisin vena centralisine iletilir. V. Centralisler, Vv. hepaticae dextrae ve Vv. hepaticae sinistrae'ya dökülürler. Vv. hepaticae, karaciğerin arka yüzünden çıkarak doğrudan VCI'a açılır (16,17,18).

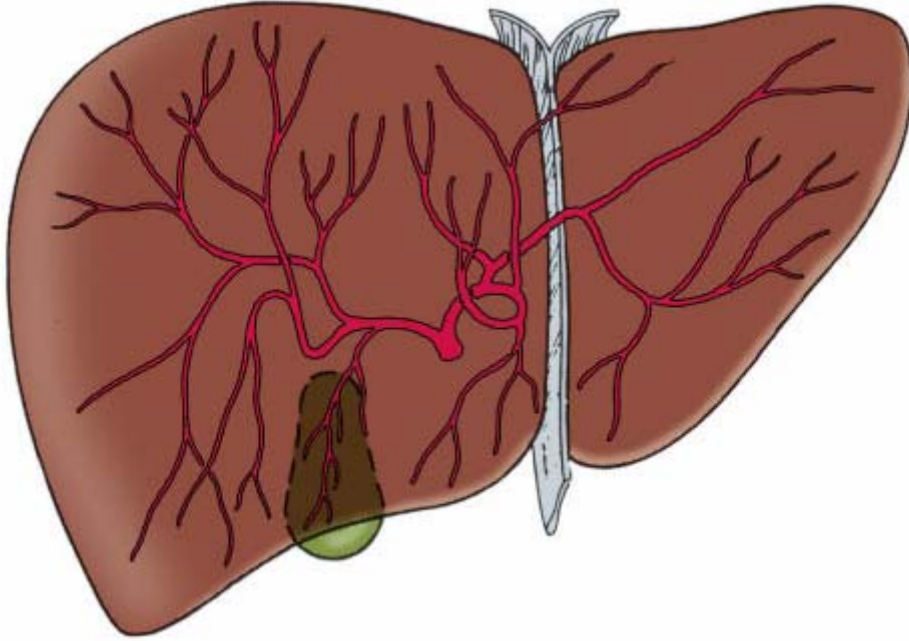


Resim 15. Karaciğerin arteriyel ve venöz vasküler sistemi (16).

2.4.Karaciğerin Vasküler Anatomisi ve Varyasyonları

2.4.1. Hepatik Arter Anatomisi Ve Varyasyonları

Trunkus coelicausun bir dalı olan ana hepatic arter gastroduodenal arter dalını verdikten sonra hepatoduodenal ligament içerisinde A. hepatica propria olarak devam eder. Hepatoduodenal ligament içerisinde, a.hepatika propria, koledok ve ana hepatic kanalın solunda, portal venin önünde yer alır. Porta hepatis girerken ya da porta hepatis yakınında, sağ ve sol hepatic arter olarak dallarına ayrılır ve sırasıyla sağ lob ve sol lobu besler. Sağ hepatic arter çoğunlukla hepatic kanalın arkasında sağ loba ilerler. Sistik arter genellikle sağ hepatic arterden kaynaklanır. Sağ lob arteri daha sonra anterior ve posterior segment arterlerini verir. Sol lob arteri sağa göre daha kısadır. Sol lob arteri ise medial ve lateral segment arterlerini verir. Her iki lobdaki segment arterleri daha sonra anterior ve posterior dallarına ayrılır (Resim 16) (16.17.18.22).



Resim 16. Hepatik arter ve dallarının intrahepatik seyri (22).

Klinik olarak birçok olguda bu tanımlanan anatominin geçerli olmadığı izlenmektedir. Arteriyel varyasyonlar karaciğerde sık görülmektedir. Standart tanımlamaya göre; replase damar, normal damarın olmadığı, yerine farklı bir yerden çıkan ve normal damarın beslediği bölgeyi besleyen damardır. Aksesuar damar ise normal damar ile birlikte o bölgeyi besleyen ve farklı bir yerden çıkan ilave bir damardır. Arteriyel varyasyonlar Michels tarafından 1953 yılında kendi ismiyle anılan bir sistem altında sınıflandırılmıştır (12). Bu sınıflamaya göre;

Tip 1 (%55): Klasik anatomi.

Tip 2 (%10): Sol gastrik arterden kaynaklanan replase sol hepatik arter.

Tip 3 (%11): Süperior mezenterik arter kaynaklı replase sağ hepatik arter.

Tip 4 (%1): Replase sağ ve sol hepatik arterler.

Tip 5 (%8): Sol gastrik arterden kaynaklanan aksesuar sol hepatik arter.

Tip 6 (%7): Süperior mezenterik arter kaynaklı aksesuar sağ hepatik arter.

Tip 7 (%1): Aksesuar sağ ve sol hepatik arterler.

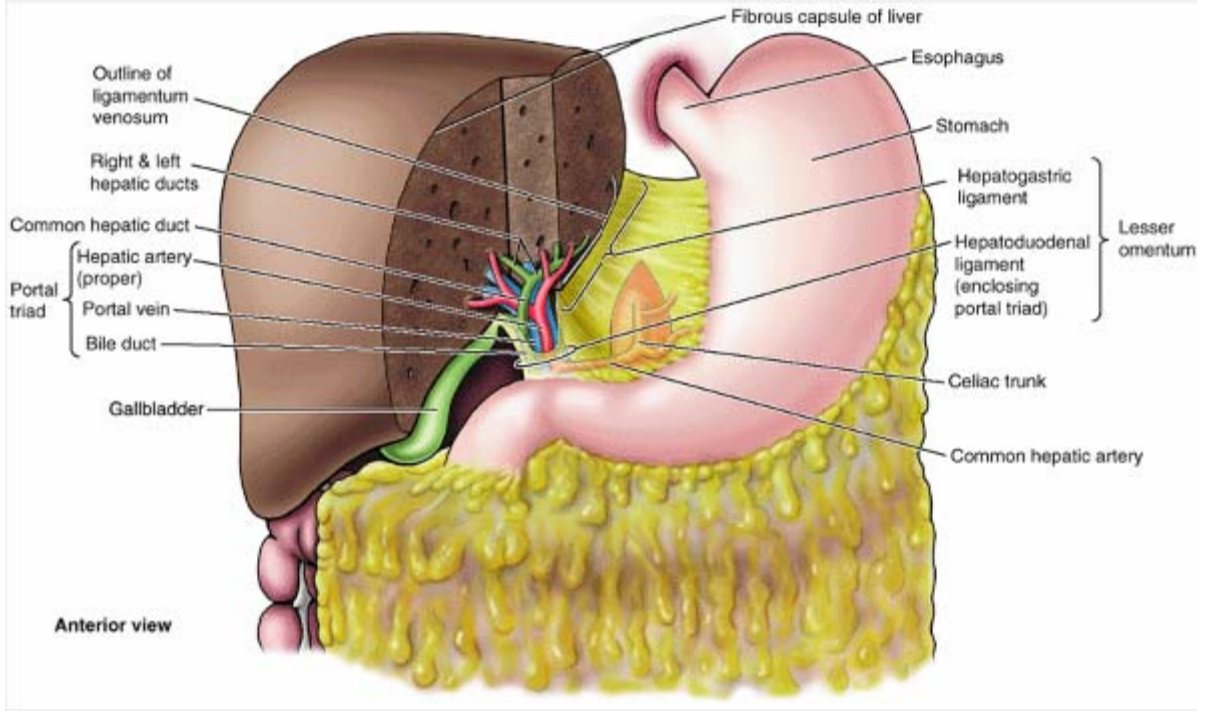
Tip 8 (%2): Replase sağ hepatik arter ve aksesuar sol hepatik arter ya da replase sol hepatik arter ve aksesuar sağ hepatik arter.

Tip 9 (%4.5): Süperior mezenterik arter kaynaklı replase ana hepatik arter.

Tip 10 (%0.5): Sol gastrik arterden kaynaklanan replase ana hepatik arter (24).

2.4.2. Portal Ven Anatomisi Ve Varyasyonları

Portal ven, yaklaşık olarak ikinci lomber vertebra düzeyinde, vena kava inferiorun önünde, pankreas boynunun arkasında süperior mezenterik ven ile splenik venin birleşmesiyle oluşur ve yukarı doğru ilerleyerek duodenumun pars süperiorunun arkasından geçerek ligamentum hepatoduodenale'ye girer (16,23,25). Portal ven burada safra kanalları ve hepatik arterlerin arkasında yer alır. Arter, ven ve safra kanalından oluşan bu üçlüye portal triad denir. Portal triad hepatoduodenal ligamentin yaprakları arasından geçerek porta hepatisen karaciğere girer. Burada ramus dexter ve ramus sinister olarak dallara ayrılır (Resim 17) (16).

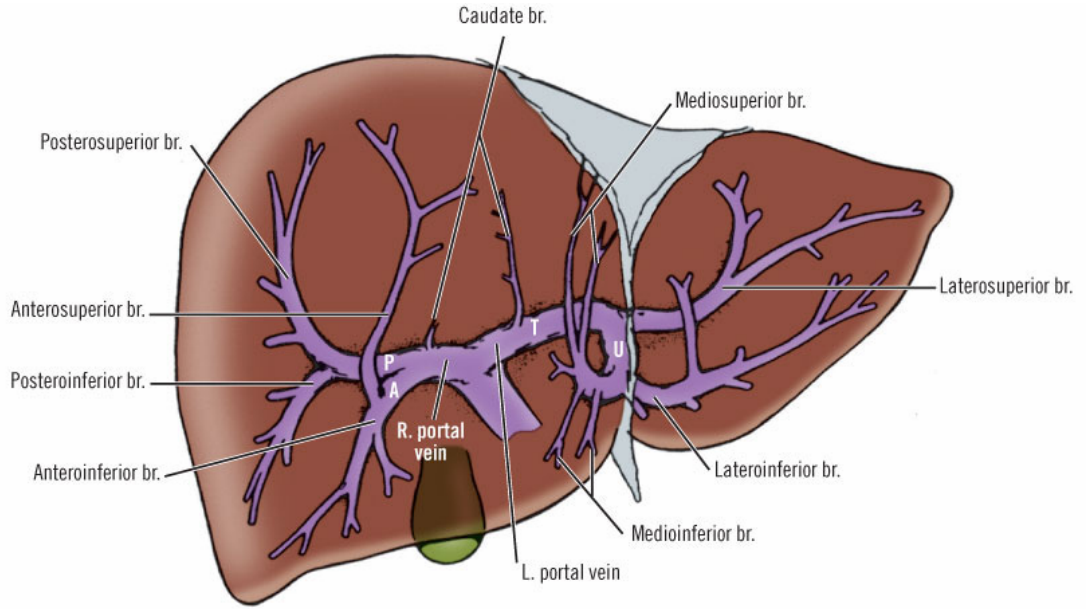


Resim 17 . Portal triad ve portal triadın çevresini saran hepatoduodenal ligament (16).

Sağ portal ven dalları, sağ hepatik kanal ve sağ hepatik arterin dağılım paternini izler. Sağ portal ven kısa seyir gösterir ve anterior ve posterior segment dallarını verir. Bu dalların her biri süperior ve inferior subsegmental dalları verir. Anterior dalın süperior subsegmental dalı segment VIII'e, inferior subsegmental dalı segment V'e uzanır. Posterior dalın süperior subsegmental dalı segment VII'ye, inferior subsegmental dalı segment VI'ya uzanır. Sağ portal ven, kaudat proses ve kaudat lobun sağ tarafına küçük bir dal verir (Resim 18).

Sol portal ven sağa göre daha uzun olup porta hepatis'te pars transversus olarak başlar ve sol porta I veni olarak devam eder. Pars transversus, olguların büyük çoğunluğunda kaudat lobun (segment 1) sol yarısına dal verir. Sol portal ven umbilikal fossada inferiora döner ve burada belirgin dilate görünümde olan pars umbilikus adını alır. Sol portal venin dağılımı sol hepatik arter ve sol safra kanallarının dağılımından farklılık gösterir. Lateral segmentin süperior ve inferior subsegmental dalları pars umbilikusun sol tarafından kaynaklanır. Lateral segment dalları segment II ve III'e uzanır. Medial segmental venler pars umbilikusun sağ tarafından kaynaklanır ve

segment IV'e uzanır. Genellikle ortak bir trunkustan mediosüperior ve medioinferior dallar çıkar (22,26,27,28).



Resim 18. Portal venin intrahepatik dağılımı. Pars umbilicus (U), pars transversus (T), posterior segment (P), anterior segment (A) (22).

Portal ven varyasyonları hepatic arter varyasyonlarına göre daha az sıklıkla görülür. Bu varyasyonlar genel olarak sağ portal ven ile alakalı olup 5 çeşit dallanma paterni tanımlanmıştır (Resim 19) (29). Nakamura sınıflamasına göre bu varyasyonlar şöyledir;

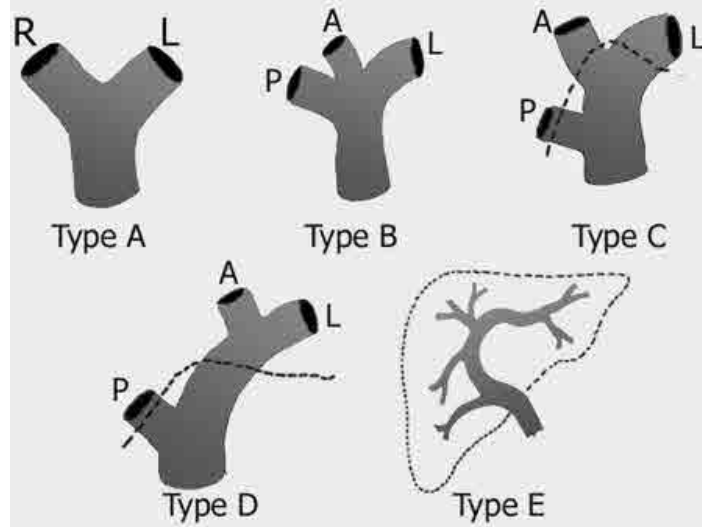
Tip A; ana portal venin sağ anterior ve sağ posterior bifurkasyonudur.

Tip B; sağ anterior dal, sağ posterior dal ve sol portal ven dallarına ana portal venden ortak çıkış gösterir. En önemli portal ven varyasyonudur ve %4-19 olguda görülür. Erken bifurkasyon ya da trifurkasyon olarak isimlendirilir.

Tip C; sağ anterior dal sol portal ven proksimalinden çıkış gösterir.

Tip D; sağ anterior dal sol portal ven distalinden çıkış gösterir.

Tip E; Sol portal venden birbirinden ayrı çıkış gösteren segment 5 ve segment 8 dalları (2,12, 30).



Resim 19. Portal ven varyasyonlarının şematik çizimi (29).

2.4.3. Hepatik Ven Anatomisi Ve Varyasyonları

Portal venler ve hepatic arterler tarafından karaciğer sinüzoidlerine gelen kan, lobüllerdeki santral venler (intralobüler venler) vasıtasıyla interlobüler venlere, interlobüler venlerden de sağ, orta ve sol hepatic venlere taşınır (22). Hepatic venler karaciğerin lob ve segmentlerini bölerek intersegmental alanda komşu oldukları segmentleri drene ederler (12,16). Hepatic venlerde, portal venöz sistem ve hepatic arteriyel sistemde olduğu gibi perivasküler fibröz kılıf bulunmaz. Koruyucu fibröz kılıfın yokluğu, hepatic venleri hepatic travmada kanama eğimli ve korumasız bırakır (22).

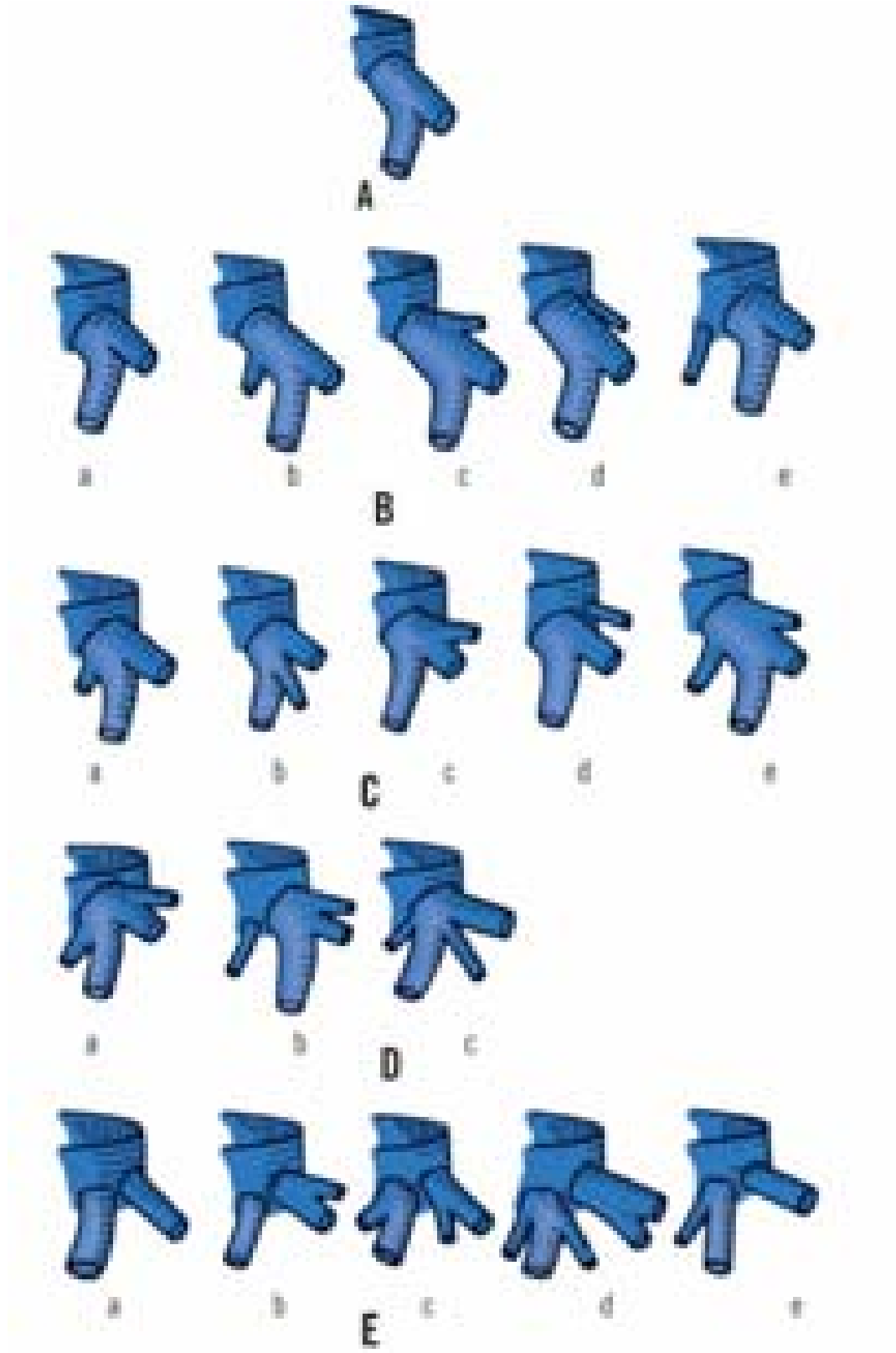
Hepatic venler üst ve alt grup venler olarak değerlendirilir. Üst grup venler 3 büyük ven şeklindedir; sağ, sol ve orta hepatic venden oluşurlar. Bunlar karaciğerin arka yüzüne doğru uzanarak vena cava inferiora açılırlar. Alt grup venler, daha ince olup değişik sayıda küçük venlerden oluşur ve sağ lob ile kaudat lobdan vena cava inferiora dökülürler. Alt grubun geniş aksesuar hepatic venleri, çoğunlukla tek olup daha az sıklıkla çift olabilir ve sağ lobu değişebilen volümlerde drene eder (15, 23). Sol hepatic venin, vena cava inferiora açılma yeri yakınına ligamentum venozum tutunur, bu bağ intrauterin hayatta umbilikal ven ile gelen kanın inferior vena kavaya geçmesini sağlayan venin oblitere olmuş artığıdır (25).

Sağ hepatik ven, sağ intersegmental fissür boyunca uzanarak sağ lobun anterior ve posterior segmentlerini birbirinden ayırır ve sağ anterior süperior, sağ anterior inferior, sağ posterior süperior ve sağ posterior inferior segmentleri drene eder. Orta hepatik ven, median interlobar fissür boyunca uzanarak sağ ve sol lobu birbirinden ayırır ve sağ lobun anterior süperior, anterior inferior segmenti ile sol lobun medial süperior ve medial inferior segmentini drene eder. Sol hepatik ven, sol intersegmental fissürün üst bölümünde uzanarak sol lobun medial ve lateral segmentlerini birbirinden ayırır ve sol lateral segment ile medial segmentin süperiorunu drene eder (31). Değişik sayıda küçük aksesuar venler, kaudat lob ve sağ lob posterior segmenti drene ederek vena kavaya direk boşalabilirler (22). Sağ hepatik ven, segment V, VI, VII ve segment VIII'in bir bölümünü drene eder. Orta hepatik ven segment IV, V ve VIII' i drene eder. Sol hepatik ven segment II, III ve segment IV'ün bir bölümünü drene eder.

Hepatik venöz varyasyonlar

Canlı vericili karaciğer naklinde, greft karaciğeri ve remnant karaciğeri drene eden venleri koruyarak dikkatli bir parankimal transeksiyonun yapılabilmesi için, orta ve sol hepatik venin değişik anatomik varyasyonları bilinmelidir (4).

Nakamura and Tsuzuki orta ve sol hepatik venlerin ortak trunkuslarının anatomik varyasyonlarını şöyle sınıflandırmışlardır (22).



Resim 20 . Orta ve sol hepatik venin deęişik dallanma paternleri (22).

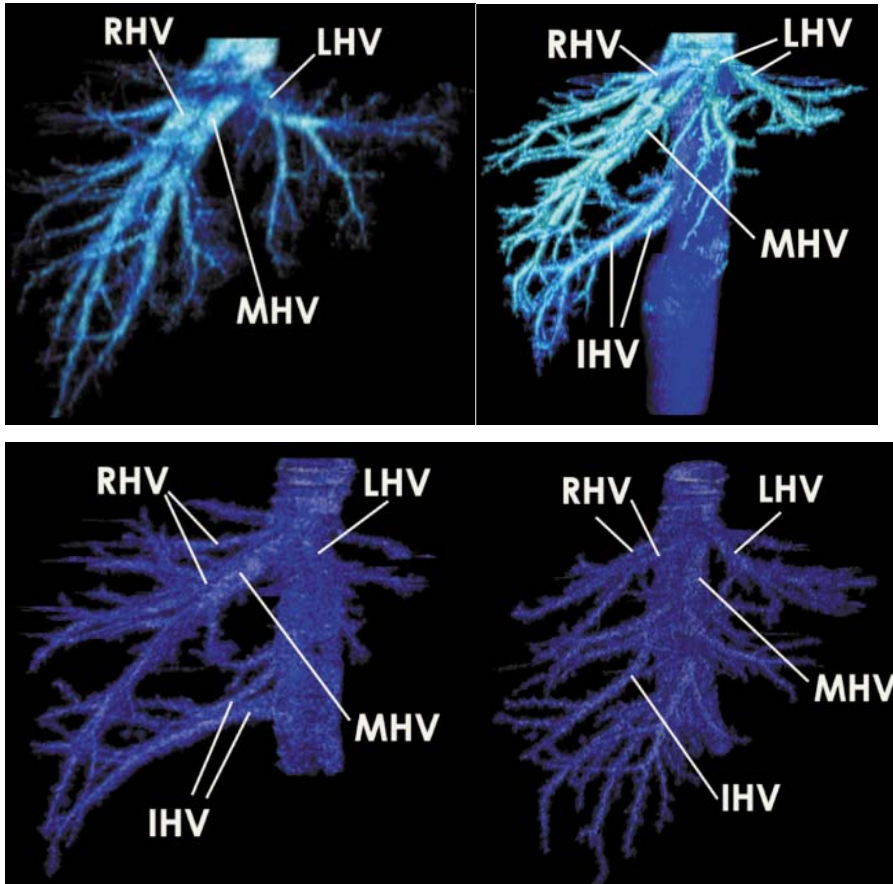
- A. Tip I; VCI' a 1 cm'den az mesafede dallanma yok.
- B. Tip II; VCI' a 1 cm'den az mesafede bifurkasyon var. Tip IIa, orta ve sol hepatic ven var. Tip IIb, bir adet sađ anterosüperior ven var. Tip IIc, bir adet sol süperior ven var. Tip IId, bađımsız bir sol süperior ven ve ortak trunkus var. Tip IIE, bađımsız bir anterosüperior ven ve ortak trunkus var.
- C. Tip III; VCI' a 1 cm'den az mesafede trifurkasyon var. Tip IIIa, sađ anterosüperior ven, orta hepatic ven ve sol hepatic veni içeren trifurkasyon. Tip IIIb, orta hepatic ven, sol hepatic ven ve sol süperior veni içeren trifurkasyon. Tip IIIc, orta hepatic ven, sol medial ven ve sol hepatic veni içeren trifurkasyon. Tip IIId, bađımsız bir sol süperior ven ve orta ve sol hepatic venlerin ortak trunkusu var. Tip IIIe, sađ anterosüperior ven, orta ve sol hepatic venin ortak trunkusu ve sol hepatic veni içeren bir trifurkasyon.
- D. Tip IV; VCI' a 1 cm'den az mesafede quadrifikasyon var. Tip IVa, sađ anterosüperior ven, orta hepatic ven, sol medial ven ve sol hepatic veni içeren trifurkasyon. Tip IVb, bađımsız bir anterosüperior ven ve orta hepatic ven, sol hepatic ven ve sol süperior veni içeren trifurkasyon. Tip IVc, sađ anterosüperior ven, orta hepatic, sol hepatic ve sol süperior veni içeren quadrifikasyon.
- E. Tip V; bađımsız orta ve orta ve sol hepatic venler. Tip Va, dallanmayan bađımsız orta ve sol hepatic venler. Tip Vb, sol süperior ven dalını veren sol hepatic ven ile orta hepatic ven. Tip Vc, sađ anterosüperior dalını veren orta hepatic ven ile sol medial ven dalını veren sol hepatic ven. Tip Vd, sađ anterosüperior ven dalı ile sol medial ven dalını veren orta hepatic ven ile sol hepatic ven. Tip Ve, sađ anterosüperior dalını veren orta hepatic ven ile sol hepatic ven.

Nakamura and Tsuzuki'nin (1) sağ lobda dominant bir hepatik ven ile sağ hepatik ven, orta hepatik ven ve inferior hepatik venden venöz drenajın gösterildiği bir sınıflaması da şöyledir;

Tip 1; sağ hepatik ven geniştir ve lateral sektör ve paramediyan sektörün dorsal ya da lateral bölümünü drene eder. Orta hepatik ven, paramediyan sektörün ventral ya da medial bölümünü drene eder.

Tip 2; sağ hepatik ven, orta genişlikte ve kalındır ve birkaç tane inferior hepatik ven vardır. İ inferior hepatik venler, lateral sektörün inferior bölümünü drene eder ve drenaj bölgesi inferior hepatik venin periferal gelişimine bağlıdır. Sağ hepatik ven, lateral sektörün kalan süperior bölümünü drene eder.

Tip 3; geniş bir orta hepatik ven mevcuttur ve lateral sektörün inferior bölümünü ve paramedian sektörü drene eder. Sağ hepatik ven küçüktür ve lateral sektörün süperior bölümünü drene eder. Aynı zamanda, kalın inferior hepatik mevcuttur.



Resim 21. Nakamura ve Tsuzuki'nin sınıflamasına göre sağ lob venlerinin dallanma paternleri (1).

Nakamura ve Tsuzuki'nin sınıflamasında, volüm yardımcı rekonstrüksiyon, sağ lobda hepatik venöz drenaj paternini göstermektedir. Patern sınıflaması, sağ hepatik ven, sol hepatik ven ve inferior sağ hepatik venler arasında dominant gelişime göre yapılmaktadır.

Orta hepatik ven ve dallarına ait varyasyonlar

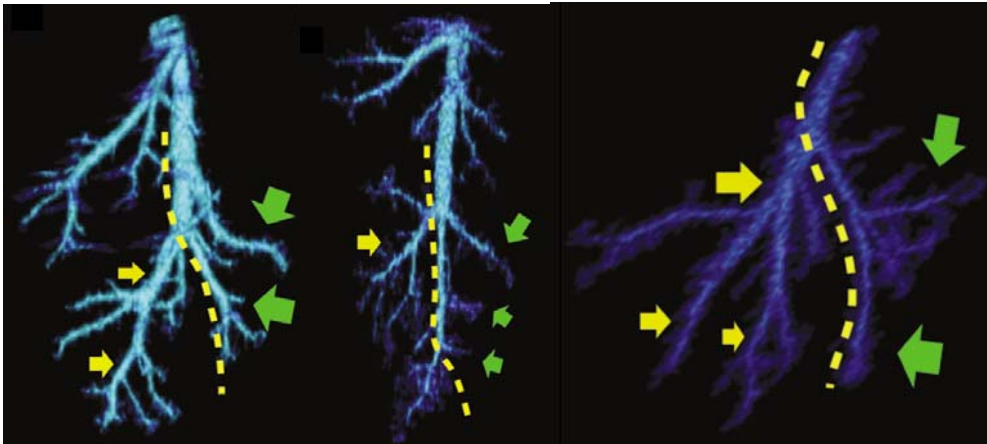
Marcos ve arkadaşlarının (1) orta hepatik ven için, periferal venöz dallanma paterni şöyledir;

Tip 1; segment 4a ve 5'i drene eden kalın venler, eşit genişlikte dallanır ve nerdeyse eşit büyüklükte drenaj bölgelerine sahiptirler.

Tip 2; segment 5 veni küçük ve kısadır. Segment 4a venleri, incedir ve segment 5 veninden, göreceli olarak geniş drenaj alanına sahiptir.

Tip 3; erken proksimal dallanma mevcuttur ve segment 4a ve segment 5'te birkaç orta genişlikte dal vardır.

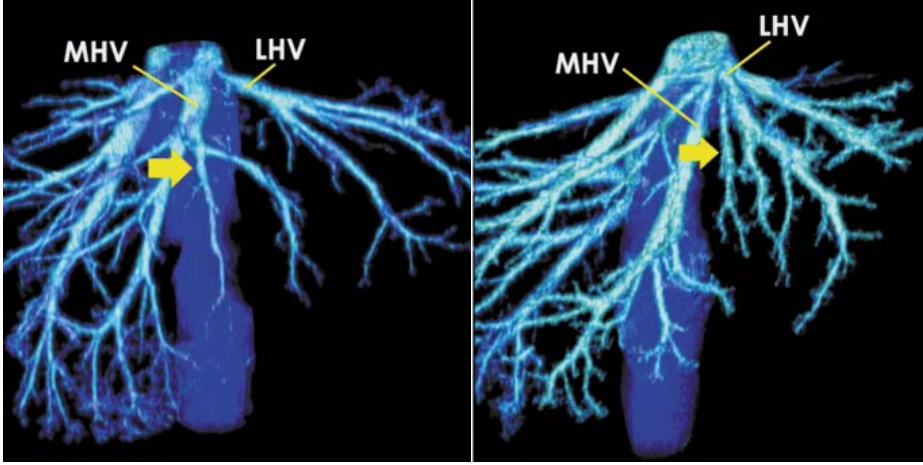
Çalışmada, tip 1 patern % 70, tip 2 patern %20 ve tip 3 patern %10 oranında saptanmış.



Resim 22. Marcos ve arkadaşlarının orta hepatik ven için, periferal venöz dallanma paterni (1).

Orta hepatik venin periferal dallanma paterninin rekonstrüksiyon ile gösteriminde, paramedian sektörün inferior bölümünde değişik dallanma paternleri gösterilmiştir. Kısa çizgiler, intrahepatik venöz kollaterallere baz alınarak, hepatik transeksiyon için planlanan çizgiyi gösteriyor.

Kawasaki ve arkadaşları segment 4 b veni için iki drenaj paterni tanımlamıştır. Orta hepatic ven ya da sol hepatic vene drenajlarına göre sınıflama şöyledir;
Tip 1; segment 4b veni, orta hepatic vene drene olur.
Tip 2; segment 4b veni, sol hepatic vene drene olur.



Resim 23. Kawasaki ve arkadaşları segment 4 b veni için orta hepatic ven ya da sol hepatic vene drenajlarına göre sınıflaması (1).

2.5.Transplantasyon Öncesinde Karaciğerin Radyolojik Değerlendirmesi

Canlıdan canlıya karaciğer naklinin tüm evrelerinde radyolojik görüntüleme temel rol oynamaktadır. Alıcı ve verici karaciğerlerinin, operasyon öncesi ve sonrası değerlendirilmesinde farklı görüntüleme yöntemleri kombine olarak kullanılmaktadır. Karaciğer nakil alıcı ve vericilerin radyolojik olarak değerlendirilmesi için BT, MRG ve US kullanılmaktadır. MDBT anjiyografi ve MRA'nın geliştirilmesi sayesinde kateter anjiyografi cerrahi planlamada nadiren kullanılır hale gelmiştir fakat komplikasyonların tedavi sürecinde rolünü sürdürmektedir (32).

2.5.1.Ultrasonografi (US) ve Renkli Doppler Ultrasonografi (RDU)

Alıcı ve verici karaciğerinin değerlendirilmesinde; ucuz olması, iyonize radyasyona maruz bırakmaması, postoperatif yatak başında uygulanabilmesi ve tekrar tekrar uygulanabilme imkanı sunması nedeniyle US ve RDUS ilk tercih edilen yöntemdir. US ile karaciğerin boyutu, konturları, parankim yapısı, fokal kitle lezyonu varlığı, intrahepatik safra yolları patolojisi, hepatosteatoz varlığı ve derecesi saptanır, ileri inceleme yöntemlerine gerek olup olmadığına karar verilir. RDUS ile; hepatik arter, portal ven ve hepatik venlerin kontrast madde ve radyasyon maruziyeti olmaksızın değerlendirme imkanı sağlanmış olur, anatomik varyasyonlar gösterilebilir ve olası vasküler patolojiler saptanabilir (32). Uygulayıcıya bağlı olması ve karaciğeri global gösterememesi yöntemin dezavantajlarından (12).

US ve BT, komplikasyonların tedavisi sürecinde optimal rehberlik imkanı sağlayabilir.

2.5.2.Bilgisayarlı Tomografi (BT) ve Magnetik Rezonans Görüntüleme (MRG)

Oldukça yaygın olan vasküler varyasyonların tesbit edilebilmesi ve vasküler-biliyer anatominin doğru olarak gösterilebilmesi için preoperatif değerlendirme gerekli olup inceleme için BT ve MRG yöntemleri kullanılmaktadır. Kolay ulaşılabilirliği, daha ucuz ve daha hızlı olması nedeniyle BT daha çok kullanılmaktadır. BT'nin majör dezavantajı biliyer anatominin kolay gösterilememesidir. İyotlu kontrast madde kullanımının kontrendike olduğu olgularda MR anjiyografi (MRA) kullanılabilir. MR kolanjiopankreatografi (MRKP) ile biliyer anatomi doğru olarak gösterilebilir. BT ve MRG parankimal rejenerasyonun takibinde kullanılabilir (32).

2.6. Transplantasyon Öncesinde Donör Hepatik Venlerinin Multidetektör BT ile İncelenmesi

MDBT günümüzde BT teknolojisinde ulaşılan son nokta olup, cihazlar çok sayıda detektör sırasından oluşturulmuştur. Çekim prensipleri spiral BT'den farklı değildir. MDBT'nin avantajı hastanın longitudinal aksı boyunca 2 veya daha çok sayıda detektör dizileriyle donatılmış olması, X-ışını kolimasyonunun genişletilebilmesi ve bunların sonucunda masa hızının artırılabilmesidir. Farklı şekillerde tasarlanmış detektörler ile minimum kesit kalınlığında veya maksimum tarama hacminde görüntüleme yapmak mümkündür. Cihazın diğer bir önemli özelliği de gantry dönüş süresinin 0,5 saniye düzeyinin altına çekilmiş olmasıdır. Bu sayede hareket artefaktlarının görüntü üzerindeki olumsuz etkileri minimuma indirgenmiş ve daha geniş bir hacmin taranması sağlanmıştır.

Tarama hızındaki artış ile birlikte geniş hacimlerin taranabilmesi özellikle BT anjiyografi incelemelerinde çığır açmıştır. Bu sayede kullanılan intravenöz kontrast madde miktarı da azaltılmıştır. MDBT ile daha ince kesit alınabilmesi sayesinde görüntü planının değiştirilmesine, multiplanar reformasyona ve 3 boyutlu görüntülerin optimum kalitede elde edilebilmesine imkan sağlanmıştır. Karaciğer, tek nefes tutma süresinde iki kez üst üste arterial faz taramasıyla incelenebilmekte, parankimal organlarda küçük ezyonların belirlenmesine, multiformat reformasyonlarla cerrahi planlamalara, organ koruyucu cerrahi uygulamalara olanak tanmaktadır (33,34).

CVKN'de hepatic venöz anatomisinin preoperatif değerlendirilmesi, cerrahiye bağlı oluşabilecek komplikasyonları azaltmak için gereklidir. Hepatik rezeksiyon tipik olarak orta hepatic vene paralel olarak yapılır. Hepatik venöz sistem çok sayıda anatomik varyasyon gösterebilir ve venöz anatomi hakkında ön bilgi edinmeden uygulanan cerrahi prosedürler ciddi sonuçlara yol açabilir. Bu nedenle periferik hepatic venöz anatomisinin detaylı bir şekilde preoperatif değerlendirilmesi gereklidir.

BT, MRG ve US gibi iki boyutlu görüntüleme teknikleri hepatic venöz sistemi değerlendirmede kullanılmaktadır ancak bir takım limitasyonlara sahiptir. MDBT'nin geliştirilmesi ile birlikte, yapılan çalışmalarda, komplike dallanma anatomisini göstermede 3D BT'nin 2 boyutlu görüntüleme yöntemlerine üstünlüğü gösterilmiştir (1). 16 detektör ve üzeri MDBT ile imaj rekonstrüksiyonu tek detektörlü hatta 4

detektörlü olanlara göre daha komplikedir. Görüntü oluşturma (image rendering); iş istasyonunun ham görüntü datalarını işleme ve görüntü meydana getirmede kullandığı algoritmaya işaret eder. Değişik görüntü oluşturma teknikleri arasında önemli farklılıklar vardır. Bu teknikler; maksimum-intensite projeksiyon (MIP), multiplanar reformasyon (MPR), volüme rendering (VR), surface rendering, curved planar reconstruction ve endoluminal imaging teknikleri olup her biri birtakım avantaj ve dezavantajlara sahiptir. MPR tekniği; tüm vücut incelemede, ortopedik ve nörolojik incelemelerde kullanılmaktadır ancak 3 boyutlu görüntüleme tekniği değildir. MIP tekniği; kan damarlarının incelenmesinde kullanılır. Damarları göstermede çok yönlü, basit ve hızlı bir teknik olup MIP dilimlerinin değişik kalınlıkları anatomiye daha az ya da daha fazla göstermeye yarar. Yöntemin dezavantajı; aynı görüntü içerisindeki kemik gibi diğer dens yapıların damarları örtebilmesidir. Dens damar kalsifikasyonları MIP görüntüleri kullanışsız hale getirir. Volume rendering tekniği; çok yönlü ve en kullanışlı 3D görüntüleme tekniğidir. Özellikle efektif segmentasyon teknikleri ile birlikte kullanıldığında vasküler ve nonvasküler yapılarda geniş kullanım alanına sahiptir. Vasküler kalsifikasyonlar limitasyonlarındandır (34,35).

MDBT anjiyografi; tek nefes tutuş periyodunda tüm karaciğerin daha hızlı, yüksek uzaysal çözünürlüklü ve ince kesitli volüm taraması imkanı sunar (24). MDBT canlı vericili karaciğer naklinde verici adayının karaciğerinin değerlendirilmesinde, hepatik vasküler anatomi, karaciğer parankimi ve greft- remnant karaciğer volümü hakkında ayrıntılı ve geniş bilgi sağlar ve donör güvenliğine katkıda bulunur. Bu bilgiler; en uygun potansiyel vericiyi seçmede, cerrahi planlamada ve venöz drenaj ile arteriyel beslenme arasındaki dengeyi sürdürebilecek optimal grefti elde edebilmek için gereklidir (29).

GEREÇ VE YÖNTEM

3.1.Olgular

Çalışmaya dahil edilen olgular, Aralık 2008 ile Eylül 2009 tarihleri arasında İnönü Üniversitesi Tıp Fakültesi Organ Nakli Ünitesine canlı vericili karaciğer transplantasyonu cerrahisi için karaciğer verici adayı olarak başvurmuş olup 33'ü kadın (yaş ortalaması $36,03 \pm 12,7$), 67'si erkek (yaş ortalaması $31,8 \pm 9,8$) toplam 100 CVKN vericisi değerlendirilmiştir. Vericilerin yaşları 18 ile 62 arasında değişmekte olup toplamda yaş ortalaması 33,250' dir.

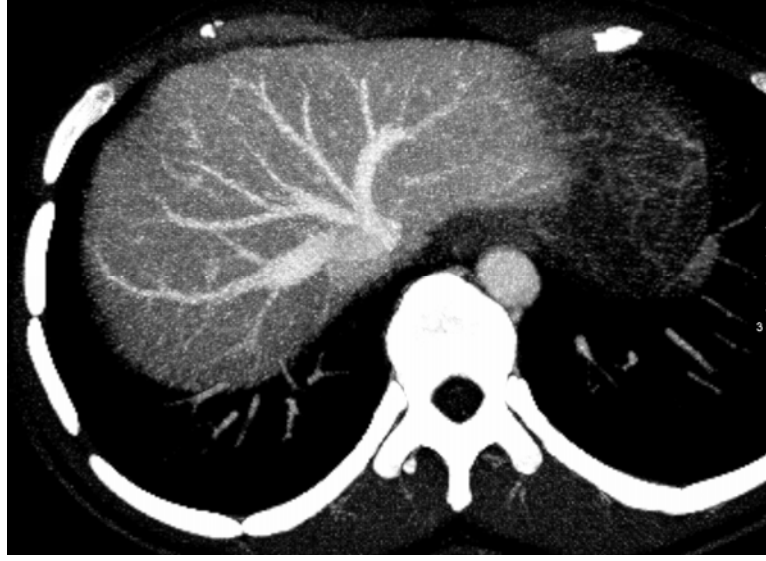
Çalışma T.C. İnönü Üniversitesi Tıp Fakültesi Yerel Etik Kurulu tarafından onaylanmıştır (Ek 1).

3.2.MDBT Anjiyografi ve Görüntüleme Analizi

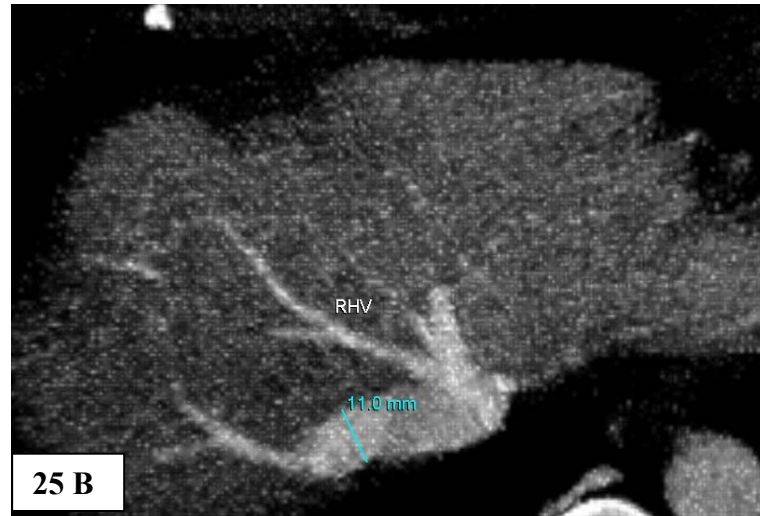
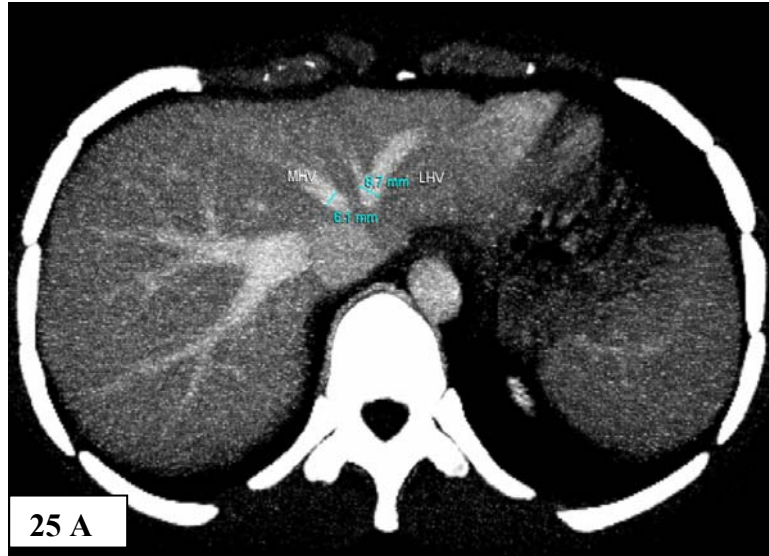
64 detektörlü çok kesitli bilgisayarlı tomografi cihazı ile (Aquilion 64 Model TSX-101A; Toshiba Medical Systems, Corporations Tochigi Japonya), otomatik enjektörle (Missouri, Ulrich Medikal, Hollanda) 100 ml'de 40 g iyota eşdeğer 81,65 g iomeprol (İmeron 400, Bracco s.p.a. Milano, İtalya) otomatik enjektörle sağ antekübital venden 3-3,5 mL/s akım hızı ile intravenöz verilerek multifazik BT anjiyografi görüntüleri elde edildi. Kontrast madde; bolus-tracking yöntemi ile abdominal aortaya ROI yerleştirilerek enjeksiyondan 70 sn sonra hepatic venografi görüntüleri elde olunacak şekilde verildi.

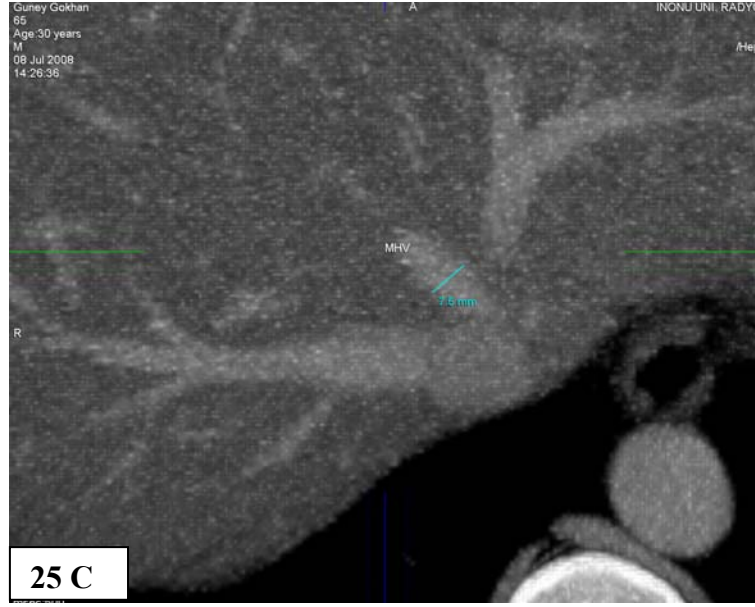
Tarama ve rekonstrüksiyon için kullanılan parametreler; kolimasyon; 0,5 x 64 mm, pitch; 0,828, gantri rotasyon zamanı; 0,5 sn, 120 kVp, 31 mAs, kesit kalınlığı; 5mm, rekonstrüksiyon aralığı 5 mm' dir.

Elde edilen dinamik venöz görüntüler rekonstrükte edilerek ekrandan 3 boyutlu bir çalışma istasyonuna aktarıldı ve Aquilion VB. 10ER004 yazılım programı kullanılarak görüntüler değerlendirildi. 3 boyutlu görüntüleme yöntemlerinden maksimum-intensite projeksiyon (MIP), multiplanar reformasyon (MPR) ve volüme rendering (VR) teknikleri ile hepatik ven yapılarının ayrıntılı görüntülenmesi sağlandı. MPR yöntemi ile hepatik venler koronal, sagittal ve oblik planda gösterildi. MIP tekniği ile, en parlak pikseller seçilerek 2D ve 3D görüntüler elde olundu ve damar çapı değerlendirilirken MIP dilimlerinin kalınlığı değiştirilerek (ince MIP, kalın MIP) ayrıntılı inceleme yapıldı. Kalın MIP değerleri ile damar bütünlüğünü daha net değerlendirme şansı elde ederken damarların üst üste süperpoze olmasından kaçınıldı. Böylece portal ven dalları ile hepatik ven dallarının karışması önlendi. VR tekniği ile, değişik dansite değerlerine sahip yapılara farklı renk kodları verilerek birbirlerinden farklı dokular farklı renklerde görüntüledi. Böylece arteriyel ve venöz damarların kontrast tutmasına bağlı olarak ayrımı sağlandı. Tüm bu teknikler kullanılarak büyük hepatik venlerin VCI'ya dökülüş varyasyonları (Resim 24) ve VCI'dan yaklaşık 1 cm uzaklıktaki çapları (Resim 25), orta hepatik vene drene olan segment 5 ve 8 dallarının sayı ve kalibrasyonları (Resim 26) belirlendi. VCI'a drene olan sağ lob posteriorda bulunan aksesuar hepatik venlerin sayı ve kalibrasyonları (Resim 27) belirlendi. Her bir olgu için ortalama çekim sonrası görüntü işleme zamanı (post-processing) 30 dk idi.

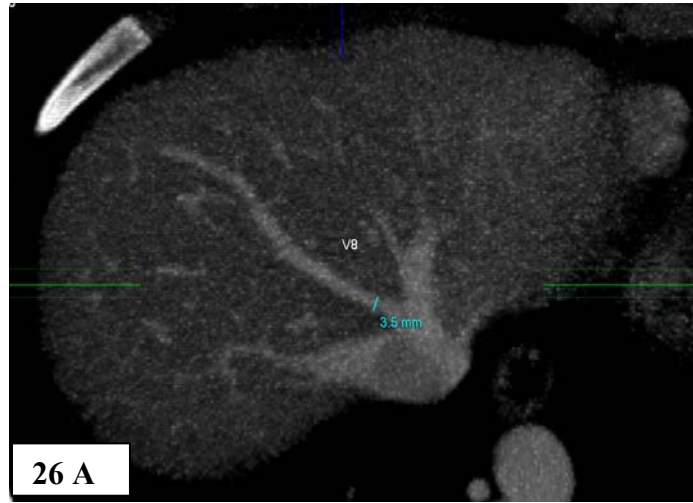


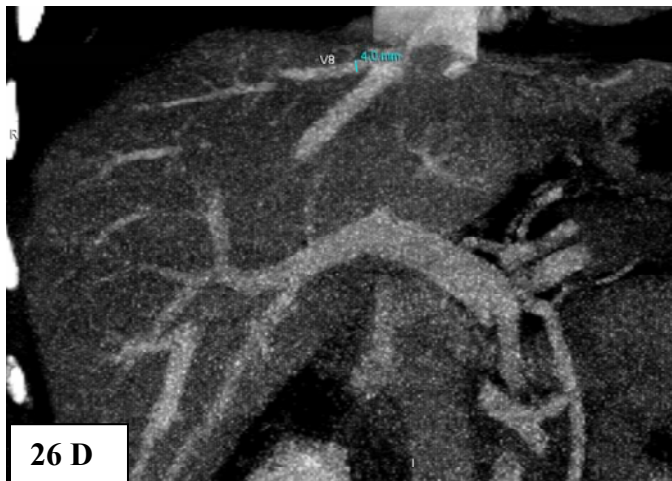
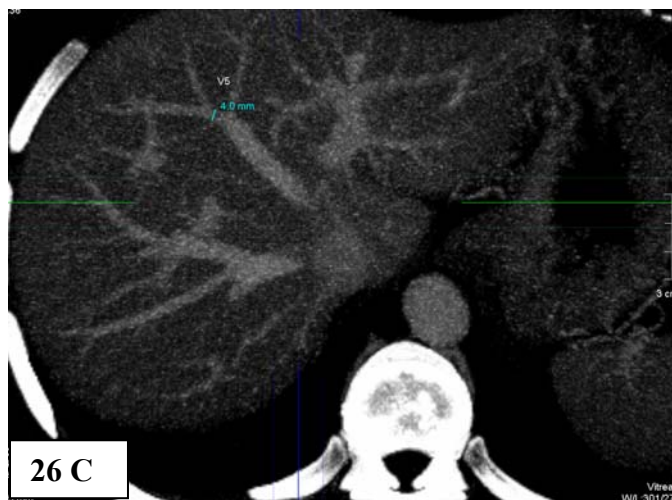
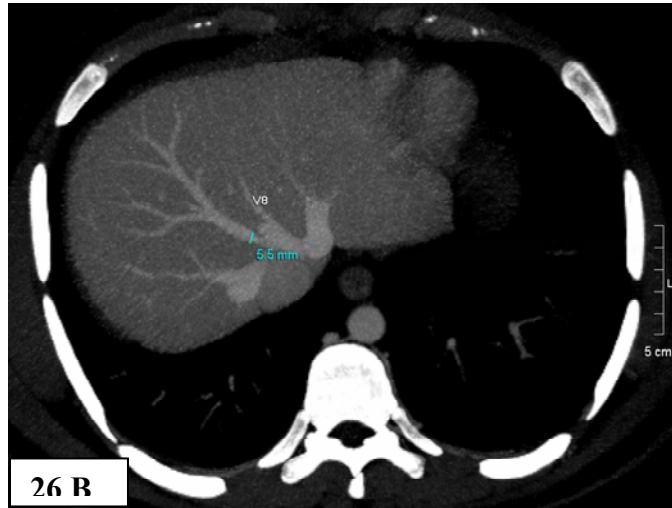
Resim 24. Büyük hepatic venlerin VCI'a dökülüş şekline göre, orta ve sol hepatic venin orta bir trunkus ile VCI'a drene olduğu B Grubu'na uyan hepatic ven varyasyonu.

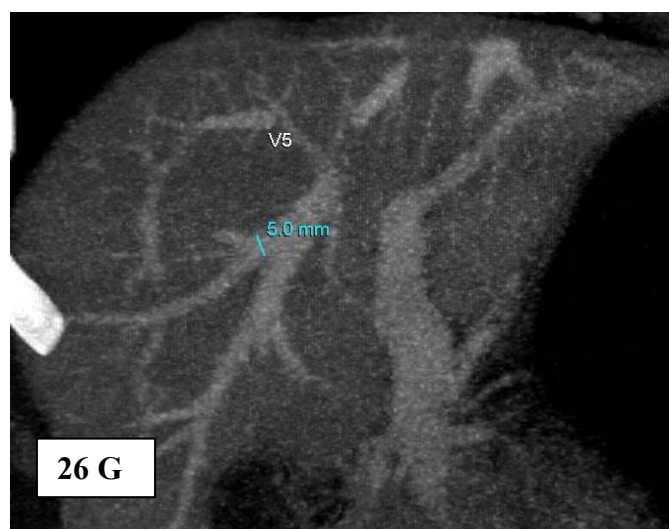
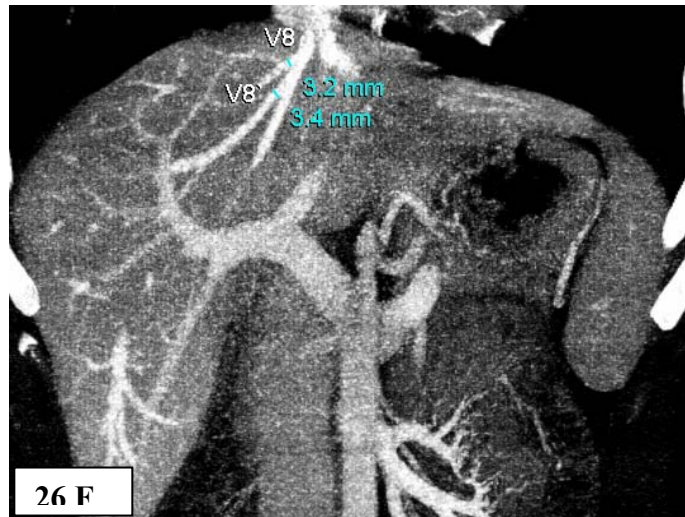
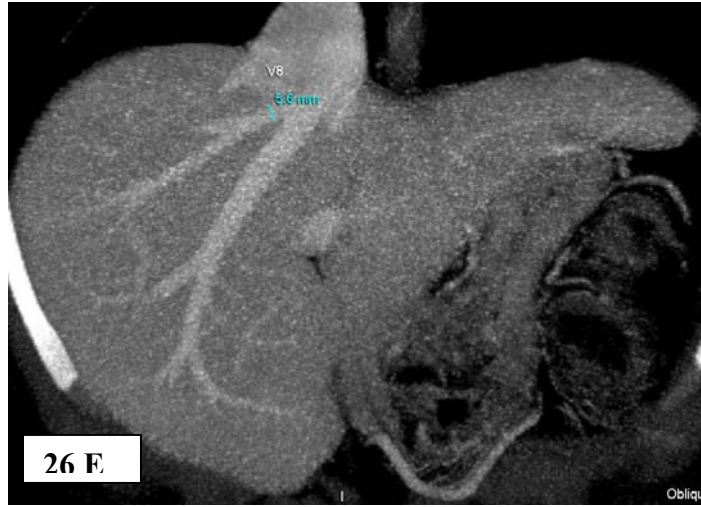


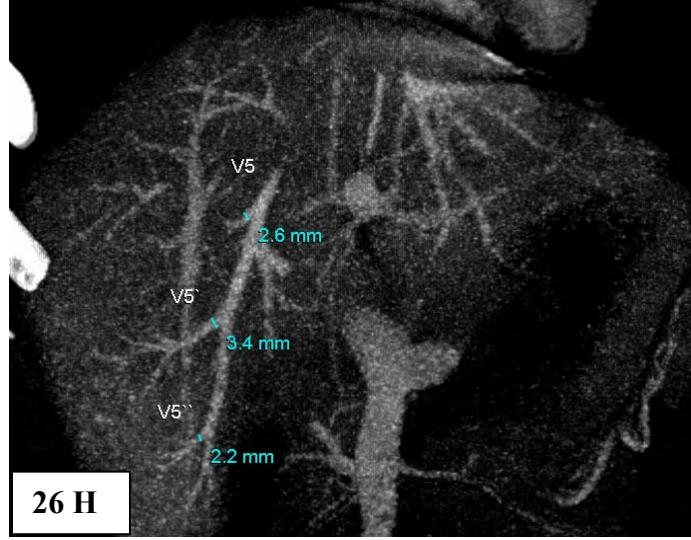


Resim 25 A,B,C. VCI'dan yaklaşık 1 cm uzaklıktaki hepatic ven çaplarının aksiyel planda ölçümü.

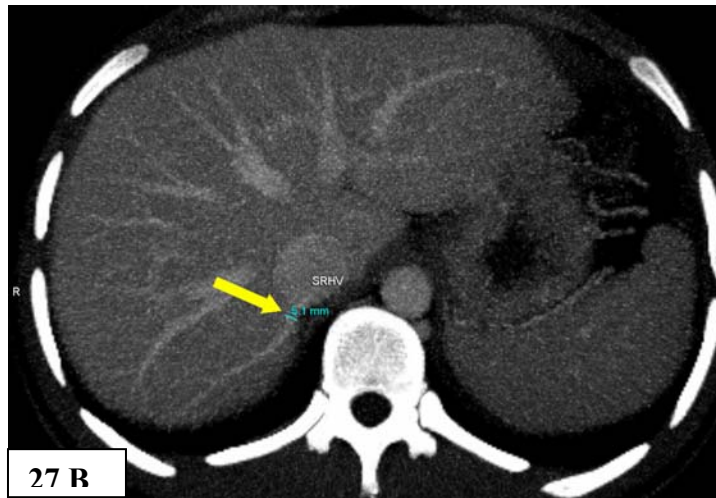
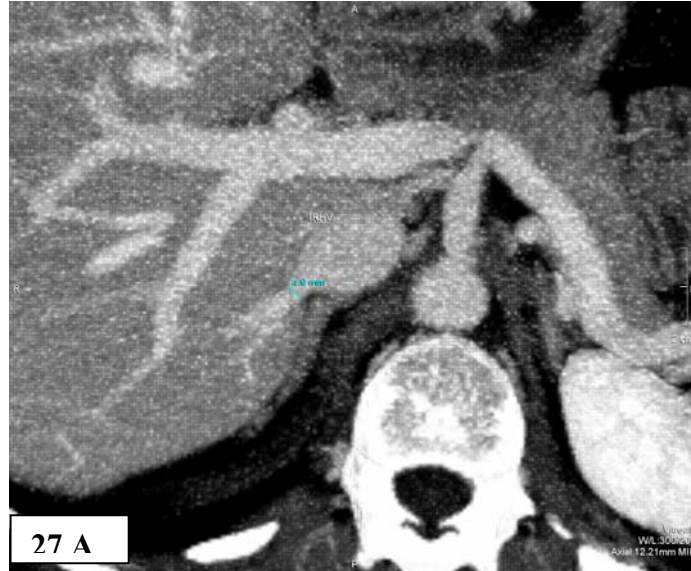

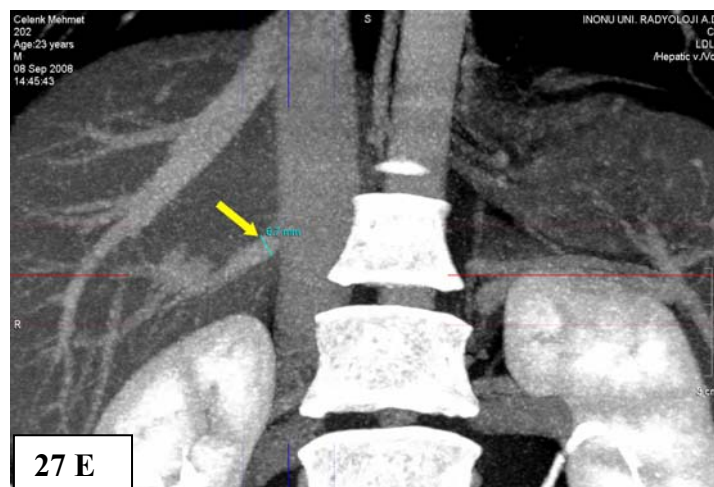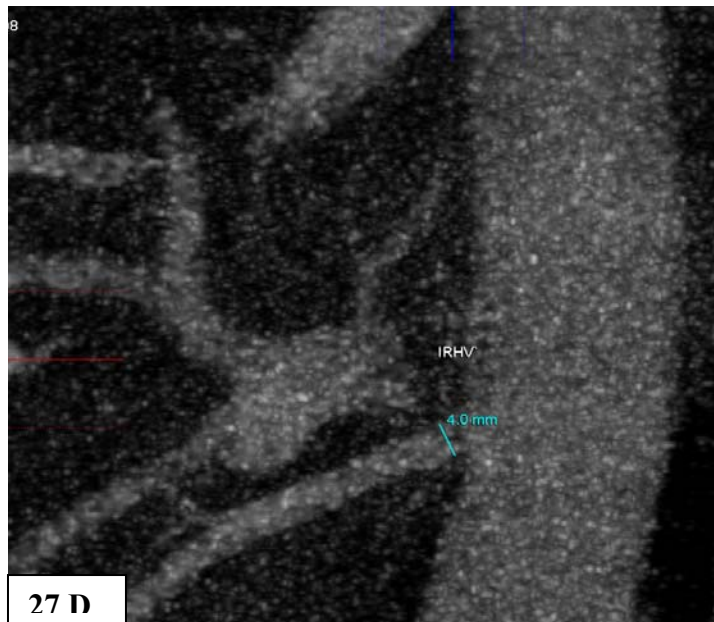
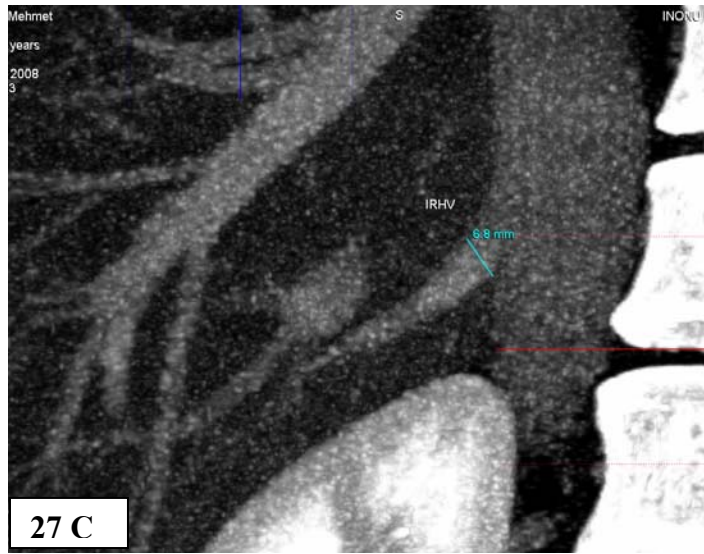


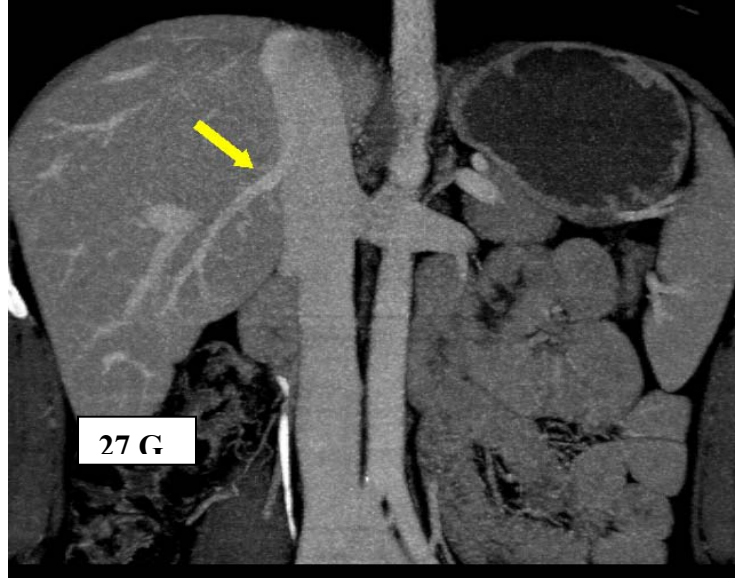


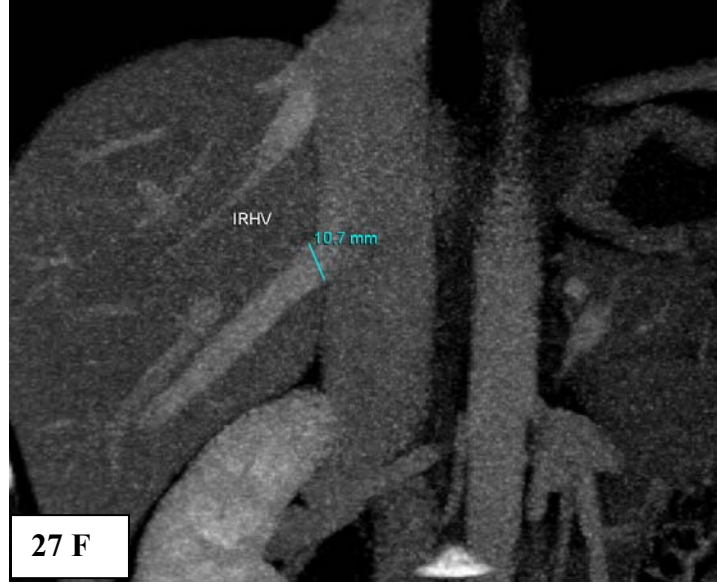

Resim 26 A,B,C,D,E,F,G,H. Orta hepatic vene drene olan segment 5 ve 8 dallarının sayı ve kalibrasyonlarının aksiyel planlarda (A,B,C) ve koronal planlarda (D,E,F,G,H) belirlenmesi.







Resim 27A,B,C,D,E,F,G. VCI'ya drene olan sağ lob aksesuar hepatik venlerin aksiyel (A,B) ve koronal (D,E,F,G) planlarda çap ölçümü.

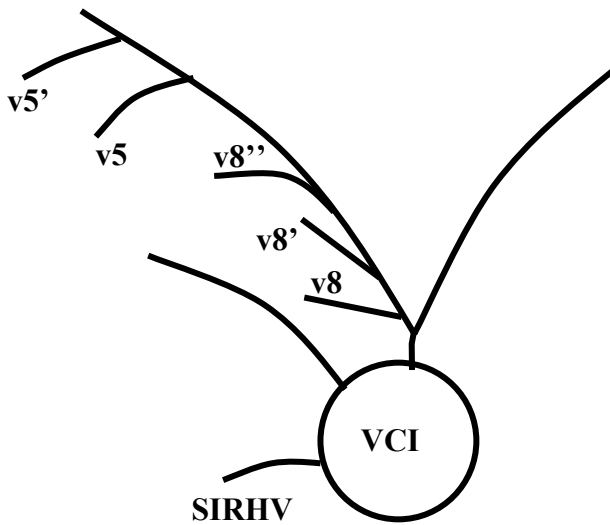
VCI'a dökülüş varyasyonları 3 grupta değerlendirildi. Her üç hepatik venin ortak bir trunkus vasıtası ile VCI'a drene olduğu grup A Grubu, orta ve sol hepatik venin orta bir trunkus ile VCI'a drene olduğu grup B Grubu ve her üç venin birbirinden bağımsız olarak VCI'a drene olduğu grup C Grubu olarak sınıflandırıldı (Resim 24).

Aksesuar hepatik ven sınıflaması venlerin, portal bifurkasyon düzeyi baz alınarak, bu düzeyin inferiorunda kalan karaciğer sağ lob parankimini drene edenler sağ inferior hepatik ven (SİHV), süperiorunda kalan karaciğer sağ lob parankimini drene edenler sağ süperior hepatik ven (SSHV) ve portal bifurkasyo düzeyindeki karaciğer sağ lob parankimini drene edenler sağ orta hepatik ven (SOHV) olarak kabul edildi (Resim 27).

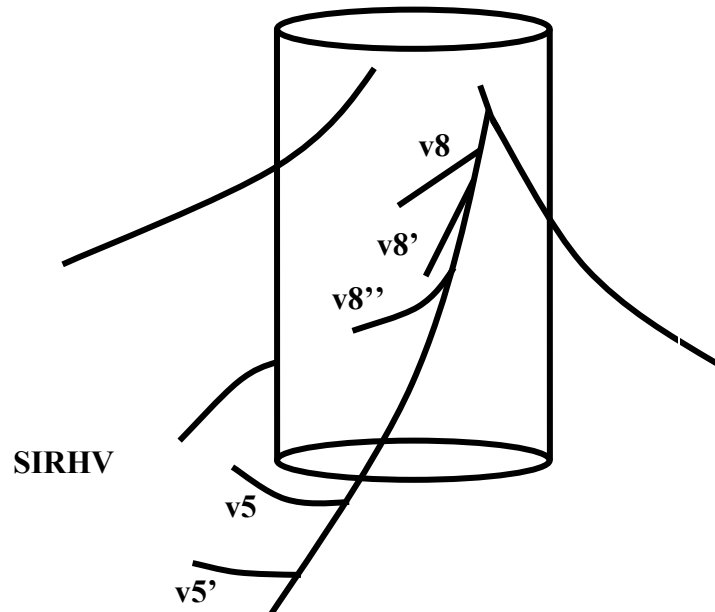
Segment 5 ve segment 8 venleri değerlendirilirken, sağ lob anterior medial segmenti drene eden venler ana portal ven düzeyi baz alınarak, bu düzeyin süperiorunda kalan alanı drene eden venler segment 8 veni, inferiorunda kalan alanı drene eden venler segment 5 ven olarak değerlendirildi. Venler MHV'e dökülüş sırasına göre proksimalden distale doğru numaralandırıldı. MHV'e drene olan en proksimalde kalan segment 8 veni v8 olarak ifade edildi. v8 distalinden MHV'ne drene olan venler proksimalden distale doğru sırasıyla v8', v8'', v8''' olarak ifade edildi. Ana portal venin inferiorunda kalan sağ lob anterior segmenti drene eden, segment 5 venleri de aynı şekilde MHV'ne drene oluş sırasına göre proksimalden distale doğru v5, v5', v5'' ve v5''' olarak ifade edildi (Resim 26).

Çalışmaya katılan olguların; yaş, kilo, boy, BMI, BSA ve kan grubu bilgileri alındı. Her olguya numara verilerek olgu sayfası oluşturuldu. MDBT ile elde edilen diğer bulgular buraya eklendi. Olguların hepatik ven çap ölçümleri ve varyasyonları, aksesuar ven yapılarının özellikleri not edilerek, aksiyel ve koronal planda elde olunan görüntüler olgu sayfasında şematize edildi (Resim 28).

HASTA NO	HASTA ADI SOYADI	YAŞ	CİNSİYET	KİLO	BOY	BMI	BSA	KAN GRUBU
RHV çapı =								
MHV çapı =								
LHV çapı =								
v5 çapı =								
v5' çapı =								
v5'' çapı =								
v5''' çapı =								
v8 çapı =								
v8' çapı =								
v8'' çapı =								
v8''' çapı =								
Aksesuar hepatik venler:								
SSHV çapı =								
SOHV çapı =								
SIHV çapı =								
Ana hepatik venlerin VCI'a drenaj şekli:								



a) Olgunun hepatik venlerin aksiyel planda şematizasyonu



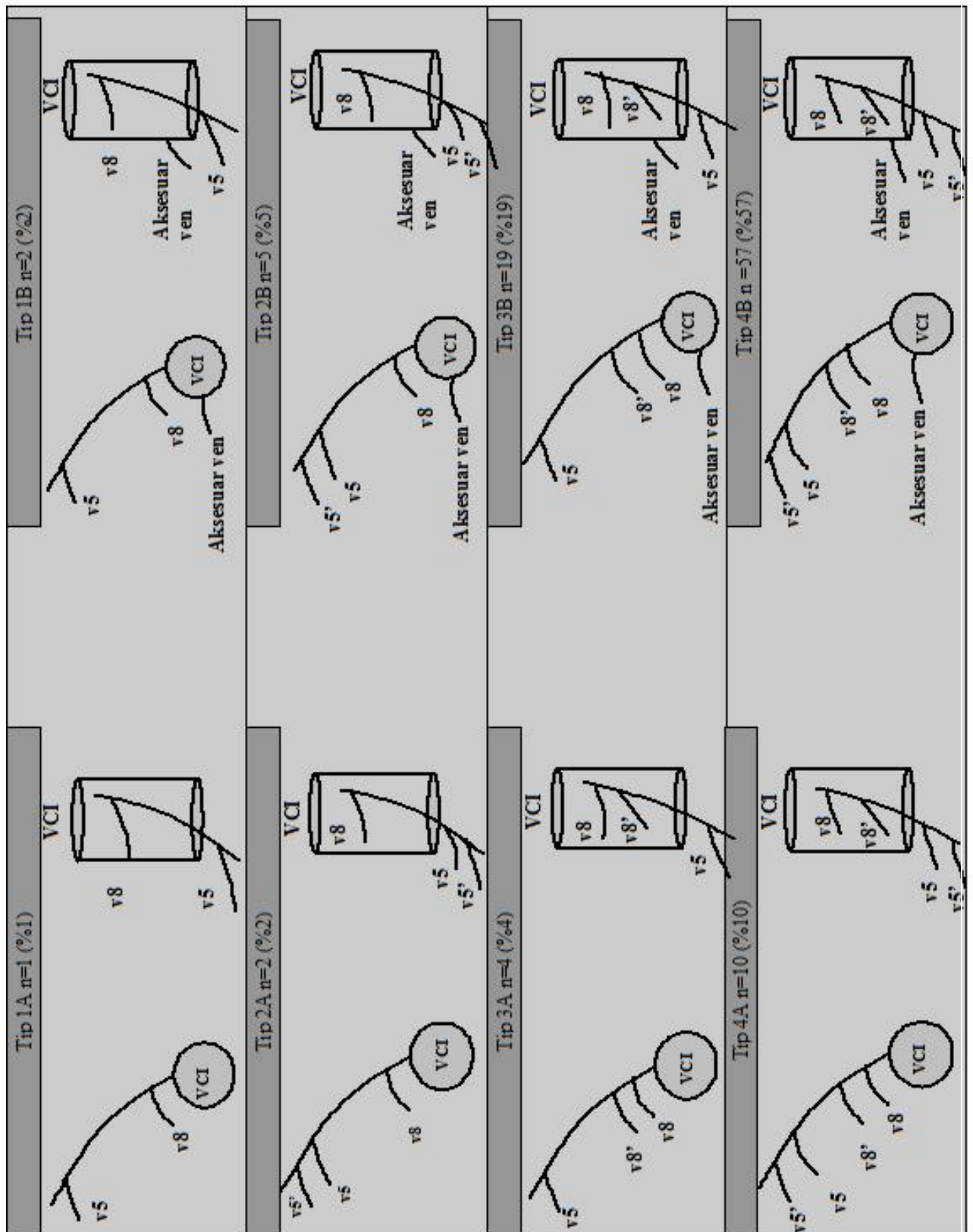
b) Olgunun hepatik venlerin koronal planda şematizasyonu

Resim 28. Her bir olgunun demografik verilerinin, MDBT ile elde olunan ölçümlerinin ve aksiyel-koronal planda hepatik ven çizimlerinin kaydedildiği olgu dosyasının örneği.

3.3. Olguların Segment 5-8 Veni ve Sağ Aksesuar Hepatik Veni Varyasyonlarına Göre Sınıflandırılması

Olgular; segment 5'i ve segment 8'i drene eden ven sayılarına göre ve aksesuar hepatik ven varlığına göre 4 gruba ayrıldı (Resim 29).

Segment 5 ve 8'i drene eden tek veni olan ve aksesuar hepatik veni olmayan olgular Grup 1A'ya, olanlar ise Grup 1B'ye dahil edildi. Grup 2'ye dahil edilen olgularda ise segment 8'i drene eden tek ven, segment 5'i drene eden birden fazla ven bulunmaktaydı ve grup içerisinde aksesuar hepatik veni olmayan olgular Grup 2A'ya, olanlar ise Grup 2B'ye dahil edildi. Grup 3'de; segment 5'i drene eden tek ven, segment 8'i drene eden birden fazla ven vardı ve grup içerisinde aksesuar hepatik veni olmayan olgular 3A olanlar ise 3B olarak sınıflandırıldı. Grup 4'deki olgularda ise segment 5'i ve segment 8'i drene eden birden fazla ven vardı ve grup içerisinde aksesuar hepatik veni olmayan olgular Grup 4A'ya, olanlar ise Grup 4B'ye dahil edildi.



Resim 29. Orta hepatik ven dallarının ve aksesuar venlerin sınıflaması.

Tip 1. Segment 5 ve 8'i drene eden tek ven var 1A) Aksesuar ven yok 2A)Aksesuar ven var.

Tip 2. Segment 8'i drene eden tek ven, segment 5'i drene eden birden fazla ven var

2A) Aksesuar ven yok 2B)Aksesuar ven var.

Tip 3. Segment 5 drene eden tek ven, segment 8'i drene eden birden fazla ven var

3A) Aksesuar ven yok 3B)Aksesuar ven var.

Tip 4. Segment 5 ve 8'i drene eden birden fazla ven var.

4A) Aksesuar ven yok 4B)Aksesuar ven var.

3.4.İstatistiksel Analiz

İstatistiksel analiz için SPSS 13.0 for Windows programı kullanıldı. Ölçülebilir veriler ortalama +/- standart sapma olarak, kategorize veriler yüzde olarak ifade edildi. İstatistiksel değerlendirmede Pearsons korelasyon katsayısı, Unpaired t testi ve Kruskal Wallis Varyans Analizi kullanıldı. $P < 0.05$ değeri istatistiksel olarak anlamlı kabul edildi.

BULGULAR

Vericilerin yaş ortalaması $33,25 \pm 11,03$ olup yaşları 18-62 arasında değişmekteydi. Vücut ağırlıklarının ortalaması $72,54 \pm 11,95$, BMI'lerinin ortalaması $25,36 \pm 4,01$, BSA'larının ortalaması $1,82 \pm 0,16$ ve boy ortalaması $1,69 \pm 0,08$ olarak tesbit edildi (Tablo 3).

Olgular yaş dağılımına göre 5 grupta değerlendirildi.

0-19,9 yaş arasında olanlar Grup I,
20-29,9 yaş arasında olanlar Grup II,
30-39,9 yaş arasında olanlar Grup III,
40-49,9 yaş arasında olanlar Grup IV,
50 yaş ve üzerinde olanlar Grup V' e dahil edildi (Tablo 4).

Vericilerin yaş dağılımı incelendiğinde; Grup II'deki olgu sayısının (%35) diğer gruplara göre daha fazla olduğu tesbit edildi.

Tablo 3 . Olgulara ilişkin deęişkenlerin tanımlayıcı ölçütleri.

Deęişkenler	N	Minimum	Maksimum	Ortalama	Standart sapma
Yas	100	18,00	62,00	33,2500	11,03656
Vücut ağırlığı	100	40,00	100,00	72,5450	11,95321
BMI	100	15,60	35,90	25,3639	4,01423
BSA	100	1,30	2,21	1,8269	,16741
Boy	100	1,50	1,90	1,6911	,08061
RHV	100	4,60	17,70	11,4710	2,74474
MHV	100	4,60	13,00	7,9170	1,77753
LHV	100	4,20	67,00	9,5770	6,09028
v5	100	1,50	7,40	3,9500	1,25340
v5'	90	1,50	36,00	3,3500	3,64048
v5''	70	1,00	6,50	2,4614	1,03704
v5'''	34	1,00	4,00	2,4706	,80285
v8	100	1,50	8,20	3,8990	1,58589
v8'	74	1,60	9,50	3,6284	1,52446
v8''	26	1,60	6,30	3,5000	1,13384
v8'''	6	1,20	4,90	2,8833	1,43306
SIHV	55	1,50	10,70	5,0109	2,23836
SIHV'	9	1,40	6,70	4,5889	1,97512
SOHV	39	1,00	8,60	3,0846	1,64005
SOHV'	3	2,10	3,60	2,8000	,75498
SRHV	44	1,00	10,00	3,1500	1,87362
SRHV'	6	1,00	6,50	2,6500	2,00474
Aks. ven sayı	83	1,00	5,00	1,5500	1,0600

BMI:Body mass index, **BSA:** Body surface area, **RHV:** Sağ hepatik ven, **MHV:** Orta hepatik ven, **LHV:** Sol hepatik ven, **v5-v5'-v5''-v5'''**: Segment 5 venleri, **v8-v8'-v8''-v8'''** : Segment 8 venleri, **SIHV-SIHV'**: Sağ inferior hepatik venler, **SOHV- SOHV'**: Sağ orta hepatik venler, **SSHV- SSHV'**: Sağ superior hepatik venler. **Aks.ven sayı:** Aksesuar ven sayısı

Tablo 4. Olguların yaş gruplarına göre sayılarının dağılımı.

Grup	Sayı	%
I	7	7,0
II	35	35,0
III	30	30,0
IV	16	16,0
V	12	12,0
Toplam	100	100,0

Olguların 83 (%83) 'ünde aksesuar hepatik ven saptanırken 17 (%17)'sinde saptanmadı.

Olguların 55'inde SİHV varlığı görüldü ve bunlardan, 46 (%46)'sında bir adet, 9 (%9)'unda iki adet SİHV olduğu saptandı. 39 olguda SOHV varlığı görüldü, bunlardan, 36(%36)'sında bir adet, 3(%3)'ünde iki adet SOHV olduğu ve 44 olguda SSHV saptanarak bunlardan 38(%38)'inde bir adet, 6(%6)'sında iki adet SSHV olduğu gözlemlendi (Tablo 3).

Aksesuar venler çaplarına göre sınıflandırıldığında SİHV saptanan 55 olgudan 32'sinde (%58,2) sağ aksesuar inferior ven çapı 5 mm' nin altında olup operasyon sırasında rekonstrükte edilmesi gerekmiyordu. 23 olguda ise (%41,8) 5 mm ve üzerinde genişliğe sahip rekonstrükte edilmesin gerek duyulan SİHV tesbit edildi. SOHV saptanan 39 olgunun 5 (%12,8)'inde ve SSHV saptanan 44 olgunun 7(%15,9)'unda genişliği 5 mm ve üzerinde olan, transplantasyon sırasında rekonstrükte edilmesi gereken geniş aksesuar venler saptandı (Tablo 5).

Tablo 5. Olguların, aksesuar venlerinin çaplarına göre dağılımı.

ven	genişlik	sayı	%
SSHV	<5 mm	37	84,1
	≥5 mm	7	15,9
	toplam	44	100,0
SOHV	<5 mm	34	87,2
	≥5 mm	5	12,8
	toplam	39	100,0
SIHV	<5 mm	32	58,2
	≥5 mm	23	41,8
	toplam	55	100,0

Olgular, hepatic venlerin VCI'a drene oluş şekline göre 3 gruba ayrıldı. Olguların 20 (%20)'sinde hepatic venlerin ortak bir trunkus vasıtası ile (Grup A), 70 (%70)'inde yalnızca orta ve sol hepatic venin ortak bir trunkus vasıtası ile (Grup B), kalan 10 (%10) olguda ise her üç hepatic venin ayrı olarak (Grup C) VCI'a drene olduğu saptandı (Tablo 6).

Tablo 6. Hepatic venlerin VCI'a drene oluş şekline göre gruplandırılması ve her bir grubun frekans değerleri.

Değişken	Sayı	%
A	20	20,0
B	70	70,0
C	10	10,0
Toplam	100	100,0

Olguların 10 (%10)'unda segment 5'i drene eden tek bir ven bulunurken, 20 (%20)'sinde 2 adet, 36 (%36)'sında 3 adet ve 34(%34)'ünde 4 adet ven bulunduğu saptandı (Tablo 7).

Tablo 7. Olguların, segment 5'i drene eden ven sayılarına göre sayısal dağılımı.

Ven sayısı	Olgu sayısı	%
1	10	10,0
2	20	20,0
3	36	36,0
4	34	34,0
Toplam	100	100,0

Segment 5'i drene eden venlerden ilkinin (v5) ortalama çapı olguların 79'unda, 5 mm'den küçüktü. Segment 5'in ikinci dalı (v5') 100 olgudan 90'ında (%90) izlendi ve çap boyutu olguların 84'ünde (%84) 5 mm'den küçüktü. Segment 5'in üçüncü dalı (v5'') 100 olgudan 70'inde (%70) mevcut idi ve çap boyutu olguların 68'inde (%68) 5 mm'den küçük izlendi. Segment 5'in dördüncü dalı (v5''') 100 olgudan 34'ünde (%34) saptandı ve çap boyutu olguların tamamında (%34) 5 mm'den küçük izlendi (Tablo 8).

Tablo 8. Olguların, segment 5 venlerinin çaplarına göre dağılımı.

ven	genişlik	sayı	%
v5	<5 mm	79	79,0
	≥5 mm	21	21,0
	toplam	100	100,0
v5'	<5 mm	84	84,0
	≥5 mm	6	6,0
	toplam	90	90,0
v5''	<5 mm	68	68,0
	≥5 mm	2	2,0
	toplam	70	70,0
v5'''	<5 mm	34	34,0
	≥5 mm	0	0,0
	toplam	34	34,0

Segment 8'i drene eden ven sayısı; olguların 26 (%26)'sında bir adet, 48 (%48)'inde iki adet, 21 (%21)'inde üç adet ve 5 (%5)'inde dört adet olarak belirlendi (Tablo 9).

Tablo 9. Olguların, segment 8'i drene eden ven sayılarına göre dağılımı.

Ven sayısı	Olgu sayısı	%
1	26	26,0
2	48	48,0
3	21	21,0
4	5	5,0
Toplam	100	100,0

Segment 8'i drene eden venlerden (v8) ilkinin ortalama çapı olguların 76'sında, 5 mm'den küçüktü. Segment 8'in ikinci dalı (v8') 100 olgunun 74'ünde izlendi ve çap boyutu olguların 63'ünde (%63) 5 mm'den küçüktü. Segment 8'in üçüncü dalı (v8'') 100 olgudan 26'sında (%26) mevcut idi ve çap boyutu olguların 24'ünde (%24) 5 mm'den küçük izlendi. Segment 8'in dördüncü dalı (v8''') 100 olgudan 6'sında (%6) saptandı ve çap boyutu olguların tamamında (%6) 5 mm'den küçük izlendi (Tablo 10).

Tablo 10. Olguların, segment 8 venlerinin çaplarına göre dağılımı.

ven	genişlik	sayı	%
v8	<5 mm	76	76,0
	≥5 mm	24	24,0
	toplam	100	100,0
v8'	<5 mm	63	63,0
	≥5 mm	11	11,0
	toplam	74	74,0
v8''	<5 mm	24	24,0
	≥5 mm	2	2,0
	toplam	26	26,0
v8'''	<5 mm	6	6,0
	≥5 mm	0	0,0
	toplam	6	6,0

Olguların yaşları ile vücut ağırlıkları ve BMI'leri Pearsons korelasyon testi ile karşılaştırıldığında, aralarında pozitif yönde anlamlı ilişki saptandı ($p=0,001$, $p=0,0001$). Olguların boyları ve vücut ağırlıkları arasında pozitif korelasyon mevcuttu ($p=0,0001$). Yine BSA'ları ile V8' dalı ortalama çap değeri arasında pozitif yönde anlamlı ilişki saptandı ($p=0,047$) (Tablo 11).

Tablo 11. Olguların yaş, vücut ağırlığı, BMI, BSA ve v8’ dalı çapı arasındaki korelasyonun incelenmesi.

	r	n	p
Yaş-vücut ağırlığı	0,314	100	0.001
Yaş-BMI	0.453	100	0.0001
Boy-vücut ağırlığı	0.374	100	0,0001
BSA-v8’ ort.çapı	0.231	74	0.047

Kadın ve erkek olguların BMI, BSA ve boyları unpaired samples t testi ile karşılaştırıldığında her iki grup arasında anlamlı fark saptandı (p=0,006, p=0,001, p=0,0001) (Tablo 12).

Tablo 12. Olguların BMI, BSA ve boylarının cinsiyete göre karşılaştırılması.

Değişkenler	$\bar{X} \pm SD$	n	p
BMI			
kadın	26,97 ±4,89	33	
erkek	24,57 ±3,26	67	0,006
BSA			
kadın	1,74 ±0,18	33	
erkek	1,86 ± 0,14	67	0,001
Boy			
kadın	1,61 ± 0,06	33	
erkek	1,72 ± 0,06	67	0,0001

Pearsons korelasyon testi kullanılarak; sağ, orta ve sol hepatic venin çap ortalamaları, MHV dallarının ve aksesuar venlerin sayı ve çap ortalamaları karşılaştırıldı.

MHV ortalama çapı ile segment 5’i drene eden ven sayısı, aksesuar hepatic ven sayısı, RHV , SİHV ve V8 dalı ortalama çapları arasında pozitif yönde anlamlı ilişki saptanmış olup p değerleri sırasıyla 0,010, 0,026, 0,002’dir. RHV ortalama çapı ile V8’ dalı ortalama çapı arasında (p=0,009) ve SSHV sayısı arasında (p=0,006) pozitif yönde anlamlı ilişki mevcut idi. LHV ortalama çapı ile v5’’ dalı ortalama çapı arasında pozitif yönde anlamlı ilişki saptandı (p=0,032) (Tablo 13).

Tablo 13. RHV, MHV ve LHV çapları, segment 5-8 venleri ve aksesuar hepatik venler arasındaki korelasyonun incelenmesi.

Değişkenler	r	n	p
MHV-v5 ven sayısı	0,234	100	0,019
MHV-aksesuar ven sayısı	0,237	83	0,031
MHV-RHV	0,257	100	0,010
MHV-SIHV	0,300	55	0,026
MHV-v8 ortalama çapı	0,309	100	0,002
RHV-v8' ortalama çapı	0,303	74	0,009
RHV-SSHV sayısı	0,408	44	0,006
LHV-v5' ortalama çapı	0,256	70	0,032

Segment 5'i drene eden ven sayısı ile bu venlerin çapları arasında ters yönde anlamlı olmayan ($p>0,05$) bir ilişki saptandı. Segment 5 ven sayısı artarken segment 5'in birinci (v_5) ve üçüncü (v_5'') dalının ortalama çapının azaldığı görüldü. v_5'' ortalama çapı ile v_5''' -SSHV dallarının ortalama çapları arasında pozitif yönde anlamlı ilişki saptandı ($p=0,006$, $p=0,005$). SIHV sayısı ile V5 dalı ortalama çapı arasında negatif yönde ($p=0,048$), V5'' dalı ortalama çapı arasında ($p=0,034$) ise pozitif yönde anlamlı ilişki saptandı. Segment 8'i drene eden ven sayısı ile bu venlerin çapları arasında ters bir ilişki saptandı. Segment 8 ven sayısı artarken segment 8'in her bir dalının ortalama çapının azaldığı görüldü. Segment 8 ven sayısı ile V 8 dalının ortalama çapı arasında negatif yönde anlamlı ilişki saptandı ($p=0,0001$). Segment 8'i drene eden ven sayısı ile V5 dalı arasında ters yönde anlamlı ilişki tespit edildi ($p=0,029$). V8'' dalı ile V8''' dalının ortalama çapları arasında pozitif yönde anlamlı ilişki saptandı ($p=0,04$). V8 dalı ortalama çapı ile SIHV dalı ortalama çapı arasında pozitif yönde anlamlı ilişki saptandı ($p=0,021$) (Tablo 14).

Tablo 14. Segmen5 ve 8 venlerinin sayı ve çaplarının birbirleriyle ve aksesuar hepatik venler arasındaki korelasyonun incelenmesi.

Değişkenler	r	n	p
v5''- v5'''	0,461	34	0,006
v5''-SSHV	0,490	31	0,005
v5-SIHV	-0,268	55	0,048
v5''-SIHV	0,332	41	0,034
V8 ven sayısı-v8	-0,558	100	0,0001
v8 ven sayısı-v5	-0,218	100	0,029
v8''- v8'''	0,832	6	0,04
v8- SIHV	0,311	55	0,021

Aksesuar hepatik venlerin toplam sayıları ile SOHV ve SIHV sayıları Pearsons korelasyon testi ile karşılaştırıldığında bu ven sayıları arasında pozitif yönde anlamlı ilişki saptandı ($p=0,0001$, $p=0,026$). Aksesuar hepatik ven sayıları ile aksesuar venlerin çap boyutları arasında anlamlı ilişki saptanmadı ($p>0,05$). SOHV dalının ortalama çapı ile SIHV dalının ortalama çapları arasında pozitif yönde anlamlı ilişki saptandı ($p=0,048$) (Tablo 15).

Tablo 15. Aksesuar hepatik venlerin birbirleriyle olan ilişkisinin incelenmesi.

Değişkenler	r	n	p
Aksesuar ven sayısı-SOHV sayı	0,629	39	0,0001
Aksesuar ven sayısı-SIHV sayı	0,304	54	0,026
SOHV-SIHV ortalama çap	0,485	17	0,048

SOHV: Sağ orta hepatik ven **SIHV:** Sağ inferior hepatik ven.

Olgular; segment 5'i ve segment 8'i drene eden ven sayılarına göre ve aksesuar hepatik ven varlığına göre 4 gruba ayrıldı. Grupların özellikleri aşağıdaki tabloda özetlenmiştir (Tablo 16,17). İlk grupta segment 5 ve 8'i drene eden tek ven bulunmakta ve aksesuar hepatik veni olmayan olgular Grup 1A'ya, olanlar ise Grup 1B'ye dahil edilmektedir. Grup 2'de ise segment 8'i drene eden tek ven, segment 5'i drene eden birden fazla ven bulunmakta ve grup içerisinde aksesuar hepatik veni olmayan olgular Grup 2A'ya, olanlar ise Grup 2B'ye dahil edilmektedir. Grup 3'de; segment 5'i drene eden tek ven, segment 8'i drene eden birden fazla ven bulunmakta ve grup içerisinde aksesuar hepatik veni olmayan olgular Grup 3A'ya, olanlar ise Grup 3B'ye dahil edilmektedir. Grup 4'de; segment 5'i ve segment 8'i drene eden birden fazla ven bulunmakta ve grup içerisinde aksesuar hepatik veni olmayan olgular Grup 4A'ya, olanlar ise Grup 4B'ye dahil edilmektedir.

Tablo 16. Olguların segment 5 ve 8 ven sayılarına ve aksesuar ven varlığına göre sınıflandırılması.

Sınıflama	Segment 8 ven sayısı	Segment 5 ven sayısı	Aksesuar hepatik ven sayısı
1 A	1	1	0
1 B			≥ 1
2 A	1	>1	0
2B			≥ 1
3 A	>1	1	0
3B			≥ 1
4A	>1	>1	0
4B			≥ 1

Tablo 17. Gruplardaki olguların dağılımı.

Grup	Sayı	%
1A	1	1,0
1B	2	2,0
2A	2	2,0
2B	5	5,0
3A	4	4,0
3B	19	19,0
4A	10	10,0
4B	57	57,0
Toplam	100	100,0

İstatistiksel analiz için Grup 1 ve 2 tek grup olarak birleştirilerek (Tablo 18) diğer gruplarla karşılaştırılması yapıldı. Birleştirilmiş gruplarda yapılan istatistiksel analize göre, gruplar arasında V5 sayıları, v8 sayıları, v8 çapı ve aksesuar ven sayıları anlamlı fark göstermektedir ($p=0,0001$) (Tablo 19).

Tablo 18. Grup 1 ve 2 birleştirildikten sonra gruplardaki olguların dağılımı.

Birleştirilmiş Gruplar	Gruplar	Sayı
1	≤ 2	10,0
2	3A	4,0
3	3B	19,0
4	4A	10,0
5	4B	57,0
Toplam	100	100,0

Tablo 19. Birleştirilmiş grupların; v5, v8 ve sağ aksesuar inferior ven sayılarına ve v8 çap ortalamalarına göre karşılaştırılması.

Değişkenler		$\bar{X} \pm SD$	n	p
V5 sayısı	Grup			
	≤2	1,0±0.0	10	
	3A	3,0±0,81	4	
	3B	3,05±0,77	19	
	4A	2,9±0,73	10	
	4B	3,24±0,76	57	
	Toplam		100	0,0001
V8 sayısı	Grup			
	≤2	1,8±0.63	10	
	3A	1,0±0,0	4	
	3B	1,0±0,0	19	
	4A	2,0±0,0	10	
	4B	2,5±0,65	57	
	Toplam		100	0,0001
V8 çap ortalaması	Grup			
	≤2	3,6±1,5	10	
	3A	5,3±1,2	4	
	3B	5,4±1,5	19	
	4A	3,8±1,3	10	
	4B	3,3±1,2	57	
	Toplam		100	0,0001
Aksesuar ven sayısı	Grup			
	≤2	0,9±0.7	10	
	3A	0,0±0,0	4	
	3B	2,0±1,0	19	
	4A	0,0±0,0	10	
	4B	1,8±0,8	57	
	Toplam		100	0,0001

TARTIŞMA

Kadavra bulmada yaşanan zorluklar nedeniyle canlı vericili karaciğer transplantasyonu, nakil bekleyen hastalarda kabul gören bir tedavi yöntemidir (36,37). Ancak greft boyutu erişkin alıcılarda en büyük limitasyonlardandır. Sol lob grefti; genellikle toplam karaciğer hacminin % 40'ından azdır ve donör, alıcı ile yakın ölçülerde ya da alıcıdan küçük ise greft yeterli olmayabilir (38). CVKN'de sağ lob nakli, alıcıya daha büyük greft imkanı sağlar ve alıcıyı küçük hacimli greft sendromundan kurtarır (36,39). Ancak sağ lob nakli total karaciğer nakli ve sol lob nakline göre, venöz rekonstrüksiyonlar nedeniyle oldukça komplekstir. Sağ lob, cerrahi sonrası optimum sonuçlar elde edilebilmesi için göz önünde tutulması gereken fonksiyonel ve anatomik özellikler açısından eşsiz bir venöz drenaja sahiptir (40,41). MHV ve büyük aksesuar venlerin rekonstrüksiyonu yapılmadan uygulanan bir sağ lob naklinde venöz drenaj dramatik olarak kötüye gider , greft fonksiyonları bozulur ve sonuç olarak greft kaybı yaşanabilir (40). Bu gibi olumsuz sonuçların oluşmaması ve başarılı bir cerrahi için nakil öncesinde hepatik venöz anatomisinin ayrıntılı bir şekilde değerlendirilmesi gerekmektedir.

Hepatik venlerin varyasyon ve anatomisinin değerlendirilmesi için, belirli bir görüntüleme protokolü yoktur. Bütün modern görüntüleme yöntemleri, donör seçiminde ve preoperatif değerlendirmede kullanılabilir (42). Ancak MDBT ile ince kesitler alınarak artefaksız ve yüksek kalitede 2D veya 3D yüksek hızlı volümetrik tarama imkanı elde edilmiştir. Bu yöntemin, nakil öncesi potansiyel karaciğer vericilerinin uygunluğunu değerlendirmede başarısını kanıtladığı bilinmektedir. Anatominin istenilen planda ve açılarda gösterilebilmesi sayesinde, MDBT anjiyografi ile hepatik vasküler varyasyonlar kolaylıkla tespit edilebilir. Hepatik venöz anatomi ve varyasyonların en iyi aksiyel planda MIP tekniği kullanılarak değerlendirildiği bildirilmiştir (24). Çalışmamızda aksiyel görüntülere, oblik ve koronal planlarda elde olunan görüntüler eklenerek MIP ve VR yöntemleriyle anatominin ve varyasyonların ayrıntılı bir şekilde incelenmesi sağlanmıştır.

Cantlie hattı, mediyen fissür boyunca safra kesesi fossası ile VCI arasında uzanarak karaciğeri sağ ve sol loblara ayırır (42). Sağ lob transplantasyonlarında standart uygulamalarda, hepatektomi hattı orta hepatik venin yaklaşık olarak 1 cm sağından geçmektedir. Ek anastomoza gerek duyulan hepatik vasküler varyasyon varlığı halinde cerrahi plan değiştirilebilir (42). Bu nedenle önemli bir vasküler yapının hepatektomi hattını geçip geçmediği bilinmelidir. İdeal cerrahi koşullar altında, segment 5 ve 8'in tüm venöz drenajı sağ hepatik ven (RHV) tarafından sağlanmalıdır. Ancak bazı olgularda göreceli olarak geniş olan hepatik venler segment 5 ve segment 8'i drene ederek MHV'ne boşalmaktadır ve bu venler hepatektomi düzleminde yer almaktadır. 5 mm'den geniş olan ve MHV'ne drene olan segment 5 ve 8 venleri muhakkak cerrahi öncesi BT anjiyografi ile incelenmelidir (43). Böyle olgularda bu tür venler klemplenmemeli ve rekonstrükte edilmelidir ya da hepatektomi planı değiştirilmelidir.

Varotti ve ark.nın (44) yaptığı bir çalışmada; segment 5 ve 8 aksesuar venlerinin (S5 ve S8) ve VCI' a drene olan kısa aksesuar venlerin (SHV) varlığı veya yokluğuna göre sınıflama yapılmış ve olgular 4 gruba ayrılmış (Tablo 20).

Tablo 20. Varotti ve ark.nın hepatik ven sınıflaması.

Tip 1	S8 ve S5 yok	1a SHV yok 1b SHV var.
Tip 2	S5 var	2a SHV yok 2b SHV var.
Tip 3	S8 var	3a SHV yok 3b SHV var.
Tip 3	S8 ve S5 var	4a SHV yok 4b SHV var.

S8: segment 8 aksesuar veni. **S5:** segment 5 aksesuar veni. **SHV:** kısa aksesuar venler.

Bizim çalışmamızda ise; olgular segment 5 ve 8'i drene eden ven sayılarına ve sağ aksesuar hepatik ven varlığı ya da yokluğuna göre sınıflandırıldı (Tablo 21).

Tablo 21. Çalışmamızda oluşturulan hepatik ven sınıflaması.

Tip 1	V8 ve V5 bir adet	1a aksesuar hepatik ven yok 1b aksesuar hepatik ven var.
Tip 2	V8 bir adet, V5 birden fazla	2a aksesuar hepatik ven yok 2b aksesuar hepatik ven var.
Tip 3	V5 bir adet, V8 birden fazla	3a aksesuar hepatik ven yok 3b aksesuar hepatik ven var.
Tip 4	V8 ve V5 birden fazla	4a aksesuar hepatik ven yok 4b aksesuar hepatik ven var.

V8: segment 8 veni. **V5:** segment 5 veni.

Bizim çalışmamızdaki tip 1 sınıflama Varotti ve ark. yaptığı çalışmadaki tip 4 sınıflama ile benzer özellikler göstermektedir. Çalışmamızdaki olgular Varotti ve ark.nın sınıflamasına göre gruplandırıldığında Varotti tip 1,2 ve 3 sınıflamada hiç hasta olmadığı, yani olguların tamamında MHV' ne drene olan en az bir adet segment 5 ve 8 veni bulunduğu görüldü. Bu sınıflama çalışmamızdaki olguları detaylı bir şekilde gruplamada yetersiz kalmaktadır.

Nakamura ve Tsuzuki (45) 83 otopsi muayenesi sonrasında sağ lobda üç tip drenaj paterni tanımlamışlar. Kadavraların yalnızca % 38,6'sında karaciğer sağ lobu drene eden etkili bir sağ hepatik ven tanımlamışlar. Olguların büyük çoğunluğunda bir ya da daha fazla sayıda VCI' ya drene olan inferior hepatik ven ya da MHV' ye drene olan segment 5 ve 8 venlerini saptamışlar. RHV, sağ lobun posterior segmentlerini ve anterior kesimden de özellikle anterior süperior segmenti drene eder. Anterior segment sıklıkla MHV' ye drene olur (42). Biz bu çalışmada MHV' ne drene olan segment 5 ve 8 venlerinin sayı ve çaplarını değerlendirerek postoperatif dönemde venöz drenajın sağlıklı bir şekilde devamı için rekonstrükte edilmesi gereken venleri belirlemiş olduk. Cerrahi öncesi venöz yapı hakkında ön bilgi olmaksızın klemplenen bu venler nedeniyle, venin drene ettiği segmentte iskemik nekroz meydana gelebilir ve alıcıda greft kaybına neden olabilir (46).

Nakil öncesi hepatik venöz sistem ile ilgili bilinmesi gereken diğer önemli bir varyasyon, sağ aksesuar inferior ven varlığıdır. Oldukça sık görülen bu varyasyon Kamel ve diğ. yaptıkları çalışmada olguların %68'inde tespit edilmiş (46-48). Bizim çalışmamızda 100 olgudan 83'ünde (%83) aksesuar hepatik ven saptandı. Aksesuar hepatik ven varlığı canlı vericili karaciğer naklinde kontrendikasyon oluşturmaz. Ancak operasyon öncesi vasküler varyasyonların bilinmesi cerrahi şeklini etkiler (42). Marcos ve diğ. (49) 40 karaciğer transplant vericisinin 18'inde en azından bir tanesi belirgin olmak üzere aksesuar hepatik ven bulunduğunu saptamışlar. Taranikanti ve diğ. (3) inceledikleri 20 kadavradan 1'inde (%5) geniş aksesuar inferior ven tespit etmişler. Aksesuar venler, karaciğerin dorsal kısmını, çoğunlukla da segment 6 ve 7'yi drene ederler (50). Hepatektomi sırasında, 5 mm ve üzerinde genişliğe sahip olan aksesuar hepatik venler önem arz eder ve rekonstrüksiyon için muhafaza edilir (43).

Sahni ve diğ. (51) aksesuar hepatik venleri VCI' ya drene oldukları düzeye göre posterior süperior ven (PIV) ve posterior süperior ven (PSV) olarak adlandırmışlar. Genişlikleri 0-5 mm arasında olanları küçük çaplı, 5-10 mm arasında olanları orta çaplı, çapı 10 mm'nin üzerinde olan venleri geniş çaplı olarak sınıflandırmışlar. Çalışmalarının sonucunda olguların büyük çoğunluğunda PIV (%81) ve PSV(%82) çapının 5 mm'den küçük olduğunu saptamışlar. Orguç ve diğ. (42) karaciğer nakil verici adayı 100 olgudan 47'sinde aksesuar hepatik venin olduğunu, bunlardan da 13'ünde, birden fazla aksesuar ven var olduğunu görmüşler. Bu venlerden 22'si 5 mm

ve üzerinde genişliğe sahip olduğundan cerrahi anastomoza ihtiyaç duyulmuş. Bizim çalışmamızda ise aksesuar venler drene ettikleri düzeylere göre superior, orta ve inferior aksesuar venler olarak gruplandırıldı ve olguların 55(%55)'inde SİHV saptandı. Bunlardan 46(%46)'sında tek, 9 (%9)'unda iki adet SİHV görüldü (Tablo 3). Aksesuar venler çaplarına göre sınıflandırıldığında SİHV saptanan 55 olgudan 32'sinde (%58,2) sağ aksesuar inferior ven çapı 5 mm'nin altında olup operasyon sırasında rekonstrükte edilmesi gerekmiyordu. 23 olguda ise (%41,8) 5 mm ve üzerinde genişliğe sahip rekonstrükte edilmesi gereken SİHV tespit edildi. SOHV saptanan 39 olgunun 5 (%12,8)'inde ve SSHV saptanan 44 olgunun 7(%15,9)'unda 5 mm'den geniş aksesuar ven saptandı. Bu sonuçlar doğrultusunda; çalışmamızda aksesuar hepatik venlerin büyük kısmını, inferior düzeyi drene eden SİHV oluşturmaktadır ve cerrahi sırasında anastomoza ihtiyaç duyulan aksesuar venlerin çoğunluğu inferior düzeyi drene eden venlerdir. Orta ve superior düzeyi drene eden aksesuar venlerde ise anastomoz yapılması gerekenlerin sayısı belirgin azdır.

Canlı vericili karaciğer naklinde, greft karaciğeri ve remnant karaciğeri drene eden venleri koruyarak dikkatli bir parankimal transeksiyonun yapılabilmesi için, orta ve sol hepatik venin değişik anatomik varyasyonları bilinmelidir (4). Sahni ve diğ. (51) yaptığı bir çalışmada, 500 erişkin kadavra karaciğerinde büyük hepatik venlerin VCI'ya açılış şekline göre değerlendirilerek kadvraların %87'sinde orta ve sol hepatik venin ortak bir trunkus vasıtası ile sol anteriorda VCI'ya açıldığını göstermişler. Nakamura ve Tsuzuki'nin (22) 83 olguda yaptığı bir çalışmada ise bu oran % 67,3 olarak tespit edilmiş. Wind ve diğ. (52) 64 olguda yaptığı diğer bir çalışmada ise olguların 54(%84)'ünde MHV ve LHV'nin ortak bir trunkus ile VCI'a açıldığı gösterilmiş. Biz, bu çalışmada 100 karaciğer verici adaylarının 70 (% 70)'inde orta ve sol hepatik venin ortak bir trunkus ile VCI' a döküldüğünü saptadık.

Çalışmamızda sağ lob anterior segmenti drene eden ve MHV'ye drene olan segment 5-8 venleri çaplarına göre sınıflandırıldığında (Tablo 7,9) bunlardan ilk dal olan v5'de 100 olgudan 21 (%21)'inde anastomoz yapılması gereken ve çap genişliği 5 mm ve üzerinde bulunan ven saptandı. Bu oran ikinci dal için %6, üçüncü dal için %2 bulundu. Segment 5 ve 8 dallarından dördüncüsü hiçbir olguda 5 mm genişliği geçmiyordu. Olgularımızda; segment 8 venlerinden proksimaldekinin (v8) çapı 5 mm ve üzerinde olan, 24 (%24) olgu tespit edildi. İkinci ve üçüncü dallarda ise rekonstrükte

edilmesi gereken venlerin oranı sırasıyla v8''de % 11 ve v84'te %2 idi. Sonuç olarak segment 5 ve 8 venlerinde çap genişliği fazla olan venler sıklıkla proksimaldeki dallar olup distaldeki dallarda çapı 5 mm'yi geçen ve rekonstrüksiyon yapılması gereken ven sayısı belirgin azdır.

Olguların tümünde hesaplanan vücut yüzey alanı (BSA) değerleri ile segment 8'i drene eden ikinci dal (v8') genişliği arasında pozitif ilişki belirlendi (p=0,047). Vücut yüzey alanı geniş olan olgularda v8' dal çapı da artmıştı. Bu da cerrahi öncesi BSA'sı belirgin büyük olan olgularda v8' dalına rekonstrüksiyon açısından dikkat edilmesi gerektiğini düşündürmektedir.

Çalışmamızdaki olguların BMI, BSA ve boy ölçümleri kadın ve erkek cinsiyetler arasında belirgin farklı bulundu. Erkek olgularda değerler yüksek iken kadınlarda daha düşüktü.

Çalışmamızdaki olgularda orta hepatik ven çapı ile bu vene drene olan segment 5 ven sayısı ve sağ lob posterior segmenti drene eden aksesuar ven sayısı arasında pozitif yönde ilişki saptandı. MHV çapı geniş olan olguların segment 5 ven sayısı ve aksesuar ven sayısı da artmıştı. Bu da cerrahi öncesinde bu olguların MHV'ye drene olan segment 5 ven sayıları ve VCI'a drene olan aksesuar ven sayıları açısından dikkatli olmayı gerektirmektedir.

Başka bir dikkat çekici nokta ise MHV çapı ile SİHV ve segment 8'i drene eden proksimaldeki dalın çapı arasındaki pozitif ilişki idi. Geniş MHV'si olan olgularda sağ inferior aksesuar ven çapı ve v8 çapı da geniş olarak tespit edildi. Bu olgularda, sağ lob hepatektomisi planlandığı takdirde rekonstrükte edilecek ven sayısı artacağından cerrahi sırasında dikkat edilmelidir. RHV çapı ile MHV-v8' çapı ve SSHV sayısı arasında da benzer şekilde korelasyon saptandı. Geniş sağ hepatik veni olan olgularda, orta hepatik ven çapı ve segment 8'i drene eden proksimaldeki ikinci dal çapı geniş ölçüldü. LHV çapı geniş olan olgularda da segment 5'i drene eden proksimaldeki üçüncü dal (v5'') genişti. Sonuç olarak RHV, MHV ve LHV çap genişliği, transeksiyon hattında olan ve rekonstrükte edilmesi gereken venlerin bir kısmının çap genişliği ya da sayısı ile korelasyon göstermektedir.

Segment 5'i drene eden ven sayısı ile bu venlerin çapları arasında ters yönde anlamlı olmayan bir ilişki saptandı. Segment 5 ven sayısı artarken segment 5'in birinci (v5) ve üçüncü (v5'') dalının ortalama çapının azaldığı görüldü. Sağ lob anterior inferior segmenti drene eden venlerden V5'' dalı ortalama çapı ile V5''' dalı arasında ve süperior aksesuar ven (SSHV) dalı ortalama çapları arasında pozitif yönde anlamlı ilişki saptandı.

Aksesuar venlerden inferior düzeyi drene eden SİHV sayısı ile sağ lob anterior inferior düzeyi drene eden segment 5 venlerinden proksimaldeki V5 dalı ortalama çapı arasında negatif yönde ilişki vardı. Bu ilişki segment 5'in proksimalinin drene ettiği alan ile SİHV'nin drene ettiği alanın yakın komşulukta olması ile açıklanabilir. SİHV ile V5'' dalı ortalama çapı arasında ise pozitif yönde anlamlı ilişki saptandı.

Çalışmamızda segment 8'i drene eden ven sayısı ile sağ lob anterior süperioru drene eden proksimaldeki segment 8 ven çapı arasında ters bir ilişki saptandı. Segment 8 ven sayısı artarken segment 8'in proksimaldeki dalının ortalama çapının azaldığı görüldü. Bu ilişki, geniş çapa sahip tek bir proksimal segment 8 veninin, drenaj için yeterli olabileceğini düşündürmektedir.

Segment 8'i drene eden ven sayısı ile sağ lob anterior inferior segmenti drene eden proksimaldeki segment 5 ven çapı arasında ters yönde anlamlı ilişki tespit edildi. V8 ven sayısı fazla olan olguların proksimaldeki segment 5 ven çapı belirgin azalmış izlendi.

V8'' dalı ile V8''' dalının ortalama çapları arasında pozitif yönde anlamlı ilişki saptandı. Segment 8'i drene eden üçüncü ve dördüncü dalların çap genişliği birbiri ile korele bir şekilde azalıyor ya da artıyordu. Bu sonuç venlerin drene ettikleri alanların birbirine olan mesafesi ile ilişkili olabileceğinden; konu ile ilgili yapılabilecek ileri çalışmalarla elde olunan sonuçlar aydınlatılabilir.

V8 dalı ortalama çapı ile SİHV dalı ortalama çapı arasında bulunan pozitif ilişki sağ lob anterior süperioru drene eden v8 dalı ile sağ lob posterior inferioru drene eden SİHV dalı arasında anlamlı bir korelasyon bulunduğunu göstermektedir. Her iki venin drene ettikleri alanların birbirinden farklı olması nedeniyle çapları arasındaki bu ilişki tam olarak açıklanamamaktadır.

Sağ lob posterior segmenti drene eden aksesuar venlerin toplam sayıları ile bu segmentin orta ve inferior düzeylerini drene eden venlerin sayıları arasında pozitif yönde anlamlı bir ilişki saptandı. Bu da çalışmamızdaki olgularda aksesuar venlerin büyük çoğunluğunun, orta ve alt düzeyi drene eden venler (SOHV-SİHV) olduğunu göstermektedir. SSHV sayısı diğer aksesuar venlere göre daha azdır.

SOHV ile SİHV çapları arasında pozitif korelasyon bulundu. İnférieur düzeyi drene eden aksesuar ven (SİHV) çapı geniş olan olgularda orta düzeyi drene eden aksesuar ven (SOHV) çapı da geniş ölçüldü.

Bu çalışmada, CVKN verici adaylarında, nakil öncesi venöz yapılarının değerlendirilmesinde kullanılan ve non invazif bir yöntem olan MDBT venografi tekniğinin faydaları gösterildi. Bu amaçla verici adaylarından oluşan çalışma grubunda büyük hepatik venlerin VCI'a dökülüş varyasyonları ve çapları, orta hepatik venin segment 5 ve segment 8'i drene eden dallarının ve aksesuar inferior hepatik venlerin sayı, çap ve varyasyonları araştırıldı ve bu değişkenlerin birbiri ile olan ilişkisi saptandı.

SONUÇ VE ÖNERİLER

1. Çalışmaya dahil edilen 100 olgunun 67'si erkek, 33'ü kadın olup yaş ortalamaları 33,250 ($\pm 11,03$) idi.
2. Çalışmamızdaki olguların BMI, BSA ve boy ölçümleri kadın ve erkek cinsiyetler arasında belirgin farklı bulundu.
3. Olgularımızda vücut yüzey alanı ile v8' dal çapı arasında pozitif korelasyon vardı.
4. Olgular, hepatik venlerin VCI'a drene oluş şekline göre incelendiğinde olguların %70'inde orta ve sol hepatik venin ortak bir trunkusla VCI'ya drene olduğu saptandı.
5. Çalışmamızda;olgular segment 5 ve 8'i drene eden ven sayılarına ve sağ aksesuar hepatik ven varlığına göre sınıflandırıldı. Olgularımızın büyük çoğunluğunda birden fazla segment 5-8 veni ve aksesuar ven bulunuyordu.
6. Segment 5 ve 8 venlerinde çap genişliği fazla olanların sıklıkla proksimaldeki dallar olduğu görüldü.
7. Segment 8'i drene eden ven sayısı ile v8 dalının ortalama çapı arasındaki negatif ilişki saptandı.
8. RHV, MHV ve LHV çap genişliği, transeksiyon hattında olan ve rekonstrükte edilmesi gereken venlerin bazılarının çap genişliği ya da sayısı ile korelasyon gösteriyordu.

9. MHV ortalama apı ile segment 5 ven sayısı, aksesuar hepatik ven sayısı, RHV, SİHV ve V8 dalı ortalama apları arasında pozitif ynde anlamlı iliŐki saptanmıŐtır.
10. Olguların %84'nde aksesuar hepatik ven bulunuyordu. Aksesuar hepatik venlerin toplam sayıları ile SOHV ve SİHV sayıları arasında pozitif iliŐki vardı.
11. alıŐmamızdaki olgulardaki aksesuar hepatik venlerin byk kısmını, SİHV oluŐturmaktadır ve apı 5 mm'den geniŐ olan venlerin byk kısmı sađ inferior hepatik venlerdir.
12. SİHV sayısı ile v5 dalı ortalama apı arasında negatif korelasyon mevcuttur.
13. Bu alıŐmada, CVKN verici adaylarında, nakil ncesi venz yapılarının deđerlendirilmesinde kullanılan ve non invazif bir yntem olan MDBT venografi tekniđinin faydaları deđerlendirildi.
14. MDBT ile ince kesitler alınarak artefaksız ve yksek kalitede ve hızlı volmetrik tarama imknı elde edildi.
15. Anatominin istenilen planda ve aılarda gsterilebilmesi sayesinde, hepatik vaskler varyasyonlar kolaylıca tespit edilebildi.
16. alıŐmamızda aksiyel grntlere, koronal planda ve oblik planda elde olunan grntler eklenerek MIP ve VR yntemleriyle anatominin ve varyasyonların ayrıntılı bir Őekilde incelenmesi sađlandı.
17. Canlı vericili karaciđer naklinde sađ lob transplantasyonu planlanan verici adaylarının hepatik venz anatomisinin preoperatif MDBT ile ayrıntılı bir Őekilde incelenmesi; cerrahi sırasında oluŐabilecek komplikasyonların nlenmesi ve postoperatif dnemde greft karaciđerde venz konjesyon ve iskemi gibi durumların oluŐmaması iin gereklidir.
18. Hepatik venz sistem, ok sayıda anatomik varyasyon gsterebilir. Canlı vericili karaciđer naklinde, greft karaciđeri ve remnant karaciđeri drene eden venleri koruyarak dikkatli bir parankimal transeksiyonun yapılabilmesi iin, orta hepatik venin deđerŐik anatomik varyasyonları bilinmelidir.

19. Sađ lob transplantasyonu planlanan verici adaylarının, nakil öncesinde kesit yüzeyinde bulunan; orta hepatik vene drene olan segment 5-8 dallarının ve VCI'ya drene olan aksesuar venlerin sayı, kalibrasyon ve varyasyonlarının MDBT ile ayrıntılı bir şekilde incelenmesi, operasyon sırasında oluşabilecek komplikasyonların önlenmesi, postoperatif dönemde greft karaciğerde venöz konjesyon ve iskemi gibi durumların oluşmaması ve başarılı bir cerrahi uygulama için gereklidir.

ÖZET

CANLI DONÖRDEN KARACİĞER TRANSPLANTASYONU ÖNCESİNDE MULTİDETEKTÖR BİLGİSAYARLI TOMOGRAFİ İLE DONÖR HEPATİK VEN VARYASYONLARININ RETROSPEKTİF ARAŞTIRILMASI

Giriş ve Amaç: Canlı vericili karaciğer naklinde (CVKN), hepatik venöz anatomisinin multidetektör BT (MDBT) ile değerlendirilmesi preoperatif bilgi sağlar. Bu çalışmada; CVKN’de, sağ lob aksesuar venlerin, orta hepatik venin ve segment 5-8 venlerinin; sayısı, kalibrasyon ve anatomik varyasyonlarını MDBT ile araştırmayı amaçladık.

Gereç ve Yöntem: Ardışık gelen CVKN verici adayı 100 olgu çalışmaya alındı. Maksimum-intensite projeksiyon, multiplanar reformasyon ve volüm rendering teknikleri kullanıldı. İstatistiksel değerlendirmede Pearson’s korelasyon katsayısı, Unpaired t testi ve Kruskal Wallis Varyans Analizi kullanıldı.

Bulgular: Vericilerin 67’si erkek, 33’ü kadın olup yaş ortalamaları 33,250 idi.

Olgular, hepatik venlerin VCI’ya drene oluş şekline göre incelendiğinde olguların %70’inde orta ve sol hepatik venin ortak bir trunkusla VCI’ya drene olduğu saptandı.

Çalışmamızda; olgular segment 5 ve 8’i drene eden ven sayılarına ve sağ aksesuar hepatik ven varlığına göre sınıflandırıldı. Olguların çoğunluğunda birden fazla segment 5-8 veni ve aksesuar ven bulunuyordu.

Segment 5-8 venlerinde çap genişliği fazla olanlar sıklıkla proksimaldeki dallardı.

Olguların %84’ünde aksesuar hepatik ven bulunuyordu. Aksesuar hepatik venlerin çoğunluğunu inferiordaki venler oluşturuyordu ve çapı 5 mm’den geniş olan aksesuar venlerin büyük kısmı inferiordaki venlerdi.

Sonuç: Çalışmamızda, CVKN verici adaylarında, venöz yapıların preoperatif değerlendirilmesinde kullanılan MDBT venografi tekniğinin faydaları değerlendirildi. MDBT ile anatominin istenilen planda ve açılarda gösterilebilmesi sayesinde, vasküler varyasyonlar kolaylıkla ve ayrıntılı bir şekilde incelenebilir.

Sağ lob transplantasyonu planlanan verici adaylarının hepatik venöz anatomisinin MDBT ile preoperatif incelenmesi; oluşabilecek komplikasyonların önlenmesi için gereklidir.

Anahtar kelimeler: Karaciğer nakli, multidetektör BT, hepatik ven varyasyonu.

SUMMARY

RETROSPECTIVE EVALUATION OF HEPATIC VENOUS VARIATIONS IN LIVE DONORS WITH MULTIDETECTOR COMPUTERISED TOMOGRAPHY BEFORE LIVER TRANSPLANTATION

Introduction: Evaluation of hepatic venous anatomy in living donor liver transplantation (LDLT) with multidetector CT (MDCT) provides preoperative information. In this study we aimed to evaluate the number, calibrations and anatomical variations of right lobe accessory veins, middle hepatic vein and segment 5 - 8 veins with MDCT.

Material and Methods: 100 consecutive donors individuals to be evaluated with MDCT were included in this study. Maximum intensity projection, multiplanar reformation and volume rendering methods were used. For statistical evaluation, Pearson's correlation coefficient, Unpaired t test and Kruskal Wallis Variant Analysis were used.

Findings: There were 67 male and 33 female donors with mean age of 33,250 (± 11.03 years).

Seventy of the donors (70%) had a common trunk draining both MHV and LHV into IVC.

In our study; cases were classified according to number of veins draining segment 5-8 and presence or absence of right accessory hepatic vein. Most of them had more than one segment 5-8 veins.

Segment 5 and 8 veins with larger diameters were frequently found to be the proximal ones.

Accessory hepatic veins were present in the great majority of the cases (84%). The majority of the accessory hepatic veins in our cases were the right inferior hepatic veins. Additionally, the majority of the accessory veins with diameters greater than 5 mm were the accessory veins draining the inferior levels.

Conclusion: In this study, the value MDCT venography was assessed in the preoperative evaluation of venous structures in potential living donors. Due to the possibility of demonstration of anatomy in various planes and angles, hepatic venous vascular variations were detected easily.

In order to prevent surgical complications during and after surgery, the detailed venous anatomy of the potential living right liver lobe donors could, and for the time being should, be evaluated by MDCT before transplantation.

Key words: Liver transplantation, multidetector CT, hepatic vein variation.

KAYNAKLAR

1. Onodera Y, Omatsu T, Nakayama J, Kamiyama T, Furukawa H, Todo S, Nishioka T, Miyasaka K. Peripheral anatomic evaluation using 3D ct hepatic venography in donors:significance of peripheral venous visualization in living-donor liver transplantation. AJR:183, October 2004.
2. Sahani D, Mehta A, Blake M, Prasad S, Harris G, Saini S. Preoperative hepatic vascular evaluation with CT and MR angiography: Implications for surgery. RadioGraphics 2004; 24:1367–1380.
3. Taranikanti V, Dhar P. Large accessory hepatic veins - a case report. J Anat. Soc. India 52(2) 174-176 (2003).
4. Cheng Y, Huang T, Chen C, Chen T, Huang C, Ko S, Lee T. Variations of the left and middle hepatic veins: application in living related hepatic transplantation. J Clin Ultrasound 24:11-16, January 1996.
5. Ovalle W, Nahirney P. Netter's essential histology, Güneş Kitabevi, 2009; 312.
6. Moore K, Persaud T. Klinik yönleri ile insan embriyolojisi, İstanbul, 2002;279.
7. Kayalı H, Şatıroğlu G, Taşyürekli M. İnsan embriyolojisi, Alfa Basım Yayım Dağıtım, 1992.
8. Petorak İ, Medikal embriyoloji-histoloji, Osman Aykaç Matbaası. 1984.
9. Kayalı H, Özel histoloji. İÜCTF Yayını, 1992.
10. Sadler T. Langman's medical embryology. Chapter 13: Digestive System; 285-319.
11. Sadler T. Langman's medical embryology. Chapter 11: Kardiyovasküler Sistem; 223-274.
12. Karaliotas C, Broelsch C, Habib N(eds.) Liver and biliary tract surgery embryological anatomy to 3D-imaging and transplant innovations. SpringerWienNewYork. Dalley A, Moore K. Chapter 1; 3-10.
13. Tekelioğlu M, Özel histoloji ince yapı ve gelişme, Ankara, 2002.
14. Young B, Lowe J, Stevens A, Heath J. Weater's Functional histology, 2006.
15. Arıncı K, Elhan A. Anatomi 1. cilt, Güneş Kitabevi, 2001; 265-273.
16. Moore K, Dalley F. Clinically oriented anatomy, 5th Edition. 289-301.
17. Kuran O. Sistematik anatomi. Filiz Kitabevi, 1983.
18. Snell RS. Klinik anatomi. Nobel & Yüce, 1994.

19. Zeren Z. İnsan anatomisi. Ekim yayınları, 1971.
20. Dahnert W. Radiology review manual, 5th Edition. Lippincott Williams and Wilkins, 2003.
21. Oğuz M, Aksungur EH, Bıçakçı K, Çelikleş M. Ultrasonografi. Nobel Tıp Kitabevi, 1997.
22. Skandalakis J, Colborn G, Weidman T, Foster R, Kingsnorth A, Skandalakis L, Skandalakis P, Mirilas P. Skandalakis' surgical anatomy. Chapter 19. Liver.
23. Williams P, Warwick R, Dyson M, Bannister L. Gray's anatomy, London, 1989; 818.
24. Şaylısoy S, Atasoy Ç, Ersöz S, Karayalçın K, Akyar S. Multislice CT angiography in the evaluation of hepatic vascular anatomy in potential right lobe donors. *Diagn Interv Radiol* 2005; 11:51-59.
25. Ulutaş İ. Anatomi ders kitabı, İzmir, 1984; 182-193.
26. McClusky DA III, Skandalakis LJ, Colborn GL, Skandalakis JE. Hepatic surgery and hepatic surgical anatomy: historical partners in progress. *World J Surg* 1997;21:330-342.
27. Popper H. Vienna and the liver. In Brunner H, Thaler H (eds). *Hepatology: A Festschrift for Hans Popper*. New York: Raven Press, 1985, pp. 1-14.
28. Richter GM, Noeldge G, Palmz JC. The transjugular intrahepatic protosystemic stent-shunt (TIPS): experience results of a pilot study. *Cardiovasc Intervent Radiol* 1990;13:200.
29. Torres A, Cuadrado J, Pinilla İ, Parro'n M, Vicente E, Santamarı'a M. Multidetector CT in the evaluation of potential living donors for liver transplantation. *RadioGraphics* 2005; 25:1017-1030.
30. Nakamura S, Tsuzuki T. Surgical anatomy of hepatic veins and the inferior vena cava. *Surg Gynecol Obstet* 1981; 152:43-50.
31. Fisher R, Wall S, Hricak H, McCarthy S, Kerlan R. Hepatic vascular anatomy on magnetic resonance imaging. *AJR* 144:739-746, April 1985.
32. Baert A, Knauth M, Sartor K. *Imaging in transplantation*, Germany, 2008; 111-119. Zamboni G, Pedrosa I, Kruskal J, Raptopoulos V. *Imaging of liver transplantation*.
33. Oyar, O. BT çekim protokolleri. İstanbul Tıp Kitabevi, 2008.

34. Tuncel E. Klinik Radyoloji. 2.baskı. Bursa: Nobel&Güneş Tıp Kitabevi. 2008:98-100.
35. Lipson S. MDBT and workstations. Springer Science Business Media, New York , 2006
36. Yu PF, Wu J, Zheng SS. Management of the middle hepatic vein and its tributaries in right lobe living donor liver transplantation. Hepatobiliary Pancreat Dis Int 2007; vol 6, no 4: 358-363.
37. Tanaka K, Yamada T. Living donor liver transplantation in Japan and Kyoto University: what can we learn? J Hepatol 2005;42:25-28.
38. Lee SG. Asian contribution to living donor liver transplantation. Journal of Gastroenterology and Hepatology 21(2006) 572–574.
39. Pan GD, Yan LN. Problems in adult living donor liver transplantation using the right hepatic lobe. Hepatobiliary Pancreat Dis Int 2006;5:345-349.
40. Lee SG. Techniques of reconstruction of hepatic veins in living-donor liver transplantation, especially for right hepatic vein and major short hepatic veins of right-lobe graft. J Hepatobiliary Pancreat Surg (2006) 13:131–138.
41. Kiuchi T, Kasahata M, Uryuhara K, et al: Impact of graft size mismatching on graft prognosis in liver transplantation from living donors. Transplantation 67:321, 1999.
42. Orguc S, Tercan M, Bozoklar A, Akyildiz M, Gurgan U, Celebi A, Nart D, Karasu Z, Icoz G, Zeytunlu M, Yuzer Y, Tokat Y, Kılıc M. Variations of hepatic veins: helical computerized tomography experience in 100 consecutive living liver donors with emphasis on right lobe. Transplantation Proceedings 2004; 36: 2727–2732.
43. Kruskal JB, Raptopoulos V. How I do it: preoperative CT scanning for adult living right lobe liver transplantation. Eur Radiol 2002; 12:1423-1431.
44. Varotti G, Gondolesi G, Goldman J, Wayne M, Florman S, Schwartz M, Miller C, Sukru Emre. Anatomic Variations in Right Liver Living Donors. J Am Coll Surg Vol. 198, No. 4, April 2004.
45. Nakamura S, Tsuzuki T. Surgical anatomy of the hepatic veins and the inferior vena cava. Surg Gynecol Obstet 152:43, 1981.

46. Kamel IR, Kruskal JB, Keogan MT, Goldberg SN, Warmbrad G, Raptopoulos V. Multidetector CT of potential right-lobe liver donors. *AJR Am J Roentgenol* 2001; 177:645-651.
47. Kamel IR, Kruskal JB, Pomfret EA, Keogan MT, Warmbrand G, Raptopoulos V. Impact of multidetector CT on donor selection and surgical planning before living adult right lobe liver transplantation. *AJR Am J Roentgenol* 2001; 176:193-200.
48. Kamel IR, Raptopoulos V, Pomfret EA, Kruskal JB, Kane RA, Yam CS, Jenkins RL. Living adult right lobe liver transplantation: imaging before surgery with multidetector multiphase CT. *AJR Am J Roentgenol* 2000; 175:1141-1143.
49. Marcos, A, Ham JM, Fisher RA, Olzinski AT, Posner MP. Surgical management of anatomical variations of the right lobe in living donor liver transplantation. *Annals of Surgery* 2000;231 (6) : 824-31.
50. Deshpande RR, Heaton ND, Rela M. Surgical anatomy of segmental liver transplantation. *Br J Surg* 2002; 89:1078-1079.
51. Sahni D, Harjeet, Chawla YK, Jit I. Gross anatomy of the retrohepatic segment of the inferior vena cava in northwest Indians. *Indian J Med Res*, July 2006; 124: 63-70.
52. Wind P, Douard R, Cugnenc P, Chevallier J. Anatomy of the common trunk of the middle and left hepatic veins: application to liver transplantation. *Surg Radiol Anat* 1999; 21: 17-21.

EKLER

EK 1. Etik Kurul Onay Formu