

**T.C.  
İNÖNÜ ÜNİVERSİTESİ  
TIP FAKÜLTESİ**

**EKSTERNAL FİKSATÖRLE TEDAVİ EDİLEN  
AÇIK TİBİA DİAFİZ KIRIKLARININ ORTA  
TAKİP SÜRELİ SONUÇLARI**

**UZMANLIK TEZİ**

**DR. MEHMET BAYDAR  
ORTOPEDİ VE TRAVMATOLOJİ ANABİLİM DALI**

**TEZ DANIŞMANI**

**DOÇ.DR. AHMET HARMA**

**MALATYA 2010**

**T.C.  
İNÖNÜ ÜNİVERSİTESİ  
TIP FAKÜLTESİ**

**EKSTERNAL FİKSATÖRLE TEDAVİ EDİLEN  
AÇIK TİBİA DİAFİZ KIRIKLARININ ORTA  
TAKİP SÜRELİ SONUÇLARI**

**DR. MEHMET BAYDAR  
ORTOPEDİ VE TRAVMATOLOJİ ANABİLİM DALI**

**TEZ DANIŞMANI  
DOÇ.DR. AHMET HARMA  
MALATYA 2010**

## İÇİNDEKİLER

	<b>Sayfa</b>
TABLolar DİZİNİ.....	III
ŞEKİLLER DİZİNİ.....	IV
RESİMLER DİZİNİ.....	V
SİMGE VE KISALTMALAR DİZİNİ.....	VI
I- GİRİŞ VE AMAÇ.....	1
II- GENEL BİLGİLER.....	3
II.1- TARİHÇE.....	3
II.2- ANATOMİ.....	8
II.2.a- Kemik Yapılar.....	8
II.2.b- Kompartmanlar.....	10
II.2.c- Kaslar.....	11
II.2.d- Sınırlar.....	16
II.2.e- Damarlar.....	18
II.3- AÇIK TİBİA DİAFİZ KIRIKLARI.....	21
II.3.a- Epidemiyolojisi ve Etyopatolojisi.....	21
II.3.b- Klinik Hikaye ve Fizik Muayane.....	27
II.3.c- Radyolojik Değerlendirme.....	29
II.3.d- Sınıflandırma.....	30
II.3.e- Tedavi.....	36
II.3.f- Komplikasyonlar.....	56
II.3.g- Rehabilitasyon.....	59
III- GEREÇ VE YÖNTEM.....	61
III.1- Cerrahi Teknik.....	65
III.2- İstatistiksel İncelemeler.....	67
IV- BULGULAR.....	68
IV.1- Olgularımızdan örnekler.....	75
V- TARTIŞMA.....	83
VI- SONUÇ.....	93
VII- ÖZET.....	95
VIII- İNGİLİZCE ÖZET.....	97
IX- KAYNAKLAR.....	99

## TABLolar DİZİNİ

	<b>Sayfa</b>
Tablo 1 Açık tibia kırıklarının oluş nedenleri.....	22
Tablo 2 ATLS ( <i>Advanced Trauma Life Support</i> , İleri Travma Yaşam Destek Sistemi) prensipleri.....	28
Tablo 3 Gustilo-Anderson Sınıflaması.....	31
Tablo 4 Tscherne kırık sınıflamasıyla bağlantılı Hannover kırık sınıflaması.....	33
Tablo 5 AO'nun açık kırıkta yumuşak doku değerlendirme sistemi.....	34
Tablo 6 MESS ( <i>Mangled Extremity Severity Score</i> , Hasarlanmış Ekstremitte Şiddeti Skoru).....	38
Tablo 7 Antibiyotik profilaksisi.....	39
Tablo 8 Karlstrom-Olerud fonksiyonel değerlendirme sistemi.....	64
Tablo 9 Hastaların bireysel özellikleri ve kırık tipleri.....	69
Tablo 10 Açık kırık tipine göre bulgular.....	71
Tablo 11 Açık kırık tipine göre Karlstrom-Olerud fonksiyonel değerlendirme sonuçları.....	73

## ŞEKİLLER DİZİNİ

		<b>Sayfa</b>
Şekil 1	Tibianın önden, yandan ve arkadan görünümü.....	9
Şekil 2	Fibulanın önden ve arkadan görünümü.....	10
Şekil 3	Bacağın ortasından geçen enine kesitte kompartmanların görünümü.....	11
Şekil 4	Ön kas grubu.....	12
Şekil 5	Yan kas grubu.....	13
Şekil 6	Yüzeyel arka kas grubu.....	14
Şekil 7	Derin arka kas grubu.....	16
Şekil 8	Bacak sinirlerinin önden ve arkadan görünümü.....	17
Şekil 9	Bacak arterlerinin önden ve arkadan görünümü.....	19
Şekil 10	Bacak venlerinin içten ve arkadan görünümü.....	21
Şekil 11	Direkt mekanizma ile açık tibia kırık oluşumu.....	23
Şekil 12	İndirekt zorlama ile oluşan tibia kırığı.....	24
Şekil 13	Bazı tibia kırık örnekleri.....	25
Şekil 14	Tibia-fibula kırığı ön-arka ve yan grafi.....	29
Şekil 15	Damar yaralanması olan hastada arteriografi.....	30
Şekil 16	AO/OTA morfolojik kırık sınıflaması.....	35
Şekil 17	Eksternal fiksator şekilleri.....	50
Şekil 18	Güvenli çivi ve tel geçiş bölgeleri.....	52

## RESİMLER DİZİNİ

### Sayfa

Resim 1	Olgu 1: Preoperatif ön-arka ve yan grafiler.....	75
Resim 2	Olgu 1: Postoperatif ön-arka ve yan grafiler.....	75
Resim 3	Olgu 1: 72. ayda çekilen ön-arka ve yan grafiler.....	76
Resim 4	Olgu 1: Önden ve yandan görünümü.....	76
Resim 5	Olgu 2: Preoperatif ön-arka ve yan grafiler.....	77
Resim 6	Olgu 2: Postoperatif ön-arka ve yan grafiler.....	77
Resim 7	Olgu 2: Postoperatif 9.ayda kaynamama nedeniyle fiksator çıkarıldıktan sonraki ön-arka ve yan grafiler.....	77
Resim 8	Olgu 2: Ilizarov sonrası ön-arka ve yan grafiler.....	78
Resim 9	Olgu 2: 24. ayda ön-arka ve yan grafiler.....	78
Resim 10	Olgu 2: Önden ve yandan görünümü.....	78
Resim 11	Olgu 3: Postoperatif ön-arka ve yan grafiler.....	79
Resim 12	Olgu 3: 16. aydaki ön-arka ve yan grafiler.....	79
Resim 13	Olgu 3: Önden ve yandan görünümü.....	80
Resim 14	Olgu 4: Preoperatif ön-arka ve yan grafiler.....	80
Resim 15	Olgu 4: Postoperatif ön-arka ve yan grafiler.....	80
Resim 16	Olgu 4: Segment transpotu yapılırken çekilen ön-arka ve yan grafiler.....	81
Resim 17	Olgu 4: 27. ayda çekilen ön-arka ve yan grafiler.....	81
Resim 18	Olgu 4: Önden ve yandan görünümü.....	82

## SİMGE VE KISALTMALAR DİZİNİ

- M** : Musculus  
**A** : Arteria  
**V** : Vena  
**N** : Nervus  
**Lig** : Ligamentum  
**Art** : Articulatio  
**ATLS** : Advanced Trauma Life Supports (İleri Travma Yaşam Destek Sistemi)  
**AO** : Arbeitsgemeinschaft für Osteosynthesefragen  
**ASIF** : Association for the Study Internal Fixation  
**OTA** : Orthopaedic Trauma Association  
**MESS**: Mangled Extremity Severity Score (Hasarlanmış Ekstremitte Şiddeti Skoru)  
**İMÇ** : İntramedüller Çivi  
**rhBMP-2**: Recombinant Human Bone Morphogenic Protein-2  
**PTB** : Patellar Tendon destekli Bearing  
**cm** : Santimetre  
**mm** : Milimetre  
**MİPPO**: Minimal İnvaziv Perkütan Plak ile Osteosentez  
**ROM** : Range of Motion  
**AİTK** : Araç İçi Trafik Kazası  
**ADTK**: Araç Dışı Trafik Kazası  
**ASY** : Ateşli Silah Yaralanması  
**Kg** : Kilogram  
**CAK** : Cisim Altında Kalma  
**YD** : Yüksekten Düşme

## I - GİRİŞ VE AMAÇ

Tibia açık kırığı epidemiyolojisi ülkelerin sanayi ve trafikle ilgisi, insanların spor uğraşısı (futbol, kış sporu vb ) ve sosyo-kültürel yapısına (ateşli silah yaralanmaları, damdan düşme, yüksekten düşme, merdivenden düşme) göre değişkenlik gösterir (3).

Tibianın anteromedialinde uzunluğu boyunca üçte bir gibi geniş yüzeyi hemen cilt altında olduğundan, diğer önemli uzun kemiklere göre açık kırık oranı 5 kat daha fazladır. Tibianın damarsal beslenmesi bol adele ile çevrili diğer kemiklere göre daha fazla risk altındadır (1,2).

Tibia açık kırıkları çok eski çağlardan beri ortopedi ve travmatolojinin en önemli sorunlarından biridir (87). Açık tibia kırıklarında sonucu belirleyen en önemli faktörün yumuşak doku olduğu konusunda herhangi bir tartışma yok iken tespitin en iyi metodu konusunda tartışmalar mevcuttur. Birçok tedavi yöntemi uygulanmıştır (22, 29, 39, 55, 63, 67, 69, 74, 76, 81, 82, 83).

Alçı ile tedavi, basit tipteki, aşırı yumuşak doku yaralanması olmayan hastalarda tercih edilir. Bununla birlikte yanlış kaynama ve kaynamama riski artmakta, uzun süre tespit sonrası eklem sertliğine neden olmaktadır (22).

Açık tibia kırıklarında plak vida ile tedavisi kabul edilemez enfeksiyon oranı nedeniyle kullanılmamaktadır (65). Ancak son zamanlarda geliştirilen biyolojik plakların minimal invaziv olarak bazı açık kırıklarda alternatif olarak kullanılmaktadır (69). Bu uygulamalar daha çok metafizer bölge ve eklem içi kırıklarında tercih edilmektedir.



Açık kırıklarda endosteal dolaşımının korunması için geliştirilen tespit sistemleri ile kaynama sorunların giderilmesi amaçlanmıştır. Oymasız intramedüller çivileme ve eksternal tespit dolaşımı en iyi koruyan tespit sistemleri olsa da, iki yöntemin de bazı avantaj ve dezavantajları bulunmaktadır (16, 29).

Son yıllarda oymasız intramedüller çivilemenin daha düşük oranda reoperasyon ve yanlış kaynamanın olması nedeniyle kullanımı artmaktadır (29, 30, 66). İntramedüller çiviler için Tip I ve Tip II açık kırıklarda başarılı sonuçlar bildirilmekle birlikte, intramedüller çivi kullanımı aşırı kontamine yaralarda önerilmemektedir (84,85).

Teknoloji ile birlikte stabilitesi arttırılan eksternal fiksatörler daha kolay uygulanabilir ve daha az invazivdir. Parçalı ya da kemik kayıplı, kontamine yaralanmalarda endosteal ve periosteal dolaşımı koruyarak iyi bir tedavi seçeneği sunmaktadır. Önemli kemik kaybı olan açık kırıklarda Ilizarov tekniği distraksiyon osteogenezi ile kemik transportu sağlayacağından ve kemik greftlemesini azaltacağından daha avantajlıdır. Minimal kemik kaybı olanlarda ve doku defektinin flep ile kapatılmasında unilateral eksternal fiksatör daha iyi avantaj sağlamaktadır (79, 80, 86). Eksternal fiksatörlerin en büyük dezavantajı % 30 gibi yüksek oranda görülen çivi dibi enfeksiyonudur (67, 72, 78).

Tedavinin amacı en düşük enfeksiyon oranı ile kemik ve yumuşak doku iyileşmesini sağlamak ve en kısa zamanda normal fonksiyonları elde etmektir.

Bu tez çalışmamızda açık tibia diafiz kırığı ile başvuran hastalarımıza uyguladığımız unilateral ve sirküler eksternal fiksatör tedavisinin etkinliğini literatür ışığında ve hastalarımızın fonksiyonel sonuçlarını değerlendirmek için yapılmıştır.

## **II - GENEL BİLGİLER**

Tibia proksimalde diz eklemi, distalde ayak bileği eklemine oluşturan anatomik özellikleri nedeniyle sıklıkla yaralanmalara maruz kalır. Bu nedenle tibia diafiz kırıkları uzun kemiklerin en sık görülen kırıklarıdır. Tibianın uzunluğu boyunca üçte bir gibi geniş yüzeyi hemen cilt altında olduğundan, diğer önemli uzun kemiklere göre açık kırıkların en sık rastlandığı kemiktir. Buna ilaveten, tibianın damarsal beslenmesi bol adele ile çevrili diğer kemiklere göre daha fazla risk altındadır (1,2).

### **II.1- TARİHÇE**

#### **Açık Kırık Tarihçesi**

İnsanlar varolduklarından beri kırıkların ancak stabil halde tutulunca iyileşebileceğini öğrenmişler ve değişik, tıbbi olmayan yöntemlerle dıştan tespit yaparak stabilite sağlamaya çalışmışlardır.

Açık kırıklar Hipokrat (M.Ö.460–377) döneminden beri bilinir. Hipokrat dönemi doktorları açık kırıklarda en çok damar sinir yaralanması üzerinde durulması gerektiğini ve süratle tedavisinin yapılmasının ilke edinmiştir.

Papiruslara ait incelemeler özellikle açık tibia kırığına ait tedavi mısırlılar döneminde tahtalar ile tespit edildiği görülmüşse de Hipokrat' ın tibia kırıklarında belirttiği bandaj tekniği ve bandajın aralıklarla kontrol ve takibi ilk önemli tedavi sayılabilir (3)

Sonraki yüzyıllarda açık kırıkların birçoğunun bir ayda sepsisten öldüğü bildirilmiştir. Bir dönem kızdırılmış demir ucu ile nekrotik dokular koterize edilmiştir.

Savaşçılara 1338'de silah tozu verildiğinde açık kırık artmıştır. 1346'da Crecy savaşında topçu ateşi kullanılması, 1364'te Perugia'da topçu ateşleriyle savaşın sürdürülmesi ağır açık tibia kırığı ve amputasyonlara neden olmuştur.

1638'de Turin savaşında yarayı kızgın yağla koterize etmişler. Yüksek ateşi olan açık kırıklarda amputasyon önermiştir.

Napolyon'un başcerrahı Larrey (1766–1842) açık kırıklarda erken debridmanla daha başarılı sonuç alındığını ortaya koymuştur.

Yara antisepsisinin öncülerinden olan Joseph Lister 1867'de açık kırık yaralarının debridmandan sonra asid karbolik (fenol) ile doldurarak mikropları öldürmeye çalışmıştır.

1866'da incelenen 96 tibia açık kırığından 36'sının (%38) öldüğünü 28'inde (%27) amputasyon gerektiğini bildirmiştir (3).

1875'de uygulamaya konulan Thomas atel ile tespit, özellikle açık kırıkların ilk yardım ve tedavisinde yeni bir uygulama getirdi ve ölüm oranlarının azalmasına yardımcı olmuştur.

Birinci dünya savaşı başlarında başlayan ve zamanla yaygınlaşan antiseptik solüsyonlar (hypochloride diğer ismi ile dakin-carrel) kullanılmaya başlanmış ve bunlarla ilgili yapılan çalışmada sepsis oranı % 26 olarak saptamışlardır (3).

İkinci dünya savaşı ile lokal ve genel sulfanamid tedavisi, yaranın geniş debridmanı ve primer kapanması görüşü geldi. İkinci dünya savaşı sonlarında penisilin, 1946'da da streptomycin gibi güçlü antibiyotikler kullanılmaya başlandı.

Tscherne 1960 başlarında erken ve yeterli debridman ve antibiyotiğin savunucusu oldu. Tscherne açık kırık tedavisinin 4 dönemini tanımlamıştır. İlk dönem ya da antiseptiklerden önceki dönem, 20. yüzyılda sonlanmıştır ve ölüm oranları çok yüksektir. Volkmann bu dönemde ölüm oranını % 38,5 olarak bildirmiştir. Ekstremitte koruma dönemi her iki dünya savaşını da içine almıştır, fakat yüksek amputasyon insidansı nedeniyle ekstremitte protezi tasarımlarına

yönelik yoğun ilgi oluşmuştur. 1960'ların ortalarına kadar olan dönemi 3.dönem olarak adlandırmıştır ki, bu dönemde ilgi enfeksiyondan koruma ve antibiyotiklerin kullanılmasına odaklanmıştır. Ciddi yara debridmanı, internal ve eksternal tespit ile kesin stabilizasyon ve gecikmiş yara kapatılması 4. dönem olarak ve bu dönemi fonksiyon koruma olarak tanımlamıştır (1).

Gustilo 1955–1984 arasında antibiyotik, radikal debridmanlar ve yıkama ile komplikasyon oranlarının çok düştüğünü bildirmiştir (25, 26).

Açık kırıklarda cerrahi redüksiyon, internal ve/veya eksternal fiksator uygulamaları son 20 senedir tedavi şemasını yine değiştirdi.

### **Eksternal fiksator tarihçesi**

Eksternal fiksasyon önceleri alçılama olarak kırık tedavisinde uygulanmıştır. 1853' de Jean Francois Malgaigne pençe benzeri klempile patella kırığının perkütan olarak redüksiyonunu ve stabilize edilmesini bulmuştur. Bundan sonra birçok kemik fiksasyonu için eksternal fiksatöre başvurulmuştur. 1893'de rijit çivilerin perkütan olarak yerleştirilmesi ve özel bir eksternal cihazla bu çivilerin tuturulması önerilmiştir. Perkütan uygulanmış çivilerin alçı veya kemik çimentosu ile tespiti gibi (1,5).

1897'de kırık redüksiyonu ve immobilizasyonu için kırık hattının proksimaline ve distaline 2'şer adet çivi yerleştirerek eksternal rijid plak ile birleştirerek eksternal fiksator sistemi geliştirilmiştir. 1907'de Belçika'da bu sisteme oldukça benzer bir sistem tasarlandı. 1931'de çivilerin her iki kortekse yerleştirilmesini ve 2 harici tespit klempini önermişlerdir. 1934'te Roger Anderson kemik redüksiyonuna yararlı cihaz geliştirmiştir. Aynı zamanda transfiksasyon çivi yöntemini keşfetmiştir. Bu aleti kullanarak alçı yapılanaya kadar kırığın redüksiyonunu sağlamıştır. Daha sonra transfiksasyon çivilerini çerçeve ile birleştirmiştir. Bu çerçeveye, eklemleşen klemp ile barları dahil edip kırığın birçok planda ayarlanmasını sağlamıştır (1, 5).

1937'de bir veteriner köpeklerin uzun kemik kırıklarının tedavisinde harici bir alet ve çivi tespitini ayarlamıştır. 3 planda bağımsızca redüksiyonu sağlayarak başarılı sonuçlar bildirilmiştir. Veterinerin bu başarısı cerrahların insan uzun kemik kırıklarında eksternal fiksator kullanımı cesaretsizliği kırmıştır (1, 5).

Avrupa'da birçok cerrah Lambotte' un orjinal eksternal fiksator kavramını genişletmiştir. Raoul Hoffman 1938'de üniversal eklem küre ile çivileri rodla bağlayarak kompresyon sağlayan eksternal fiksator geliştirmiştir. Bu üniversal eklemli fiksator 3 planda kırığın düzgünlüğüne izin vermektedir. Ek olarak Hoffman rijit bar üzerinden kayarak kompresyon ve distraksiyon sağlamaktadır. Böylece ekstremitenin uzunluğunun restorasyonunu ya da interfragmenterik kompresyonu başarmıştır (5).

2. Dünya savaşı sonlarına doğru, askeri cerrahlar kullandıkları eksternal fiksatorün önemli komplikasyonlarını dökümanete etmişlerdir. Askeri cerrahlar eksternal fiksator kullanılması durdurulmasını önermişlerdir (6). İkinci dünya savaşından sonra eksternal fiksator yöntemi terkedilmiştir. Askeri cerrahlar eksternal fiksator kullanılması durdurulmasını önermesi nedeniyle uzun yıllar boyunca bu yöntem Amerika'da kabul görmedi. Hoffman kendi geliştirdiği eksternal fiksator uygulamalarının mükemmel sonuçlarını yayınladı. Bu sonuçlar eksternal fiksatorlerin popülaritesinin artmasına yol açtı (1, 5).

Bu yayınlar Amerikan ortopedik cerrahlar akademisinin kırıklar ve travmatik cerrahi komitesini harekete geçirmiş ve 1950'de bu yöntemin diğer kırık tedavisi yöntemleri arasındaki yeri ile yöntemin etkinliği ve pratikliği konusunda bir araştırma yapılmıştır. Bu yöntemin birçok dezavantajını ortaya koymuşlardır. Aynı zamanda stabil tespit sağladığı, kırık seviyesinin proksimal ve distaldeki eklem hareketine izin verdiğini, hastanede kalış süresini azalttığını tespit etmişlerdir. Komite, ortopedik cerrahide sınırlı kullanım alanı olmasına rağmen, bu yöntemi tam bir anatomi, fizyoloji bilgisine sahip ve cerrahi prensipleri bilen hekimler nezaretinde kullanılması gerektiği sonucuna varmışlardır. Komite ayrıca eksternal tespit kullanmayı düşünen bir ortopedik cerrahın, en az 200 hasta tedavi etmiş bir cerrahın gözetiminde özel eğitim alması gerektiğini ileri sürmüştür (1, 5).

1950-70'li yıllarda Amerika' da ortopedistler eksternal fiksatorleri tercih etmezlerdi. Özellikle parçalı deplase Colles ve deplase tibia fibula gibi özel problemleri olan kırıkların tedavisinde kullanılırdı (5).

Avrupada cerrahlar ikinci dünya savaşından sonra eksternal fiksator tekniklerini geliştirmeye devam ettiler. 1948'de Charnley eklem artrodezini

kolaylaştıran kendi kompresyon cihazının tanıtması ve hızla popüler olmuştur. 1960'lı yıllar boyunca Jacques Vidal ve Jose Andrey uzun kemiklerin septik nonunion tedavisinde rijit fiksasyona ihtiyaç duyulduğunu tanımladılar. Orjinal Hoffman çerçevesini modifiye ederek quadrilateral rijit fiksatorler geliştirdiler. Biyomekanik testler sonucu elde edilen veriler, en iyi rijiditeyi quadrilateral tasarımı fiksatorlerin sağladığını desteklemiştir (1, 5).

Rusya'da 1951'de Prof. Gavriil A. Ilizarov çalışmalarına Kurgan' da başlamıştır. Ilizarov cihazının uyguladığı bir hasta da vidaları yanlış döndürerek kompresyon yerine distraksiyon yapılması sonucunda radyolojik olarak yeni kemik oluştuğunu tespit etmiştir. Kemiğin bu potansiyelini saptadıktan sonra hayvanlarda deneysel çalışma yapmıştır. Sadece Rusya' da bilinen çalışmaları 1970' lı yıllarda batı yayınlarında görülmeye başlamıştır. Kemik içerisinden geçen gergin tellerle halkaları birleştirerek çalışabilir eksternal fiksatorü geliştirmiştir. Ilizarov yönteminin Avrupa' da da kabul görmesi ve yayılması, değişik modifikasyonların uygulamaya girmesi, tibia kırıklarının ve özellikle açık kırık tedavisinde önemli bir değişime neden olmuştur (7, 8).

Kronner transfiksasyon çivileri ve alçı komponentleri ile Ilizarov tasarımını modifiye etti (5).

Son zamanlarda titanyum yarım halka çerçeve tasarımını geliştirildi. Bu tasarım Andrey–Vidal çerçevesine göre kırığın pozisyonunu birçok planda daha kolay ayarlayabilmektedir. Aynı zamanda birçok planda yarım çivilerin girişine izin vermesi nedeniyle stabiliteye katkı sağlamakta ve transfiksasyon çivilerinin komplikasyonlarını en aza indirir (5).

Günümüzde bilgisayar programları yardımıyla bar düzenlemeleri yapılarak kırık aralığında anatomik redüksiyon sağlayan Taylor uzaysal çerçevesi geliştirilmiştir. Altı oblik barın iki halka ile bağlandığı özel bir halka ve tel fiksator tipidir (1).

Eksternal fiksator uygulamasında diğer önemli gelişme 1990'da yapılan çalışmalardır. Bu çalışmalarla tam-çivi eksternal fiksasyon için güvenli anatomik bölgeler belirlendi. Bu çalışmalar aynı zamanda enfeksiyonu en aza indirmek için eksternal fiksator uygulaması esnasında dikkat edilmesi gereken kriterleri belirlemiştir (5, 9).

Bu tarihi akışa uyarak eksternal fiksator tibiada özellikle açık kırıklarda son 20–25 senedir çok kullanılır olmuştur. Bu tekniğe ilginin artması birçok sebebe bağlıdır, bunların içinde çerçeve ebadı ve yapısındaki artış, daha büyük ve güçlü çiviler, daha iyi metaller, tekniğin ve endikasyonların daha iyi anlaşılması vardır (1, 3).

Ülkemizde eksternal fiksator uygulamaları 1964 yılında Egridir kemik hastanesinde Orhan Aslanoğlu tarafından başlatılmıştır. Daha sonra bu konuda ülkemizde en büyük seriye sahip olan Dr. Girgin olguya özgü fiksatorler geliştirmiştir (10, 11).

## **II.2- ANATOMİ**

Tibia proksimal ve distal kısımları haricinde kalın kortikal yapıda ve vasküler yönden fakir kemiktir. Tibianın anteromedial, fibulanın proksimal ve distal bölümü palpe edilebilir. Kapalı redüksiyonda bu bölümler önemlidir

### **II.2.a- Kemik yapılar:**

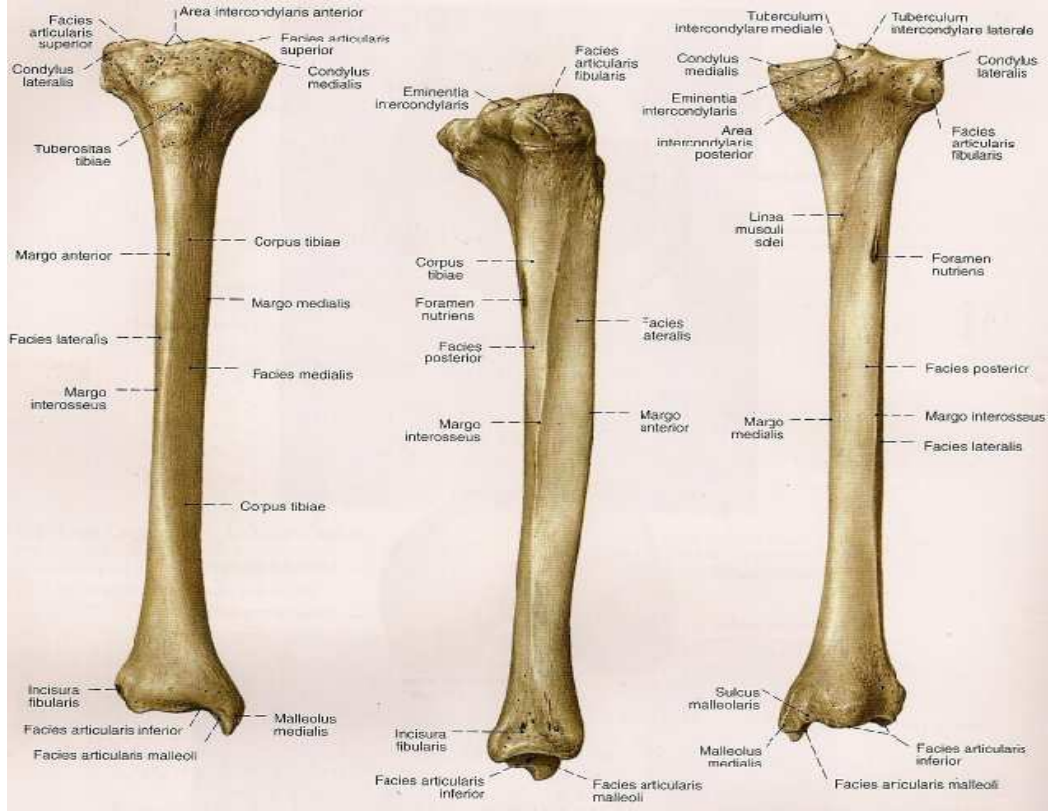
#### **Tibia**

Tibia konik, tübüler ve tepesi üçgen şeklinde kortikal kemiktir. Diafiz intramedüler kanal genişliği 8–15 mm kadardır. Extremitens proksimalis denilen üst ucu çok kalındır. Condylus lateralis ve condylus medialis adı verilen 2 kondilden oluşur. Condylus medialis daha büyüktür. İki condylus arasında eminentia intercondyla denilen kabarık saha bulunur. Eminentia da medial ve lateralde karşılıklı tuberculum intercondylare mediale ve tuberculum intercondylare laterale adı verilir (Şekil 1) ( 2, 3, 4 ).

Proksimal ucun ön yüzünde tüberositas tibiae denilen kabarıntı var. Condylus lateralis dış arka yüzünde facies articularis fibularis adlı eklem yüzü görülür.

Tibia cisminde 3 kenar ve 3 yüz bulunur. Margo anterior keskindir ve hemen cilt altındadır. Margo medialis yuvarlaktır. Margo interossea keskindir ve dışa bakar. Facies medialis, facies lateralis ve facies posterior olmak üzere 3 yüz vardır. Tibia anteromedial yüzü konkavdır. Medial yüz 25 derece kadar içe çukurluk yapar (Şekil 1)( 3, 4 ).

Extremities distalis daha incedir. Bu ucun iç tarafında aşağıya doğru uzanan kalın çıkıntıya malleolus medialis adı verilir. Bunun talusa bakan yüzüne facies articularis malleoli adı verilir. Distalde talusla eklem yapan facies articularis inferior vardır. Distalin lateral yüzünde incisura fibularis adlı çentik vardır (Şekil 1) (4).



**Şekil 1:** Tibianın önden, yandan ve arkadan görünümü

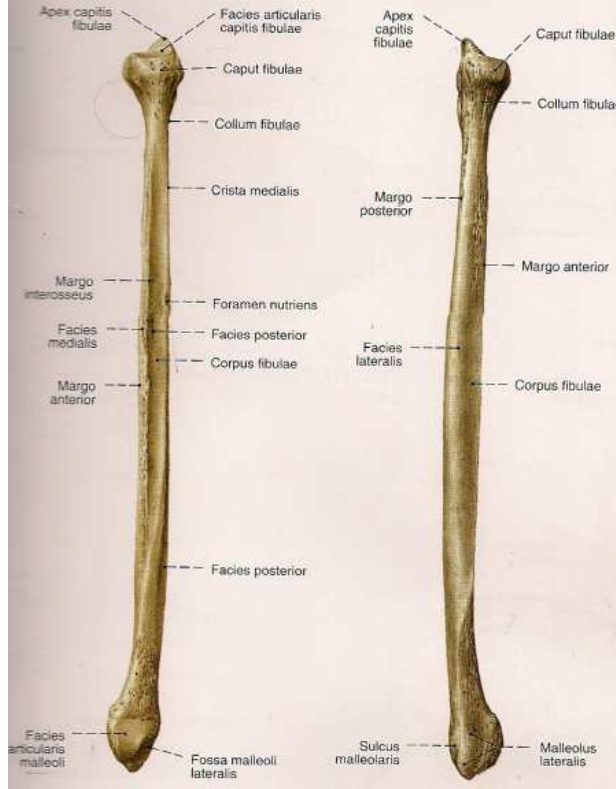
## Fibula

Fibula çapı daha az, tibia posterolateralinde ve kaslarla çevrilidir. İki kemik arasında ki açıklığa spatium interosseum denir. Bu aralık membrana interossea cruris ile kaplıdır. Fibulanın proksimal ucuna caput fibulae denir. Caput fibulae tepesi dışı arka tarafta apex capitis fibulae ile sonlanır. Caput fibulae medial tarafında facies articularis capitis fibulae adlı eklem yüzü vardır. Fibula ortasında 4 kenar görülür. Margo interossea, margo medialis, margo anterior, margo lateralis dir. Bu kenarlar arasında facies medialis, facies lateralis, facies posterior adlı 3 yüz görülür (Şekil 2) (4).

Fibula alt ucuna malleolus lateralis denir. Talusla eklem yapan iç yüzüne facies articularis malleoli denir. Malleolus lateralis arka yüzünde yukarıdan



aşağıya doğru uzanan sulcus malleoli fibulae adlı oluk vardır. Peroneal kasların tendonları geçer (Şekil 2) ( 4 ).



**Şekil 2:** Fibulanın önden ve yandan görünümü

## II.2.b- KOMPARTMANLAR

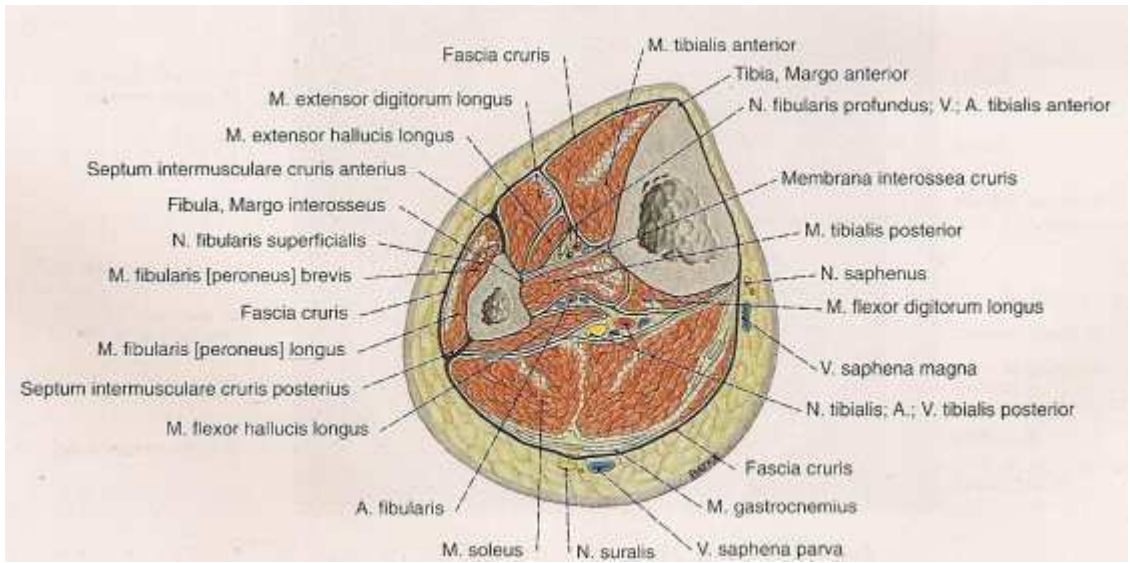
Tibia ve fibula 4 ayrı kompartmanla çevrilidir. Bunlar anterior, lateral, yüzeysel posterior ve derin posteriorudur.

Anterior kompartman tibia anterolateral, fibula ve membrane interossea'nın anteriorunda yer alır. Anteriorunda fascia cruris lateralinde septum intermusculare cruris anteriorus yer alır. Anterior kompartmanda m.tibialis anterior, m.extensör hallucis longus, m.extensör digitorium longus, m.peroneus tertius, n.peroneus profunda, a.tibialis anterior ve v.tibialis anterior yer alır (Şekil 3).

Lateral kompartman anteriorıda septum intermusculare anterior, posteriorıda septum intermusculare posterior ile çevrili crurisin lateralinde yer alır. Bu kompartman içerisinde m.peroneus longus, m.peroneus brevis, n.peroneus süperficialis bulunmaktadır (Şekil 3).

Posterior kompartman önde tibia, fibula interosseöz mebran, septum intermusculare posterior yer alır. Arkada fascia cruris ile çevrilidir. Septum intermusculare transversae ile derin ve yüzeysel kompartmana ayrılır (Şekil 3) (2, 4).

Yüzeysel posteriorda m.gastrocnemius, m.soleus, m.plantaris yer alır. Derin posteriorda m.popliteus, m.flexör hallucis longus, m.flexör digitorum longus, m.tibialis posterior, n.tibialis, a.tibialis posterior, v.tibialis posterior yer alır (Şekil 3) ( 2, 4).



**Şekil 3:** Bacağın ortasından geçen enine kesitte kompartmanların görünümü

## II.2.c- KASLAR

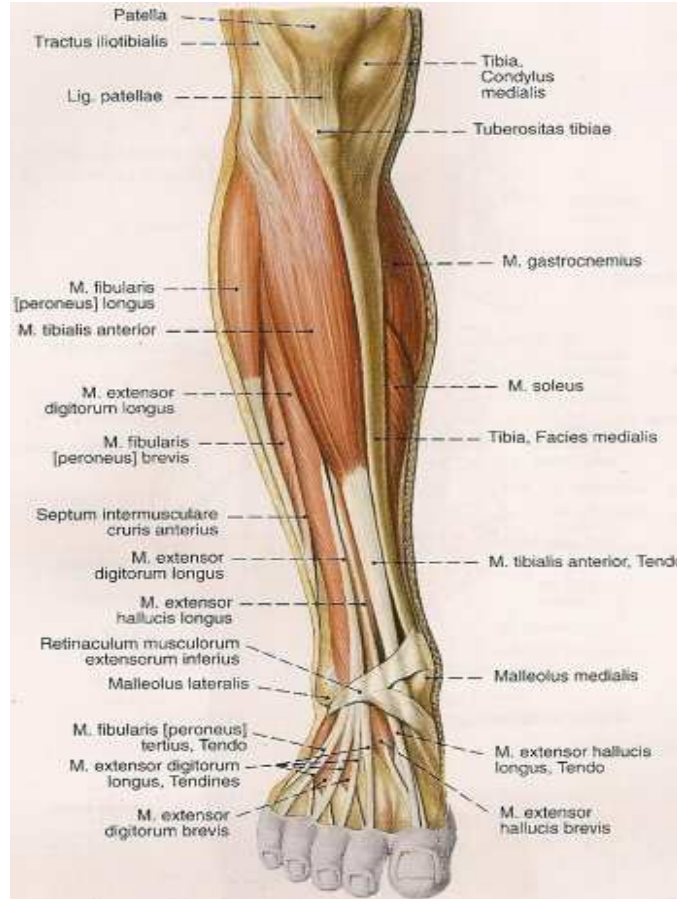
### Ön Kas Grubu

**1-M. tibialis anterior:** Tibia dış yüzü boyunca uzanır. Lateral tibia, membrana interossea anteriordan başlar os cuneiform mediale ve basis os meta tarsalis 1' e yapışır (Şekil 4). N. peroneus profunda ( L4, L5 ) ile innerve edilir. Ayağı dorsifleksiyona getirir ve invert eder.

**2-M. extensör hallucis longus:** Proksimal kısmı tibialis anterior ve ekstensör digitorum longusun derininde yer alır. Ayak bileğine doğru yüzeyelleşir. Origosu fibula 1/3 ortası ve membrana interossei'dir. İnsersiyosu başparmak distal falanks bazisinin dorsalidir (Şekil 4). N.peroneus profunda ( L5, S1 ) tarafından innerve edilir. Başparmağa ve ayağa dorsifleksiyon yaptırır.

**3-M.digitorum longus:** Anterior kompartmanın en dışta ki kasıdır. Tibianın condylus lateralis' i ile fibula ve membrana interossea ön yüzlerinden başlar alt retinaculumun altından geçerken 4 tendona ayrılır. Bunlar 2, 3, 4 ve 5. parmakların distal falanksın dosalden bazislerine yapışır (Şekil 4). Bunlar 2, 3, 4 ve 5. parmaklara dorsifleksiyon yaptırır. Ayağa dorsifleksiyon yaptırır. Biraz da eversiyona katkı sağlar. N. peroneus profunda (L5,S1) tarafından innerve edilir.

**4-M. peroneus tertius:** Distal fibula, membrana interossea' dan başlar lateral malleolus' un önünde m.extensör digitorum longus tan ayrılır. 5.metatarsın bazisine yapışır (Şekil 4). N.peroneus profunda (L5, S1 ) innerve edilir. Ayağa dorsifleksiyon ve eversiyon yaptırır.



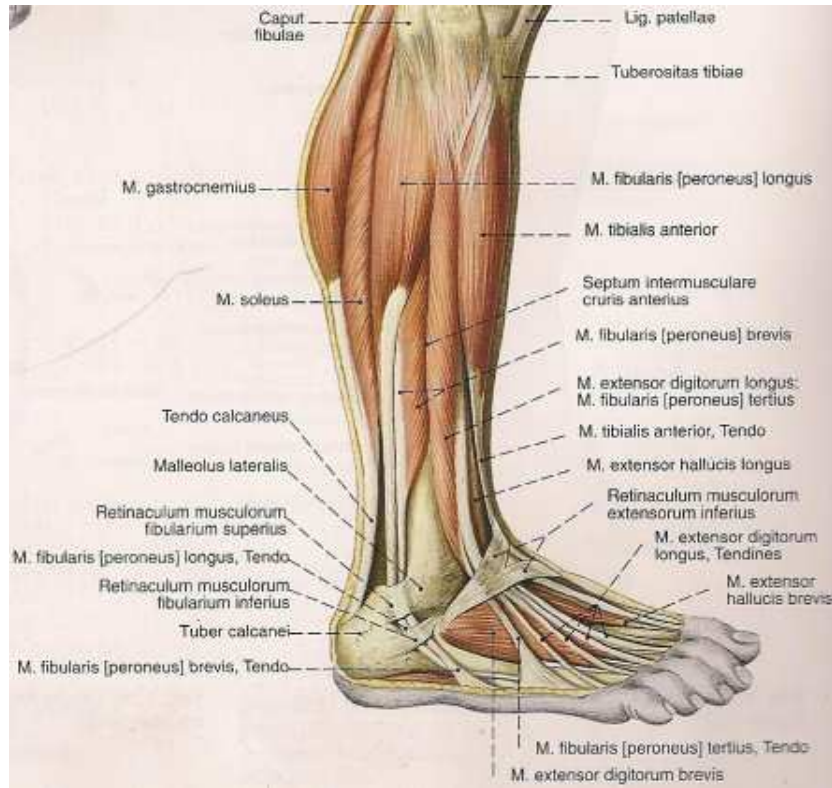
**Şekil 4:** Ön kas grubu

### Yan Kas Grubu

**1-M.peroneus longus:** Fibula başı ve 3/2 süperior lateral yüzünden başlar. Peroneus longus tendonu önce ayağın lateral kenarından tabana

dönerek cuboid kemiğin altındaki oluktan iç kenara doğru yönelir. Ayak tabanı kaslarının derininden geçerek medial cuneiforma ve 1.metatars bazisine yapışır (Şekil 5). N. peroneus süperficialis (L5, S1, S2) tarafından innerve edilir. Ayağa plantar fleksiyon ve eversiyon yaptırır.

**2-M.peroneus brevis:** M. peroneus longus'un derininde yerleşir. Distal lateral fibuladan başlar 5. metatars bazisine yapışır (Şekil 5). N.peroneus süperficialis (L5, S1, S2 ) tarafından innerve edilir. Ayağa eversiyon ve plantar fleksiyon yaptırır.



**Şekil 5: Yan Kas Grubu**

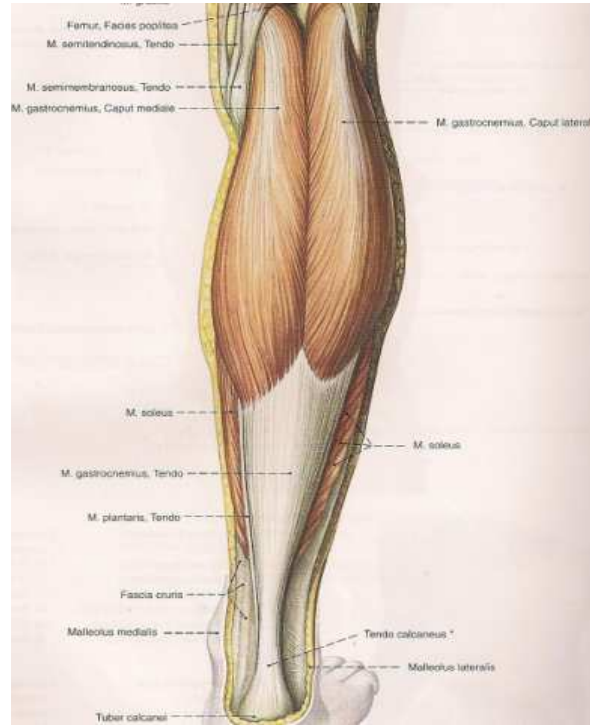
### **Yüzeyel Arka Grup Kasları**

**1-M.gastrocnemius:** Condylus femoralis medialis ve lateralis posteriordan başlar. Tendo calcaneus (Achillis tendonu) ile birlikte kalkaneusun arka yüzüne yapışır. Cruris posteriorundaki kabarıntıyı oluşturur. Medial ve lateral başı vardır (Şekil 6). Lateral başın içerisinde çoğu zaman fabella denilen bir sesamoid kemik yer alır. Bu sesamoid kemik dizin yan röntgen filmlerinde görülür. N. tibialis (S1, S2) tarafından innerve edilir. Diz eklemine fleksiyon

ayağa plantar fleksiyon yaptırır. Yürümenin en önemli kasıdır. Ayak bileği plantar fleksiyonda iken dize fleksiyon yaptırılmaz.

**2-M. soleus:** M.gastrocnemius derinindedir. Ayak parmakların ucunda yükselip dik dururken bacağın üst bölümünde yan taraflardan palpe edilebilir. Fibula başı ve arka yüzü, tibia arka yüzü iç kenarda linea musculi solei denir. Tendo calcaneus'la kalkaneusun arka yüzüne yapışır (Şekil 6). Başladığı yerde tendonumsu olur. Buna arcus tendineus m.solei denir. Bu yerden tibial damar ve sinirler ön yüzüne geçer. N. Tibialis (S1, S2) tarafından innerve edilir. Ayağa plantar fleksiyon yaptırır. Dik duruş pozisyonunda ayak bileği eklemine bacağı tespit eder ve bununla vücudun öne düşmesini engeller.

**3-M. plantaris:** Filogenetik olarak gerileyen m.palmaris logus gibi bir kaktır. Bazen bulunmayabilir. Linea supracondylaris femoralis lateralinden başlar m.gastrocnemius ve m.soleus arasında seyrederek tendo calcaneus' un iç kenarına yapışır (Şekil 6). N. Tibialis (S1, S2 ) tarafından innerve edilir. Ayağı plantarfleksiyona getirmesine yardımcı olur.



Şekil 6: Yüzeyel arka kas grubu

## **Derin Arka Kas Grubu**

**1- M. popliteus:** Fossa poplitea' nın derininde yer alan kastır. Femur dış kondilinin dış yüzü ve lateral menisküsün posteriorundan başlar diz eklemine çaprazlayarak linea solei' nin üstünde tibia arkasına yapışır (Şekil 7). N. tibialis (L4, L5, S1 ) tarafından innerve edilir. Diz eklemine fleksiyonuna katkı sağlar. Femur tespit edildiği zaman tibia'yaya iç rotasyon, tibia tespit edildiği zaman femura dış rotasyon yaptırır. Fleksiyon başlangıcında dış menisküsü arkaya çekerek femurun tibia üstünde öne doğru kaymasının önler.

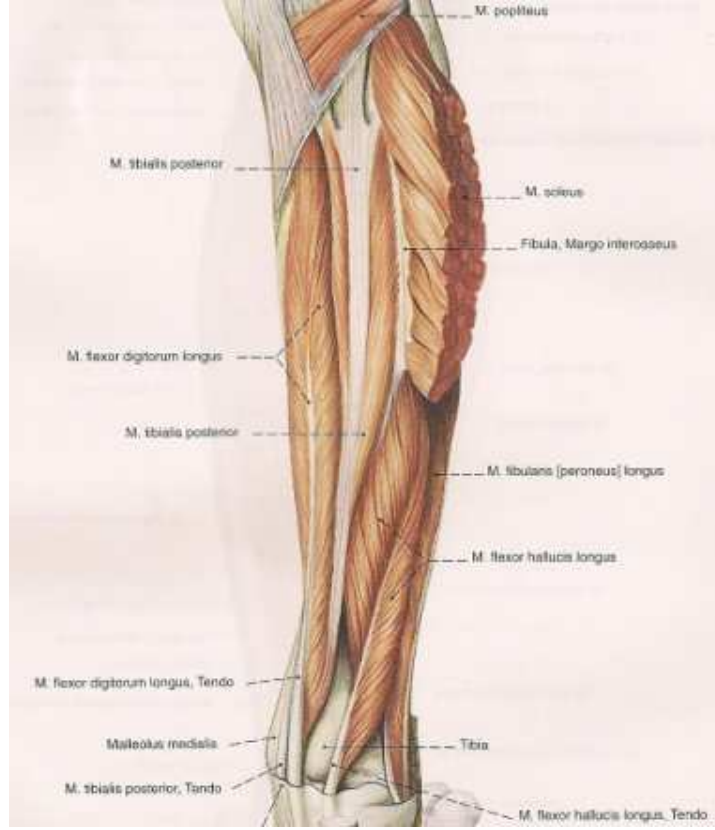
**2-M. flexör hallucis longus:** Derin bölümün en dışında yer alır. Fibula arka yüzü, 2/3 alt kısmından ve membrana interossei' den başlar. Başparmak distal falanks tabanının bazisine yapışır. M.flexör hallucis longus tendonu ayak bileği eklemine tam ortasının arkasından retinaculum flexorum içindeki kanaldan geçer. Talusun arkasındaki kendi ismini alan oluktan geçtikten sonra sustentaculum tali 'nin altından öne doğru gider. M. digitorum longus' u derinden çaprazlayarak yönelir. İki sesamoid kemiğin arasından geçer (Şekil 7). Sesamoid kemikler tendonu metatars başının basıncından korurlar. Distal falanks tabanına yapışır. N. tibialis (S2, S3) tarafından innerve edilir. Başparmağa plantar fleksiyon yaptırır. Arcus longitudinalis pedis'i destekler. Yürümede vücudun ileri atılmasında en önemli kastır.

**3-M. tibialis posterior:** Ortada ve en derinde yer alır. Tibia üst dış yüzü, membrana interossei ve fibula üst iç yüzünden başlar. Tuberositas naviculare, cuneiform, cuboid alt yüzleri, 2, 3, 4. metatars tabanlarına yapışır. Tibialis posterior tendonu retinaculum flexorum'un iç tarafında, medial malleolus'un arkasına dayanarak geçer (Şekil 7). N. Tibialis (L4, L5 ) tarafından innerve edilir. Ayak bileğine plantar fleksiyon ve inversiyon yaptırır. Arcus longitudinalis pedis'i alttan destekler.

**4-M. flexör digitorum longus:** Derin grubun en iç taraftaki kasıdır. Tibia arka yüzünden başlar 2, 3, 4 ve 5. parmaklar distal falanks tabanına yapışır. Tendonu medial malleolus'un ardında tibialis posterior tendonunun arkasından geçer (Şekil 7). N. tibialis (S1, S2 ) tarafından innerve edilir. Son 4 parmağa plantar fleksiyon, ayak bileğine plantar fleksiyon yaptırır. Arcus longitudinalis



pedis'i alttan destekler. Çıplak ayakla yürümede parmakların yeri kavraması yönünden önemli kıştır.



**Şekil 7:** Derin arka kas grubu

#### II.2.d. SİNİRLER

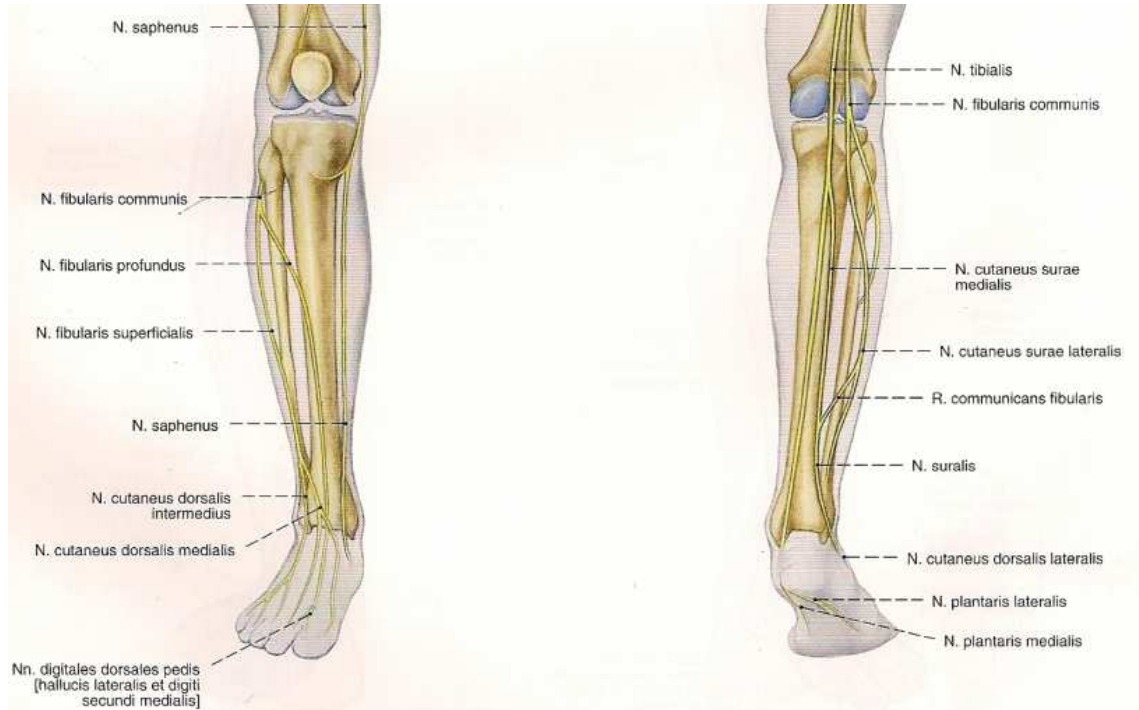
**N. femoralis ( L2, L4 ) :** N. cutaneus medialis ve n. saphnous dalları ile crurisin medial bölgesinin cuteneal duyusunu sağlar (2, 4).

**N. tibialis (L4, L5, S1, S2, S3 ) :** Siyatik sinirin ikinci uç dalıdır. Fossa poplitea' yı tam ortasından dikey olarak geçer. Fossa poplitea' dan geçen a.poplitea, v.poplitea ile birlikte derinden yüzeye doğru V.A.N sırasıyla geçer. Popliteal fossayı m.gastrocnemius'un iki başı arasından terk eder. Fossanın içinden dışa doğru n.cutaneus surae medialis dalını verir. Bu sinir r.communicans peronealisin n.surae cutaneus lateralis dalı ile birleşerek n.suralis' i yapar. Popliteal fossa içerisinde kas dallarını ve diz eklemine dallarını verir. M. Popliteus' un alt kenarında n.tibialis yandaş damarları ile birlikte arcus tendineus solei' nin derinine dalarak bacağın arka lojuna girer. M.tibialis posterior ile m.soleus kası arasından iç malleolus' un arkasına kadar

iner. Retinaculum flexorum' un derininde 3.kanaldan ayak tabanına girer. Burada n. plantaris medialis ve n. plantaris lateralis isimli uç dallara ayrılır (Şekil 8). Duyu alanı olarak crurisin posterolateral kısmını innerve eder. (2, 4)

**N. peroneus (fibularis) communis ( L4, L5, S1, S2 )** : Fossa poplitea' ya girer girmez siyatik sinirden 1. uç dal olarak ayrılır. Biceps tendonunun iç kenarına dayalı olarak fibula başına doğru iner. M. gastrocnemius dış başının yüzeyinde fossayı terk eder. Fibula başının tam arkasında iki uç dala ayrılır.bunlar n.peroneus süperficialis ve n.peroneus profunda' dır. Fossanın içinde verdiği r.communicans peronealis dalı n.cutaneussurea medialis ile birleşerek n.suralis' i oluşturur (Şekil 8). (2, 4).

N. Peroneus communis fibula boyunun arka kısmında yüzeyelleşir. M. peroneus longus' un derinine girmeden önce burada kolayca palpe edilebilir (4).



**Şekil 8:** Bacak sinirlerinin önden ve arkadan görünümü

**N. peroneus (fibularis) süperficialis ( L5, S1, S2 )** : Fibula boynu ile m.peroneus longus arasından başlar. Septum intermusculare anterior içinde peroneal kaslarla m.extensör digitorum longus arasından aşağıya iner. Bacağın 1/3 alt yüzünde derin fasiyayı delerek yüzeyelleşir. Retinaculum extensorium süperiorunu yüzeyel çaprazlayarak ayak sırtına girer (Şekil 8) (2, 4).



**N. peroneus (fibularis) profundus (L4, L5):** Fibula boynu ile m.peroneus longus arasında başlar. Fibulayı öne içe doğru dolanarak m.extensör digitorum longus' un derinine doğru girer. Membrana interossea' ya dayalı olarak bacak ön lojunun derininde aşağıya iner. M.extensör hallucis longus ve m.tibialis anterior tendonları arasında, ekstensör retinakulum derininden geçerek ayak sırtına girer. İç ve dış dallara ayrılır. İç dalı derinde seyrederek. Ucu başparmakla 2. parmak arasında deri altına çıkar (Şekil 8) (2, 4).

## **II.2.e- DAMARLAR:**

### **Arterler**

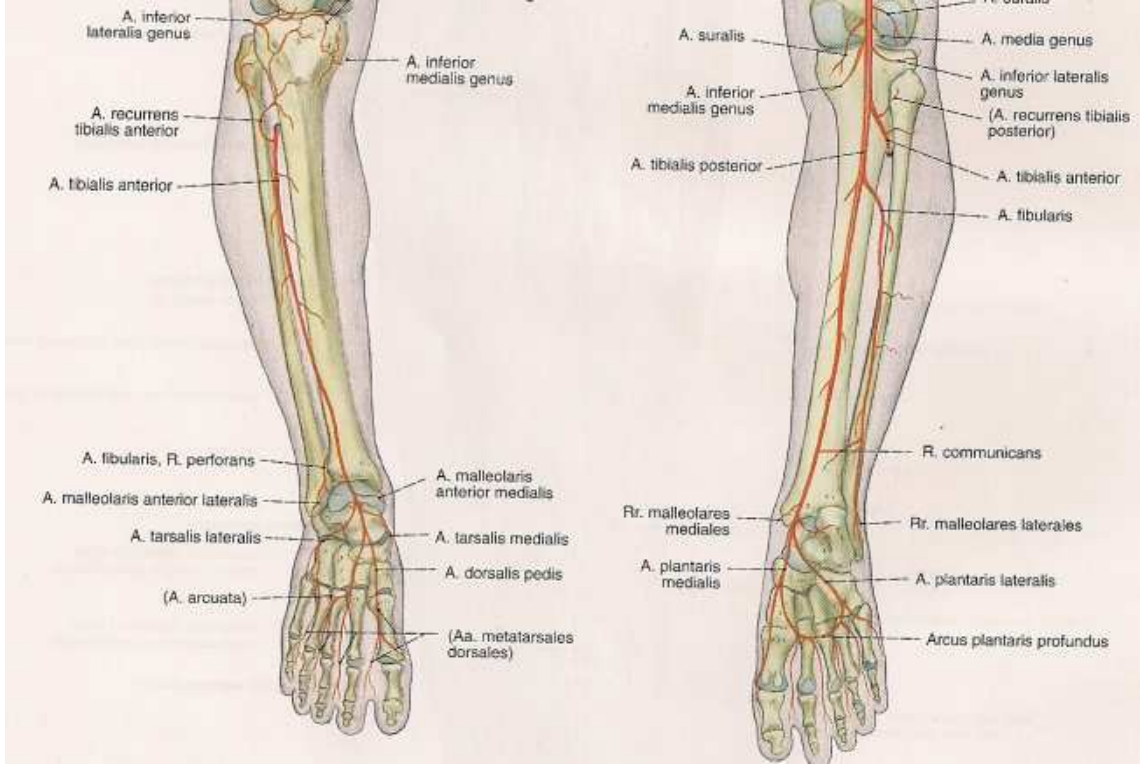
Damarlar en çok proksimal cruriste ve ayak bileği bölgesinde sorun yaratır. Popliteal arter soleus kasının oluşturduğu köprüden geçerek a. tibialis anterior, a. tibialis posterior ve a.peronealis dallarına ayrılır. A.tibialis anterior ön, a.tibialis posterior arka ve a.peronealis lateral kompartmanda seyrederek.

**A. tibialis posterior :** M. popliteus' un alt kenarında a.poplitea' dan başlar. Arcus tendineus m.solei' nin derininden bacak arka lojuna girer. Hemen dışa doğru en büyük dalı olan a.peronealis' i verir. M. tibialis posterior'un arka yüzünde, orta hattın iç tarafında aşağıya doğru iner. Medial malleolus'un arkasından yandaşı olan ven ve tibial sinirle birlikte tibialis posterior ve flexör digitorum kaslarının tendonun arkasında olacak şekilde geçer. Retinaculum flexorium' un derininden geçer ve öne doğru döner. Ayak tabanına a.plataris medialis ve lateralis uç dallarını verir (Şekil 9). Posterior kompartman bölgesini besler. Tibia proksimal posteriorunda foremen nutries' e en büyük nutrisyen arter olan a.nutricia tibia dalını verir (2, 4).

**A. peronealis:** Arcus tendineus m.solei' nin biraz altında, dışa doğru a.tibialis posterior'dan ayrılır. M.tibialis posterior'un dış kenarı boyunca, m.hallucis longus' un derininde aşağıya doğru iner. Bir dalı membrana interossea alt kısmını delip öne doğru geçerek a.arcuata ile anastomoz yapar. Ayak bileğinde verdiği dalı ile a.tibialis posterior ile birleşir (Şekil 9). Lateral kompartman kaslarını besler.

**A. tibialis anterior:** Anterior kompartmandaki yapıları besler. M.popliteus alt kenarında a.poplitea' dan ayrılır. Ayak bileği eklemının önünde, medial ve

lateral malleolus'un tam ortasında sonlanır. Başlangıçta membrana interossea'nın üstünden ön yüze geçer. Membrana dayalı olarak m.tibialis anterior ve m.extensör hallucis longus kası arasından aşağıya doru iner. Aynı isimli ven ve n.peroneus profunda ile yandaştır. Bacağın 1/3 alt kesiminde doğrudan tibia ön yüzüne dayanır (Şekil 9). (4).



**Şekil 9:** Bacak arterlerinin önden ve arkadan görünümü

Dalları a.recurrentis tibialis anterior ve posterior yukarı çıkarak diz anastomozuna karşırlar. A.malleolaris lateralis ve medialis uç dallarıdır. Ayak bileği eklemi anastomozuna katılır. Medial ve lateral malleolus'un tam ortasında, ayak bileği ekleminin önünde a. dorsal pedis ismini alır. Anterior kompartman bölgesini besler (4).

Tibia; arterlerini ligament ve tendon yapışma yerlerinden ziyade periosteal damarlardan alır. Nutrisyen arter, a.tibialis posterior' dan ayrılıp soleus kası orijinine uyarak arkada tibianın posterolateral korteksine girer. Üç çıkan, bir inen arter dalı verir. İnen daldan endosteal yüze çok küçük dallar dağılır. Kırık iyileşmesinde, korteksin % 90 kadarının dolaşımını sağlayan endosteal besleyici arter çok önemlidir. Kırıkla veya İMÇ (İntramedüller çivi) ile bu damar zedelendiğinde iyileşme potansiyeli periosteal damarlara bağlıdır.

Periost a.tibialis anterior' dan dallar alır. Tibianın 1/3 orta-distal bileşim yerinde besleyici arterin giderek küçülmesi ve distalden proksimale gelen delici damarların küçük olması nedeniyle bu bölgede kırık kaynaması problem olur. Özellikle açık kırıklar bu bölgede daha sık görüldüğünden kaynama sorunu en fazla burada ortaya çıkar. Ayrıca anteromedial yüzde ince deri altı dokusu yaralanmalar ve cerrahi kesiler sonucunda bu bölgenin beslenmesi ve kırık iyileşmesi bozulur.

### **Venler**

Yüzeyel ve derin venler olarak 2 grupta ele alınırlar. Derin venler arterlerin yandaşı olarak vena comitantes olarak seyrederler. Çoğunlukla bir arterin yanında iki ven bulunur. Bu venler çok sayıda kapakçıklar içerir.

#### **Derin Venler**

**V. tibialis anteriores:** Ayak ve bacak ön lojunun kanını v.poplitea'ya boşaltırlar.

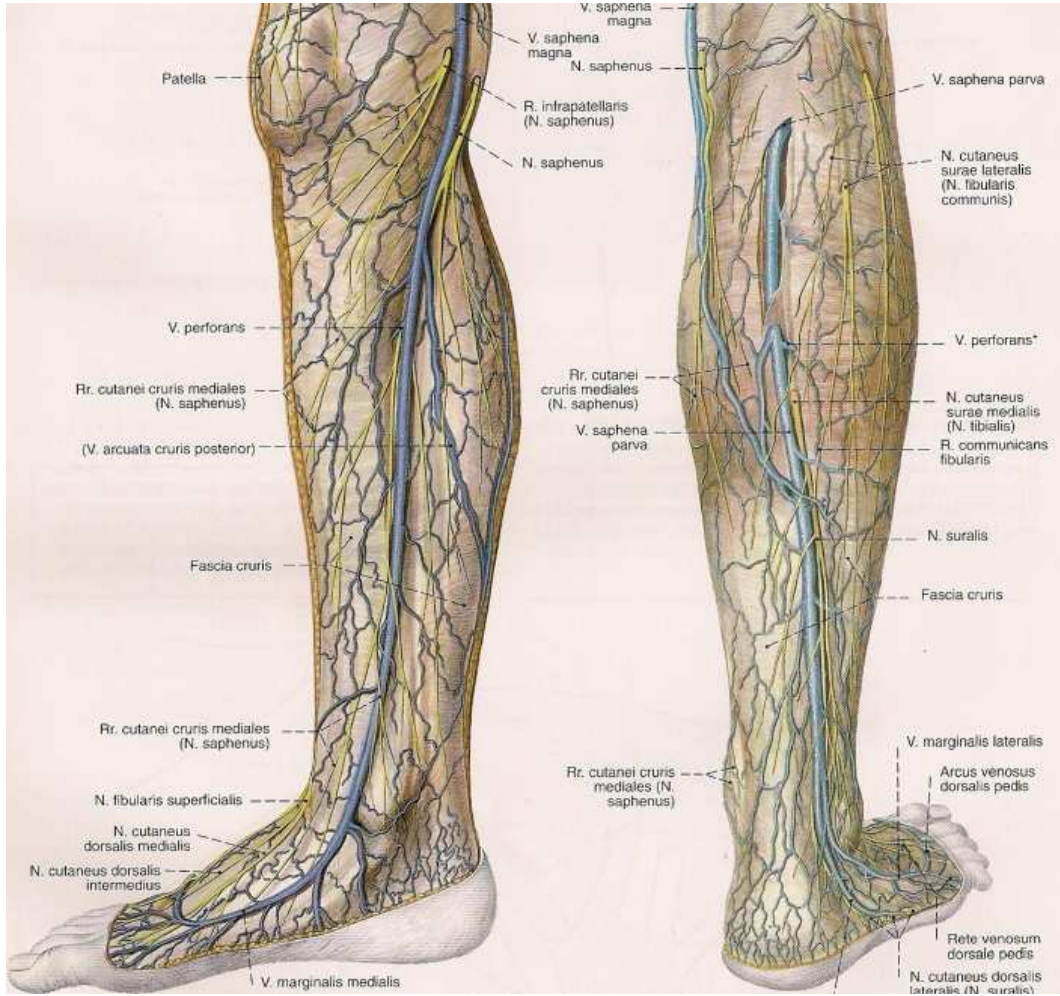
**V. tibialis posteriores:** V. plantaris lateralis ve medialis' in birleşmesiyle olur. V.peronealis de bu vene dökülür. Dizin arkasında vv. tibialis anteriores ile birleşerek v.poplitea' yı yaparlar.

#### **Yüzeyel Venler**

**V. saphena magna:** Vücudun en uzun venidir. Ayak sırtında vv. dorsalis digitales comminis'ler birleşerek arcus venozus dorsalis' i yaparlar. Bu arcustan başparmağın iç kenarından v.saphena magna başlar. Medial malleolus'un arka yüzünden, tibia iç kenarından yukarıya doğru femur iç kondilinin arkasından geçer. Hiatus sapheneus'tan fasyayı delerek v. femoralis'e açılır (Şekil 10).

**V. saphena parva:** Arcus venozus dorsalis' ten lateral malleolus'un arkasından başlar. Lateral malleolus'un arkası ve Achillis tendonun dış kenarı boyunca yükselerek bacağın arka yüzü orta hattına gelir. Fossa popliteanın ortasından fasyayı delerek derine geçerek v.poplitea' ya açılır (Şekil 10).

Derin ve yüzeyel venler arasında birçok bağlantılar vardır. Derin venlerle bağlantıyı sağlayan venlere vv. perforatae adı verilir. Bu venlerde de kapakçıklar vardır ve kapakçıklar derin vene doğru açılır (4).



**Şekil 10:** Bacak venlerinin iç ve arkadan görünümü

### II.3. AÇIK TİBİA DİAFİZ KIRIKLARI

Cilt ve/veya mukozayı zedeleyerek dış ortamla ilişkili olan kırıklara açık kırık denilir. Tedavisi güç ve geç, komplikasyonları ağır olan bu kırıkların giderek artması ve hatta ölümlerle sonlanması ciddi sorunlar yaratmaktadır.

Açık kırıklar muhtemel subtotal amputasyon olarak düşünülmesi gereken, cerrahi aciliyeti olan kırıklardır.

#### II.3.a- Epidemiyolojisi ve Etyopatogenezi

Tibia açık kırığı epidemiyolojisi ülkelerin sanayi ve trafikle ilgisi, insanların spor uğraşısı (futbol, kış sporu vb), sosyo-kültürel yapılarına (ateşli silah yaralanmaları, damdan düşme, yüksekten düşme, merdivenden düşme ) göre değişkenlik gösterir (3).

Tibia kırıkları çoğunlukla trafik kazaları, spor kazası, ateşli silahlarla yaralanma, düşme, çarpma sonucu olmaktadır. 1995’de tibia kırıkları epidemiyolojisine ait çalışma yapılmıştır. Bu yapılan çalışmada 523 tibia kırığının 400’ünün (% 76,5) kapalı, 123’ünün (% 23,5) açık olduğunu bildirmiştir. Aşağı yukarı hastaların % 30’unda birçok yaralanmalar mevcuttur. Bu çalışmada açık tibia kırığı etyolojik tanımlamasına ait istatistikler tablo 1’de görülmektedir (23).

1998’de yapılan bir epidemiyolojik çalışma ile 230 açık tibia kırığı incelenmiştir. Bütün açık kırıkların % 45’ini oluşturmaktadır. Ortalama yaş 43 ve % 76’sı erkeklerde meydana gelmektedir. % 23 Gustillo Tip 1, % 20 Tip 2, %23 Tip 3 A, % 30 Tip 3 B, % 4 Tip 3 C ‘dir. % 62’si trafik kazası, % 12 düşme, % 8 spor yaralanmaları, % 18’ de değişik yaralanma mekanizmaları ile meydana gelmektedir. Açık tibia kırıklı hastaların % 53’inde diğer yaralanmaların eşlik ettiği bildirilmiştir (27,29).

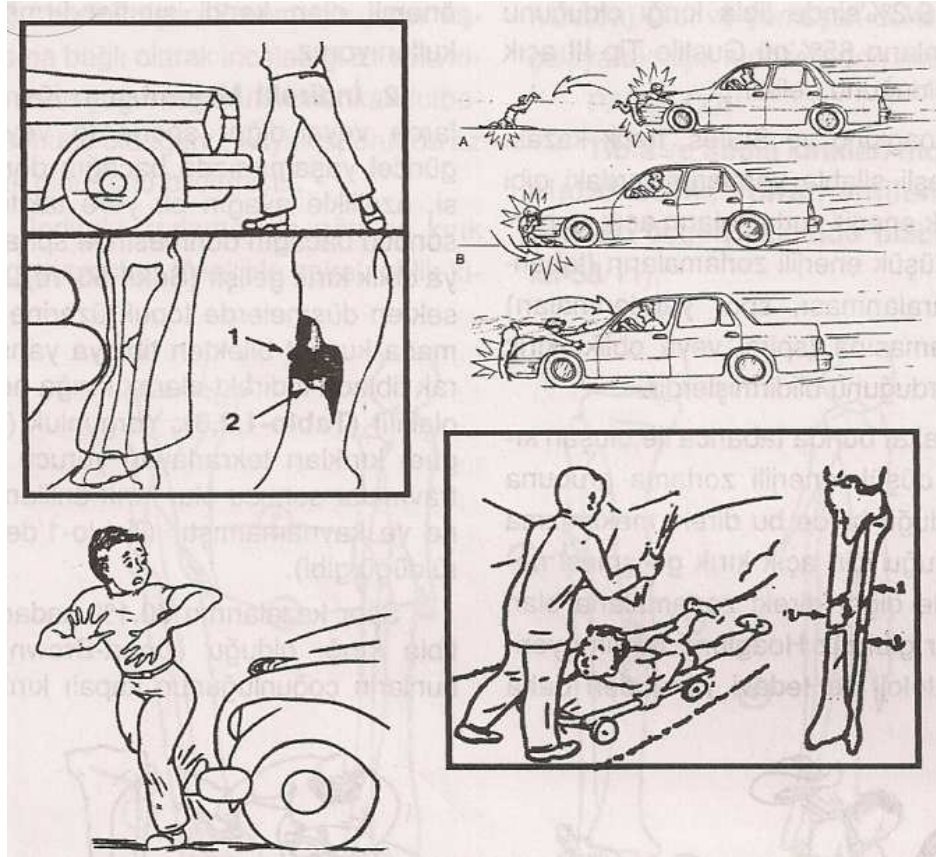
**Tablo1:** Açık tibia kırıklarının oluş nedenleri (23)

Kırık nedeni	Görülme oranı (%)	Yaş ortalaması	Gustilo sınıflandırması tipi (%)		
			I	II	III
Düşme (basit)	9,8	71,3	11,1	44,4	44,4
Düşme(merdiven)	7,7	59	-	100	-
Düşme(yüksekten)	53,1	37	35,3	17,6	47,1
Spor kazası	4,4	23	28,6	42,8	28,6
Çarpma (saldırı)	30,4	31,4	14,3	57,1	28,6
Trafik kazası	40,7	43,2	17,3	10,1	77,2

Ülkemizde yapılan bir çalışmada 56 açık tibia kırığının oluş nedenleri olarak trafik kazası (%47), ateşli silah yaralanması (%19,7), iş kazası (%17,6), yüksekten düşme (%13,7), spor yaralanması (% 2) ile olduğu, otuz beşi (% 68,6) erkek 16’sı (%31,4) bayan olan hastalarımızın yaş ortalaması 34,2 (17–56) olarak bildirilmiştir (24).

Tibia kırıkları oluş mekanizması bakımından direkt ve indirekt olmak üzere ikiye ayrılır. Bazı yazarlar 1967'de zorlamanın şiddetine göre ayırmıştır (3).

**1. Direkt Mekanizma:** Otomobil ve motosiklet kazalarında, ağır şıkışma (göçük ve taş altında kalma) ya da ateşli silahlarla olmaktadır. Yüksek enerji ile olan kırıklardır. Çoğu kez parçalı, segmenter ve kemik defekti olmaktadır. Ciltteki ufak sıyrıktan öldürücü büyük yaralanmalara varan farklı cilt lezyonları görülebilir. Özellikle araç tamponu veya çamurluk çarpması sonucu olan kırıklar oldukça çok görülür (Şekil 11).



**Şekil 11:** Direkt mekanizma ile açık tibia kırık oluşumu

Ezilme ile olan kırıklar daha parçalı segmenter açık kırıklardır. Damar, sinir, cilt ve kaslar dahil yumuşak dokuları zedeleyebilir (3).

Ateşli silahlarla olan 41 tibia kırığını inceleyen çalışmada saniyede yaklaşık 660 m' den yüksek güçte ki mermi yaralanmasının çoğunun metafizde olduğunu % 54,3' ünün yüksek enerjile olan parçalı Tip III C açık kırık



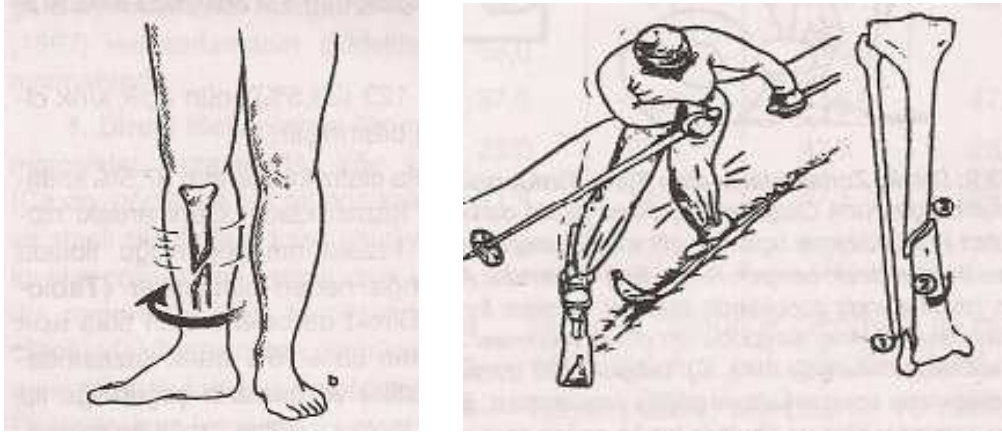
olduğunu belirtmiştir. %8 Tip II, %17,1' inde tek kortekste olduğunu bildirilmiştir (19).

Bir diğer çalışmada ise direkt darbelerle olan açık tibia kırıklarının % 65–75' i trafik kazasıdır ve bunların çoğunluğu Tip III açık kırık olduğu bildirilmiştir (25).

Bir başka çalışmada trafik kazalarının %19,2' sinin tibia kırığı olduğu ve bunların da %65'inin Gustilo Tip III açık kırık olduğu bildirilmiştir (20).

Bazı yazarlar prognozu belirlemede yararlı olacağı düşüncesiyle tibia kırıklarını yüksek ve düşük enerjili travma olarak sınıflandırmışlardır. Trafik kazası ve ateşli silah yaralanmalarında ki yüksek enerjili zorlamaların açık ve parçalı, düşük enerjili zorlamaların (tabanca yaralanması ve spor yaralanması) uzunlamasına spiral veya oblik kırık oluşturduğunu bildirmişlerdir (3).

**2. İndirekt Mekanizma:** Kayakçılarda veya diğer sporlarda veyahut günlük hayatta bacağın dönmesi, özellikle ayağın bir yere takılması sonucu bacağın dönmesinde spiral veya oblik kırık gelişir (Şekil 12). Yüksekten topuk üzerine düşünce kuvvet bilekten tibiayaya yansıyarak indirekt olarak kırığa yol açabilir.



**Şekil 12:** İndirekt zorlama ile oluşan tibia kırığı

İndirekt zorlamalarla görülen kırık fragman uçları (özellikle spiral ve oblik kırık uçlarında) cildi ve yumuşak dokuları parçalayarak açık kırığa neden olurlar.

### **Patoloji**

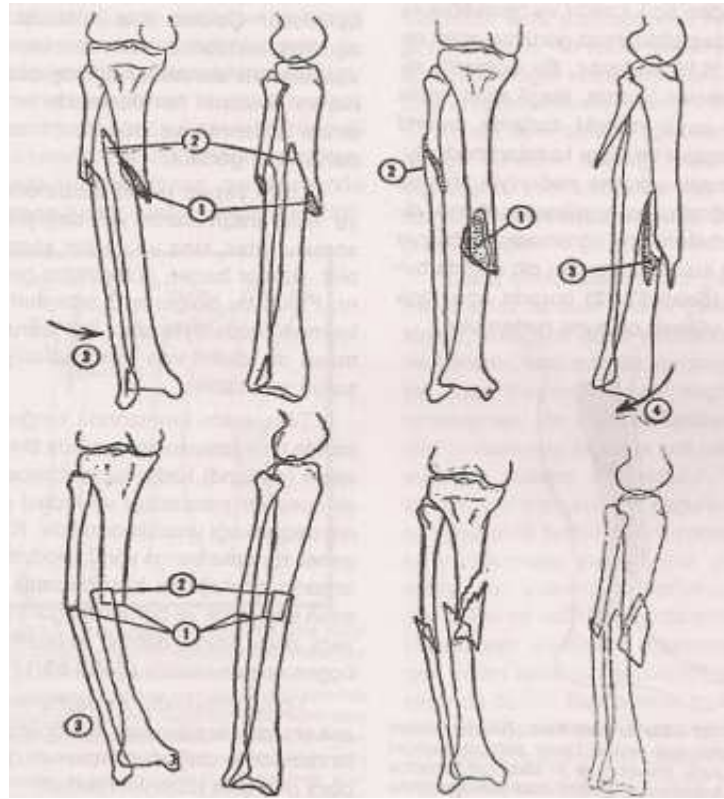
Açık kırıkta oluşan kemik ve yumuşak doku yaralanmasındaki patoloji olaya neden olan zorlama sürecindeki vücuda yansıyan zorlama gücüne,

enerjisine bağlıdır. Bu 1993'te yapılan çalışmada aşağıdaki denklemlerle gösterilmiştir.

$$KE = 1/2mv^2$$

Kinetik enerji direkt olarak yüklenen zorlama ve onun geliş hızının karesi ile orantılıdır (21).

Tibia ve fibula kırıkları morfolojik olarak oblik, spiral, transvers, parçalı, segmenter, üçgen ve kelebek fragmanlı olabilirler (Şekil 13).



**Şekil 13:** Bazı tibia kırık örnekleri

Tibia proksimal, orta (cisim) ve distal bölgeden kırılır. En çok orta diafiz kırığı görülür. Tibia kırıkları tüm kırıkların % 15'ini oluşturur. Tibia kırıkları bazı yazara göre % 15'i diğer bir yazara göre ise % 23,5'i açık kırık olarak görülmektedir. Bunların % 15'inde psödoartroz görülmektedir (3,23).

Direkt darbeler (vurma, ateşli silah yaralanması, trafik kazası) veya indirekt zorlama (sportif yaralanmalar) ile tibia kırığı görülme oranı yüksektir. Tibianın anteromedial uzunluğu boyunca 1/3 kısmı hemen cilt altında olması



nedeniyle açık kırık görülme oranı yüksektir. Tibia ile birlikte % 23 oranında fibula kırığı da vardır. (3)

Kırığı yapan direkt darbelerle veya kırık fragmanların yer değiştirmesi sonucu arter, sinir ve venler yaralanabilir. Fakat bu bölgenin 3 arterden beslenmesi nedeniyle akut sorun olmasa da derin ven trombozu ciddi sorun yaratabilir.

Açık kırık oranının yüksek oluşu, tibia çevresinin üçte birinin damardan zayıf yumuşak dokuyla örtülü oluşunun kırık iyileşmesindeki kötü etkisi, açık kırık nedeniyle dış ortamdaki enfeksiyon ajanlarının kanlı kırık alanına kolayca yerleşmesi ve tibia kırılınca distal kısma giden besleyici arterinde zedelenerek distal kan akımının engellenmesi gibi 4 olumsuz nedenle psödoartroz oranı fazladır (3).

Direkt mekanizma ile olan yaralanmalarda yumuşak doku yaralanması daha fazladır. Parçalı, segmenter veya kırık fragmanların uzaklaştırılması ile kırıklar defektli haldedirler. Burada kemiğin Haversian sistemi de bozulur ve kırık iyileşmesi zordur. İndirekt zorlamayla olan kırıklar çoğunlukla spiral ve oblik kırıklardır ve kırık çizgisi Haversian sistemleri arasında seyrettiğinden bozulmamıştır ve daha kolay iyileşir.

İndirekt mekanizma daha çok dışa rotasyon (valgus) zorlaması ile olur. Tibiadaki kırık çizgisi distalde medialden başlar proksimalde laterale doğru olan spiral veya oblik biçimde görülür. Fibuladaki kırık tibia kırığına göre daha proksimaldedir. Daha az görülen iç rotasyon (varus) zorlaması ile olan kırıkta fibula kırığı distaldir. Tibiadaki kırık daha proksimalde ve kırık çizgisi distalde lateralden başlar proksimalde mediale doğru yön alır.

Direkt zorlamalarla olan kırıklarla birlikte distalde ayak bileği ve proksimalde tibiofibuler eklemin yaralanabileceği unutulmamalıdır.

Yazarlar fibulanın sağlam kaldığı kırıkların açık veya kapalı olsun iyileşmesinin daha çabuk olmasını, interosseöz membranın sağlam kalmasıyla açıklamışlardır. Aynı zamanda tibia ve fibulanın aynı seviye kırığında interosseöz membranın yaralanmadığını fakat fibulanın daha distal veya proksimalde kırıldığında membranın gerilip ayrılarak instabiliteye neden olduğu bildirilmiştir (22).

### **II.3.b- Klinik Hikaye ve Fizik muayane:**

Tibia açık diafiz kırığı genellikle açıkça bellidir. Hasta ağrı, şişlik, bacakta şekil bozukluğu ve açık yara ile gelir. Bilinci bozuk veya travma ile ciddi yaralanmış bütün hastalarda, tibia kırığı olasılığı hesaba katılarak tüm beden dikkatlice muayane edilmelidir. Hastadan, yakınlarından veya hasta ile ilgilenen kişilerden hikaye öğrenmelidir.

Olay ne zaman oldu, nasıl oldu, neler yapıldığı sorulmalıdır. Araç kazası şekli ( tampon çarpması, araç veya motosikletten savrulma ), ateşli silah ile yaralanma (uzaklığı, şiddeti), bükülme ve burkulma (spor kazalarında oluş şekli), geçirilmiş hastalık (patolojik kırık, nörolojik veya fiziki kronik hastalık, osteopeni durumu) sorulur. Açık kırık için geçen zaman, kırığın oluş biçimi sorgulanır. Yaşlı hastalarda kırık öncesi hareket edebilme kabiliyeti ve hastanın yaşadığı ortam da öğrenilecek şekilde detaylı ele alınmalıdır (3).

Ağır yaralı hasta tüm vücudunu içerek şekilde, ATLS (Advanced Trauma Life Support, İleri Travma Yaşam Destek Sistemi) prensiplerine göre değerlendirilmelidir. Travma hastalarında sık olarak uygulanmaktadır. İncelemesi, ezberlemesi kolay diye ABCDE' ye dayanır (Tablo2) (27). Tibia kırıklarının çoklu yaralanmaların bir halkası olabileceği asla unutulmamalıdır. Akut ve ciddi durumlar kontrol altına alındıktan sonra muayaneye devam edilir.

Fizik muayane başka yaralanmaların araştırılması için, tüm ekstremiteleri kapsayacak şekilde olmalıdır. Dikkatli inspeksiyon ile şişme, ekimoz, bül, yumuşak doku yaralanmasının büyüklüğü ve şekli görülebilir. Bunların fotoğrafı çekilmelidir. Kırık büllelerinin varlığı yumuşak dokuda aşırı bir şişliğin göstergesi ve yapılacak müdahalenin geciktirilmesinin gerektiği uyarısı olarak kabul edilmelidir. Diz, ayak bileği ve arka ayak dikkatlice değerlendirilmelidir.

Cildin ezilme tarzında yaralanması ile ilgili belirtiler görülebilir. Bu bulgular varsa kas nekrozu olasılığı hesaba katılmalıdır. Bu durum motorlu taşıt yaralanmalarında, göçük altında kalmalarda ve uzun süre yerde kalan hastalarda meydana gelmektedir. Bu aynı zaman da ilaç bağımlılarında,

alkoliklerde de görülebilir. Bunun sonucunda ezilme sendromu meydana gelmektedir.

**Tablo 2:** ATLS (Advanced Trauma Life Support, İleri Travma Yaşam Destek Sistemi) prensipleri

Havayolu(Airway)	Açık olmalı ve tıkanmamalıdır
Solunum(Breathing)	Normal oksijenlenme durumunda ki gibi normal olmalıdır.
Dolaşım(Circulation)	Normal kan basıncı ile hem merkezi hem de periferik dolaşımı sağlamaktır
Sakatlık(Disability)	Nörolojik, kas-iskelet sistemi ve genitoüriner yaralanmaları kapsar. Nadiren hayatı tehdit eder. Uzun dönemde ciddi sakatlıkla sonuçlanabilir.
Çevre(Environment)	Tepeden tırnağa kadar tüm giysiler çıkarılarak tekrar değerlendirilir. Tıbbi yardım yapan kişiler hastalık bulaştırabilir.

Ekstremitenin damar ve sinir durumu değerlendirilmelidir. Sıklıkla açık kırıklarla birlikte damar-sinir hasarı görülür.

Tibia proksimal bölge kırıklarında arteria tibialis anterior yaralanabilir. Tibianın distalinde ise tibialis anterior ve posterior arter kemiğe çok yakın geçtiğinden yaralanabilir. Bu yüzden yaralanmanın distalindeki nabızlar muayane edilmelidir. Kapiller dolun zamanı ölçülmeli ve yara kenarındaki aktif kanamalar kaydedilmelidir (30). Eğer sorun varsa doppler ve arteriografi ile ileri değerlendirmeler yapılır.

Detaylı nörolojik muayane yapılmalıdır. Duyusal ve motor fonksiyonları belirlenmelidir. Fibula başı kırıklarında peroneal sinir, tibia kırıklarında tibial sinir yaralanabilir. Ayak plantar ve dorsal fleksiyon, duyu kontrolü yapılmalıdır.

Tibia diafiz kırığı olan hastalarda kompartman sendromu olasılığı dikkate alınmalıdır. Bu sendrom yaralanma ile birlikte birkaç saat içerisinde ortaya çıkabilir. Ağrının derecesi, duyu kaybı, kas fonksiyonları ve nabızların muayenesi değerlendirilmelidir. Bu aşamada ideal olarak kompartman takibi

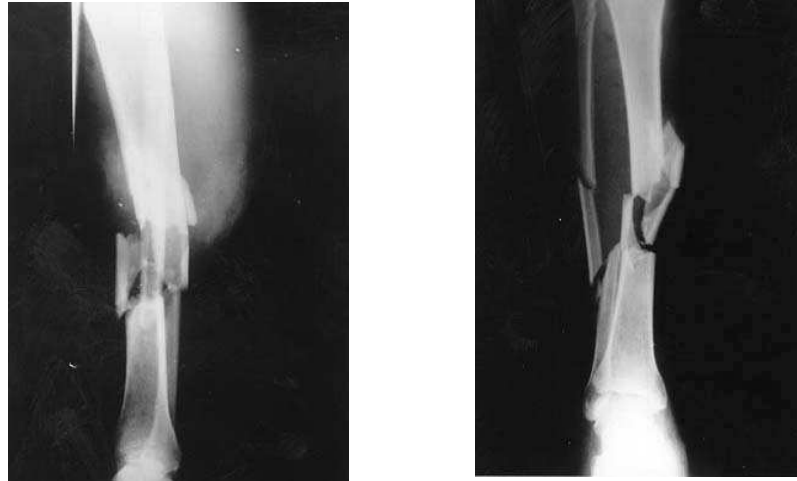
gerekmektedir. Kompartman sendromu Tip III tibia açık kırıklarda aşağı yukarı % 6 oranında görülmektedir. Kapalı kırıklardaki yüzde ile benzerdir (29).

Belirgin ekstremitte deformitesi olanlarda traksiyonla ekstremitte düzeltilir, eğer eşlik eden bir eklem çıkığı mevcutsa en kısa zamanda yerleştirilmelidir. Radyolojik görünüme engel olmayacak şekilde geçici tespit sağlanmalıdır. Böylece damar-sinir hasarı veya yumuşak doku yaralanmaları önlenabilir (29).

### **II.3.c- Radyolojik Değerlendirme:**

Ortopedi alanında halen en ucuz ve en önemli ilk tanı aracı direkt grafidir. Tibia kırığının teşhisinde ön-arka ve yan grafiler yeterlidir (Şekil 14) Proksimal ve distale uzanan kırıkların tespiti ve diğer kas iskelet yaralanmalarının görülebilmesi için diz ve ayak bileği görüntüye dahil olmalıdır. Ön-arka ve yan grafide aşağıdaki özelliklere bakılmalıdır.

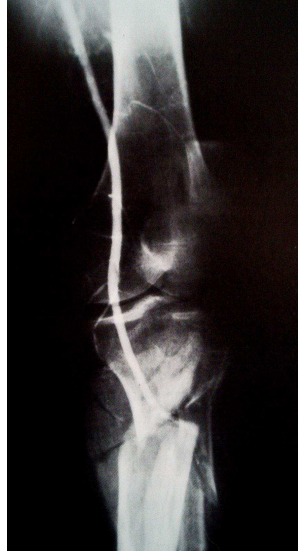1. Kırığın yeri ve şekli
2. Ameliyatta deplase olabilecek ikincil kırıkların görüntüsü
3. Parçalanma, yüksek enerjili travmaya veya osteoporotik kırığı işaret eder
4. Genişçe deplase olmuş fragmanlar, belirgin yumuşak doku hasarını gösterebilir.
5. Kemik defektleri
6. Diz ve ayak bileği ekleminde ki hasarlar
7. Kemikğin durumu osteopeni, metastaz veya önceden geçirilmiş kırıklar



**Şekil 14:** Tibia-fibula kırığı ön-arka ve yan grafi

Bilgisayarlı tomografi genellikle gerekli değildir. Ekleme uzanan parçalı metafiz kırığı mevcutsa değerlendirmek için kullanılabilir. Manyetik rezonans görüntüleme yaralanmaya eşlik eden diz veya ayak bileği bağ yaralanmalarının tespitinde yararlı olabilir.

Damar yaralanması şüphesi olan durumlarda doppler inceleme veya arteriografiden yararlanılabilir (Şekil 15). Gereken durumlarda venöz dolaşımı değerlendirmek için veografiden de yararlanılabilir.



**Şekil 15:** Damar yaralanması olan hastada arteriografi

#### **II.3.d- Sınıflandırma:**

Tibia açık kırıklarının birçok sınıflaması vardır. Bu sınıflamalarda, travma mekanizması, kırığın şekli, yumuşak dokudaki travmanın derecesi ve kontaminasyon miktarı önemlidir (25).

Tüm temel unsurlar göz önünde bulundurulduğunda uygun kırık tedavi seçeneklerinin seçilmesinde en iyi yardımcı sunar ve cerrahın dikkatini gerekli konulara ve önlemlere yöneltir. Bu aynı zamanda kaçınılabılır tedavi hatalarını önleyerek belirgin şekilde komplikasyonları azaltır ve hatta sonucu belirleyici bile olabilir. Standartlaştırılmış tedavi protokollerinin dikkate alınmasında cerraha yardımcı olan, izleme ve karşılaştırma olanağı sunan sınıflandırma sistemleri mevcuttur.

En iyi sınıflama, tedavi seçiminde yol gösterici, prognozu tahmin etmemize izin veren ve başka serilerle karşılaştırmayı mümkün kılan sınıflandırmadır.

Bu nedenle açık kırıklarda günümüzde en yaygın olarak Gustilo ve Anderson (25,26) ve Tscherne (43, 51) sınıflandırmaları kullanılmaktadır.

Bununla beraber Gustilo ve Anderson'un 1984 yılında yayınladığı açık kırık sınıflandırması ve Tscherne'in 1982 yılında yayınladığı açık ve kapalı kırıklarda yumuşak doku yaralanması sınıflandırması günümüzde beklenen amaçları her zaman yerine getirememektedir. Kontamine yumuşak doku travması olan bir kırığın uygun tedavisinde daha bilinçli ve ayrıntılı bir değerlendirme sistemi kullanılması zorunludur. Bu da şu anda Hannover kırık sınıflaması (35), AO yumuşak doku derecelendirme (34) sisteminde mevcuttur. Ancak yaygın olarak kullanılmamaktadır. Ya günlük uygulamalarda ya da araştırma kâğıtlarında kullanılmaktadır. Bilimsel iletişimde daha çok Gustilo-Anderson kullanılmaktadır (29).

#### **Gustilo ve Anderson Sınıflaması:**

Gustilo ve Anderson tarafından yapılan açık kırık sınıflaması, Veliskakis' in 1959'da yaptığı sınıflamanın revize edilmiş halidir. Yüzeysel yaralanma esas alınmış, ancak derin yaralanma dikkate almamıştır (36).

**Tablo 3:** Gustilo-Anderson Sınıflaması

Tip I	Düşük enerji, minimal yumuşak doku hasarı, cilt yaralanması < 1cm, genellikle içerden dışarıya doğru
Tip II	Orta-yüksek enerji, laserasyon 1–10 cm, crush yaralanma değil, minimal kontaminasyon
Tip IIIA	Yüksek enerji, 10cm'den fazla laserasyon, yeterli kemik yumuşak doku örtüsü, parçalı ya da segmenter kırık
Tip IIIB	Yüksek enerji, yaygın yumuşak doku sıyrılması, flep gerektiren yetersiz yumuşak doku örtülmesi, periost sıyrılması, yaygın kontaminasyon
Tip IIIC	Tamir gerektiren büyük damar yaralanması

Öncelikli olarak kontaminasyon ve parçalanmaya göre incelemiş ve 1976'da yayınlanan çalışmasında açık kırıkları üç gruba ayırmıştır. Yaptığı bu sınıflamayı enfeksiyon oranlarını belirlemek için kullanmıştır (25). Gustilo ve ark. 1984'de yayınladıkları çalışmada aşırı yumuşak doku tahribatı, damarsal yaralanma ile birlikte yara kontaminasyonu nedeniyle prognoz çeşitliği yüzünden Tip III açık kırığı 3 altgruba ayırmıştır (Tablo 3) (26).

Açık kırıkların sınıflaması en doğru olarak yara debridmanı esnasında yapılır. Yumuşak doku yaralanmasının genişliği debridman esnasında doğru olarak değerlendirilir. Açık tibia kırıklarında uygulayıcılar arasındaki uyum % 60'dır (26, 31, 32).

Erken debridman, yıkama ve antibiyotik profilaksisi ile Tip I ve Tip II erken olarak, Tip III geç kapatılınca enfeksiyon oranının belli seviyelerin altına düştüğü gösterilmiştir (26, 37). Sanılanın aksine Gustilo sınıflaması sadece yaranın boyutu ile değerlendirme yapmaz. Yaranın kontaminasyonu, yumuşak dokunun hasarı ve kırık şeklinide göz önüne almaktadır.

#### **Tscherne ve Ouester Sınıflaması:**

Tscherne yumuşak doku yaralanmalarını boyutlarına göre dört farklı gruba ayırmıştır. Bunun yanı sıra, kırığın açık veya kapalı olduğu "O" (open, açık) veya "C" (close, kapalı) ile göstermiştir (51).

**I. Derece açık kırık (OI) :** Bu gruba dahil kırıklar, içerden dışarıya bir kemik parçasının deriyi açması durumunda görülür. AO sınıflandırmasına göre A tipi kırıklardır. Deride ezilme yok veya çok az vardır.

**II. Derece açık kırık (OII) :** II. derece açık kırıklar, deri kılıfının veya yumuşak dokunun ezildiği ve orta düzeyde kontaminasyonun olduğu çeşitli deri yaralanmaları şeklinde görülür. Bu yaralanma çeşitli kırık tipleriyle birlikte görülebilir. Bir ana damarı veya siniri zedelemeyen tüm ciddi yumuşak doku yaralanmaları bu gruba girer.

**III. Derece açık kırık (OIII) :** Bu kırıklar çoğunlukla bir büyük damar zedelenmesi ve/veya sinir zedelenmesiyle birlikte gelen ağır bir yumuşak doku hasarına sahip olmalıdır. İskemi ve ağır kemik parçalanmasıyla birlikte görülen her açık kırık bu gruba girer. Çiftlik kazaları, ateş gücü yüksek silah

yaralanmaları ve açık kompartman sendromları yüksek enfeksiyon geliştirme tehlikesi taşıdıklarından, III. derece açık kırık olarak değerlendirilirler.

**IV. Derece açık kırık (OIV) :** IV. derece açık kırıklar, tamamlanmamış veya tam amputasyonları simgeler. Damar yaralanması onarılabilecek olgular yalnızca III. Derece açık kırık olarak sınıflandırılabilir.

**Tablo 4:** Tscherne kırık sınıflamasıyla bağlantılı Hannover kırık sınıflaması

A Kırık tipi		D sinirler	
Tip A	1	Avuç içi ve taban duyusu	
Tip B	2	Var	0
Tip C	4	Yok	8
Kemik kaybı		Parmak- ayak 1.parmak hareketi	
2 cm altında	1	Var	0
2 cm üzerinde	2	Yok	8
B yumuşak dokular			
Deri( yara ve ezilme)		Deri kusuru	Derin yumuşak Dokular (kas, tendon)
Yok	0	yok	0
<1/4 çevre	1	<1/4 çevre	1
1/4-1/2	2	1/4-1/2	2
1/2-3/4	3	1/2-3/4	3
>1/4	4	>3/4	4
C İskemi/kompartman sendromu		E bulaşıklık	
Yok	0	Yabancı maddeler	
Tamamlanmamış	10	Yok	0
Tamam		Tek	1
<4 saat	15	Çok	2
4-8 saat	20	Yoğun	10
>8 saat	25	F bakteri sürüntüsü	
Amputasyon		Aerob, 1 cins	
Yok	0	Aerob, >1 cins	3
Tam olmayan giyotin	20	Anaerob	2
Tam olmayan ezik	30	Aerob-anaerob	4
OI :		G tedavinin yapılandırması	
OII :	2-3 PUAN	(yumuşak doku değerlendirmesi >2)	
OIII :	4-19 PUAN	6-12 saat	1
OIV :	20-69 PUAN	>12	3
OIV :		C 0 :	
>70 PUAN		1-3 PUAN	
		C 1 :	
		4-6 PUAN	
		C 2 :	
		7-12 PUAN	
		C 3 :	
		>12 PUAN	



### Hannover Kırık Sınıflaması:

1982 yılında ilk defa Tscherne hem açık hem de kapalı kırıklar için yumuşak doku sınıflandırması yayınlamıştır. Bunun sebebi, yumuşak dokularda oluşan kapalı zedelenmelerin çoğunlukla göz ardı edildiğini fark etmesiydi. Bu orijinal sınıflamadan yola çıkılarak daha da kapsamlı Hannover kırık sınıflaması doğmuştur.

Horn ve Brumback farklı çalışmalarında açık kırıklarda Gustilo-Anderson sınıflandırmasını kullanırken araştırmacılar arasında orta derecede bir güvenilirlik olduğunu görmüştür (31, 32). Bu nedenle 1980'den 1989'a kadar yapılmış yaklaşık 1000 açık kırık değerlendirilmesinden yola çıkarak Hannover kırık sınıflandırması geliştirilmiştir (Tablo 4) (35).

Bu sınıflama ilgili uzvun yaralanmasının tüm ayrıntılarını içermektedir ve bir kontrol listesi olarak hazırlanmıştır. Kırık tipi, cilt kesiği, yumuşak alt dokular, dolaşım, nörolojik durum, bulaşıklık seviyesi, bir kompartman sendromu, yaralanma ve tedavi arasında geçen zaman ve hastanın yaralarının genel ciddiyeti de toplam sonuca ulaşmada yardımcı olan unsurlardır.

### AO' nun Yumuşak Doku Değerlendirme Sistemi:

Araştırmacılar tarafından güvenilirliği orta derecede olan ve birçok farklı zedelenmeyi aynı alt gruba koyan mevcut sınıflandırma sistemleri karşısında AO, kontamine yumuşak doku hasarlı kırıklar için daha ayrıntılı ve duyarlı bir sınıflama geliştirmiştir.

**Tablo 5.** AO'nun açık kırıkta yumuşak doku değerlendirme sistemi

Deri yaralanmaları IO (açık kırıklar)	Kas/tendon yaralanması (MT)	Damar sinir yaralanması (NV)
—IO1 Deri içten dışa doru ayrılması	—MT1 Kas zedelenmesi yoktur	—NV1 Damar sinir yaralanması yok
—IO2 Deri dıştan içe doğru 5 cm' den az ayrılır	—MT2 Kısıtlı kas zedelenmesi, bir kompartman da vardır	—NV2 Yalın sinir yaralanması
— IO3 Deri içten dışa doğru 5 cm'den fazla ayrılır, ezilme artar, kenarlar cansızdır	—MT3 Belirgin kas zedelenmesi, iki kompartman da vardır	—NV3 Bölgesel damar yaralanması
— IO4 Gözle görülür, tam tabaka ezilmesi, sıyrılma, aşırı açık sıyrılma, deri kaybı	—MT4 Kas kaybı, tendon yırtılması, aşırı kas ezilmesi	—NV4 Yaygın parçalanmış damar yaralanması
	—MT5 Geniş zedelenmiş bölge ile kompartman sendromu/ezilme sendromu	—NV5 Tamamlanmamış ya da tamamputasyonu içeren bileşik damar sinir yaralanması

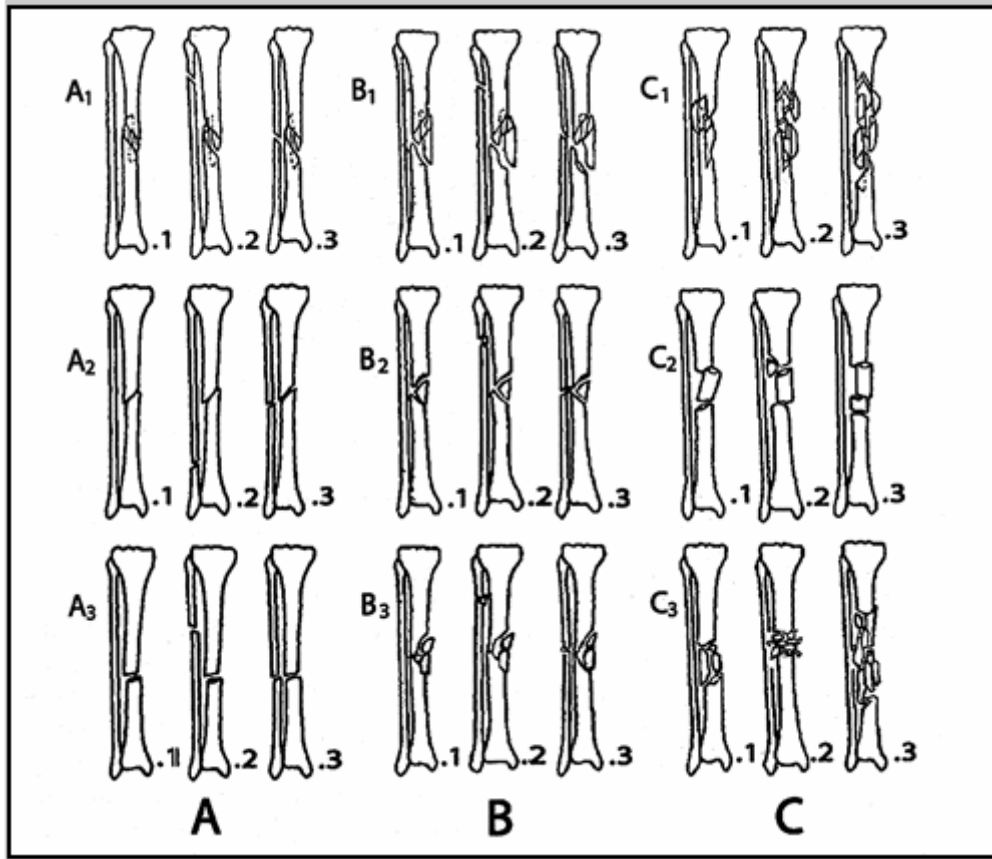
Bu sınıflama sisteminde farklı anatomik yapıların yaralanmaları, yaralanma şiddetine göre sınıflandırılmaktadır. Deri, kaslar, tendonlar ve damar-

sinir yapıları hedeflenir (Tablo 5). Buradaki kırık paterni AO/OTA kırık sınıflandırmasına göre sınıflandırılmıştır (Şekil 16)

Deri hasarının değerlendirilmesi açık ya da kapalı kırıklara göre ayrı ayrı yapılır. “O” (open, açık) ve “C” (close, kapalı) harfleri bu iki kategoriyi belirtmektedir. “I” kırıkta zedelenen integumentumu temsil etmektedir. 1’den 4’e kadar yumuşak doku yaralanma derecesini gösterir. Örneğin IO3 gibi (Tablo 6) (51).

#### OTA (modifiye AO) morfolojik kırık sınıflaması:

1996 yılında klasik AO/ASİF sınıflandırması genişletilerek yeniden düzenlenmesi ile OTA (Orthopaedic Trauma Association) sınıflandırması olarak kabul edildi (38).



Şekil 16: AO/OTA morfolojik kırık sınıflaması

Tibia ve fibula diafiz kırıklarında OTA sınıflandırması yaygın olarak kullanılır (Şekil 16). OTA sınıflamasında tibia 4 ile numaralandırılır. 2 ile diafiz kırığı nitelenir. Daha sonrada bunlar A, B, C olarak kodlanır. Tip A kırıklar diafiz bir bölgesini etkileyen ve kendi içlerinde kırık şekline, fibula kırığının

varlığına ve seviyesine göre (A1 kırıklar spiral şeklinde, A2 kırıklar kısa-oblik görünümde, A3 kırıklar transvers görünümde kırıklardır) ayrılan kırıklardır. Sınıflandırmada, harf ve rakamın sonuna eklenen .1 rakamı fibulanın sağlam olduğunu, .2a rakamı fibula kırığının tibia kırığından uzak seviyede olduğunu, .3a rakamı ise fibula kırığının tibia kırığı ile aynı seviyede olduğunu gösterir.

Tip B kırıklar kelebek fragmanlı kırıklardır. B1, ayrılmamış kelebek fragmanlı spiral kırığı, B2, ayrılmamış kelebek fragmanlı eğilme kırığı, B3 ise parçalı kelebek fragmanlı kırığı tanımlamaktadır. .1 den .3'e kadar numaralanan alt gruplar ise tip A daki gibi tibia kırığının fibula ile ilişkisini anlatmaktadır.

Tip C kırıklar karmaşık çok parçalı veya ufak parçalar haline gelmiş kırıklardır. C1 kırıklar spiral şekilli parçalanma gösterir ve .1 den .3'e kadar sıralanan alt gruplar ara fragmanların sayısını belirtir. C2 kırıklarda, kırık bölgesinde segmenter parçalar vardır, .1 den .3'e kadar sıralanan alt gruplar segment sayısını ve parçalanma derecesini gösterir. C3 kırıklar çok sayıda ufak parçalar içerir, .1 den .3'e kadar sıralanan alt gruplarda da parçalanmanın derecesi ifade edilir (38).

AO/OTA kırık sınıflaması ile birlikte yumuşak doku değerlendirme sistemi kullanıldığında, örneğin aşırı deri ve kemik kaybı, kas ve tendon hasarı olan ancak damar ve sinir yaralanması olmayan ciddi açık parçalı düzensiz distal tibia cisim kırığı 42-C3.3/IO4-MT5-NVI olarak değerlendirilir.

### **II.3.e- Tedavi:**

Büyük travma merkezlerinin yaptığı önemli katkı ile ciddi açık tibia kırıklarının tedavi sonuçları belirgin olarak iyileşmiştir. Açık tibia kırıkları acil cerrahi müdahale gerektiren kırıklardır. Bununla beraber tedavide kesinlikle belirlenen bir yöntem yoktur.

Tedavinin amacı en düşük enfeksiyon oranı ile kemik ve yumuşak doku iyileşmesini sağlamak ve en kısa zamanda normal fonksiyonları elde etmektir. Açık tibia kırıklarının tedavisi tartışmalı ise de tedavi sırasında uyulması gereken kurallar bellidir (39, 40). Bunlar;

1. Bütün açık kırıklar acildir.
2. Yaşamı tehdit eden problemler öncelikle ele alınır.

3. Antibiyotik tedavisi acil odasında veya ameliyathanede başlanmalı ve yaralanmanın şiddetine göre 3–5 gün devam edilmelidir.
4. Hemen ölü dokuların temizlenmesi ve yaranın bol serum fizyolojik ile yıkanması gerekir. Özellikle Tip III kırıklarda 24–72 saatte seri debridmanlar uygulanmalıdır.
5. Kırığın fiksasyonu yapılır.
6. Yara 5–7 gün içerisinde kapatılmalıdır.
7. Erken kansellöz kemik greftlemesi (6–8 hafta) yapılmalıdır.
8. Kurtarılan ekstremitenin rehabilitasyonu önemlidir.

#### **Acil serviste ilk müdahale**

Önemli yaralanmaları olan tüm hastalarda travmanın çok şiddetli olduğu açıktır. Bu şiddetli travmanın ekstremitte dışı sistemleri de etkileme ihtimali olduğu unutulmadan hastaya bir bütün olarak yaklaşılmalıdır. Hastanın genel durumu stabil hale geldikten sonra ekstremiteye geçilmelidir. Hastaya diğer sistemlerle ilgili olarak yapılacak girişimlerin, ekstremiteye yapılması planlanan girişimin şeklini değiştirmeye neden olabileceği unutulmamalıdır.

Ekstremitte ile uğraşılmaya başlandığında amaçlar; enfeksiyona engel olmak, fonksiyonları korumak veya tekrar geri getirmektir. Bu nedenle vakit geçirilmeden ameliyathane koşullarında, anestezi altında ekstremitte değerlendirilmelidir. Ameliyathaneye girmeden önce acil serviste, öncelikle açık yara steril bir kompres ve diğer pansuman materyalleri ile kapatılmalıdır. İkinci olarak uzun bir atele alınmalıdır.

Ciddi ekstremitte yaralanması olan hastalarda yaralanmış bacağın kurtarılıp kurtarılamayacağına erken dönemde karar vermek önemlidir. Son gelişmeler, çok şiddetli ve kompleks yaralanmalarda bile ekstremitenin kurtarılabilceğini, ancak istenildiği kadar fonksiyonel olamayabileceğini gösterilmişlerdir. Tibialis posterior sinirinin kesik olduğu durumlarda (ayak tabanı duyusunun kaybı nedeniyle) ve uzun süre iskemiye maruz kalmış ekstremitelerde primer amputasyon endikasyonu bulunmaktadır (46).

Kompleks açık yaralanmada, ilk önce kompartman sendromunun varlığı kontrol edilmelidir. Açık kırıklarda bile dışa açılmamış kompartman olabileceği

ve içindeki basıncın kompartman sendromu olabilecek kadar artabileceği bilinmelidir.

Alt ekstremitede karar vermeyi kolaylaştırmak için değişik skorlamalar vardır. Bu skorlamalar oldukça iyi fikir vermektedir. En sık kullanılan skorlama sistemi MESS' (Mangled Extremity Severity Score, Hasarlanmış Ekstremitte Şiddeti Skoru) dir (Tablo 6). Hasarlanmış ekstremitte şiddeti skoru retrospektif ve prospektif olarak değerlendirilmiş, cerrahın klinik dirayeti ve deneyimi ile bir arada kullanıldığında kullanışlı olduğu öne sürülmüştür. 7 puan üzerinde alanlarda ekstremitenin korunması pek mümkün olmamakta, primer amputasyon yapılmaya bile daha sonra amputasyon gereksinimi ortaya çıkmaktadır (46, 47).

**Tablo 6:** MESS (Mangled Extremity Severity Score, Hasarlanmış Ekstremitte Şiddeti Skoru)

<b>Kategori Puan</b>	
Iskelet/yumuşak doku yaralanması	
Düşük Enerjili (Delici yaralanma, düşük kalibre ateşli silah)	<b>1</b>
Orta Enerjili (Açık veya çoklu kırıklı çıkıklar)	<b>2</b>
Yüksek Enerjili (Ezilme, yakın mesafe veya büyük kalibreli ateşli silah)	<b>3</b>
Ciddi Çok yüksek Enerjili (Yukardakilere ek olarak kontaminasyon ve soyulma)	<b>4</b>
<b>Iskemi</b>	
Nabız yok veya azalmış, distal perfüzyon yeterli	<b>1*</b>
Nabız yok, paresteziler var, kapiller dolun yok	<b>2*</b>
Soguk, paralize, hissiz	<b>3*</b>
<b>Şok</b>	
Sistolik kan basıncı her zaman >90mmHg	<b>0</b>
Aralıklı hipotansif	<b>1</b>
Sürekli hipotansif	<b>2</b>
<b>Yaş</b>	
<30	<b>0</b>
30-50	<b>1</b>
>50	<b>2</b>
<b>Toplam Puan</b>	
<i>*Iskemi 6 saati geçiyorsa 2 puan eklenir.</i>	

Bazı skorlamalarda hayatı tehdit eden durumdan kurtarmak için erken amputasyon önerebilmektedirler. Ancak eğer imkan varsa ilk debridman ve stabilizasyon sonrasında hasta ile konuşarak, tedavinin şekli konusunda hastanın karar verme sürecine katılmasını sağlamakta yarar vardır. Alt

ekstremitte yaralanma şiddetini değerlendiren 5 ayrı skollama sistemini sorgulayan bir çalışmada, alınan düşük puanların ekstremiteyi koruma yönündeki karara yardımcı olduğu fakat yüksek puanların amputasyon kararı vermek için güvenilir sınırdı belirleyeci olmadığı tespit edilmiştir (48).

### **Antibiyotik Tedavisi**

Hastanın tetanoz aşısı kontrol edilmelidir. Durumuna göre etkiyi artırıcı veya tetanoz immünoglobini verilmelidir. Tetanoz immünoglobilini tetanoz riski olan yara ve bağışıklık durumu bilinmeyenlere 250–500 ünite kas içerisine olacak şekilde verilmelidir. Bağışıklık durumu 3–5 yıl arasında ise yaptırmaya gerek yoktur. Proflaktik antibiyotik bütün hastalara verilmelidir (41). Son zamanlarda spesifik antibiyotiklerin verilmesinde tartışma vardır.

Bütün açık kırıkların tedavisinde birinci kuşak sefolosporin ve aminoglukozid kombinasyonu tavsiye edilmektedir (42). Bazı yazarlar monoterapiyi savunmaktadır. Bazı yazarlar ise Tip I ve Tip II açık kırıkta birinci kuşak sefalosporinler, Tip III açık kırıkta ise birinci kuşak sefolosporine aminoglukozid eklenmesini önermektedirler (43). Yüksek anaerob enfeksiyon riski (örneğin çiftlik kazalarında veya ezilme tipi yaralanmalarda pek çok yazar hemfikirdir) olanlara penisilin veya ampisilin verilmesidir (Tablo 7) (44).

**Tablo 7:** Antibiyotik proflaksisi

	1.kuşak sefolosporin	Aminoglukozid	Penisilin veya Ampisilin
Tip 1	+	-	-
Tip 2	+	+/-	-
Tip 3	+	+	+/-
Çiftçi veya Crush yaralanma	+	+	+

Antibiyotik tedavisine mümkün olduğunca erken başlanılmalıdır. Optimal kullanım süresi net değildir. 3 gün olarak tavsiye edilmektedir. Her ek girişimden sonra 48 saat olacak şekilde devam edilmesini önermişlerdir (42).

Açık kırık yarasında gelişen enfeksiyona sebep olan ilk mikroorganizma sadece %18 vakada ilk alınan kültürde gösterilebilmiştir. Tavsiye edilen seri debridmanlar sonrası kültür alınmasıdır (45).

Debridman öncesi ve debridman sonrası alınan kültürlerde enfeksiyona neden olan mikroorganizmanın belirlenmesindeki rolü ile ilgili çalışmada debridman öncesi kültür daha duyarlı, debridman sonrası kültür ise daha spesifik olduğu bildirilmiştir (70).

### **Ameliyathanede İlk Debridman**

Bu evre temiz bir yaranın sağlanabilmesi açısından çok önemlidir. Temelde hematoma boşaltılıp, canlanma özelliğini kazanmayacak olan tüm dokuların çıkarılmasından oluşur.

Aristo zamanından beri ilk yaralanmayı takiben cildin kapatılmayıp sekonder iyileşmeye bırakılması önerilmekteydi. Cildin kapatılması ise mikrobik floranın hızla gelişebileceği bir ortam yaratarak ölümcül seyretmesi nedeniyle önerilmemekteydi. Antibiyotiklerin kullanılmaya başlaması ile yaraların primer kapatılması eğilimi kısa zamanda enfeksiyon komplikasyonunun artmasına neden olunca, eski açık yara bakımları tekrar gündeme geldi. Yaraların primer kapatılması yerine ilk debridmandan sonra açık bırakılıp, ikinci veya üçüncü debridmandan sonra kapatılması daha uygun bulunmaya başlandı (49, 50, 51).

Hasta ameliyathaneye alınmadan önce yapılacaklar planlanmalı, gerekli olan malzemeler temin edilmelidir. Çoklu yaralanması olan hastada, aynı anda birkaç ameliyat yapılabileceğinden, uygun bir planlamanın anestezi süresini kısaltacağı unutulmamalıdır (50, 51).

Daha önce çekilen grafiler yetersiz ise genel anestezi altında uygun pozisyon verilerek ek grafiler elde edilmelidir. Masaya alınan hastanın ekstremitesine turnike uygulanmalı ancak şişirilmemelidir. Yaradaki bariz yabancı cisimler çıkarılmalı, ekstremitte yıkanıp steril olarak örtülmelidir. Enfeksiyonu engellemek için yıkanıp steril kosullarda debridmana başlanmalı, debridman bittikten sonra tekrar tüm sistem değiştirilerek, kemik stabilizasyonu için tekrar yıkanıp örtülmelidir (51).

Yara kenarları Gustilo Tip I veya Tip II olsa bile, açılıp derin dokular değerlendirilmelidir. Deri kenarları kanama alanına kadar mümkün olduğunca

az eksize edilmelidir. Derin dokularda daha agresif davranılabilir. Yaralanma bölgesindeki tüm canlı dokular korunmalıdır, süpheli dokular bir sonraki debridmanda da çıkarılabileceği için bırakılabilir. Debridman tamamlandığında etrafta sadece normal dokular görülmelidir. Medüller enfeksiyona engel olmak için kırık uçları temizlenmelidir (50). Büyük osteokondral parçalar mümkünse korunmalıdır (51). Yumuşak dokulardan sıyrılmış her kemik debridmanın bir parçası olarak atılmamalı, yara kontamine değilse interfragmanter tesbit ile ana kemiğe tutturulmalıdır. Çok geniş yaralarda böyle bir tespiti takiben yara flep ile kapatılmalıdır (3).

Yıkama sıvısına antibiyotik veya baska maddelerin katılması tartışmalıdır. Povidon-iyot, klorheksidin, hidrojen peroksit gibi antiseptiklerin toksisite, bağışıklık fonksiyonu zayıflatma, yara iyileşmesini geçiktirme gibi zararları yanında klinik etkinliği de kanıtlanmamıştır. Yine antibiyotik ve bazı surfaktanların da etkinliği ispatlanmamıştır. Bunların yanında antibiyotiklerin toksisite, maliyet, direnç gelişimi gibi dezavantajları nedeniyle yıkama sıvılarında kullanımları önerilmemektedir. Ancak bol izotonik sıvı ile yıkamanın enfeksiyon oranını düşürdüğünü bilinmektedir. Bu bol kavramının ne kadar olduğu konusunda herhangi bir yayın bulunmamaktadır. Bu konuda yapılmış bazı hayvan deneylerinden elde edilen çıkarımla, Tip II ve Tip III kırıklarda 6–10 litre sıvı ile yıkama mantıklı görünmektedir. Jet lavaj veya basınçlı atımlı yıkama, yabancı maddeleri daha derine gönderebileceği endişesi, kortikal kemikte mikroskobik fissürler ve hasara neden olması ve yeni kemik oluşumunda azalmaya yol açacağı düşüncesi ile bazı yazarlarca önerilmemektedir. Ancak, basıncın yabancı cisimleri uzaklaştırmada etkili olduğu bilinmektedir, bu nedenle sağlam yumuşak dokulara zarar vermemek için kontaminasyon az ve tedavi erken başlanmışsa orta basınçla ya da enjektörle yıkama daha uygundur. Tedavide gecikme ya da yaranın yabancı cisimle kontamine olması durumunda yüksek basınçla jet yıkama daha etkilidir. Aynı basınçta, atımlı su akımı ile devamlı su akımı arasında fark yoktur (52).

İkinci debridman düşünülüyorsa, ilk debridmandan 2–3 gün sonra ilk debridman gibi uygulanmalıdır. Eğer yara içinde canlılığından şüphe duyulan dokular hala mevcutsa üçüncü debridman da planlanabilir. Yumuşak doku



yaralanmasının çok şiddetli olduğu durumlarda ise erken amputasyonu bir alternatif olarak hasta ile tartışmak yarar sağlayabilir (51).

### **Cilt Kapama**

Yarada granülasyon dokusunun oluşması, yaranın iyi iyileşme potansiyeli olduğunu ve bu potansiyelin fibröz doku ve skar oluşumu ile dolacağını göstermektedir. Hangi dokularda iyi granülasyonun oluşabileceği bilinmektedir. Cilt altı dokular bol yağ içermesi nedeni ile fazla vaskülerize değildir ve çok zayıf granülasyon dokusu oluştururlar. Bu nedenle yağ dokusu eksiz edilip deri ile greftlenebilir. Fasyanın dış yüzeyi oldukça iyi kan dolaşımına sahiptir. Ancak soyulma tarzda yaralanmalarda bu damarlar da tahrip olduğundan greftlemeye uygun değildir ve çıkarılmalıdır. Kasların özellikle kanlanan orta bölümleri, granülasyon dokusu için ideal ortamdır. Tendonların da oldukça iyi dolaşimleri vardır ve granülasyon dokusu oluşturabilirler. Ancak bu granülasyon dokusu hareketlerde kısıtlılığa yol açacağı için fleplerle üzerinin kapatılması daha uygundur. Damar ve sinirler açıkta kaldıklarında zarar görürler. Eğer damar-sinir paketi kendi koruyucu kılıfı ile birlikte değilse kısa zamanda flep ile üzeri kapatılmalıdır. Yüksek enerjili travmalarda eklemler de açığa çıkabilmektedir. Eklemlerin serbest greftlerle kapatılması, hem hareketin korunması hem de enfeksiyon profilaksisi için gereklidir. Kemikte soyulma tarzı yaralanmada periost korunmuş ise granülasyon dokusu gelişebilir, ancak periostu sıyrılmış kemiğin granülasyon geliştirmesi beklenmemelidir. Kırık mevcudiyetinde eğer medulla açıkta ise enfeksiyon çok hızlı şekilde gelişebilir, bu nedenle fleplerle kapatılması gereklidir. Periostu sağlam olan kemik bir süre açıkta kalabilir (49).

İlk debridmandan sonra yara; primer kapatılma veya geçici olarak örtme açısından değerlendirilmelidir. Kontamine olmayan, yumuşak doku hasarının sınırlı olduğu ve kapatıldığında ciltte herhangi bir gerginlik oluşturmayacak yaralar primer olarak kapatılabilir. Primer kapamalar çok yakından takip edilmelidir. Herhangi bir enfeksiyon belirtisi geliştiğinde yaraya kısa zamanda müdahale etmek gerekir. İlk debridman sonrası ölü dokuların tam çıkarılmaması sıklıkla karşılaşılan bir durum olduğundan buna hazır olunmalıdır.

İlk debridmanda cilt defektinin büyük olduğu durumlarda hasta anestezi altında iken plastik ve rekonstrüktif cerrahi hekimi tarafından değerlendirilmesi uygun olur. Bu konsültasyon ikinci debridmanda da tekrarlanmalıdır. Bu tip yaraların geçici olarak kapatılmasında; eğer varsa yarı geçirgen film, hidrojel, tıkaçıcı hidrokolloid veya sentetik deri benzeri materyal kullanılmasında yarar vardır. Bu tip kapama oksijen dışında pek çok sıvıya geçirgen olmayıp, yara içindeki sıvıları emilebilmektedir. Bu nedenle ikinci debridmana kadar ameliyathane dışında yaranın açılmasına gerek kalmamaktadır (50). Nekrotik doku kalmayana kadar tekrarlayan debridmanlarla artık yara temiz hale gelince, travmadan sonraki 5–7 gün içinde kapatılması idealdir (33).

Geç kapamada amaç, yaranın cilt devamlılığının sağlanarak dış ortamlarla ilişkişsinin kesilmesidir. İyi damarlanan canlı dokuların üzerine doğrudan "split thickness" deri grefti yerleştirilmesi, mükemmel olmamakla birlikte, epitel devamlılığının sağlanması nedeniyle yara tedavisinin hedefleri ile uyumludur. Bunun dışında lokal veya serbest flepler tercih edilebilir. Lokal flepler yaralanma bölgesi içinde kalmışsa erken dönemde nekroza gitme ihtimali vardır. Bu nedenle serbest kas-deri flepleri daha idealdir. Bu sayede hem defekt doldurulacak, hem de bol kanlanan besleyici yapı enfeksiyonla mücadeleyi hızlandıracak ve cildin kapanmasını sağlayacaktır. Bu tür fleplerin ilk 72 saatte yapılmasıyla enfeksiyon oranının düşürüldüğü, emniyetli ve etkin olduğu gösterilmiştir (50).

Ekstremitelerde distalde damarsal yaralanma nedeni ile dolaşım bozulmuşsa, geçici bir şant ile distal bölgenin kanlanması sağlanmalı, kemik tespit edildikten sonra revaskülarizasyon için gereken cerrahi girişimler yapılmalıdır.

### **Kemik Stabilizasyonu**

Kırığın tespit şekline karar verirken, bölgenin anatomisine, kırığın tipine, beraberindeki travmanın derecesine ve cerrahın deneyimine bakmak gerekir. Erken kemik stabilizasyonu ağrıyı rahatlatır, ekstremitenin düzgünlüğü sağlar yumuşak doku tahribatını önlemiş oluruz. Kemik stabilizasyonu bakteriyel yayılımın azalmasında da yararlıdır. Aşağıdaki yöntemlerden biri ya da bir kaç uygulanarak kırık tespiti sağlanabilir (54, 55, 29).

- İskelet traksiyonu
- Atel, alçı
- Plak-vida ile tespit (standart veya minimal invaziv plaklar)
- Eksternal fiksator (geçici veya kalıcı fiksator)
- İntramedüller çivileme (oymalı veya oymasız)
- Farklı tespitlerin kombinasyonu (örneğin geçici fiksatorü takiben intramedüller çivi ile kalıcı tespit veya eksternal fiksatorle birlikte minimal internal tespiti gibi.)

Açık tibia kırıklarında sonucu belirleyen en önemli faktörün yumuşak doku olduğu konusunda herhangi bir tartışma yok iken tespitin en iyi metodu konusunda tartışma mevcuttur.

Kırık fragmanlarının ve yumuşak dokuların yeterli derecede stabilitesinin sağlanabilmesi genellikle intramedüller çivi ya da eksternal tespit ile olmaktadır. Plak tespiti kabul edilemez ölçüde yüksek enfeksiyon oranları nedeniyle önerilmemektedir.

Bununla ilgili yalnız bir tane prospektif, randomize kontrollü çalışma 1989'da yayınlanmıştır. Tip II ve Tip III açık tibia kırığı olan 56 hastada plak-vida ve eksternal fiksator karşılaştırılmış. Plak uygulanan 5 hastada ciddi osteomyelit ve 3 hastada plak yetersizliği görülmüş. Eksternal fiksatorle tedavi edilen 1 vakada osteomyelit gelişmiş. 3 hastada çivi dibi enfeksiyonu meydana gelmiş. Plak-vida ile ameliyat edilenlerde %69 yeniden ameliyat, eksternal fiksatorlerde %30 yeniden ameliyat gerekmiş. Bu oranlara göre iki yöntem arasında önemli istatistiksel farklılık saptanmıştır (65).

Son yıllarda biyolojik plaklama yöntemi kırık tespitinde kullanılmaktadır. Geleneksel plaklama yöntemi ile kırık tespitinin en fazla eleştirilen yönü olan uygulama esnasında neden olunan ek yumuşak doku travmalarıdır. Bu yöntemle ek yumuşak doku travması azaltılarak başarılı bir kırık tedavisini sağlayacağı çeşitli araştırmalarda gösterilmiştir. Bu özelliği ile açık kırık tedavisinde uygulanabilir bir yöntem olarak değerlendirilmektedir (53, 68).

Yapılan bir çalışmada plak-vida ile tedavi edilenlerde % 35 enfeksiyon görülmüştür. Bu nedenle Tip II ve Tip III kırıklarda eksternal fiksatorler plak-

vidadan daha düşük komplikasyon oranları nedeniyle primer stabilizasyonda plaktan daha üstündür (29).

Tip I ve Tip II açık kırıklarda İMÇ ve MİPPO' nun (minimal invaziv perkütan plak ile osteosentez) karşılaştırıldığı bir başka çalışmada her iki grupta sağlanan klinik sonuçlar benzer saptanmış. İntramedüller çiviler açık tibia kırıklarında ilk tercih olmasına rağmen MİPPO alternatif bir tedavi seçeneği olarak bildirilmiştir (69).

Açık stabil tibia diafiz kırıkları aksiyel olarak dikkate alınarak oymasız lottes çivileme ile eksternal tespit tedavi yöntemleri karşılaştırılmış. Aynı oranda enfeksiyon, kaynamama ve kötü kaynama sonucu bildirilmiştir. Bunla beraber yazarlar hasta uyumu nedeniyle intramedüller çiviye tercih ettiklerini bildirmiştir (1).

Randomize prospektif yapılan çalışmada; Tip II, Tip III A, Tip III B tibia kırığı olan 104 hasta oymasız çivileme ile 77 hasta eksternal fiksatorle tedavi edilerek karşılaştırılmış. Oymasız çivilemede % 3 ve eksternal fiksatorde % 21 oranında enfeksiyon görülmüş ve kaynama sürelerinde herhangi bir farklılık saptanmadığı bildirilmiştir (67).

Açık tibia kırıkları üzerindeki literatürün meta-analizinde toplam 396 hastayı kapsayan 5 çalışma sonucu değerlendirilmiş. Eksternal tespite göre oymasız çivilemenin daha az yeniden ameliyat, kaynamama ve yüzeysel enfeksiyonla sonuçlandığını bildirmiştir. Yazarlar oymasız çivilemenin eksternal tespite göre yüksek riskli gruptaki hastalarda tekrar girişim ihtimalini %50 ile % 25 arasında düşürdüğünü tahmin etmektedirler. İki çalışmadaki 132 hastadan alınan sonuca göre oymalı çivileme ile oymasız çivileme karşılaştırıldığında oyma ile tekrar ameliyat riskinin düşük olduğu bildirilmiştir (66).

296 açık tibia kırığında yapılan meta-analizde ise İMÇ ve eksternal fiksator yöntemleri arasında kaynama, kaynama gecikmesi, derin enfeksiyon ve kronik osteomyelit açısından istatistiksel olarak anlamlı fark olmadığı görülmüştür. Eksternal fiksator kullanıldığında yanlış kaynama oranının ve daha fazla cerrahi girişimin istatistiksel olarak önemli oranda arttığı görülmüştür. Oymasız çivilemede ise önemli oranda implant yetmezliği gösterilmiştir (30).

Tip III A açık kırıklarda İlizarov eksternal fiksator ile oymasız çivilemeyi karşılaştıran çalışmada çivi dibi enfeksiyonu ve eklem kontraktürleri için İlizarov eksternal fiksatorlerin daha dezavantajlı olduğu ancak kaynama gecikmesi ve kısalığın tedavisinde avantajlı olduğu bildirilmiştir. Oymasız çivileme için ise dezavantaj olarak posttravmatik osteomyelit ve kaynama gecikmesi için ek cerrahi girişim gerektiği bildirilmiştir (77).

Güncel olarak travmatologların büyük çoğunluğu Gustilo Tip I, II, III tibia açık kırıklarında intramedüller çivilemeyi tercih etmektedir. Kuzey Amerikalı ortopedik travmatologlar arasında ise Tip I ve Tip II açık kırıklarda intramedüller çivilerin kullanılması kabul görürken tip III için kullanım tartışması sürmektedir.

Açık tibia kırıklarında bir diğer tedavi yöntemi kombine tedavilerdir. Geçici eksternal tespit takiben internal tespit veya aynı anda basit internal tespit yöntemidir. Bununla ilgili çalışmalar vardır.

Ciddi açık tibia kırıkları unilateral fiksator ve basit internal tespit (vida veya k teli) ile tedavi edildiğinde daha avantajlı ve güvenilir olduğu bildirilmiştir (76).

Yapılan bir çalışmada 6–8 hafta eksternal fiksasyon ve sonrasında internal fiksasyona geçişin daha iyi klinik sonuç ortaya konulduğu bildirilmiş. Kaynama oranı, hareket açıklığı ve enfeksiyon insidansı göz önüne alındığında daha güvenilirdir. Tip III açık tibia kırıklarında uygun bir tedavi yöntemi ve yaklaşımı olduğu bildirilmiştir (75).

İlk olarak eksternal fiksator ile tedavi edilen açık tibia kırıkları daha sonra sekonder olarak PTB alçı ve oymalı İMÇ yapılan hastaların karşılaştırıldığı prospektif bir çalışmada ise; oymalı İMÇ yapılanların daha çabuk kaydandığı, yanlış kaynama ve kısalık oranının daha düşük olduğu ve daha geniş ROM elde edildiğini tespit etmişlerdir. Sekonder İMÇ uygulanan ciddi kırıklı hastalarda kabul edilebilir komplikasyon oranının daha düşük olduğu bildirilmiştir (82).

### **Eksternal Tespit**

Birçok yazar tibianın ciddi açık kırıklarının tedavisinde eksternal fiksasyonu dökümanete etmişlerdir. Eksternal fiksator uzun zamandır açık tibia kırıklarının tedavisinde uluslararası standart olmasına rağmen buna karşı çıkanlarda vardır (29).

Her ne kadar eksternal tespit uzun zamandan beri yumuşak doku iyileşmesi için önerilmiş olsa da, özellikle belirgin ayrışması olan yüksek enerjili kırıkların ya da intrinsek stabilitesi düşük olan tibia ve fibula ayrışmasının kalıcı tedavisinde kullanılması birçok yayın tarafından desteklenmektedir. Eksternal tespit kemik greftlenmesi gerekecek kırıklarda da stabilite sağlayıcı olarak kullanılmaktadır. Kemik kaybı olan açık kırıklarda halka fiksatorler ile kemik transportu yapılmasına rağmen sıklıkla kaynamanın sağlanması amacıyla otojen kemik greftlemesine ihtiyaç duyulmaktadır. Tip III B periost ayrışması olan açık kırıklarda da otojen kemik greftlenmesine ihtiyaç duyulmaktadır (12).

### **Avantajları**

Bu yöntem, diğer immobilizasyon şekillerinin uygun olmadığı durumlarda kemiklerin rijit tespitini sağlar. Eksternal fiksatorün avantajları basit olması, hızlı uygulanması, intramedüller çivilemede görülen yağ embolisi riskinden uzak durması ve az kan kaybıdır. Yine ciddi tip II ve tip III açık kırıklarda alçı veya traksiyonun yumuşak doku yaralarının tedavisine izin vermediği, internal tespit için daha geniş doku açılması gerektiği ve buna bağlı yarayı daha cansız hale getireceği daha fazla alanların kontamine edilerek enfeksiyon riskinin belirgin ölçüde artacağı ve ekstremitte kaybına yol açacak durumlarda avantaj sağlar. Aynı zamanda kırığın periosteal kan desteğinin bozulmasından (plaktan farklı olarak) uzak durur ve endosteal dolaşıma zarar (İMÇ' den farklı olarak) vermez. Proksimal ve distal eklem hareketine izin verir. Güncel çerçeveler tek planlı ya da çok planlı tespit sağlarken aynı zamanda yük taşıma ile aksiyel kompresyona izin vererek kırık kaynamasını destekler. Posterior kompartmana baskı olmaksızın bacak yükseltilebilir. Komplike kırıklarda proksimal ve distale çivi geçirilerek uzunluk korunabilir (12, 16, 29).

### **Dezavantajları**

Yara yönetimi ve plastik cerrahi prosedürleri daha güç olması (özellikle Ilizarov tespitinde), çivi dibi enfeksiyon oranlarının yüksek olması, intramedüller çivilemeye göre daha yüksek yanlıştır kaynama oranı olması dezavantajdır (29, 16, 30).

Ayrıca çivi yolu boyunca kırıklar oluşması, malzemelerin pahalı olması, yine komşu eklem tespitini gerektiren kırık varsa eklem sertliği oluşması,

fiksator görünümü itibarı ile sıkıcı olmasına bağlı olarak hastanın kabul etmemesi, fiksatorün çıkarılmadan önce kemiğe yeterince stres uygulanmaz ise çıkarıldıktan sonra tekrar kırık görülmesi dezavantajlarıdır (12, 16, 29).

### **Endikasyonları (12, 16)**

Eksternal tespit için endikasyonlar nispeten özel ve nadir durumları içermektedir. Fakat mutlak endikasyon yoktur. Endikasyonlar 3 kategori altında incelenebilir; A- Kabul edilenler, B- Muhtemel olanlar, C- Sorgulanabilir olanlar.

#### **A- Kabul Edilmiş Endikasyonlar**

1. Ciddi Tip II ve Tip III açık kırıklar
2. Şiddetli yanıklarla birlikte olan kırıklar
3. Bacaktan bacağa flep, serbest vaskülarize greftler veya diğer rekostrüktif işlemlerin gerekebileceği kırıklar
4. Distraksiyon gerektiren bazı kırıklar (örneğin ileri derecede kemik kaybı ile birlikte olanlar veya çift kemiğe sahip ekstremitelerde eşit uzunluğu sağlamanın gerektiği durumlar)
5. Ekstremitte uzatmaları
6. Artrodez amacıyla
7. Enfekte kırıklar ve kaynamamalar

#### **B- Muhtemel Endikasyonlar**

1. Bazı pelvik kırıklar ve çıkıklar
2. Açık, enfekte pelvik kaynamamalar
3. Rekostrüktif pelvik osteotomi (örn. Mesane ekstrofisinde olduğu gibi)
4. Radikal tümör eksizyonu sonrası otogreft veya allogreft replasmanının tespitinde
5. Çocuklardaki femoral osteotomilerde (bu yöntemin kullanılması plak ve vidalar gibi internal tespit materyallerinin daha sonra çıkarılması gerekliliğini ortadan kaldırır)
6. Damar veya sinir tamirleri ile veya rekostrüksiyonlar ile birlikte olan kırıklarda
7. Ekstremitte replantasyonlarında
8. Çok parçalı kırıklarda

9. Konjenital eklem kontraktürleri veya yapışıklıkların düzeltilmesinde
10. Ligamentotaksis amacıyla
11. Kafa travmalı hastaların kırıklarının tespitinde
12. Rijit olmayan internal tespiti desteklemek amacıyla

### **C-Sorgulanabilir Endikasyonlar**

Geleneksel yöntemlerin başarılı olduğunun ispatlandığı kapalı kırıklarda eksternal tespit kullanılması sorgulanmalıdır. Uzun kemik kırıklarının tedavisinde eksternal tespit değerli bir yöntemdir, fakat geleneksel teknikler ile emniyetli bir redüksiyon ve immobilizasyonun sağlanamadığı hastalar için saklanmalıdır.

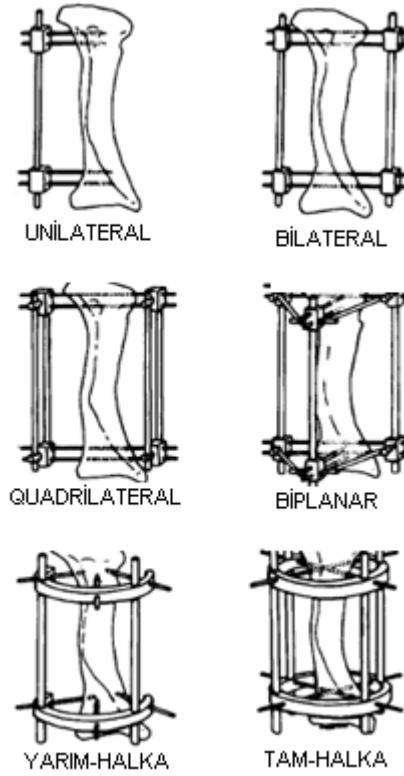
### **Eksternal Fiksatorlerin Tasarımları ve Uygulamaları**

Eksternal fiksatorlerin üç çeşidi sıklıkla kullanılmaktadır. Yarı çivi fiksatorler, tel halka fiksatorler yarı-çivi ile gergi tellerini kombine eden karma fiksatorler. Behrens eksternal fiksatorleri çivi ve halka fiksatorler olarak iki genel gruba ayırmaktadır. Çivili fiksatorleride fiksatöre bağlanmasına göre “basit” ve “klempli” fiksatorler olarak iki alt grupta incelemektedir (12, 56).

Eksternal fiksatorler biyomekanik özelliklerine göre de iki grupta incelenebilir. Tek destek sistemli olan büyük çivi çaplı fiksatorler ve transfixasyon sistemi olan küçük çivi çaplı fiksatorler. Tek taraflı sistemde çivi fiksasyonu, çivi yivlerine ve sertliğine bağlıdır. Stres kemikten fiksator gövdesine tek destekli olarak iletilir. Fiksasyon traksiyon çivileri ile iki taraflı ve tek planlı yapılırsa bilateral-uniplanar olur. Bu fiksasyona 90 derece dik ve yarım çivilerle yapılmış tespit eklenirse, iki taraflı-iki planlı fiksasyon gerçekleştirilmiş olur. Sirküler sistemde ise küçük çaplı teller dairesel çerçeveye gerilim altında yerleştirilir (80–130 kg). Stabilite teldeki gerilime ve telin uzaysal yönelimine bağlıdır (Şekil 17) (15, 57).

Eksternal fiksatorlerin gelişmesinden bu yana, çeşitli uygulamalar mümkün olmaya başlamıştır. Son zamanlarda bu tekniğe yeniden ilgi artmıştır. Birçok sebebe bağlıdır, bunların içinde çerçeve ebadı, şekil çeşitliliğinde ki artış, daha büyük ve güçlü çiviler, daha iyi metaller, tekniğin ve endikasyonların daha iyi anlaşılması vardır. Chao ve Mayo klinik çalışanları çerçeve şekillerine dayanan terminoloji geliştirmişlerdir (5).





**Şekil 17:** Eksternal Fiksator Şekilleri

**Unilateral:** Bir bar veya rod ile 2 veya daha fazla çiviye tutan klempin yarım çivilerle tutturulmasıdır (Şekil 17). Bu kategori Hoffman ve Wagner aparatı içerir.

**Bilateral:** Kemiği boydan boya geçen transfiksasyon çivilerinin her iki kenarından birer barın klemp ile tutturulmasıdır (Şekil 17). Roger Anderson fiksator bu gruptadır.

**Kuadrilateral:** Bu çerçeve her iki tarafta 2 şer bar ile transfiksasyon çivilerinin birleştirilmesidir (Şekil 17). Vidal-Adrey ve 4 Bar-Kronner bu gruba örnektir.

**Biplanar:** Biplanar çerçeve 2 ya da daha fazla düzlemde çivilerin birbirine 90 derece olacak şekilde yerleştirilmesidir (Şekil 17). ASİF tübüler şekilleri bu gruptadır.

**Halka:** Bunda tam çemberler kullanılır. Kemiğe yerleştirilen transfiksasyon çivilerle veya yarı çivilerle halka fiksatorler çubuk veya menteşeli elemalarla birbirlerine tutturulur. Çemberler bacağı uzun aksı boyunca çevreler (Şekil 17). Ilizarov ve Kronner ring tipi, bu tip fiksatöre örnektir.

**Yarım-halka:** Bu tipler bacağın uzun aksının transvers bölgesini tam çevrelemez. Transfiksasyon çivilerini ve yarım çivileri yalnız veya kombineli bir şekilde çalıştırır. Kırık paterni ve yumuşak doku yaralanması ile birlikte geometrik olarak çivi gruplarının yerleştirilmesine karar verilir (Şekil 17). Ace-Fischer fiksator ve Howmedica anteromedial fiksator buna örnektir.

Tel tespiti ile yarı çivi tespitinin kombine edildiği melez eksternal tespit yöntemleri geliştirilmiştir. Bu cihazlar sıklıkla yumuşak dokunun etkilendiği, diafizler uzanımlı ve minimal eklem parçalanmasının olduğu proksimal ve distal tibia kırıklarında kullanılır. Yazarlar hibrid eksternal fiksator ile tedavi ettikleri eklem uzanımlı proksimal ve distal tibia kırıklarında iyi sonuç bildirilmiştir. Fakat tüm yazarlar açık veya perkütan yolla eklem yüzeyinin düzgün olarak redükte edilmesinin esas olduğunu vurgulamıştır (12, 13, 14).

#### **Yarı çivi fiksatorlar için genel yöntemler**

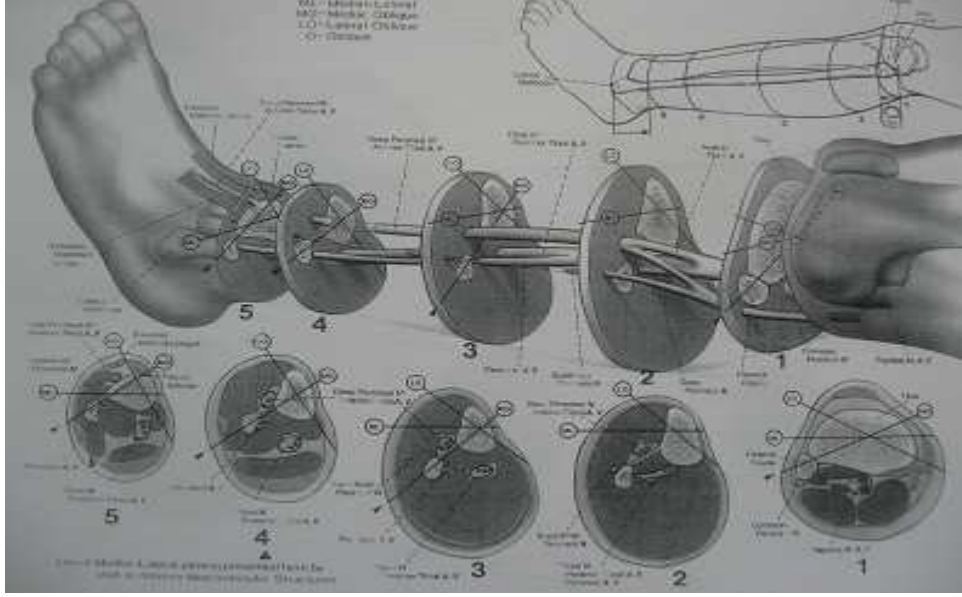
Cilt ve diğer yumuşak dokulara büyük özen ile yaklaşılmalıdır. Güvenli bölgelerde cilt 1 cm' lik uzunlamasına kesiler ile keskin olarak kesilmelidir. Tibianın subkutan kenarı kullanılmadığı zaman, kemiğe kibar künt diseksiyon ile ulaşılmalıdır. Delme, kılavuz ile yol açma ve çivi yerleştirilmesi sırasında matkap kılıfları kullanılmalıdır. Her işlemde yeni bir matkap ucu kullanılmalıdır. Elle, düşük devir veya durarak motor ile delme tercih edilir. Çiviler kılıf içerisinden elle yerleştirilmelidir. Isı nekrozu çivi gevşemesini ve enfeksiyonu başlatan neden olabilir. Önceden delme ile kemik ısı % 50 oranında azaltılmaktadır (12).

Kemiğin uzun eksenine dik olacak şekilde yarı çiviler yerleştirilir. Yerleştirilen çiviler birbirine paralel olmalıdır. Karşı korteksten 2 mm' den fazla çıkmamasına özen gösterilir. Yetişkin tibiası için 4,5 mm veya 6 mm' lik çiviler kullanılır. Çiviler kırık yerinden en az 1 cm uzakta olmalıdır. Her fragmana 2–3 çivi yerleştirmek yeterlidir. Segmenter parçalı kırıklarda her fragmana 3 çivi gönderilerek aksiyel stabilite sağlanır (3).

Kısa fragmana 2 çivi, uzun fragmana 2 veya çoğu kez 3 çivi yerleştirilerek tek taraflı veya çift taraflı fiksator uygulanır. Aksiyel stabilite için her 2 fragmana üçer çivi tespiti öngörülür. Tibia kırıkları için uniplanar fiksator anteromedial kenardan aksiyel olarak uygulanır. Akut tibia kırığında (özellikle

Tip III ve multiple yaralanması olanlar) primer olarak sirküler eksternal fiksatör kullanılmaz (3).

Çivi yerleri günlük olarak genellikle duş altında sabun bezi, sabun ve su ile temizlenmelidir ve sonra cilt ile çivi arasındaki hareketi azaltmak için hafif baskılı bir gazlı bez ile örtülmelidir (1).



**Şekil 18:** Güvenli çivi bölgeleri

#### **Halka fiksatörler için genel yöntemler (12, 17)**

Genelde 1,5 ve 1,8 mm teller için kılıf ve kesi gerekmez. Daha büyük (2 mm ve üzeri) teller kesi ve kılıf ile yerleştirilmelidir. Zeytinli teller kullanılacaksa cilde küçük kesi gerektirebilir. Tellerin ucu keskin olduğundan daha önce delik açılması gerekmez. Yine kemikte ısı nekrozu görülmemesi için sık sık durularak düşük devirli motor veya elle yerleştirilmesi gerekir. Belirlenen kesitte transfiksasyon teline güvenli açı verildikten sonra tel cilt ve kastan geçirilerek kemiğe yaslanır. Damar-sinir yapılarına zarar vermemek için, anatomik kesitlere dikkat etmek gerekir (Şekil 18). Sonra düşük devir ile her iki korteks geçilir. Tel karşı korteksten çıkarırken motordan çıkarılır. Telin döndürülerek yumuşak dokuları geçmesi harabiyete neden olur, bu nedenle kalın yumuşak dokular çekiç darbelerinin yardımı ile geçilir.

Transfiksasyon teli yerleştirilirken tendon içerisine girilmesinden kaçınılmalı, mümkün olduğu kadar sinovyadan geçilmemelidir. Teller geçirilirken kaslar maksimum fonksiyonel uzunlukta olmalıdır. Tel geçirilirken komşu

eklemin pozisyonu kas gruplarına göre değiştirilmelidir. Bacak bölgesinde anterior kompartmandan geçerken ayakbileği plantar fleksiyona, peroneal kaslara ulaştığında inversiyonda, triceps surea' ya ulaştığında dorsifleksiyona getirilmelidir.

Teller eksternal çerçeveye eğilmeden bağlanmalıdır, bazen araya bir yükseltici parça eklemek gerekebilir. Yeterli stabilizasyon için K tellerinin her iki ucundan tespit edilmesi gerekir. Tellere yeterince gerilmez ve sıkı tespit uygulanmaz ise uzun kemik stabilizasyonu esnek olmaktadır. Doku direncine karşı koymak için teller cambaz ipi kadar gerilmiş olmalıdır. Aksiyel yüklenmelerde mikro hareketler, bu tellerin trampen benzeri etkisiyle sağlanır. Bazal tel gerilimi, dayanma noktasının yarısından az olmalıdır. Dayanma noktaları 1,5 mm'lik tel için 210 kg veya 226 kg, 1,8 mm'lik telde 305 veya 351 kg'dır (12, 60).

Genelde büyük kırık parçaları her seviyede 2 telin kullanıldığı 2 seviyeli tespit gerektirir. Kısa parçalar bir halka ve bir telin eksiltilmesi ile veya ana halkadan birkaç santimetre uzaktan geçirilen tel ile tespit edilebilir. Stabilite için teller birbirine dik açıda kesmelidir. 90 derece açıda geçmesi anatomik koşullar sınırlandırabilir. Bu nedenle halkanın fiksasyon düzlemine oblik olarak ek teller yerleştirilmelidir (12, 60).

Yumuşak dokular ve halkalar arasında 2–3 cm'lik boşluk bulunmalıdır (18, 58). Daha büyük olursa stabilite azalır. Halka boyutunun 2 cm arttığı durumda stabilitede % 43,5'lik azalma olduğunu belirtmişlerdir (69). Daha küçük olursa hastayı rahatsız eder ve yürüme kapasitesini azaltır. Ayrıca yumuşak dokulara baskı yaparak ödem, buna bağlı olarak bası yarasına yol açabilir (18).

Sirküler eksternal fiksator uygulamasında ödem gelişme riski, tek ve iki düzlemlili fiksatöre göre daha sık rastlanan komplikasyondur. Genellikle alt ekstremitede halkalarla bacak arasında 2–3 cm'lik boşluk kalmalıdır. Cilt baskı altında ise ince bir karton, cilt ve çerçeve arasına yerleştirilerek basınç nekrozu engellenir.

Gavriil Ilizarov; kırıklar, kaynamamalar ve deformateler gibi çok çeşitli ortopedik problemleri gerilmiş tellerin kullanıldığı yeni modüler sirküler bir eksternal fiksatorle tedavi eden ilk kişidir. Son yıllarda eksternal fiksator

tasarımlarında ve kullanımında birçok deęişiklikler olmuştur. En önemlisi yarı çivili çerçevelere kayış ve instabil kırıklarda kaynama olana kadar eksternal fiksatorün muhafaza edilmesidir (12).

Açık kırıklarda infeksiyon riskini azaltmak ve kırık dizilimini sağlamak için başlangıçta bir rijiditeye ve sonra kaynamamayı önlemek için mikrohareketlere gereksinim vardır. Aksiyel olarak unilateral fiksatorlerin % 25'i kadar sağlamdır. Ancak Ilizarov eksternal fiksatorü, bükülme ve makaslayıcı kuvvetlere dayanıklılık açısından çivi fiksatorlerden daha iyidir (12).

Yapılan mekanik çalışmada Ilizarov eksternal fiksatorün unilateral eksternal fiksatorden daha stabil olduğu rapor edilmiştir (71).

Ilizarov eksternal fiksatorü, yüksek enerjili kırıklarda kritik kan akımını koruyarak yumuşak dokulara minimal cerrahi travma ile kırığın tespitine izin verir. Ekstremitenin erken kullanımı, ağırlık verme de dahil müsaade eder ve hastayı cesaretlendirir. Ilizarov teknięi sıklıkla geniş yumuşak doku işlemlerinden ve kemik kaybı olan açık tibia kırıklarında; kemik greftlemesi ihtiyacından kaçınılmasını sağlar. Bu özellięi dięer yöntemlere göre avantaj sağlar. Açısal, rotasyonel, yer deęiştirme ve kısalıkla birlikte olan deformiteler düzeltilebilir ve bu güç durumların birçoğunda kaynama elde edilebilir (12, 79).

Farklı tipteki eksternal fiksatorlerle ilgili literatürde birçok çalışma bulunmaktadır.

Hoffman-Vidal-Andrey çerçevesi kullanarak tedavi edilen kapalı ve ya da kompleks tibia diafiz kırıklarının tedavi sürecindeki 8 yıllık deneyimlerini bildirdikleri derlemede fiksator ile geçen ortalama zamanı 6 ay olarak bulmuşlardır. 6 olguda çerçeve uygulamasından sonra erken amputasyon yapılmıştır. Çerçevenin çıkarılmasından sonra olguların 1/3'ünde ortalama 5 ay süren ek alçı tedavisine ihtiyaç duyulmuştur. Kırıkların % 15'inde ise plak ya da intramedüller tespite geçiş gerekmiştir. Kalan kırıklarda % 21 oranında ek olarak kemik greftlemesi uygulamışlardır. İntrinsik problem olarak tanımladıkları gecikmiş kaynama, kaynamama, çivi gevşemesi, çivi dibi enfeksiyonlarından uzak kalmak için yazarlar yumuşak dokular ve tüm çivi dipleri iyileştikten sonra 8–12. haftada internal tespite geçişi önermişlerdir (61).

Tip II ve Tip III açık tibia kırıklı 29 hasta AO eksternal fiksator ile tedavi edilmiş. Çok iyi redüksiyon yapılmış kırıklar kaynayıncaya kadar çerçeve ile tespit edilmiş. Tam olmayan redüksiyon nedeniyle çerçevesi 3,5 aydan kısa kalan ve daha sonra alçı yapılanların 2,5 ay daha fazla kaynama süresi olduğu bildirilmiş. Bununla birlikte, alçı grubunda daha yüksek oranda kötü kaynamalar izlemiştir. Bu nedenle kırık stabilitesini arttırmak için basit vida uygulamasını önermişlerdir (62).

73 hastanın 75 kırığında AO tipi eksternal fiksator uygulanan çalışmada % 80'inin unilateral tek planlı fiksator ile tedavi edilebileceği bildirilmiştir (63).

Ciddi Tip III kırıklı tibiaların % 90'ında ayrıntılara dikkat ederek özenle uygulanan eksternal fiksatorle enfeksiyon görülmeden iyi bir fonksiyon sağlanabileceği bildirilmiştir. İnterosseöz membran yaralanması olan parçalı ya da kemik kaybı olan yüksek enerjili kırıklarda fiksatorün erken çıkarılmaması konusunda uyarıda bulunmuştur (64).

1999'da yapılan çalışmada 65 açık tibia kırığı ortalama 20 hafta eksternal fiksatorle tedavi edilmiş. Olguların %61'inde 24 haftada kaynama olmuş. Kaynama gecikmesi olan 4 olgudan 2'si Tip II, biri Tip III A ve diğeri Tip III C açık kırık olduğu bildirilmiştir (3)

Tip II ve Tip III açık kırıklı 45 hasta Ilizarov eksternal fiksator ile tedavi edilmiş. Tel dibi enfeksiyonlarından (% 27,1) kaynaklanan sorunlara rağmen, kırık kaynama oranının yüksek olması, ince K tellerinin daha az travmatik olması, en önemlisi de fonksiyonel tedavi olanağı sağlaması nedeniyle açık kırık tedavisinde öncelikli tercih edilebilir bir yöntem olduğu bildirilmiştir (74).

Yapılan bir çalışmada tibia açık kırıklarının sirküler eksternal fiksator ile tedavisinde tel dibi enfeksiyon riski yüksek olsada, erken mobilizasyon ve eklem hareketlerine izin vermesi nedeniyle fonksiyonel sonuçlar kabul edilebilir düzeyde olduğu bildirilmiştir (73).

Unilateral fiksatorle tedavi edilen 212 hastanın % 87,27 kalıcı olarak tedavi edilmiş. Komplike tibia diafiz kırıklarının tedavisinde unilateral eksternal fiksator primer ve kalıcı olarak kullanılmaktadır. Yalnızca reoperasyon veya kallus formasyonda gecikme olduğunda değiştirilebileceği bildirilmiştir (80).

Bir başka çalışmada ise ciddi tibia açık kırığı olan 91 hasta debridmanı takiben unilateral dinamik aksiyel fiksatorle tedavi edilmiş. % 95'inde her planda açılanma 10 derecenin altında imiş. Dinamik aksiyel fiksator uygulaması debridmandan iyileşinceye kadar ciddi açık tibia kırıklarında kullanılabileceği ve bu dönemde diğer tedavi metodu ile değiştirilmediği bildirilmiştir (81).

### **II.3.f- Komplikasyonlar**

Çok geniş alanda kullanımları nedeni ile bir seri komplikasyona sahiptirler. Bununla birlikte, her diğer teknikte olduğu gibi, temel prensiplere sadık kalınarak ve uygun teknik kullanılarak komplikasyonlar en aza indirilebilir. Komplikasyonları 3 ana grup içerisinde toplayabiliriz (72).

#### **1-Ameliyat içi komplikasyonlar**

**Sinir yaralanması:** Cerrahi tekniğe veya distraksiyona bağlı olabilir. Anatomik kesi iyi bilinirse ve teller güvenli bölgeye yerleştirilirse tele bağlı yaralanma önlenir. Transfiksasyon telleri kullanılırken, teller yumuşak dokudan yavaşça ilerletilerek geçirilmelidir. Telin sinirden geçip geçmediğini anlamak için metal nesne ile tele vurulur sinir boyunca parestezi var ise tel çıkarılır. Peroneal sinir en çok etkilenen yapıdır (72).

**Damar yaralanması:** Cerrahiye ya da distraksiyona bağlı olabilir. Ilizarov eksternal fiksatorde tellerin çapı küçük olduğundan genellikle problem yaratmaz. Bu durum cerrahi sırasında fark edilirse tel çıkarılarak tampon uygulanır. Tromboz, geç erozyon, arteriovenöz fistül ve anevrizma oluşumları da gözlenmiştir.

#### **2- Ameliyat sonrası komplikasyonlar**

**Çivi yolu enfeksiyonu:** Uygun çivi yerleştirme tekniği ve titiz pin yolu bakımı olmazsa en yaygın komplikasyon olarak karşımıza çıkmaktadır. Hastaların % 30'unda izlenir. Paley çivi dibi problemlerini ve tedavilerini altı grupta incelemiştir (12, 72).

Evre I- Normal. Haftalık çivi dibi bakımı

Evre II- İnflamasyon mevcut. Günlük çivi dibi bakımı

Evre III- Seröz akıntı vardır. Günlük çivi dibi bakımı+oral antibiyotik verilir.

Evre IV- Pürülan akıntı. Günde 2 defa çivi dibi bakımı+oral veya sistemik antibiyotik kullanımı

Evre V- Çivilerin kemiğe giriş yerinde osteoliz vardır. Çivi çıkarılır+parenteral antibiyotik uygulanır.

Evre VI- Sekestr oluşmuştur. Çivi çıkarılması+sekestrektomi+sistemik antibiyotik uygulanır.

Yapılan bir çalışmada 285 kırık içerisinde % 11,2 (32) çivi dibi enfeksiyonu görülmüş. Halka tipi fiksator grubunda % 3,9 (3/77), unilateral fiksator grubunda % 12,9 (23/178), hibrit fiksator grubunda %20 (6/30) insidanda çivi dibi enfeksiyonu görülmüş. İstatiksel olarak halka fiksator grubundaki oran diğer yöntemlere göre anlamlı düşük olduğu bildirilmiştir (78).

**Kas veya tendon hasarı:** Tendonlar ve kas kitlesinin içinden yerleştirilen çiviler, kasın normal hareketini önler ve tendon rüptürüne veya kas fibrozisine yol açabilir. Tibia kırıklarında çoklu transfiksasyon çivileri kullanılmış ise ayak bileği sertliği sık görülür. Kontraktürü önlemek için kası mümkün olduğunca uzun süre gerim altında tutmaktır.

**Redüksiyon kaybı:** Cihazın uygulamasındaki teknik hatalara bağlı olarak gelişir. Bunu önlemek için teller uygun gerimde olmalıdır, tüm bileşenler tekrar değerlendirilerek iyice sıkılmalıdır.

**Derin ven trombozu:** Hasta erken mobilize edildiğinden çok nadirdir. Ameliyat sonrasında meydana gelen ödem nedeniyle tanısı güçtür.

**Ödem:** Hasta aktif değil ise sık rastlanan bir problemdir. Cihazın çıkarılmasından birkaç ay sonra kaybolur.

**Kompartman sendromu:** Gergin kas kompartmanından çiviler geçerken kompartman içi basınç birkaç mm civa artar. Bu tam bir kompartman sendromu ile sonuçlanabilir.

**Sudeck atrofisi:** Yaralanmanın şiddeti ve duyulan ağrı ile ilişkilidir. Önlenmesinde en iyi yol, erken harekete başlamaktır. Lomber sempatik blokaj, kalsiyum preparatları ve rehabilitasyonla başarılı sonuçlar alınır.

**Kaynama gecikmesi:** Tibia kırığında 12–20 hafta geçtiği halde osseöz callus olmazsa kaynama gecikmesi denir. Parçalı ve açık kırıklarda iyileşme



20–28 hafta sürebilir. Kaynama gecikmelerinin iyileşmesi için 20–26 hafta geçmesi gerekmektedir (12).

**Kaynamama:** Ameliyat yapılan tibia kırıklarında radyolojik olarak kırık iyileşmesi ameliyattan 3 ay sonra değerlendirilebilir. Tam konsolidasyon açık kırıklarda 9 ayda tamamlandığı bildirilmiştir (12).

Yarı çivi fiksatorler ile tedavi edilen Tip I ve Tip II kırıklarda erken kemik greftlemesi ufak avantajları olsa da, Tip III kırıkların % 40–60 kadarı otojen greftlemeye ihtiyaç duymakta ve erken kemik greftlemesinden fayda görmektedir (12).

Yapılan bir çalışmada Tip III açık kırıklarda debridman sonrası temiz yara bölgesindeki kırık hattı primer olarak profektik kemik greftlemesi uygulanmış. Kaynama gecikmesi oranı azaltılmış, kaynama zamanı kısalmış ve enfeksiyon oranında herhangi bir artış olmadığı bildirilmiştir (89).

Gecikmiş kaynama ve kaynamama tedavisinde kırık iyileşmenin stimülasyonu için kemik greftleri, biyokimyasal maddeler (rhBMP–2 gibi), elektriksel ve ultrason uyarım gibi yöntemler kullanılmaktadır (12).

Sirküler eksternal fiksatorle tespiti yapılan Tip III açık segmenter kırıklı hastaların bir kısmı erken dönemde greftlenmiş ve bir kısmına rhBMP–2 verilmiş. Yapılan karşılaştırmada rhBMP–2 verilen hastaların kaynama oranları daha yüksek, enfeksiyon ve reoperasyonları daha düşük olduğu bildirilmiştir (88).

Artrofik kaynamamalarda hala en çok kullanılan biyolojik etkili olan kortikokansellöz kemik greftleridir. Bunlar tek başına veya internal tespitle birlikte kullanılır (12).

### **3- Tedavi sonrası komplikasyonlar**

**Yeniden kırık oluşumu:** Rijit tespit nedeniyle kaynama büyük oranda endostealdır ve çok az periferik callus oluşumu izlenir. Rijit tespit nedeniyle kortikal kemiğin stresten yoksun hale getirilmesi, korteksin kanselizasyonu ile sonuçlanır; fiksator çıkarıldıktan sonra eğer ekstremitte koltuk değnekleri veya ilave alçılarla yeterince korunmaz ise yeniden kırık oluşumu muhtemeldir.

**Eklem sertliği:** Bu komplikasyonun nedeni kaslardaki kontraktür veya eklem yüzünde artmış basınçtır.

**Kısalık:** Açık ve parçalı kırıklarda, segment kaybına ve redüksiyonun iyi yapılamamasına bağlı olarak gelişebilir. Tam kaynama olmadan erken dönemde fiksatorün çıkarılması da kısalık oluşturabilir.

**Yanlış kaynama:** Kırığın iyi redükte edilememesi, fiksasyon yetersizliği veya erken fiksator çıkarılması sonucu oluşur.

**Osteomyelit:** Tibia açık kırıklarında tedavi, öncelikli olarak enfeksiyonun önlenmesine yöneliktir. Osteomyelit gelişmesi, tel dibi enfeksiyonun ilerlemesine bağlı olarak veya yetersiz tedavi sonucunda kırık bölgesinde meydana gelebilir.

### **II.3.g- Rehabilitasyon**

Kırık ve yumuşak doku stabilitesine bağlı olmakla birlikte, hastanın ve ekstremitenin rehabilitasyonuna derhal başlanmalıdır. Komşu eklemlerin mümkün olduğunca erken hareket ettirilmesi gerekmektedir. Açık kırıklarda kas-tendon birimlerinin kırık üzerindeki hareketleri yumuşak dokuları irrite edebilir ve enfeksiyona olan direnci azaltabilir. Yumuşak doku iyileşmesi gerçekleşene kadar komşu eklemlerin immobilizasyonunu eksternal fiksatorlere tutturulan ateller, breysler veya ayak eklemleri ile yapılmaktadır. İyileşen dokular eklem hareketlerine izin verdikçe fizik tedavi aktif ve aktif yardımcı egzersizleri içermelidir. Aktif hareket kaybı ile sonuçlanan sinir hasarları değerlendirilmeli ve kontraktürleri önlemek için uygun eklemler fonksiyonel pozisyonda atellenmelidir (12).

Tespit kemiğin hareketini ortadan kaldıracak kadar stabil olmalıdır. Stabilitenin kaybolması çivi gevşemesine, ağrıya ve yeni kemik oluşumunda yavaşlamaya yol açar.

**Yürüme:** Ameliyat sonrası birinci gün başlar. Tespitin stabilitesine, tespitin tipine, bunun yorgunluk ömrüne ve hastanın sistemik koşullarına bağlı olarak hasta ilk önce yardımcı cihazlarla yürütülmeye çalışılır. Rehabilitasyon programının başında ekstremiteye verilen yük miktarından çok doğal yürüme paterni daha önemlidir. Radyolojik olarak stabilite bulguları ve kemik rejenerasyonu bulgularının varlığına bağlı olmak kaydı ile artan ağırlık vermeye izin verilebilir. Tedavinin sonuna doğru hasta tek bir koltuk değneğiyle ya da desteksiz yürüyebilmesi gerekir. Hastanın cesaretlendirilerek yürütülmesinde doktor ve fizyoterapistle çok iş düşmektedir (12).

Ameliyat sonu dnemde hastanın yrme yeteneđi azalırsa nedeni arařtırılmalıdır. Ađırlık sonrası oluřan ađrının nedeni ođunlukla ivi dibi enfeksiyonudur. Ayrıca, hasta yrmeyi bıraktıđında kemik dansitesi azalarak osteoporoz geliřir.

### III- GEREÇ VE YÖNTEM

Bu çalışma kapsamına Aralık 1999 ile Ekim 2008 tarihleri arasında açık tibia kırığı nedeniyle İnönü Üniversitesi Turgut Özal Tıp Merkezi Ortopedi ve Travmatoloji acil polikliniğine başvuran eksternal fiksatorle tedavi edilen 73 hastadan yeterli takibi yapılabilen, 47 hastanın 48 açık tibia kırığı çalışmaya dahil edildi. Bilateral açık tibia kırığı olan 3 hastanın 2'sinde bir ekstremitesi ampute edildiğinden çalışmaya dahil edilmedi.

Çalışmaya başlamadan önce, açık tibia kırığı olan hastalar için standart protokol dosyaları hazırlandı. Bu dosyalara; hastanın adı soyadı, yaşı, cinsiyeti, adresi, telefon numarası, hastaneye yatış-çıkış tarihleri, takip süresi kaydedildikten sonra kırığın olduğu ekstremitte, Gustilo-Anderson sınıflamasına göre açık kırık tipi, AO/OTA sınıflamasına göre kırık tipi, eşlik eden ek yaralanmaların olup olmadığı, kırığın etyolojisi, preoperatif muayene bulguları, müdahale zamanı, ameliyata alım süresi, operasyon süresi, kaynama süresi, fiksator çıkarılma süresi, sekonder girişimler varsa postoperatif komplikasyonlar kaydedildi. Son kontrol döneminde çekilen karşılaştırmalı ön-arka ve yan grafilerde açılanmalar ve kısalık miktarı ölçüldü. Geç komplikasyonlar ve bulgular kaydedildi.

47 hastanın 18'inde çoklu yaralanma mevcuttu. Yedi hastada diğer organ yaralanmaları (kafa travması 5, batin travması 2), onikisinde diğer kırıklar mevcuttu. Otuz hastada ek yaralanma yoktu.

Açık tibia kırıklı hastalarımız Gustilo-Anderson (26) sınıflamasına göre sınıflandırıldı. Kırık yerleşim yeri ve tipini belirlemek için standart diz ve ayak bileği dahil olacak şekilde ön-arka ve yan düz grafiler çekildi. Kırığın şekil ve parçalanmasına göre sınıflaması AO/OTA (34) kullanılarak yapıldı.

Açık tibia kırığı olan hastalar acil servise geldiği andan itibaren sistemik muayaneleri yapıldı. Vital bulgular stabil hale gelen hastaların lokal muayanesi yapılarak doku defektinin var olup olmadığı, kontaminasyonun olup olmadığı ve damar-sinir yapılar değerlendirildi. Nabızları alınmayan hastalar, doppler ultrasonografi ile kontrol edildi. Dolaşımı olmayan 6 hasta acil olarak ameliyata alınarak revaskülarizasyon yapıldı.

Hastalara antibiyotik tedavisi acil odasında başlandı. Tip I açık kırığı olan hastalara 8 saat arayla 1 gr sefzolin 3 gün süreyle verildi. Tip II açık kırıklarda sefazolin 12 saat arayla 80 mg gentamisin kombine edilerek beş gün devam edildi. Tip III açık kırıklı, aşırı yumuşak doku travması ve kontaminasyonu olan hastalara sefzolin ve gentamisin kombinasyonuna 12 saat arayla 500 mg metronidazol eklendi. Beş gün süre ile devam edildi. Tekrar operasyona alınacak hastalarda antibiyotik tedavisi üç gün süreyle devam edildi.

Tetanoz bağışıklığı bilinen ve 5 yılın üzerinde olan hastalara tetanoz aşısı yapıldı. 5 yılın altında aşılama uygulanmadı. Bağışıklığı bilinmeyen ve kontamine yaralanması olan hastalara tetanoz immünoglobini ve profilaksisi uygulandı.

Tibia açık kırıklı hastaların yara yerleri steril olarak örtüldü ve geçici olarak alçı atel uygulandı. İlgili bölümlerin konsültasyonundan sonra genel durumu uygun olan 30 hasta ortalama 4,21 saatte (dağılım 2–7) acil debridman ve yıkama için operasyona alındı.

Genel durumuna ve ek sistem patolojilerine göre spinal veya genel anestezi altında operasyona alındı. Tüm ölü dokular debride edildi. Gereken vakalarda cansız kemik fragmanları çıkarıldı. Yara yeri bol serum fizyolojik (6000–10000 cc SF) ile yıkanarak temizlendi. Özellikle tip III açık kırık ve subtipleri ilk debridmandan 2–3 gün sonra, tekrar ilkinde olduğu gibi debridman uygulandı ve tüm canlılığını kaybetmiş dokular uzaklaştırıldı. Debridman ve yıkama sonrası 38 hastanın yara yeri primer olarak kapatıldı. Tip III B olan 2

hasta ve Tip III C olan bir hastada akut kısaltma yapılarak yara yeri primer olarak kapatıldı. 9 hastanın yara yeri çeşitli yöntemlerle sekonder kapatıldı. Hastaların 29'unun kırık tespiti unilateral eksternal fiksator ile 19'unun tespiti ilizarov eksternal fiksatorle yapıldı. 30 hastaya acil olarak ilk yedi saatte kemik tespiti uygulandı. 17 hasta ise elektif şartlarda ortalama 5,5 günde (dağılım 1–14) kemik tespiti uygulandı. Tüm ilizarov eksternal fiksatorler ameliyathane odasında hazırlandı.

Ameliyat sonrası genel durumu müsbet eden hastalar ertesi gün ayağa kaldırılarak parsiyel yük verildi. Bir çift koltuk değneği ile yürütüldü. Operasyondan 4–6 hafta sonra tam yük verildi.

Yara bölgesi primer olarak kapatılanlar günde 1 defa betadin ile bakımı yapıldı. Sekonder olarak iyileşmeye bırakılan hastalarda günde 2 defa nitrofurantoin+rifampisin ile match yapılarak bakımı yapıldı. Pin dibi bakımı ilk 1 hafta günde 2 defa betadin ile yapıldı. Daha sonraki dönemlerde haftalık alkol veya betadin ile bakımı yapıldı. Pin dibi ile ilgili sorunlar Paley (72) ölçütlerine göre değerlendirildi.

Evre I- Normal. Haftalık çivi dibi bakımı

Evre II- İnflamasyon mevcut. Günlük çivi dibi bakımı

Evre III- Seröz akıntı vardır. Günlük çivi dibi bakımı+oral antibiyotik

Evre IV- Pürülan akıntı. Günde 2 defa çivi dibi bakımı+oral veya sistemik antibiyotik kullanımı

Evre V- Çivilerin kemiğe giriş yerinde osteoliz vardır. Pin çıkarılır+parenteral antibiyotik uygulanır.

Evre VI- Sekestr oluşmuştur. Çivinin çıkarılması+sekestrektomi+sistemik antibiyotik uygulanır.

Ayak bileğini 90 derecede nötralde tutmak amacıyla keçe ile hamak uygulandı. Diz ve ayak bileği hareketlerini korumak için egzersiz programı uygulandı.

Taburcu edildikten sonraki kontrollerinde fiksator bağlantıları sürekli kontrol edilerek stabilite korundu. Hastaların fiksatorlerinin çıkarılmasına karar vermek için klinik ve radyolojik muayaneleri yapıldı. Ön-arka ve yan radyografilerde dört korteksin üçünde kaynama dokusu (kallus) devamlılığın

görülmesi ve trabekülasyonun tamamlanması yeterli kaynama olarak değerlendirildi. Bunun üzerine aksiyel eksternal fiksatorler bar ile bağlantı yerleri gevşetilerek, Ilizarov rodlardaki somunlar gevşetilerek dinamize edilerek 2 hafta boyunca yürütüldükten sonra subjektif olarak hastanın herhangi bir ağrısının olmaması, klinik muayane ile kırık bölgesinde ağrı ve hassasiyet görülmemesi üzerine fiksator çıkarıldı.

Tüm fiksatorler poliklinik şartlarında çıkarıldı. Çivi dipleri kapandıktan sonra 4 hafta PTB yürüme alçısına alındı. Daha sonra 1 hafta tek koltuk değneği ile daha sonrada desteksiz yürütüldü. Dizde ve ayak bileğinde hareket kısıtlılığı olan hastalar fizik tedavi bölümünün takibine alındı.

Son kontrole çağrılan hastaların fonksiyonel sonuçları Karlstrom-Olerud (90) ölçütlerine göre değerlendirildi (Tablo 8). Hastanede kalış süresi ortalama 23,3 gün (dağılım 6–90 gün), ortalama izlem süresi ise 58,3 ay (dağılım 13–112 ay) idi.

**Tablo 8:** Karlstrom-Olerud fonksiyonel değerlendirme sistemi

Ölçütler	3 puan*	2 puan	1 puan
Ağrı	Yok	Az	Ağır
Yürümede güçlük	Yok	Orta	Ağır topallama
Merdivende güçlük	Yok	Destekli	Yapamıyor
Önceki spor aktivitesinde güçlük	Yok	Bazı sporlar	Spor yapamıyor
İş kısıtlaması	Yok	Orta	İş yapamıyor
Cilt durumu	Normal	Değişik renk	Ülser/fistül
Deformite	Yok	Az	Belirgin
Kas atrofisi (cm)	<1	1-2	>2
Bacakta kısalık (cm)	<1	1-2	>2
Dizde hareket kaybı (°)	<10	10-20	>20
Ayak bileğinde hareket kaybı (°)	<10	10-20	>20
Subtalar hareket kaybı (°)	<10	10-20	>20

\*36 puan mükemmel; 35-33 puan iyi; 32-30 puan tatmin edici; 29-27 puan orta; 26-24 puan kötü.

### III-1- CERRAHİ TEKNİK

Hasta supin pozisyonda operasyon masasına yatırıldı. Gerekli ameliyat hazırlığı ve hastanın genel durumuna göre spinal veya genel anestezi takibinde alt ekstremitte turnike altında ayak parmaklarına kadar antiseptik solüsyonlarla temizlendikten sonra steril olarak örtüldü. Yara yerinin muayanesi dikkatlice yapıldı. Tip I açık kırıklar yara yeri açılmadan kapalı olarak tedavi edildi. Tip II açık kırıkların yara yeri açılarak derin dokular kontrol edildi. Tip III yaralanmalarda ki ölü dokular dikkatlice debride edildi. Cansız kemik parçaları çıkarıldı. Ortofiks veya kızaklı unilateral aksiyel fiksatörler anteromedial bölgeye uygun tutuldu. Daha sonra floroskopi eşliğinde kırık hattının en az 1–2 cm uzağında kalacak şekilde cilde 1 cm' lik longitudinal insizyon yapılarak klavuz eşliğinde kemiğin uzun aksına 90 derecelik açı yapacak şekilde düşük devirde 4,5 mm' lik drill ile delik açıldı. 6 mm'lik schanz vidaları T sap ile karşı korteksten 1–2 mm çıkacak şekilde yerleştirildi. Orta diafiz kırıklarda proksimal ve distal fragmana 3'er adet schanz vidaları yerleştirildi. Proksimal ve distal diafiz kırıklarında ise uzun tarafa 4–6 adet schanz, kısa fragmana 3 adet olacak şekilde schanz vidaları yerleştirildi. Önce proksimale schanzlar yerleştirildikten sonra traksiyon ile kırık redükte edildikten sonra distal bölgeye schanzlar yerleştirilerek tespit edildi. Sirküler eksternal fiksatörler ile tespit edilenlerde önce halkalar ile cilt arasında 1–2 parmak genişliğinde olacak şekilde halkalar ayarlandı. Bacağa uygun freymler hazırlanarak bacağa yerleştirildi. Anteriorda rodun tibia anterior kristası ile paralel olacak şekilde ayarlandıktan sonra tibia platosuna paralel 1,8 mm süngü uçlu K teli transfiksasyon olarak geçildi. Daha sonra traksiyon uygulanarak kırık redükte edilip ön-arka ve yan olarak floroskopide redüksiyon görüldükten sonra distal tibial metafizine ayak bileği eklemine paralel olacak şekilde K teli geçildi. Daha sonra anatominin mücade ettiği yerde ikinci K teli ilkinin 90 derece olacak şekilde geçildi. 90 derecenin mücade edilmediği anatomik bölgelerde 6 mm'lik schanz vidaları transfiksasyon teline 90 derece olacak şekilde yerleştirilerek kombine edildi. Kırık hattının proksimal ve distalinden 2 seviye olacak şekilde tespit yapıldı. Teller, el dinamometreli tel gerdiriciler kullanılarak 80–130 kg olacak şekilde gerdirilerek freyme tespit edildi. Kaslar en uzun fonksiyonel boyda iken transfiksasyon



uygulandı. Çok parçalı kırıklarda ve yana kaymaları önlemek için zeytinli teller kullanıldı.

Geniş doku yaralanması olan 4 hasta akut olarak kısaltılıp daha sonra uzatılacak şekilde çerçeve düzenlenerek uygulandı. Kemik defekti olan 1 hastada ise çerçeve segment transportuna uygun olacak şekilde bifokal olarak hazırlandı. Proksimalden kortikotomi yapılarak distraksiyon kompresyonla segment transportu olacak şekilde ayarlandı. Bir hastada ayak kemiklerinde kırık nedeniyle ayağında içine alacak şekilde tespit uygulandı. Çivi ile cilt arasındaki hareketi azaltmak amacıyla gaz bez ile baskılı kapatıldı ve operasyona son verildi.

### **III-2- İSTATİKSEL ANALİZ**

Çalışmamızda; elde edilen bulgular değerlendirilirken istatistiksel analizler için SPSS (Statistical Package for Social Sciences) for Windows version 13,0 istatistik yazılım programı kullanılmıştır. Ölçülebilir değişkenlerin (kaynama süresi gibi) tanımlanmasında ortalama  $\pm$  standart sapma, kategorik değişkenlerin tanımlanmasında sayı ve yüzde kullanıldı. Ölçülebilir değişkenler shapiro wilk normallik testi sonucu normal dağılım göstermediği saptandı ( $p < 0.05$ ). Bu nedenle, ölçülebilir değişkenler yönünden açık kırık tipleri arasındaki farklılık Kruskal Wallis Varyans Analizi ile test edildi.  $P < 0.05$  istatistiksel olarak anlamlı kabul edildi.

#### IV- BULGULAR

Geriye dönük çalışmanın bulgularında hastaların ortalama takip süresi 58,3 aydı (dağılım 13–112 ay). Hastanede kalış süresi ortalama 23,3 gündü (dağılım 6–90 gün). Hastaların 11'i (%23,6) bayan, 36'sı (%76,4) erkek idi. Hastaların ortalama yaşı  $35,8 \pm 14,6$  (dağılım 15–74) idi. Hastaların 19'u (%40,7) sol, 25'i (%53,1) sağ ve 3'ü (%6,2) bilateral idi. Etiyolojik olarak 6 (% 12,8) hasta AİTK ( araç içi trafik kazası), 18 (% 38,3) hasta ADTK (araç dışı trafik kazası), 10 (% 21,2) hasta ASY (ateşli silah yaralanması), 7 (% 14,9) hasta yüksekten düşme, 4 (% 8,5) hasta cisim altında kalma ve 2 (% 4,3) hasta iş kazası sonucu meydana geldi (Tablo 9).

47 hastanın 18'i (% 38,3) çoklu yaralanma şeklinde idi. Hastaların 5'inde kafa travması, 2'sinde batın travması, 9'unda diğer ekstremiteler kırıkları, 2'sinde vertebra kırığı, 1'inde asetabulum kırığı, 3'ünde bilateral açık tibia kırığı mevcuttu (Tablo 9).

Açık tibia kırıklı hastalarımız Gustilo-Anderson (26) sınıflamasına göre sınıflandırıldı. Buna göre 4 kırık (% 8,3) Tip I, 18 kırık (% 37,5) Tip II, 11 kırık (% 22,9) Tip III A, 8 kırık (% 16,7) Tip III B, 7 kırık (% 14,6) Tip III C idi. Kırık yerleşim yeri ve tipini belirlemek için standart diz ve ayak bileği dahil olacak şekilde ön-arka ve yan düz grafiler çekildi. Kırığın diafizdeki anatomik yerleşim yerine göre 19'u (% 39,58) proksimal 1/3, 26'sı (% 54,17) orta 1/3 ve 3'ü (% 6,25) distal 1/3 idi. Kırığın şekil ve parçalanmasına göre sınıflaması AO/OTA

(34) kullanılarak yapıldı. Buna göre 13 (% 27,1) kırık Tip A, 10 (% 20,9) kırık Tip B, 25 (% 52) kırık ise Tip C olarak saptandı (Tablo 9).

**Tablo 9:** Hastaların bireysel özellikleri ve kırık tipleri

Hasta	Yaş	Cinsiyet	Etyoloji	Ek travma	Açık kırık tipi	AO/OTA kırık tipi
1	28	E	YD	Medial malleol ve skafoid kırığı	Tip III B	A
2	35	E	ADTK	Kafa travması, asetabulum kırığı	Tip II	B
3	48	K	ASY	Batın ve kolda ASY yaralanması	Tip III A	C
4	46	E	ASY	-	Tip III A	C
5	42	K	ASY	-	Tip III A	C
6	28	E	YD	-	Tip II	C
7	25	E	ASY	-	Tip III C	C
8	38	E	AİTK	-	Tip III B	C
9	30	K	ASY	-	Tip III A	C
10	19	K	ADTK	-	Tip III B	C
11	42	E	ADTK	Kafa travması	Tip II	B
12	15	E	YD	-	Tip II	A
13	34	E	CAK	-	Tip I	A
14	65	E	CAK	-	Tip II	A
15	62	E	ADTK	Vertebra kırığı	Tip III C	C
16	33	K	ASY	Her iki alt ekstremitte subtotal ampute	Tip III C	C
17	26	E	YD	-	Tip II	A
18	23	E	ADTK	Batın travması	Tip III C	B
19	17	E	ADTK	-	Tip II	B
20	47	E	AİTK	Her iki alt ekstremitte subtotal ampute	Tip III C	C
21	45	E	CAK	-	Tip II	A
22	36	E	CAK	-	Tip II	B
23	24	E	ADTK	Femur kırığı	Tip III B	C
24	16	E	ADTK	Medial malleol kırığı	Tip I	A
25	25	E	İş kazası	Sol humerus ve vertebra kırığı	Tip I	C
26	57	E	AİTK	-	Tip I	C
27	23	E	AİTK	Kafa travması,humerus ve femur kırığı	Tip II	A
28	70	K	YD	Kafa travması	Tip II	B
29	58	K	ADTK	-	Tip III B	C
30	39	E	İş kazası	-	Tip III C	C
31	20	K	ADTK	-	Tip III B	A
32	50	K	ADTK	-	Tip III A	B
33	31	E	ADTK	Humerus kırığı	Tip II	B
34	48	E	ASY	Talus ve kalkaneus kırığı	Tip III B	C
35	27	E	YD	-	Tip III A	C
36	24	E	ADTK	-	Tip II	A
37	29	E	ADTK	-	Tip II	C
38	22	E	ASY	-	Tip III A	C
39	24	E	ASY	-	Tip III A	C
40	42	E	ASY	Bilateral açık tibia	Tip III A ve C	C, C
41	42	E	AİTK	-	Tip II	A

42	32	E	ADTK	-	Tip III C	C
43	45	K	AİTK	Açık femur kırığı	Tip III A	B
44	74	E	ADTK	-	Tip III A	C
45	38	K	ADTK	Kafa travması	Tip II	A
46	20	E	ADTK	Femur kırığı	Tip II	A
47	21	E	YD	-	Tip II	B

AİTK: Araç içi trafik kazası, ADTK: Araç dışı trafik kazası, ASY: Ateşli silah yaralanması, YD: Yüksekten düşme

CAK: Cisim altında kalma

Hastaların 30'u acil, 17'si elektif şartlarda operasyona alındı. Müdahale zamanı acil alınanlarda 4,21 saat (dağılım 2–7 saat), elektif alınanlarda ise ortalama ortalama 5,5 (dağılım 1–14) gündü. Ameliyat süresi ortalama  $132 \pm 68,87$  dakika (dağılım 45–360) idi. Ameliyat süresi Tip III A için ortalama  $94,5 \pm 28,7$  dakika (dağılım 45–150), Tip III B için ortalama  $137,1 \pm 23,6$  dakika (dağılım 120–180), Tip III C için ortalama  $231,25 \pm 89,03$  dakika (dağılım 80–360) olarak saptandı (Tablo 10).

Eksternal fiksatorün hastalardan çıkarılma süresi ortalama  $24,06 \pm 12,44$  hafta (dağılım 12–54 hafta) saptandı. Bu süre ciddi açık tibia kırıklarında Tip III A için ortalama  $20 \pm 7,4$  hafta (dağılım 12–36 hafta), Tip III B için ortalama  $36,85 \pm 10,12$  hafta (dağılım 26–52 hafta), Tip III C için ise ortalama  $33,25 \pm 15,22$  hafta (dağılım 14–52 hafta) bulundu (Tablo 10).

Hastaların 35'inde (% 74,4) tam kaynama sağlandı. Tip I açık kırıklar için % 100, Tip II için % 88,9, Tip III A için % 81,8, Tip III B için % 28,6, Tip III C için % 62 kaynama oranları saptandı. Oniki hastada 6 ay izleme rağmen kaynama görülmemesi üzerine tekrar ameliyata alınarak otogreft uygulandı. Bunlardan 2 hastaya fiksator çıkarılarak plak+vida+otogreft, 2 hastaya ise İMÇ+otogreft uygulandı. 2 hastada aksiyel eksternal fiksator sirküler eksternal fiksatorle değiştirilerek otogreft uygulandı. 6 hasta ise eksternal fiksator üzerinden greftlendi. Bu 12 hastanın 2'si Tip II, 2'si Tip III A, 5'i Tip III B, 3'ü Tip III C açık tibia kırığı olarak değerlendirildi.

Kaynama süresi ortalama  $27,27 \pm 13,19$  hafta (dağılım 12–56) olarak saptandı. Ciddi açık tibia kırıklarında Tip III A için  $22,1 \pm 7,99$  hafta (dağılım 12–38), Tip III B için  $40,7 \pm 10,96$  hafta (dağılım 28–56), Tip III C için  $38,25 \pm 14,67$

hafta (dağılım 16–56) olarak bulundu (Tablo 10). Kaynama süresi yönünden açık kırık tipleri arasında istatistiksel olarak anlamlı ( $p=0,001$ ) fark vardı.

**Tablo 10:** Açık kırık tipine göre bulgular

Açık kırık tipi (Gustilo-Anderson)	Hastanede yatış süresi (gün)	Ameliyat süresi (dakika)	Fiksator çıkarma süresi (hafta)	Kaynama süresi (hafta)
Tip I	12,75±6,23 (7–21)	130±73,48 (90–240)	17,25±4,78 (12–23)	18±5,16 (12–24)
Tip II	13,27±9,14 (6–45)	107,2±43,12 (60–220)	18,77±9,84 (12–54)	22,1±10,3 (15–56)
Tip III A	20,4±9,58 (7–34)	94,5±28,7 (45–150)	20±7,4 (12–36)	22,1±7,9 (12–38)
Tip III B	39±24,67 (21–90)	137,14±23,6 (120–180)	36,85±10,12 (26–52)	40,71±10,96 (28–56)
Tip III C	41,12±24,28 (11–90)	231,25±89,03(80–360)	33,25±15,22 (14–54)	38,25±14,67 (16–56)

Dolaşımı olmayan 6 hasta mevcuttu. Tibialis posterior arter tamiri yapıldı. 3 hastada peroneal sinir hasarı, 1 hastada hem tibial hemde peroneal sinir hasarı mevcuttu. Ayak bileğini korumak için splint uygulandı. Fiksator çıkarıldıktan sonra rehabilitasyon programına alındı. Bir hastada peroneal hasarında herhangi bir iyileşme görülmedi. Ameliyat sonrası herhangi bir hastada cerrahi girişime bağlı damar-sinir yaralanması görülmedi.

Otuzsekiz hastanın yara yeri primer olarak kapatıldı. Bunlardan Tip III B olan 3 hasta ve Tip III C olan 1 hasta akut kısaltma yapılarak yara yeri primer kapatıldı. 6 hasta granülasyonu takiben cilt grefti ile 7–10 gün içerisinde sekonder kapatıldı. Plastik cerrahi tarafından 5–7 gün içerisinde 2 olgu lokal flep ve 1 olgu serbest flep ile kapatıldı.

Tedavisi tamamlanan 9 (% 19,1) hastada 1 cm'nin üzerinde kısalık mevcuttu. Üç hasta parçalanma nedeniyle operasyon esnasında 2'şer cm kısaltıldı. Doku defekti ve parçalanması çok olan 4 hasta sırasıyla 15, 12, 8, 3 cm kısaltılarak yara yeri primer kapatıldı. Bu hastaların 3'ü Tip III B, diğeri ise Tip III C idi. Daha sonraki dönemde Ilizarov çerçevesi üzerinden proksimal kortikotomi ile distraksiyon osteogenezi prensiplerine göre uzatıldı. Yine çok parçalı ve cansız kemiklerin debridmanı sonrasında 8 cm' lik kemik defekti olan hastaya ise bifokal olarak Ilizarov çerçevesi kurularak segment transportu yapıldı. İki cm kısaltma yapılan 3 hastaya uzatma yapılmadı. Kırık kaynadıktan sonra kısalık için yüksek tabanlı ayakkabı verilerek telafi edildi. Akut kısaltma

sorası uzatma yapılan 1 hastada 6 cm'lik kısalık, 1 hastada 3 cm'lik kısalık, 1 hastada 4 cm' lik kısalık saptandı. Bir hastada herhangi bir kısalık saptanmadı. Kemik defekti nedeniyle segment transportu yapılan bir hastada 3 cm kısalık kaldı. Kaynaması için kompresyon ve distraksiyon uygulanan hastalardan 1'inde 2 cm diğesinde 2,5 cm kısalık saptandı.

Üç (% 6,25) hastamızda sagittal planda 10 derecenin üzerinde açılanma mevcuttu. Bunlardan bir tanesi distraksiyon osteogenezi uygulanan hasta idi. Bir hastada yeniden osteotomize edilerek İlizarov ile tedrici düzeltildi. Diğer iki hastada herhangi bir şikayeti olmaması üzerine müdahale edilmedi.

En sık karşılaşılan problem çivi dibi enfeksiyonu idi. Oniki (%25,53) hastada görüldü. Paley ölçütlerine göre 3 hastada Evre-IV çivi dibi enfeksiyonu saptandı ve yatarak paranteral antibiyotik, çivi dibine rifampisin enjeksiyonu ve günde 2 defa pin dibi bakımı yapılarak tedavi edildi. Evre-II çivi dibi enfeksiyonu olan 8 hasta ise günlük çivi dibi bakımı yapılarak tedavi edildi. 1 hastada enfeksiyon geçmemesi üzerine çivi çıkarılarak yeri değiştirildi.

Beş (% 10,63) hastamızda kırık bölgesinde derin doku enfeksiyonu gelişti. Derin doku enfeksiyonu gelişen hastaların 3 tanesi Tip III B, 1 tanesi Tip III A, 1 tanesi Tip III C açık kırıktı. Parenteral antibiyotik tedavisi, debridman ve yıkama yapıldı. Bunların 4'ünde (% 8,3) osteomyelit gelişti. Bunların 1 tanesi Tip III A, 2 tanesi Tip III B, 1 tanesi ise Tip III C açık kırıktı. Hiçbiri çivi dibi enfeksiyonuna bağlı gelişmedi. Bunlara debridman+sekestrektomi ve parenteral antibiyotik tedavisi uygulandı.

Erken (ilk 21 günde) dönemde 20 (% 42,6) hasta tekrar ameliyata alındı. Beş hasta derin doku enfeksiyonu nedeniyle yıkama ve debridman, 7 hasta redüksiyon kaybı nedeniyle fiksator revizyonu, 1 hasta segment transportu nedeniyle proksimal kortikotomi, 6 hasta doku defekti nedeniyle cilt greftlenmesi, 3 hastada geniş doku defekti nedeniyle flep uygulanması için ameliyata alındı.

Hastalarımızda kompartman sendromu görülmediğinden fasiyotomi işlemi yapılmadı.

Geç (21 günden sonra) dönemde ise 14 (% 29,8) hasta tekrar ameliyat edildi. Bunların 12'si kaynamama, 1 hasta yanlış kaynama, 4 hasta uzatma için

proksimal kortikotomi, 4 hasta osteomyelit, 1 hasta osteomyelit zemininde yeniden kırık gelişmesi nedeniyle ameliyat edildi.

Yeniden kırık gelişen 2 hastanın, birinde osteomyelit zemininde diğerinde ise düşme sonucunda meydana geldi. Biri tekrar eksternal fiksatorle tedavi edildi. Diğerisi ise kapalı olarak redükte edilerek sirküler alçı ile tedavi edildi.

Üç hastada tedavigerektiren ciddi refleks sempatik distrofi gelişti. Bunlar erken dönemde klinik, radyolojik ve sintigrafi ile tespit edilerek tedavi edilmek üzere fizik tedavi ve rehabilitasyon hekimlerine konsülte edildi.

Ameliyat sonrası erken dönemde 1 hastada derin ven trombozu ve bir hastada serebral emboli görüldü. Hiçbir hastada pulmoner emboli görülmedi.

Son kontrolleri yapılan hastalarda diz hareket açıklığına göre 1 hastada ankiloz, 3 hastada 30 derecenin üzerinde fleksiyon kontraktürü mevcuttu. Ayak bileği hareket açıklığına göre 3 hastada ayak bileği 90 derecede olacak şekilde ankiloz, 7 hastada ise 30 derecenin üzerinde hareket kaybı mevcuttu. 1 hastada ayak bileğinde ekin deformitesi mevcuttu.

**Tablo 11:** Açık kırık tipine göre Karlstrom-Olerud fonksiyonel değerlendirme sonuçları

Açık kırık tipi	Mükemmel	İyi	Tatmin edici	Orta	Kötü	Ortalama skor
Tip I	2	2	-	-	-	34,75±1,5
Tip II	4	10	3	-	1	33,83±2,47
TipIII A	-	3	3	5	-	30,2±2,39
TipIII B	-	-	2	1	5	27,28±2,28
TipIII C	-	1	-	4	2	27,25±2,54
Toplam	6(%12,5)	16(%33,3)	8(%16,7)	10(%20,8)	8(%16,7)	31,04±3,77(p=0,0001)

Son kontrollerde hastaların fonksiyonel sonuçları Karlstrom-Olerud (101) fonksiyonel değerlendirme ölçütlerine göre yapıldı. Bunun sonucunda 6 (% 12,5) hasta mükemmel, 16 (% 33,3) hasta iyi, 8 (% 16,7) hasta tatmin edici, 10 (% 20,8) hasta orta ve 8 (% 16,7) hasta kötü olarak değerlendirildi. Mükemmel olan hastaların; 4'ü Tip I, 2'si Tip II açık kırık idi. İyi olan hastaların; 2'si Tip I, 10'u Tip II, 3'ü Tip III A ve biri Tip III C açık kırık idi. Tatmin edici olan hastaların; 3'ü Tip II, 3'ü Tip III A, 2'si Tip III B açık kırık idi. Orta olan hastaların; 5'i Tip III

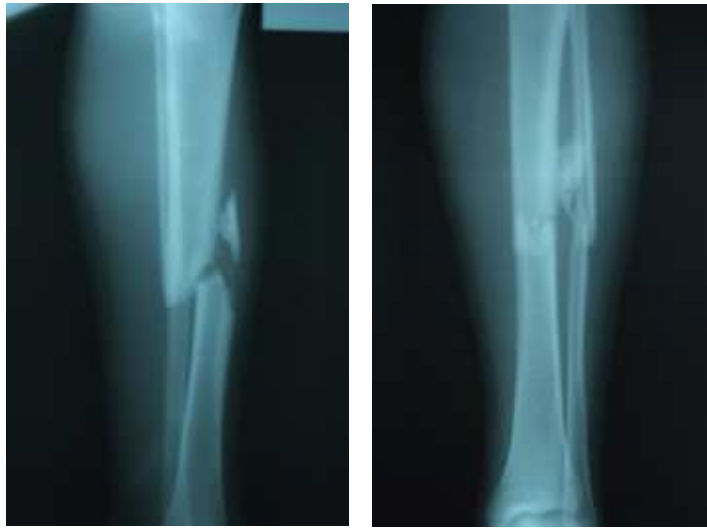

A, 1'i Tip III B, 4'ü Tip III C açık kırık idi. Kötü olan hastaların 1'i Tip II, 5'i Tip III B, 2'si Tip III C açık kırık idi (Tablo 11). Ortalama fonksiyonel skor  $31,04 \pm 3,77$  (dağılım 25–36) olarak bulundu. Tip I için  $34,75 \pm 1,5$  (dağılım 33–36) puan, Tip II için  $33,83 \pm 2,47$  (dağılım 26–36) puan, Tip III A için  $30,2 \pm 2,39$  (dağılım 27–34) puan, Tip III B için  $27,28 \pm 2,28$  (dağılım 25–31) puan, Tip III C için  $27,25 \pm 2,54$  (dağılım 25–33) puan saptandı. Kalstrom-Olerud fonksiyonel skorları yönünden açık kırık tipleri arasında istatistiksel olarak ( $p= 0,0001$ ) anlamlı fark vardı (Tablo 11).

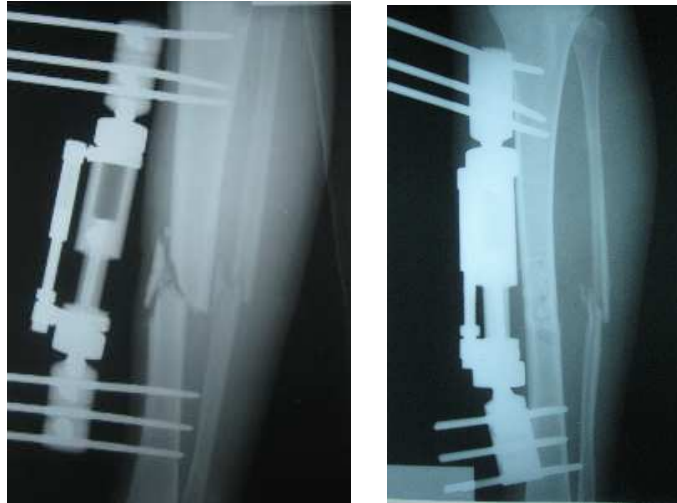
#### IV-1- OLGU ÖRNEKLERİ

##### OLGU 1:

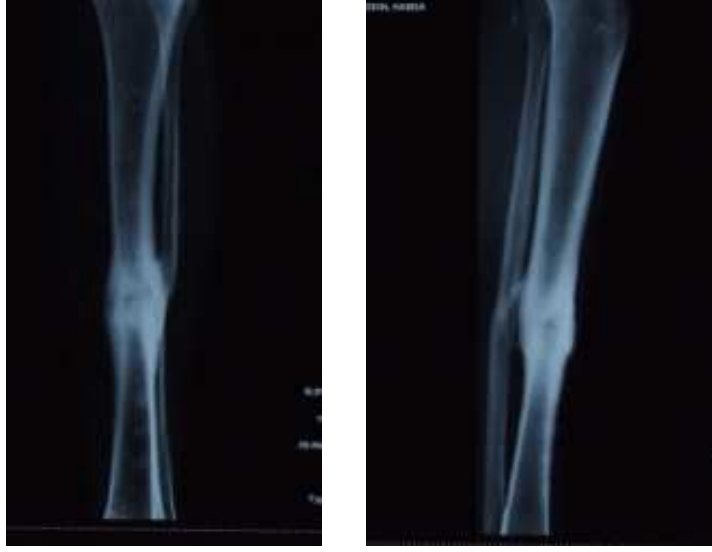H.K. 35 y. Erkek, etyoloji ADTK (motorsiklet kazası), ek yaralanma olarak kafa travması ve nondeplase asetabulum kırığı mevcuttu. Takip süresi 72 ay. Gustilo' ya göre sol tip II açık tibia kırığı, AO/OTA'ya göre Tip B kırığı mevcuttu. Unilateral eksternal fiksatorle tespit uygulandı. Ameliyat sonrası 5.günde redüksiyon kaybı nedeniyle revizyon yapıldı. Kaynama süresi 32 haftaydı.



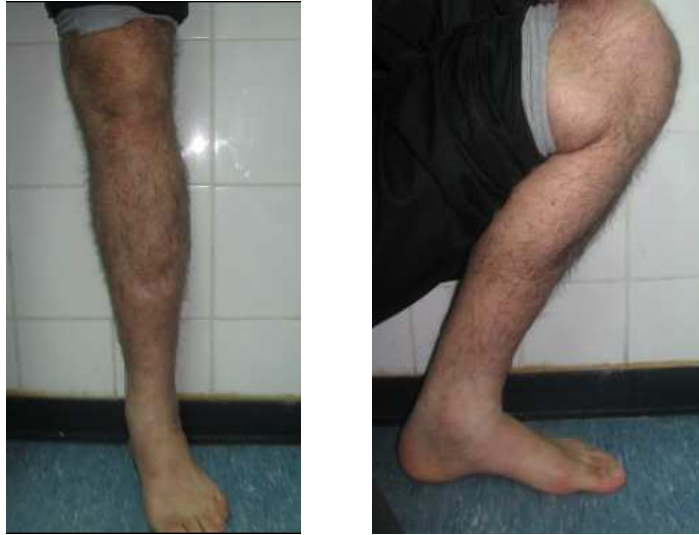Resim 1:Preoperatif ön-arka ve yan grafiler



Resim 2:Postoperatif ön-arka ve yan grafiler



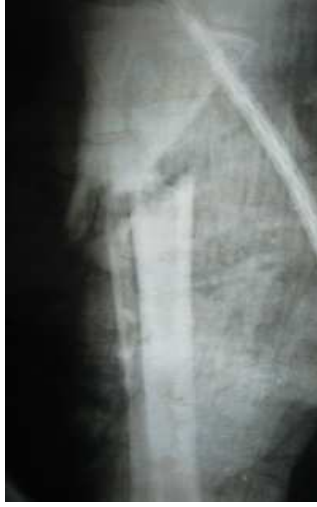**Resim 3:** 72. ayda çekilen ön-arka ve yan grafiler



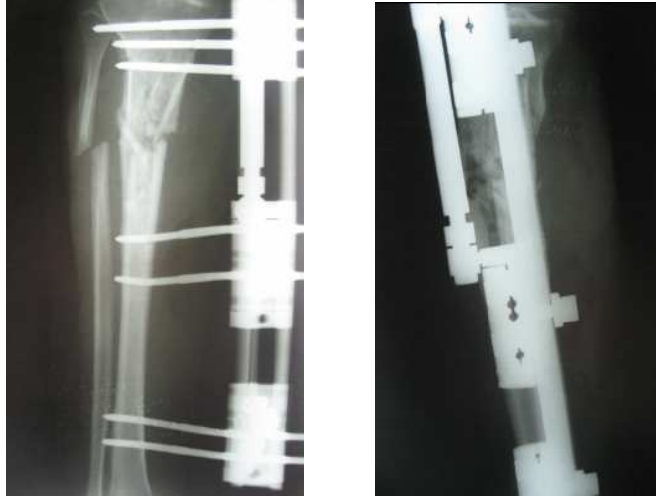**Resim 4:** Olgu 1'in önden ve yandan görünüşü

#### **OLGU 2:**

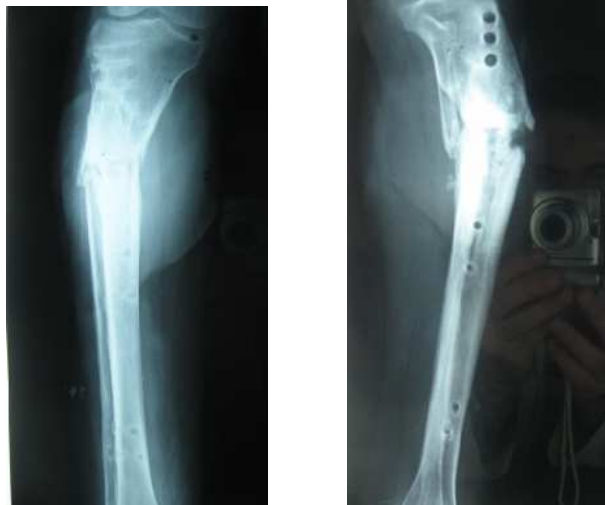E.A. 21 y. Bayan, etyoloji ADTK, ek yaralanma yok. Takip süresi 24 ay. Gustilo'ya göre sağ tip III B açık tibia, AO/OTA' ya göre Tip C kırığı mevcuttu. Unilateral eksternal fiksatorle tespit uygulandı. Ameliyat sonrası 6. ayda kaynama yokluğu nedeniyle otogreft uygulandı. Dokuzuncu ayda kaynama görülmemesi üzerine aksiyel fiksator çıkarılarak çivi dipleri kapandıktan sonra Ilizarov eksternal fiksator uygulandı. Kaynama süresi 56 haftaydı.



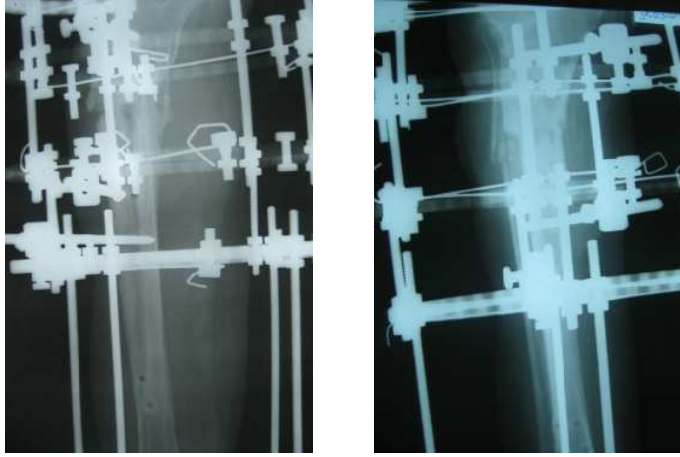
**Resim 5:** Preoperatif grafi



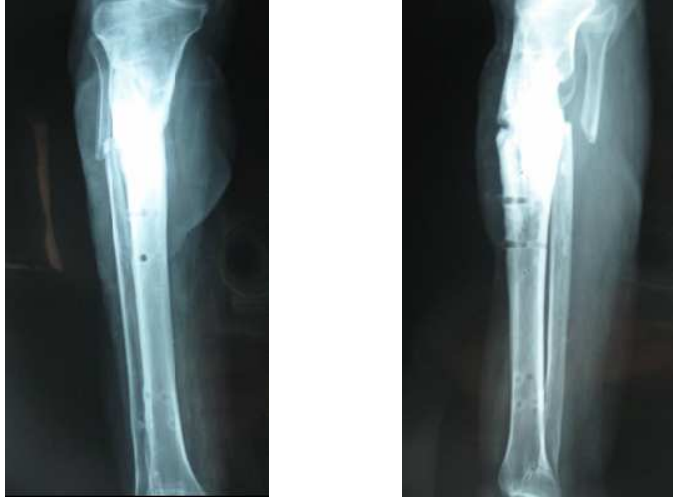**Resim 6:** Postoperatif ön-arka ve yan grafi



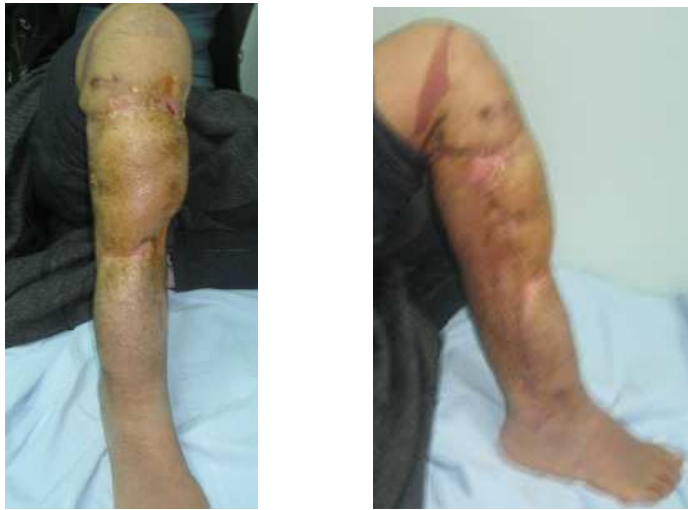**Resim 7:** Postoperatif 9. ayda kaynamama nedeniyle fiksator çıkarıldıktan sonra ön-arka ve yan grafi



**Resim 8:** Ilizarov sonrası ön-arka ve yan grafi



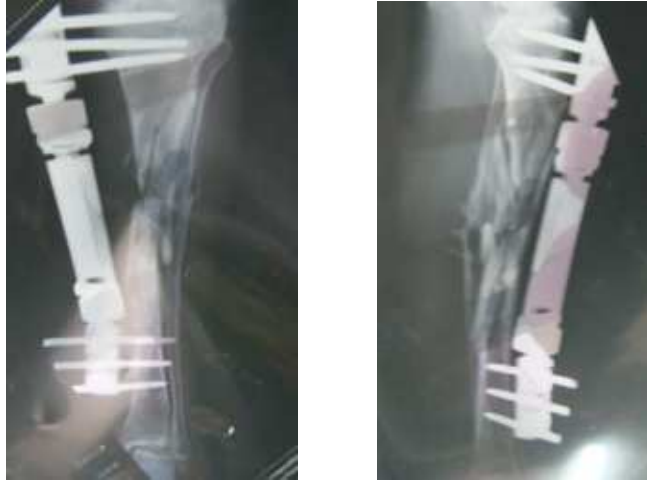
**Resim 9:** 24. ayda ön-arka ve yan grafi



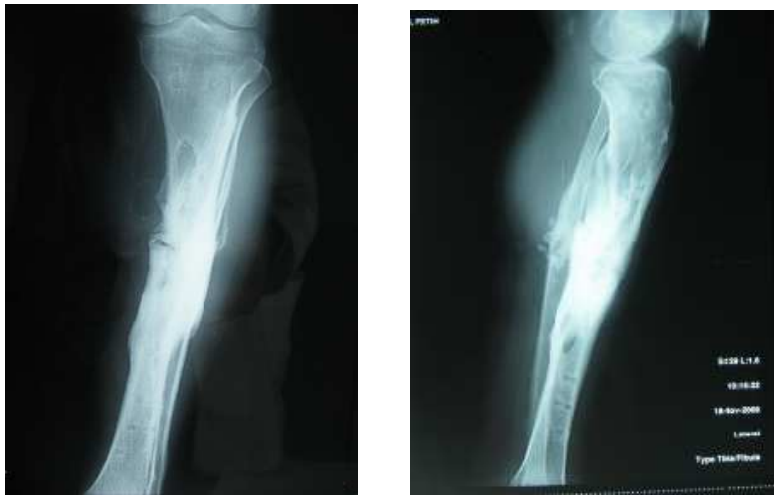**Resim 10:** Olgu 2'nin önden ve yandan görünümü

### **OLGU 3:**

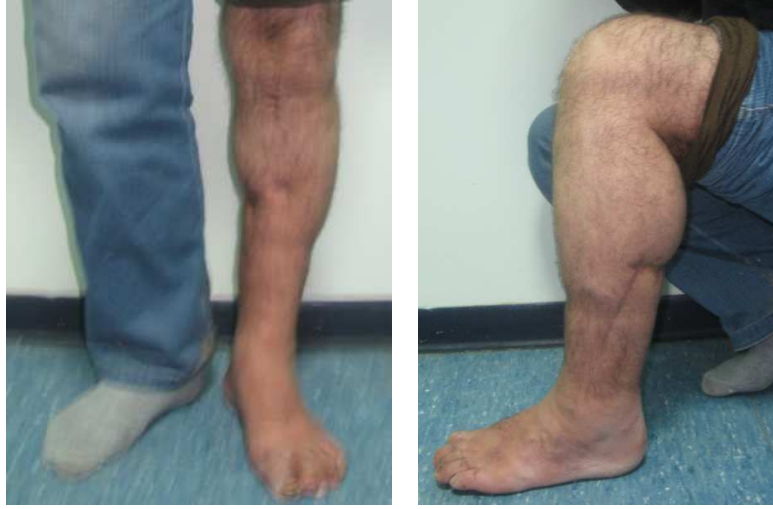F.E. 39 y. Erkek, etyoloji iş kazası, ek yaralanma yok. Takip süresi 16 ay. Gustilo' ya göre sol tibia Tip III C açık kırık, AO/OTA' ya göre Tip C kırık mevcuttu. Tibialis posterior arter tamiri yapılarak unilateral eksternal fiksatörle tespit uygulandı. Ameliyat sonrası 3. haftada derin doku enfeksiyonu nedeniyle debridman ve yıkama yapıldı. Kaynama süresi 38 haftaydı.



**Resim 11:** Postop ön-arka ve yan grafiler



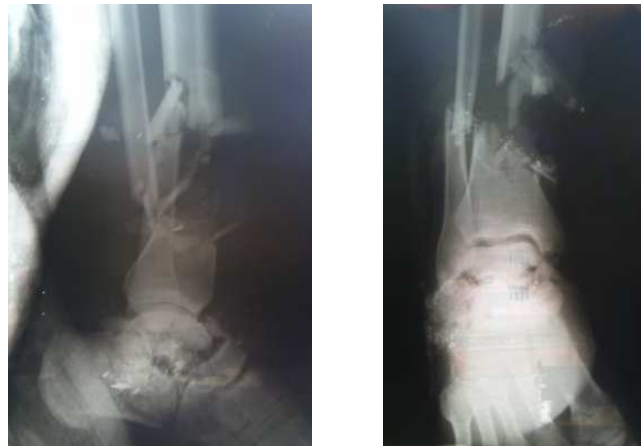**Resim 12:** 16. aydaki ön-arka ve yan grafiler




**Resim 13:** Olgu 3'ün önden ve yandan görünümü

**OLGU 4:**

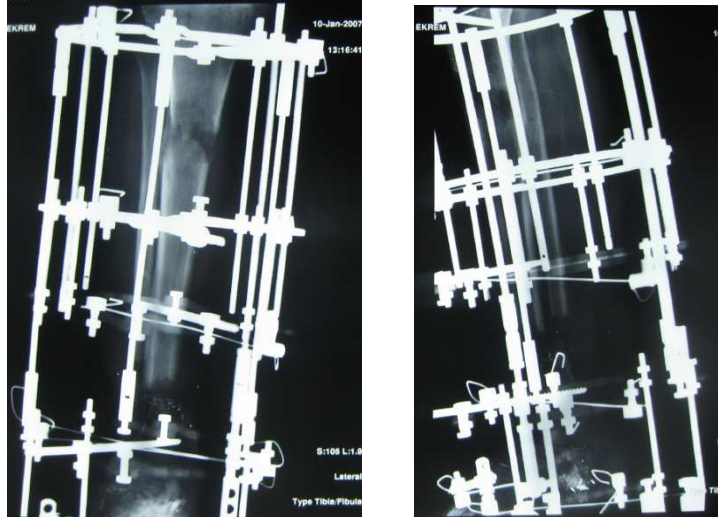
E.T. 48 y. Erkek, etyoloji ASY, ek yaralanma olarak talus,kalkaneus ve navikula kırığı mevcuttu. Takip süresi 27 ay. Gustilo' ya göre sağ tibia tip III B açık kırık ve AO/OTA' ya göre Tip C kırık mevcuttu. Kırık hattında debridman sonrası 8 cm'lik kemik defekti mevcuttu. Ilizarov eksternal fiksator bikortikal hazırlanarak kırık tespiti sağlandı. Postop 3. haftada proksimal osteotomi yapılarak segment transportu yapıldı. Proksimal osteotomi hattının konsolidasyonu tamamlandıktan sonra postop 32. haftada kırık bölgesinde kaynama olmaması üzerine fiksator çıkarıldı. Çivi dipleri kapadıktan sonra otogreft+plak+ vida uygulandı. Kaynama süresi 48 haftaydı.



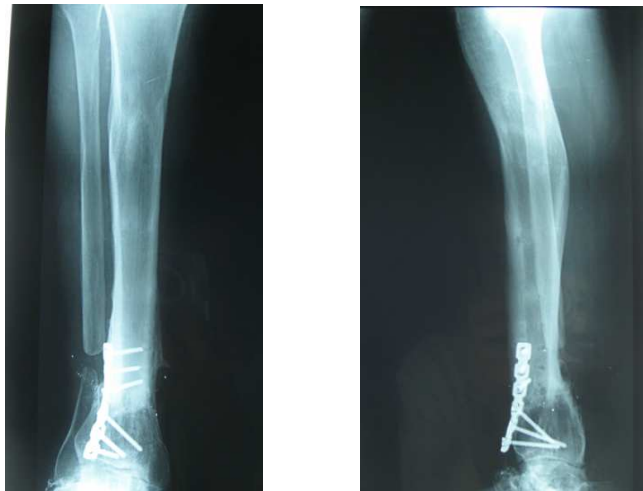**Resim 14:** Preoperatif ön-arka ve yan grafiler



**Resim 15:** Postoperatif ön-arka ve yan grafiler

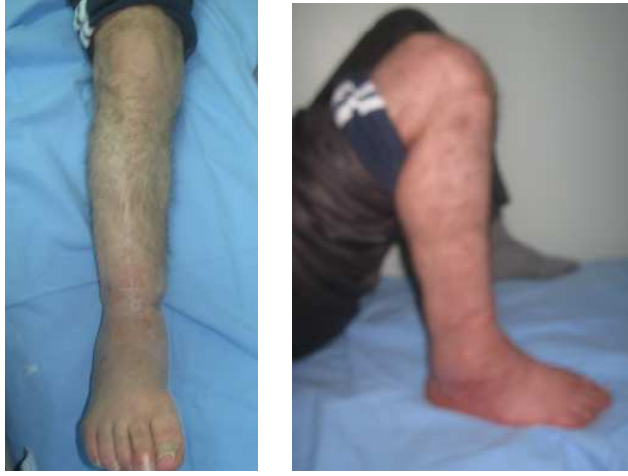

**Resim 16:** Segment transportu yapılırken çekilen ön-arka ve yan grafiler



**Resim 17:** 27.ayda çekilen ön-arka ve yan grafiler





**Resim 18:** Olgu 4'ün önden ve yandan görünümü

## V- TARTIŞMA

Bu alıřmamızda aık tibia kırığı ile gelen olgularımıza uyguladıđımız eksternal fiksator tedavi yontemini deđerlendirdik. Hastalara uyguladıđımız eksternal fiksator yonteminin herhangi bir tespit yontemiyle karřılařtırma yapamamamızın en onemli kısıtlayıcı nedeni aık kırık tipi ve kemik paralanma miktarına gre standart gruplar oluřturulmamasıdır. Bu standart gruplar oluřturulmadıđından iki farklı tedavi yonteminin karřılařtırılması yanlıř sonu vereceđini duřundüğümüzden karřılařtırmadan ziyade sonularımızı literatürle karřılařtırdık.

Tibianın uzunluđu boyunca anteromedial bölgedeki geniř yüzeyi hemen cilt altında olduđundan, diđer onemli uzun kemiklere gre aık kırık oranı 5 kat daha fazladır. Tibia çevresinin üçte birinin damardan zayıf yumuřak dokuyla örtülü oluřunun kırık iyileřmesindeki kötü etkisi, aık kırık nedeniyle dıř ortamdan enfeksiyon ajanlarının kanlı kırık alanına kolayca yerleřmesi sonucu kırık kaynaması gü ve komplikasyon oranı yüksektir. (1, 2, 3)

Aık kırıklarda yumuřak doku yonetimi ile ilgili tartiřma yok iken, bu kırıklarda uygulanacak tespit yonteminde tartiřma vardır. Literatürde aık tibia kırığı ile gelen hastanın genel durumu izin verdiđi sürece acil olarak yara yeri irrigasyonu, debridmanı, antibiyotik proflaksisi yapıldıktan sonra kırığın primer stabilizasyonu ve mümkün olan en erken safhada yaranın kapatılması yonündedir. Ayrıca fonksiyon için iyi bir rehabilitasyon sađlanmalıdır (21, 29, 33, 39, 40, 51, 77, 93, 94).

Açık kırıklarda birçok tedavi yöntemi denenmiştir. Bunlar konservatif yöntemler (alçı veya fonksiyonel breys), minimal osteosentez, kilitli veya kiltsiz plak vida ile biyolojik fiksasyon, intramedüller çivi, eksternal fiksasyon ve kombine tedavilerdir (eksternal fiksasyon+basit internal tespit veya eksternal fiksasyonu takiben intramedüler çivi gibi) (22, 29, 39, 55, 63, 67, 69, 74, 76, 80, 82, 83). Çok farklı sonuçlar bildirilmektedir. Birçok yazarın tedavi yönteminin sonuçları farklı olması açık kırık tiplerinin ve kırık parçalanma miktarının standart olmamasından kaynaklandığını düşünmekteyiz.

Açık kırık yaralanması olanlarda nekrotik doku kalmayana kadar tekrarlayan debridmanlarla yara temiz hale gelince, travmadan sonraki 5–7 gün içinde kapatma idealdir. Yumuşak dokunun erken kapatılması enfeksiyonu azaltmakta, kaynamayı artırmakta ve amputasyon oranlarını düşürmektedir (33, 93, 94). Byrd ve ark. Tip III açık tibia kırığı bulunan 73 hastada en iyi sonucu seri debridman ve erken dönemde yumuşak doku kapamasıyla elde ettiklerini rapor etmiştir (93). Fischer ve ark. çeşitli yöntemlerle 2 haftadan önce yumuşak doku örtüsü sağlanan olguların, geciktirilmiş yumuşak doku örtüsü sağlanan olgulara göre anlamlı oranda başarılı sonuç elde ettiğini bildirmiştir (94). Bizim uygulamamızda ise yara yerleri 10 gün içerisinde kapalı hale getirildi. Olgularımızdan 38'i primer, 6'sı cilt grefti ve 3'ü ise flep ile yara yeri kapatıldı. Primer kapatılan yara dudaklarında, yapılan cilt greftlerinde ve fleplerde herhangi bir komplikasyon görülmedi.

Açık kırık nedeniyle enfeksiyon ajanların yerleşmesi ve yayılımı çok kolay olduğundan antibiyotik profilaksisi önemlidir ve hemen başlanmalıdır. Bütün açık kırıkların tedavisinde 1. kuşak sefalosporin ve aminoglukozid kombinasyonu tavsiye edilmektedir (42). Bir başka çalışmada ise Tip I ve Tip II de 1.kuşak sefalosporin verilmesini, Tip III de 1. kuşak sefalosporine aminoglukozid eklenmesini önermektedir (43). Yüksek anaerob enfeksiyon riski (çiftlik veya ezilme tarzda yaralanmalarda) olanlara penisilin veya ampisilin verilmesi bütün yazarlar tarafından desteklenmektedir (44). Bizim uyguladığımız açık kırık protokolü, Tip I açık kırığı olan hastalara 8 saat arayla 1 gr sefzolun 3 gün süreyle, Tip II açık kırıklarda sefazolin 12 saat arayla 80 mg gentamisin kombine edilerek beş gün süre ile Tip III açık kırıklı aşırı yumuşak doku

travması ve kontaminasyonu olan hastalara sefozolin ve gentamisin kombinasyonuna anaerob etkinliği olan 12 saat arayla 500 mg metronidazol ekleyerek beş gün süre ile verilmesiydi. Tekrar operasyona alınacak hastalarda antibiyotik tedavisi üç gün süreyle devam edildi. Bu tedavi ile erken dönemde 5 (% 10,63) olgumuzda derin doku enfeksiyonu, geç dönemde 4 (% 8,3) olgumuzda osteomyelit gelişti. Hiçbir vakamızda anaerobik enfeksiyon görülmedi. Gustilo ve ark. yaptıkları çalışmada kırık tipine bağlı olarak enfeksiyon oranı Tip I için % 0–2, Tip II için % 2–7, Tip III A için % 7, Tip III B için % 10–50, Tip III C için ise % 25–50 olarak bildirmiştir (49). Bizim olgularımıza bakacak olursak Tip I ve Tip II' de hiç enfeksiyon görülmedi, Tip III A için % 9,1, Tip III B için % 37,5, Tip III C için ise % 14,3 oranında saptandı. Tip III B literatür ile uyumlu olarak bulundu. Diğer açık kırık tiplerinde literatüre göre oranlar düşük olarak saptandı. Bu sonuçlar yumuşak doku yaralanması genişliğinin enfeksiyon gelişiminde önemli yer tuttuğunu göstermektedir. Saptadığımız enfeksiyon oranları literatüre göre düşük olması uyguladığımız tedavi protokolunun etkin olduğunu düşündürmektedir.

Kırık parçalarının ve yumuşak dokuların yeterli derecede stabilitesinin sağlanabilmesi genellikle intramedüller çiviler ya da eksternal tespit ile olmaktadır. Tip I ve Tip II açık kırıkların tespitinde oymalı veya oymasız intramedüller çivi kullanımı hakkında başarılı sonuçlar bildirilmekle birlikte, aşırı kontamine yaralarda önerilmemektedir (83, 84, 85, 97). Plak tespiti kabul edilemez ölçüde yüksek enfeksiyon oranları nedeniyle pek önerilmemektedir. Bach ve Hansen yaptıkları çalışmada 56 Tip II ve Tip III açık tibia kırığı olan hastalarda plak ve eksternal fiksator yöntemini karşılaştırmışlar. Plak uygulananlarda % 35 yumuşak doku enfeksiyonu, 5 (% 19) hastada ciddi osteomyelit ve 3 hastada plak yetersizliği görülmüş. Eksternal fiksatorle tedavi edilen 1 vakada osteomyelit gelişmiştir. 3 hastada çivi dibi enfeksiyonu meydana gelmiş. Bu oranlara göre iki yöntem arasında önemli istatistiksel farklılık vardı. Yüksek enfeksiyon nedeniyle plak+vida kullanılmasını önermemektedir (65). Clifford ve ark. 97 açık tibia kırığında erken dönemde plak vida ile tespit uygulamış. Tip I açık kırıklarda % 5,4, Tip II açık kırıklarda % 7,8 enfeksiyon oranı tespit etmiş. Bu çalışmada Tip I ve Tip II açık kırıklarda erken

dönemde plak vida yapılabileceğini önermesine rağmen Tip III açık kırıklarda önermemektedir (95). Ağuş ve ark. ise erken dönem açık tibia kırıklarında biyolojik fiksasyonla plak vida kullandıkları hastalarda derin enfeksiyon % 6 olarak saptamışlar. Sonuçları kabul edilebilir düzeydeydi. Bu nedenle biyolojik plaklama ile açık kırıklarda alternatif tedavi metodu olabileceğini yayınlamışlardır (96). Bizim uyguladığımız eksternal fiksator tespitinde ciddi enfeksiyon 5 (% 10,63) hastada gelişti. Bunların 3'ü Tip III B, 1'i Tip III A, 1'i Tip III C idi. Bu hastalarımızın 4'ünde (% 8,3) geç dönemde osteomyelit gelişti. Bizim çalışmamız eksternal fiksator tespitinin Tip III açık kırık tiplerinde, enfeksiyon oranları açısından plak+vidaya göre daha güvenli ve üstün olduğunu desteklemektedir.

Santoro ve ark. randomize prospektif çalışmalarında 104 oymasız çivileme ile tedavi edilen Tip II, Tip III A, Tip III B tibia kırığını eksternal fiksatorle tedavi edilen 77 kırığı karşılaştırmış. Oymasız çivilemede %3 ve eksternal fiksatorde % 21 oranında enfeksiyon saptamışlar. Ciddi açık kırıklarda oymasız çivilemenin eksternal fiksatorden üstün olduğunu bildirmişlerdir (67). Bizim eksternal fiksator uyguladığımız olgularımızın kırık bölgesindeki enfeksiyon oranı % 10,4 olarak geç dönemde % 8,3 osteomyelit saptandı. Biz eksternal fiksator yönteminin tip III açık kırık alt tiplerinde daha düşük osteomyelit oranına sahip olduğuna inanıyoruz. Ayrıca hayvan çalışmasında oymalı çivilerde kortikal kan dolaşımının geniş olarak azaldığı gösterilmiştir. Tibial kortikal kan akımı oymalı intramedüler çivilemede %70 oranında, oymasız intramedüler çivilemede %30 oranında azalmaktadır (100). Bu nedenle eksternal fiksatorler endosteal dolaşıma zarar vermediklerinden daha avantajlı olduğunu düşündürmektedir. Daha kolay uygulanması, endosteal dolaşıma zarar vermediğinden ve Tip III açık kırık alt tiplerinde düşük osteomyelit oranı nedeniyle eksternal fiksator tedavinin daha iyi yöntem olduğunu düşünmekteyiz.

Son 20 yıldır eksternal fiksator sistemlerinin gelişmesi ve stabilitesinin artırılması nedeniyle, açık kırıklarda yaygın olarak kullanılmaktadır. Genellikle sık kullanılan fiksatorler Orthofix, AO, Hoffmann, Ilizarov' dur (61, 63, 74, 80).

Beltsios ve ark. yaptıkları çalışmada kompleks tibia diafiz kırıklarının % 87,27'sinin unilateral eksternal fiksatorle acil ve kalıcı olarak tedavi

edilebileceğini bildirmiştir (80). Bir başka çalışmada ise ciddi tibia açık kırığı olan 91 hasta debridmanı takiben unilateral dinamik aksiyel fiksatorle tedavi edilmiş. % 95'inde her planda açılanma 10 derecenin altında idi. Dinamik aksiyel fiksator uygulaması debridmandan iyileşinceye kadar ciddi açık tibia kırıklarında kullanılabilir. Bu dönemde diğer tedavi metodu ile değiştirilmediği bildirilmiştir (81). Biz unilateral eksternal fiksator ile 29 olgumuzun % 86,2'sı acil ve kalıcı olarak tedavi ettik ve % 93,1'inde her planda açılanma 10 derecenin altında olarak saptadık. Unilateral fiksator uyguladığımız 4 olgumuz kaynamama nedeniyle başka tedavi yöntemiyle değiştirildi. Bizim yaptığımız çalışma açık tibia kırıklarda unilateral eksternal fiksator uygulamasının güvenli olduğunu desteklemektedir. Ayrıca unilateral fiksatorün erken dönemde yumuşak doku örtümünde kolaylık sağlaması nedeniyle Ilizarova göre avantajlı olduğunu düşünmekteyiz.

Ilizarov eksternal fiksatorler birçok yöntemden çok daha etkili ve güvenli tedavi imkanı sağlanmaktadır. Ilizarov tipi eksternal fiksatorün ameliyat sonrası üç boyutlu olarak günde 1 mm hareket prensibi diğer yöntemlere karşı önemli bir üstünlüğüdür (101). Gerek ameliyat esnasında gerekse ameliyat sonrasında redüksiyonu, dizilimi ve uzunluğu sağlamada üstün özelliğe sahiptir (72,102). Eş zamanlı olarak kemikte uzatma, kaydırma, açılanma, yana kayma ve dönme hareketleri yapılabilir. Ilizarov tipi eksternal fiksator kemik kaybı olanlarda kortikotomi ile distraksiyon osteogenezi yapılarak kısalığa yol açmadan ve greft kullanılmasına gerek olmaksızın tek ameliyatla tedavi edebilir (103). Ilizarov uyguladığımız 19 olgumuzun 17'sinin tedavisi Ilizarov' la tamamlandı. Bir olguda teknik İMÇ, segment transportu yapılan bir olguda defekt bölgesi kapandıktan sonra kaynama olmaması üzerine plak vida ile değiştirilerek greftlendi. 4 olguya ise fiksator üzerinden otogreft uygulandı. 4 olgumuzda parçalanma ve geniş defek nedeniyle kısaltılıp Ilizarov üzerinden distraksiyonla uzatma yapılarak tedavi edildi. Bu yöntem distraksiyon ve kompresyon özelliği ile kaynamamada da etkilidir. Kaynama sağlanmayan unilateral fiksator tedavisi uyguladığımız 2 olgunun sistemleri Ilizarov ile değiştirilerek kaynama elde edildi. Bu çalışmamız Ilizarov tekniğinin kemik defekti olanlarda, geniş doku defektiyle parçalanması

olan ve akut kısaltılıp tekrar uzatma yapılması gereken olgularda ve kaynama sorunu olanlarda diğer yöntemlere göre üstün olduğunu desteklemektedir.

Son zamanlarda kullanımı artan Ex-Fi-Re fiksatorleri unilateral olmasına rağmen birçok planda fiksasyon yapılabilmesi ve stabilitesinin yüksek olması nedeniyle başarılı sonuçları bildirilmiştir. Helland ve ark. Tip II ve Tip III açık tibia kırıklı 50 hastanın tedavisi sonucunda, ortalama kaynama süresi 20 hafta, üç hastada kemik grefti kullanılması gerektirdiğini bildirmiştir (99).

Kırığın kaynama süresi yumuşak doku yaralanma derecesinin artmasıyla birlikte uzamaktadır. Yapılan çalışmada Tip II açık kırıklarda kaynama süresi ortalama 18,4 hafta, Tip III A açık kırıklarda 21,2 hafta, Tip III B açık kırıklarda 26,4 ve Tip III C açık kırıklarda 25 hafta olarak bulunmuş (74). Bizim çalışmamızda kaynama süresi ortalama olarak  $27,27 \pm 13,19$  hafta (dağılım 12–56) idi. Tip I için  $18 \pm 5,16$  (12–24) hafta, Tip II için  $22,1 \pm 10,3$  (15–56) hafta idi. Ciddi açık tibia kırıklarında Tip III A için  $22,1 \pm 7,99$  (dağılım 12–38) hafta, Tip III B için  $40,7 \pm 10,96$  (dağılım 28–56) hafta, Tip III C için  $38,25 \pm 14,67$  (dağılım 16–56) hafta idi. Tip I, Tip II ve Tip III A literatür ile uyumlu olarak bulundu. Tip III B ve C açık kırıklarda ise defektif hastaların olması, uzatma ve segment transportunun uzun sürmesi nedeniyle standart sapma ve dağılım oranları arasındaki farkın çok olması nedeniyle yüksek çıktığını düşünüyoruz. Tip III B ve Tip III C açık kırıklar Tip I ve Tip II'ye göre kaynama sürelerinde istatistiksel olarak anlamlı ( $p=0,001$ ) fark vardı.

Rommens ve ark. eksternal fiksatorle tedavi edilen kapalı ya da kompleks tibia diafiz kırıklarının tedavi sürecindeki 8 yıllık deneyimlerini bildirdikleri derlemede kırıkların % 15'inde plak ya da intramedüller tespitle geçiş gerekmiş, % 21 oranında ek olarak kemik greftlemesi uygulamışlar. İntrinsik problem olarak tanımladıkları gecikmiş kaynama, kaynamama, çivi gevşemesi, çivi dibi enfeksiyonlarından uzak kalmak için yazarlar yumuşak dokular ve tüm çivi dipleri iyileştikten sonra 8–12. haftada internal tespitle geçişi önermişlerdir (61). Yaptığımız çalışmada hastaların 35'inde (% 74,4) tam kaynama sağlandı. Tip I açık kırıklar için % 100, Tip II için % 88,9, Tip III A için % 81,8, Tip III B için % 28,6, Tip III C için % 62 kaynama oranları saptandı. Olgularımızın % 20,6'ında ek olarak kemik greftlemesi gerekti. % 13,8 oranında diğer tedavi

yöntemlerine geçiş oldu. Bu oranlar literatür ile uyumluydu. Bu saptadığımız sonuca göre Tip III B, Tip III C açık kırıklarda kaynamama oranı yüksek olduğundan enfeksiyon riski yoksa erken dönemde otogreft yapılması gerektiğini düşünmekteyiz.

Magyari ve ark. fonksiyonel breys kullanıldığında iyi sonuçlar elde ettiğini bildirmiş (91). Fakat bazı yazarlar konservatif tedavi ile yanlış kaynama ve kaynamama oranlarını arttığını belirtmişlerdir. Yapılan bir çalışmada % 33, diğer çalışmada % 30 yanlış kaynama oranı bildirilmiştir (22, 92). Bir başka çalışmada ise kaynamama oranını % 28 olarak bildirilmiştir (93). Sarmiento ve ark. konservatif tedavi yapılan Tip III açık kırıklı hastada kaynama süresini 26 hafta olarak tespit etmiştir. En önemli dezavantajı eklem sertliğine ve kas atrofisine yol açması olarak bildirilmiştir (22).

Behrens ve ark. 73 hastanın 75 kırığında AO tipi eksternal fiksator uygulayarak kırıkların % 80'inin unilateral tek planlı fiksator ile tedavi edilebileceğini göstermişlerdir. Bu seride yanlış kaynama oranı % 38 (63). Yine Bhandari ve ark. yaptıkları meta-analizde eksternal fiksatorle tedavi edilmiş hastalarda yanlış kaynama oranını % 19,3 olarak bildirmiştir (66).

Bizim çalışmamızda yanlış kaynama oranı % 6,25, kaynamama oranı ise % 25,6 olarak saptandı. Saptadığımız bu oran eksternal fiksatorün, konservatif tedavi yönteminden daha üstün olduğunu desteklemektedir. Aynı zamanda erken hareket verilmesi, kas atrofisine yol açmaması nedeniyle avantajlıdır. Yanlış kaynamanın literatürdeki çalışmalara göre düşük olmasını erken dönemde yapılan sıkı kontroller ve kayma olduğunda erken müdahale edilmesinden dolayı olduğunu düşünmekteyiz.

Ender çivisi ve Lottes çivileriyle yapılan çalışmalarda enfeksiyon oranı düşük olmasına karşın instabil kırıklarda kötü kaynama gelişmekte ve alçı ile uzun süreli immobilizasyonu gerektirmektedir (98).

Giannoudis ve ark. 296 açık tibia kırığında yaptığı meta-analizde İMÇ ve eksternal fiksator tespitleri arasında kaynama, kaynama gecikmesi, derin enfeksiyon ve kronik osteomyelit açısından istatistiksel olarak anlamlı fark olmadığını bildirmiştir. Eksternal fiksator kullanıldığında yanlış kaynama ve daha fazla cerrahi girişimin istatistiksel olarak önemli artış olduğunu



söylemişlerdir. Oymasız çivileme ile istatistiksel olarak önemli oranda implant yetmezliği olduğu bildirilmiştir (30).

İnan ve ark. Tip III A açık kırıklarda Ilizarov eksternal fiksatorle oymasız çivilemeyi karşılaştırdıklarında, çivi dibi enfeksiyonu ve eklem kontraktürleri için Ilizarov eksternal fiksator daha dezavantajlı olduğunu ancak kaynama gecikmesi ve kısalığın tedavisinde avantajlı olduğunu bildirmişlerdir. Oymasız çivileme için dezavantaj olarak posttravmatik osteomyelit ve kaynama gecikmesi için ek cerrahi girişim gerektiği bildirmiştir (77).

Zhang ve ark. ciddi açık tibia kırıklarının unilateral fiksator ve basit internal tespit (vida veya K teli) ile tedavi edildiğinde daha avantajlı ve güvenilir olduğunu bildirmiştir (76). Bir başka çalışmada eksternal fiksatorle birlikte vida kullanılarak minimal fiksasyon yapılan tibia diafiz kırıklı hastalarda stabiliteyi önemli derecede artırdığını bildirmiştir. Bu hastalarda osteomyelit ve çivi dibi enfeksiyonlarında artış meydana gelmesi yanında kaynama zamanı kısalmıştır (104). Tabatabai ve ark. yaptığı çalışmada 6–8 hafta eksternal fiksasyon ve sonrasında internal fiksasyona geçişin daha iyi klinik sonuçlar, kaynama oranı, hareket açıklığı ve enfeksiyon insidansı göz önüne alındığında daha güvenilir olduğunu ve Tip III açık tibia kırıklarında uygun bir tedavi yöntemi ve yaklaşımı olduğunu bildirmiştir (75). Biz hiçbir hastamıza basit internal tespit ve 6–8 hafta sonra eksternal fiksasyonu takiben sekonder internal tespit yöntemlerini uygulamadık. Sadece geç dönemde kaynamama için 4 hastada internal tespit yöntemine geçiş yaptık. Eksternal fiksatorlerin basit internal tespit gerekmeden stabiliteyi sağlayacağına inanıyoruz.

Eksternal fiksatorin en önemli komplikasyonu çivi dibi enfeksiyonudur. % 30 oranında görülmektedir (72). Bizim çalışmamızda en önemli problem çivi dibi enfeksiyonu idi. Olgularımızda % 25,3 oranında çivi dibi enfeksiyonu görüldü. Paley ölçütlerine göre 3 hastada Evre-IV çivi dibi enfeksiyonu saptandı ve yatarak paranteral antibiyotik, çivi dibine rifampisin enjeksiyonu ve günde 2 defa pin dibi bakımı yapılarak tedavi edildi. Evre-II çivi dibi enfeksiyonu olan 8 hasta ise günlük çivi dibi bakımı yapılarak tedavi edildi. 1 hastada enfeksiyon geçmemesi üzerine çivi çıkarılarak yeri değiştirildi.

Bir diğerkomplikasyon yeniden kırık gelişmesidir. Yapılan bir çalışmada yeniden kırık gelişimi oranı % 8 olarak bildirilmiş (63). Bizim çalışmamızda yeniden kırık oluşma oranı % 4,2 olarak saptandı. Bu oluşan kırıklardan 1 tanesi osteomyelit zemininde diğerkinde ise düşme sonucu meydana geldi. Rijit tespit nedeniyle kaynama büyük oranda endostealdir ve çok az periferik kallus oluşumu izlenir. Rijit tespit nedeniyle kortikal kemiğin stresten yoksun hale getirilmesi, korteksin kansellöz hale gelmesine yol açar. Fiksator çıkarıldıktan sonra eğer ekstremitte koltuk değnekleri veya ilave alçılarla yeterince korunmaz ise yeniden kırık oluşumu muhtemeldir (12). Bu oranımızın literatüre göre düşük olmasını fiksator çıkardıktan sonra 4 hafta PTB yürüme alçı uygulamasına bağlı olduğunu düşünmekteyiz.

Eksternal fiksasyonla olgularımıza erken hareket verilmesi nedeniyle fonksiyonlar kabul edilebilir düzeydeydi. Yaptığımız çalışmada özellikle Tip III B ve Tip III C açık kırıklarda fonksiyonel skorlar daha düşük bulundu. Kalstrom-Olerud skorları yönünden açık kırık tipine göre istatistiksel olarak anlamlı ( $p=0,0001$ ) fark vardı. Yumuşak doku yaralanmasının fonksiyonel skorlar üzerine etkili olduğunu göstermektedir. Tip III B ve Tip III C açık kırıklarda kaynama süresinin uzun olması, fiksatorün uzun süre kalması ve bunun sonucunda eklemlerde hareket kaybı görülmesi, aşırı parçalanma nedeniyle kısaltma yapılanlarda 1 cm' nin üzerinde kısalık kalması, 1 olguda geniş yumuşak doku yaralanması ile birlikte peroneal sinir hasarı nedeniyle dorsifleksiyonun olmaması ve ayağın ekinde kalması, osteomyelit görülen 4 olgumuzun bu gruplarda görülmesi nedeniyle fonksiyonel skorlarının düşük olduğunu düşünüyoruz.

Biz ciddi açık tibia kırıklarında erken dönemde yumuşak doku örtümü yapılanakadar unilateral eksternal fiksator kullanılması gerektiğini ve devamında çoğunun bu tedavi yöntemi ile güvenli olarak tedavi edilebileceğini düşünmekteyiz. Ciddi doku ve kemik parçalanması nedeniyle kısaltma yapılanlarda ve debridman sonrası kemik defekti olan hastaların Ilizarov eksternal fiksator ile hem kırık tespitinin sağlanacağı hem de ileri ki dönemde kortikal osteotomi ile distraksiyon osteogenezi kullanılarak defekt ve kısalığın giderilmesinde daha etkili bir yöntem olduğunu düşünüyoruz. Eksternal

fiksatorlerin diđer tespit yöntemlerine göre en önemli dezavantajı çivi dibi enfeksiyonu olarak karşımıza çıkmaktadır.

Kırık tespitinde hangi tespit yöntemini kullanacağımıza karar vermek için açık kırık tipi ve kırık parçalanma miktarına göre standart gruplar oluşturulması gerekir. Bu oluşturulan standart gruplara uygulanacak farklı tedavi yöntemleri arasında karşılaştırma yapacak çalışmalara ihtiyaç olduğunu düşünmekteyiz.

## VI-SONUÇ

Kliniğimize başvuran ve eksternal fiksatorle tedavi edilen 47 hastanın 48 açık tibia kırığında aşağıdaki sonuçları elde ettik.

- Tip I ve Tip II, Tip III A açık kırıklarda ek cerrahi girişim yapılmadan kaynama oranları yüksek olarak değerlendirildi. Özellikle tip III B ve tip III C açık kırıklarda düşük kaynama oranları nedeniyle erken dönemde ek girişimle greft ihtiyacı duymaktadır. Kaynama problemi olan 2 olgu Ilizarov tekniği üzerinden yapılan kompresyon ve distraksiyonla kaynama sağlanabileceği görüldü.
- Kısalıkta, kemik defektlerinde ve aynı zamanda geniş yumuşak doku defektlerinin Ilizarov fiksatorle rahatlıkla tedavi edilebileceğini değerlendirdik.
- Açık kırık tipleri arasında kaynama süreleri açısından istatistiksel olarak ( $p=0,001$ ) anlamlı fark olduğu görüldü.
- Bu tespit yöntemleri erken hareket ve mobilizasyona izin vermesi nedeniyle kabul edilebilir Karlstrom-Olerud değerlendirme kriterlerine göre fonksiyonel sonuç olanağı sunmaktadır. Bunun sonucunda 6 (% 12,5) hasta mükemmel, 16 (% 33,3) hasta iyi, 8 (% 16,7) hasta tatmin edici, 10 (% 20,8) hasta orta ve 8 (% 16,7) hasta kötü olarak değerlendirildi.
- Fonksiyonel skorları Tip I ve Tip II açık kırıklar da, Tip III açık kırıklara göre daha yüksek tespit edildi. Açık kırık tiplerinin fonksiyonel skorları arasında istatistiksel olarak ( $p= 0,0001$ ) anlamlı fark vardı.

- Erken hareket verilmesi ve progresif olarak yük verilerek mobilize olması oluşabilecek derin ven trombozu, emboli ve yumuşak doku artrofileri gibi sorunlar böylelikle azaltılmıştır.
- Eksternal tespit yöntemleri düşük enfeksiyon, yüksek kaynama ve düşük yanlış kaynama oranı nedeniyle açık tibia kırıklarının acil ve kalıcı tedavisinde uygulanabilecek güvenilir bir yöntemdir.

## VII-ÖZET

Tibia açık kırıkları çok eski çağlardan beri ortopedi ve travmatolojinin en önemli sorunlarından biridir. Açık tibia kırıklarında sonucu belirleyen en önemli faktörün yumuşak doku olduğu konusunda herhangi bir tartışma yok iken tespitinin en iyi metodu konusunda tartışmalar mevcuttur.

Teknoloji ile birlikte stabilitesi arttırılan eksternal fiksatörler daha kolay uygulanabilir ve daha az invazivdir. Parçalı ya da kemik kayıplı, kontamine yaralanmalarda endosteal ve periosteal dolaşımı koruyarak iyi bir tedavi seçeneği sunmaktadır.

Bu çalışma kapsamına Aralık 1999 ile Ekim 2008 tarihleri arasında açık tibia kırığı nedeniyle Turgut Özal Tıp Merkezi ortopedi ve travmatoloji acil polikliniğine başvuran eksternal fiksatörle tedavi edilen 73 hastadan yeterli takibi yapılabilen, 47 hastanın 48 açık tibia kırığı çalışmaya dahil edildi. Hastaların ortalama takip süresi 58,3 aydı (dağılım 13–112 ay). Hastanede kalış süresi ortalama 23,3 gündü (dağılım 6–90 gün). Hastaların 11'i (%23,6) bayan, 36'sı (%76,4) erkekti. Açık tibia kırıklı hastalarımız Gustilo-Anderson (26) sınıflamasına göre sınıflandırıldı. Buna göre 4 kırık (% 8,3) Tip I, 18 kırık (% 37,5) Tip II, 11 kırık (% 22,9) Tip III A, 8 kırık (% 16,7) Tip III B, 7 kırık (% 14,6) Tip III C idi.

Eksternal fiksatörün hastalardan çıkarılma süresi ortalama  $24,06 \pm 12,44$  hafta (dağılım 12–54 hafta) saptandı. Tüm hastalarımızda kaynama sağlandı. Kaynama süresi ortalama  $27,27 \pm 13,19$  hafta (dağılım 12–56) saptandı.

En sık karşılaşılan problem çivi dibi enfeksiyonu idi. 12 (%25,53) hastada görüldü. 5 (% 10,63) hastamızda kırık bölgesinde derin doku enfeksiyonu gelişti. Bunların 4'ünde (% 8,3) osteomyelit gelişti.

Son kontrolleri yapılan hastaların fonksiyonel sonuçları Karlstrom-Olerud fonksiyonel değerlendirme ölçütlerine göre yapıldı. Bunun sonucunda 6 (% 12,5) hasta mükemmel, 16 (% 33,3) hasta iyi, 8 (% 16,7) hasta tatmin edici, 10 (% 20,8) hasta orta ve 8 (% 16,7) hasta kötü olarak değerlendirildi.

Sonuç olarak açık kırık tipleri arasında kaynama süreleri açısından istatistiksel olarak ( $p=0,001$ ) anlamlı fark olduğu görüldü. Fonksiyonel skorları Tip I ve Tip II açık kırıklarda, Tip III açık kırıklara göre daha yüksek tespit edildi. Açık kırık tipleri arasındaki fonksiyonel skorları açısından istatistiksel olarak ( $p=0,0001$ ) anlamlı fark vardı.

Eksternal tespit yöntemleri düşük enfeksiyon, yüksek kaynama ve düşük yanlış kaynama oranı nedeniyle açık tibia kırıklarının acil ve kalıcı tedavisinde uygulanabilecek güvenilir bir yöntemdir.

Kırık tespitinde hangi tespit yöntemini kullanacağımıza karar vermek için açık kırık tipi ve kırık parçalanma miktarına göre standart gruplar oluşturulması gerekir. Bu oluşturulan standart gruplara uygulanacak farklı tedavi yöntemleri arasında karşılaştırma yapacak çalışmalara ihtiyaç vardır.

## VIII-SUMMARY

From ancient times, tibia open fractures are one of the most important problems of orthopaedics and traumatology. There is no discussion about the factor of soft tissue on the other hand there are some available discussions about the best fixation's method.

Increasing stabilization with technology external fixations one more usefull and less invazive. Pieced or loss bone in contamined wounded defending endosteal and periosteal circulation performed a good option of treatment.

Range of this study date between 1999 December and 2008 October, visited Turgut Özal Medical Center because of open tibia fracture who treat 73 patient with external fixation. This study included adequate following forty seven patient's 48 open tibia fracture. Avarage following duration was 58,3 month (distrubition 13–112 month). Avarage duration of patient's staying hospital was 23,3 days (distrubition 6–90 days). Eleven (% 23,6) patients were women, thirty six (% 76,4) patients were men. Our open fractured patients are classified according to Gustilo Anderson (26). According to this 4 fractures were type I (% 8,3), 18 fractures type II (% 37,5), 11 fractures type III A (% 22,9), 8 fractures type III B (% 16,7) , 7 fractures type III C (% 14,6).

Avarage duration of external fixation take off from patients are determined about  $24,06 \pm 12,44$  weeks (distrubition 12–54 weeks). Union is obtained all our patients. Determined the union avarage duration is  $27,27 \pm 13,19$  weeks (distrubition 12–56 weeks).



Pin tract infection was most common problem. Pin tract infection recognised 12 (% 25,53 ) patients. Deep skin infection was developed our 5 (% 10,63) patient's fracture area. Osteomyelitis was developed in 4 (% 8,3) patients.

Functional results are made according to Karlstrom-Olerud functional evaluation criterion. Result of this 6 (% 12,5) patient is excellent, 16 (% 33,3) patient is good, 8 (% 16,7) patient is satisfied, 10 (20,8) patient is medium and 8 (% 16,7) patient is evaluated as bad.

As a conclusion, it seemed meaningful difference between open tibia fracture types of union duration as statistic ( $p=0,001$ ). Functional scores found more higher in open tibia fracture type I and type II, than type III. There was meaningful differences between open tibia fracture types point of view functional scores as statistic ( $p=0,0001$ ).

External fixing methods are reliable method for using emergency and permanent treatments in open tibia fractures because of low infection, range of high union, low malunion.

Instead of determined which fixation method we use in fracture fixation, it requires standard groups according to amount piece fractured and type of fractures. We need studies of making compare between different treatment methods for apply this constitute groups.

## IX-KAYNAKLAR

1. Heybeli, N., Kanatlı, U., Kılıç, A., Tenekecioğlu, Y. (2007) Alt ekstremite kırıkları. Işık, A. (Çeviri Editörü) Campbell's Operative Orthopaedics (s. 2754–2782) İstanbul: Hayat tıp kitapçılık (2003).
2. Hepgüler, S., Arasil, T. (2009) The netter collection of medical illustrations (Hepgüler, S. Editör) İstanbul: Güneş Kitabevi.
3. Ege, R. (2001) Tibia-Fibula Cisim Kırıkları. Ege, R.(Hazırlayan) Kırıklar, Eklem ve Diğer Yaralanmalar, Travmatoloji (s.3923–4093). Ankara: Bizim Büro Basımevi.
4. Dere, F. (1996) Anatomi. Adana: Okullar Pazarı Kitabevi.
5. Pontarelli, WR. (1982) External fixation of tibial fractures. Iowa Orthop J, 2: 80–88.
6. Rosenthal, R., MacPhail Jr., Ortig, J. (1977) Non-union in open tibial fractures. Analysis of reasons for failure of treatment. J Bone and Joint Surg, 59A, 244.
7. Ilizarov, GA. (1992).The historical background of transosseus osteosynthesis. In: Ilizarov GA Stuart A.Green (eds), transosseous osteosynthesis, Springer-Verlag, Heidelberg. pp:3–5.
8. Ilisarov, L. (1976) Results of clinical tests and experience obtained from the clinical use of the set of Ilisarov compression-distraction apparatus. Med. Export. Moscow.
9. Green S A. (1990) The use of wires and pins. Tech. Orthop, 5, 19–25.
10. Altun, NŞ., Yetkin, H., Bölükbaşı, S. (1991) Eksternal sirküler stabilizer sistem uygulamalarımız. Artrop Artros Cer, 3, 22–26.
11. Girgin, O. (1983) Özel Cihazımızla Yaptığımız Tibia Uzatmaları (50 Olguluk Serimiz). VII. Milli Türk Ortopedi ve Travmatoloji Kongre Kitabı, s.86–89.
12. Kırdemir, V. Öztürk, İ. (2007) Kırık Tedavisinin Prensipleri. Işık, A. (Çeviri Editörü) Campbell's Operative Orthopaedics (s. 2706–2714) İstanbul: Hayat Tıp Kitapçılık (2003).

13. Kumar, A., Russell, TA., Whittle, AP., Taylor, JC. Treatment of complex (Schatzker type VI) fractures of the tibial plateau with the Ilizarov external fixatör (unpublished data).
14. Yang, EC., Weine, L., Strauss, E. (1995) Metaphyseal dissociation fractures of proximal tibia: an analysis of treatment and complications, Am J Orthop, 24, 695 .
15. Ege, R. (2001) Eksternal Fiksator. Ege, R.(Hazırlayan) Kırıklar, Eklem ve Diğer Yaralanmalar, Travmatoloji (s.419–441). Ankara: Bizim Büro Basımevi.
16. Sisk, TD. (1983) External fixation: historic review, advantages, disadvantages, complications and indications. Clin Orthop,180, 15–26.
17. Green, S A. (1990) The use of wires and pins. Tech Orthop, 5, 19–25.
18. Taylor, JC. (1990) Ring size selection. Tech Orthop, 5, 13–18.
19. Leffers, D. Chandler, RW. (1985) Tibial fractures associated with civilian gunshot injuries. J Trauma, 25, 1059–1064.
20. Zettas, JP., Thonosophon, (1979) B. Injury patterns in motor cycle accidents. J Trauma,19, 833–836.
21. Georgiadis, G., Behrens, FF., Joyce, M. (1993) Open tibia fractures with severe soft tissue loss: limb salvage with microvasculer tissue transfer vs. below-knee amputation. Complications, functional results and quality of life. J Bone Joint Surg,75A,1431–1441.
22. Sarmiento, A., Gersten, LM., Sobol, PA. (1989) Tibia shaft fractures treated with functional braces. Experience with 780 fractures. J Bone Joint Surg, 71B, 602–609.
23. Court-Brown, CM., McBrinie, J. (1995) The epidemiology of tibial fractures. J Bone Joint surg, 77B,417–421.
24. Özkurt, B., Tabak, AY., Tümöz, MA. (2008) Açık Tibia Cisim Kırıklarının Tedavisinde İlizarov Tipi Sirküler Eksternal Fiksator Uygulamalarımızın Orta Dönem Sonuçları. Fırat Tıp Derg,13, 266–270.
25. Gustilo, RB., Anderson, JT., (1976) Prevention of infection in the treatment of 1025 open fractures of long bones: retrospective and prospective analysis. J Bone Joint Surg Br, 58, 453– 458.

26. Gustillo, RB., Mendosa, RM., Willams, DN. (1984) Problems in the management of Type III (severe) open fractures: A new classification of Type III open fractures. *J Trauma*, 24, 742–746.
27. *Advanced Trauma Life Support progmer for doctors* (2004) 7 th edn. Chicago: American Colloge of Surgeons.
28. Court Brown, CM., Rimmer, S., Prakash, U., McQueen, MM. (1998) The epidemiology of open long bone fractures. *Injury*, 29, 529–534.
29. Peter, H. (2008) The management of open tibial fractures. *Eue J Orthop Surg Trauma*, 14, 441–447.
30. Giannoudis, PV., Papakostidis, C., Roberts, C. (2006) A review of the management of open fractures of the tibia and femur. *J Bone Joint Surg Br*, 88-B, 281–289.
31. Horn, BD., Rettig, ME. (1993) Interobserver reliability in the Gustilo and Anderson classification of open fractures. *J Orthop Trauma*, 7(4), 357–360.
32. Brumback, RJ., Jones, AL. (1993) İnterobserver agreement in the classification of open fractures of the tibia. The results of a survey of two hundred and forty-five orthopedic surgeons. *J Bone Joint Surg*, 76(8), 1162–1166.
33. Oestern, HJ., Tscherne, H. (1984) Pathophysiology and classification of soft tissue injuries associated with fractures. In: *Fractures with soft tissue injuries* (German), Tscherne H, Gotzen L (eds), Springer-Verlag, Berlin, Germany, s:1–9.
34. Müller, ME., Nazarian, S., Koch, P., Schatzker, J. (1990) *The comprehensive classification of fractures of long bones*. Springer, Berlin.
35. Südkamp, N., Haas, NP., Flory, PJ (1989) Criteria for amputation, reconstruction and replantation of extremities in multiple trauma patiens. *Chirurg*, 60 (11), 774–781.
36. Demirörs, H., Gönen, E., Ateş, Y. (2004) Kırıklara eşlik eden yumuşak doku yaralanmalarında değerlendirme ve tedavi. *TOTBİD Derg*, 3–4, 131–142.
37. Gustilo, RB. Gruninger, RP., Davis, T. (1987) Classification of type 3 open fractures relative to treatment and results. *Orthopedics*, 10, 1781–8.

38. Orthopedic Trauma Association Committee for coding and classification. Fractures and dislocation compendium. (1996). *J Orthop Trauma*, 10 (suppl), 51–55.
39. Gustilo, RB., Merlow, RL., Templeman, D. (1990) Current concept review. The management of open fractures. *J Bone Joint Surg*, 72 A, 299–304.
40. Burgess, AR., Brumback, RJ., Bosse, (1987) MJ. Management of open grade III tibial fractures. *Orthop Clin North Am*, 18, 85–89.
41. Gosselin, RA., Roberts, I., Gillespie, WJ. Antibiotics for preventing infection in open limb fractures. *Cochrane Database of Systematic Reviews*, Issue 1. Art. No:CD003764. doi:10.1002/14651858.CD003764.pub2
42. Zalavras, CG., Patzakis, MJ., Holtom, PD., Sherman, R. (2005) Management of open fractures. *Infect Dis Clin North Am*, 19, 915–929.
43. Olsan, SA., Finkemeier, CG., Moehring, ND. (2001) Open fractures. In: Bucholz RW, Heckman JD (eds) *Rockwood and Green's fractures in adults*, 5 th edn. Lipincott, Williams and Wilkins, Philadelphia, pp 285–318
44. Okike, K., Bhattacharyya, T. (2006) Trends in the management of open fractures. A critical analysis. *J Bone Joint Surg Am*, 88, 2739–2748.
45. Patzakis, MJ., Bains, RS., Lee, J. (2000) Prospective randomized double blind study comparing single agent antibiotic therapy, ciprofloxacin, to combination antibiotic therapy in open fracture wounds. *J Orthop Trauma*, 14, 529–33.
46. Dirschl, DR., Dahners, LE. (1996) The mangled extremity. When should it be amputated? *J Am Acad Orthop Surg*, 4(4), 182–90.
47. Helfet, DL., Howey, T., Sanders, R., Johanson, K. (1990) Limb salvage versus amputation; preliminary results of the mangled extremity severity score, *Clin Orthop*, 256, 80 .
48. Bosse, M., Mac Kenzie, EJ., Kelam, JF., Burgess, AR. (2001) A prospective evaluation of the clinical utility of lower extremity injury severity scores. *J Bone Joint Surg Am*, 83, 3–13.
49. Masquelet, AC. (2000) Principles of management of soft tissue loss. In: *AO Principles of Fracture Management*, Rüedi TP, Murphy WM (eds), Georg Thieme Verlag, s:641–59.

50. Norris, BL., Kalam, JF. (1997) Soft tissue injuries associated with highenergy extremity trauma: Principles of management. *J Am Acad Orthop Surg* 5 (1), 37–46.
51. Binnet M. (2006) Yumuşak doku yaralamaları: fizyopatoloji ve kırık tedavisindeki etkileri. Ağuş, H. (çeviri editörü). *Kırık Tedavisinde AO Kuralları* (s. 59–76) İstanbul: Nobel Tıp Kitapevleri
52. Anglen, JO. (2001) Wound irrigation in musculoskeletal injury. *J Am Acad Orthop Surg*, 9(4), 219–26.
53. Helfet, D., Shannord, PY., Levine, D., Borelli, J. (1997) Minimally invasive plate osteosynthesis of distal fractures of the tibia. *Injury*, 28, 41–6.
54. Behrens, F., Sears, K. (1986) External fixation of tibia. Basic concepts and prospective evaluation. *J Bone Joint Surg*, 68-B(2), 246–254.
55. Klemm, KV., Borner, M. (1986) Interlocking nailing of complex fractures of the femur and tibia. *Clin Orthop*, 212, 89–100.
56. Behrens, F. (1989) A primer of fixatör devices and configurations. *Clin Orthop*, 241, 5–12.
57. Paley, D., Fleming, B., Catagni, M., Kristiansen, T., Pope, M. (1990) Mechanical evaluation of external fixations used in limb lengthening. *Clin Orthop*, 250, 50–57.
58. Taylor, JC. (1990) Geometry of hinge placement. *Tech Orthop*, 5, 33–39.
59. Gasser, B., Boman, B., Wyder, D., Schneider, E. (1990) Stiffness characteristics of the circular Ilizarov device as opposed to conventional external fixators. *J Biomechan Engineer*, 112, 15–21.
60. Aronson, J. (1990) Proper wire tensioning for Ilizarov external fixatör. *Tech Orthop*, 5, 27–32.
61. Rommens, P., Gielen, J., Bross, P., Gruwez, J. (1989) Intrinsic problems with the external fixation device of Hoffman-Vidal-Andrey: A critical evaluation of 117 patients with complex tibial shaft fractures. *J Trauma*, 29, 630.
62. Gershuni, DH., Hamla, G. (1983) The AO external skeletal fixator in the treatment of severe tibia fractures. *J Trauma*, 23, 986.

63. Behrens, F., Comfort, TH., Searls, K. (1983) Unilateral external fixation for severe open tibial fractures: preliminary report of a prospective study. Clin Orthop, 178,111–20 .
64. Edwards, CC. (1983) Staged reconstruction of complex open tibial fractures using Hoffmann external fixation: clinical decisions and dilemmas. Clin Orthop, 178, 130.
65. Bach, AW., Hansen, ST. (1989) Plates versus external fixation in severe open tibial shaft fractures: a randomized trial. Clin Orthop Rel Res, 241, 89.
66. Bhandari, M., Guyatt, GH., Swiontkowski, MF., Schemitsch, EH. (2001) Treatment of open fractures of the shaft of the tibia: a systematic overview and meta-analysis. J Bone Joint Surg Br, 83-B, 62–68.
67. Santoro, VM., Benirschke, S., Henley, MB., Mayo, KA. (1991) Prospective comparison of unreamed interlocking IM nails and half-pin external fixation for grade II or grade III open tibia fractures: preliminary results. J Orthop Trauma, 5(2), 238.
68. Pennen, S., Gan R. (1997) Biological internal fixation of fractures. The balance between biology and mechanics. Eur Course Lect, 3,161–3.
69. Kayalı, C., Ağuş, H., Eren, A., Özlük, S. (2009) How should open tibia fractures be treated? A retrospective comparative study between intramedullary nailing and biologic plating. Turk J Trauma Emerg Surg, 15(3), 243–248.
70. D'Souza, A., Rajagopalan, N., Amaravati, RV. (2008) The use of qualitative cultures for detecting infection in open tibial fractures, J Orthop Surg,16(2),175–8.
71. Podolsky, A., Chao, EY. (1993) Mechanical performance of Ilizarov circular external fixators in comparison with other external fixators. Clin Orthop, 293, 61–70.
72. Paley, D. (1990) Problems, obstacles and complications of limb lengthening by the Ilizarov techniques. Clin Orthop, 250, 81–104.
73. Öçgüder, A., Özer, H., Solak, Ş., Önem, RY., Ağaoğlu, S. (2005) Functional results of the Ilizarov circular external fixator in the treatment of open tibial fractures. Acta Orthop Traumatol Tuc, 39(2), 156–162.

74. İnan, M., Tuncel, M., Karaoğlu, S., Halıcı, M. (2002) Treatment of type II and III open tibial fractures with Ilizarov external fixation. *Acta Orthop Traumatol Tuc*, 36, 390–396.
75. Tabatabai, S., Hosseini, E. (2008) Treatment of open tibial fractures: converting or continuing external fixation? *Iran J Med Sci*, 33, 1
76. Zhang, Y., Fang, W., Lou, C., Lu, H., Shi, G., Zhao, J. (2002) Unilateral external fixator combined with simple internal fixation for severe open tibia-fibular fracture. *Zhonghua Wai Ke Za Zhi*, 40(11), 855–7.
77. İnan, M., Halıcı, M., Ayan, İ., Tuncel, M., Karaoğlu, S. (2007) Treatment of type III A open fractures of tibial shaft with Ilizarov external fixator versus unreamed tibial nailing., *Acta Orthop Traumatol Tuc*, 127, 617-623
78. Parameswaren, AD., Roberts, CS., Seligson, D., Voor, M. (2003) Pin tract infection with contemporary external fixation: how much of a problem? *J Orthop Trauma*, 17(7), 503–7.
79. Pearse Michael, F. (orth), Nanchahal Jagdeep, Ph.D. (plast). (2002) External fixation design strategies in the management of severe open tibial fractures. *Tech Orthop*, 17(2), 153–172.
80. Beltsios, M., Savvidou, O., Kovanis, J., Alexandropoulos, P., Papagelopoulos, P. (2009) External fixation as a primary and definitive treatment for tibial diaphyseal fractures. *Strategies Trauma Limb Reconstr*, 4(2), 81–87.
81. Marsh, JL., Nepola, JV., Wuest, TK., Osteen, D., Cox, K., Oppenheim, W. (1991) Unilateral external fixation until healing with the dynamic axial fixator for severe open tibial fractures. *J Orthop Trauma*, 5(3), 341–8.
82. Adrover, PA., Garin, DM., Alvarez, JM., Alonso, CP. (1997) External fixation and secondary intramedullary nailing of open tibial fractures: A randomised, prospective trial. *J Bone Joint Surg Br*, 79-b:3, 433–437.
83. Whittle, AP., Russel, TA., Taylor, JC., Lavelle, DG. (1992) Treatment of open fractures of the tibial shaft the use of interlocking nailing without reaming. *J Bone Joint Surg*, 74(A), 1162–1171.
84. Court-Brown, CM., Mc Queen, MM., Quaba, AA., Christie, J. (1991) Locked intramedullary nailing of open tibial fractures. *J Bone Joint Surg Br*, 73, 959–64.



85. Tornetta, P., Bergman, M., Watnik, N., Berkowitz, G., Steuer, J. (1994) Treatment of grade-IIIb open tibial fractures. A prospective randomised comparison of external fixation and non-reamed locked nailing. *J Bone Joint Surg Br*, 76, 13–9.
86. Damsin, JP. (1995) The Ilizarov technique: A method criticised but valued. *J Bone Joint Surg Br*, 77, 674–6.
87. Fintan, JS., Hannan, M., O'Rourke, K. (2002) Unreamed intramedullary nail versus external fixation in grade III open tibial fractures. *J Trauma*, 52, 650–654.
88. Kuklo, TR., Groth, AT., Anderson, RC., Frisch, HM., Islinger, RB. (2008) Recombinant human bone morphogenetic protein-2 for grade III open segmental tibial fractures from combat injuries in Iraq. *J Bone Joint Surg Br*, 90(B), 1068–72.
89. Kesemenli, CC., Kapukaya, A., Subaşı, M., Arslan, H., Necmioğlu, S., Kayıkçı, C. (2004) Early prophylactic autogenous bone grafting in type III open tibial fractures. *Acta Orthop Belg*, 70, 327–331.
90. Karlstrom, G., Olerud, S. (1974) Fractures of the tibial shaft; a critical evaluation of treatment alternatives. *Clin Orthop Relat Res*, 105, 82–115.
91. Magyari, Z., Kadas, I., Salacz, T. (1992) Management of lower leg fractures by external fixators and thermoplastic braces: preliminary report. *Magy Traumatol Orthop Helyreallito Seb*, 35, 55–60.
92. Kyro, A., Tunturi, I., Soukka, A. (1991) Conservative treatment of tibial fractures. *Ann Chir Gynaecol*, 80, 294–300.
93. Byrd, HS., Spicer, TE., Cierney, G. (1985) Management of tibial fractures. *Plast Reconstr Surg*, 76, 719–28.
94. Fischer, MD., Gustilo, RB., Varecka, TF. (1991) The timing of flap coverage, bone grefting and intramedullary nailing in patients who have a fractures of the tibial shaft with extensive soft tissue injury. *J Bone Joint Surg*, 73–4, 1316–22.
95. Clifford, RP., Beauchamp, CG., Kelam, IF., Web JK., Tile M. (1988) Plate fixation of open fractures of the tibia. *J Bone Joint Surg*, 70 (B), 644–649.
96. Ağuş, H., Kiranyaz, Y., Mavi, E., Reisoğlu, A., Eryanılmaz, G. (2000) Açık tibia kırıklarının erken biyolojik internal tespitle tedavisi. *Turk J of Arthrop Arthros Surg*, 11(1), 24–31.

97. Steven, AO. (1996) Instructional course lectures, The American Academy of Orthopaedic Surgeons-open fractures of the tibial shaft. Current Treatment. J Bone Joint Surg Am, 78, 1428–37.
98. Holbrook, JL., Swiontkowski, MF., Sanders, R. (1989) Treatment of open fractures of the tibial shaft: Ender nailing versus external fixation. A randomized, prospective comparison. J Bone Joint Surg Am, 71, 1231–8.
99. Helland, P., Asbjorn, B., Anders, DM., Eirik, S., Markus, H. (1995) Open tibial fractures treated with Ex-Fi-Re external fixation system. Clin Orthop, 326, 209–220.
100. Schemitsch, EH., Kowalski, MJ., Swiontkowski, MF., Senft, D. (1994) Cortical bone blood flow in reamed and unreamed locked intramedullary nailing: a fractured tibia model in sheep. J Orthop Trauma, 8, 373–382.
101. Morandi, M., Zembo, M. (1989) The Ilizarov compression-distraction osteosynthesis. A method for infected pseudoarthrosis and segmental bone defects. In: D'Ambrossio RD, Mourier RL (Editors). Orthopaedic infections. 1st Ed. New Jersey: Slack Inc. S.163–190.
102. Gasser, B., Boman, B., Wyder, D., Schneider, E. (1990) Stiffness characteristics of the Ilizarov circular device as opposed to conventional external fixators. J Biomec Eng, 112, 15–21.
103. McKee, MD., Yoo, DJ., Zdero, R. (2008) Combined single-stage osseous and soft tissue reconstruction of the tibia with the Ilizarov method and tissue transfer. J Orthop Trauma, 22, 183–189.
104. Larsson, K., Van Der Linden, W. (1983) Open tibial shaft fractures. Clin Orthop, 180, 63–67.