

**T.C.  
İNÖNÜ ÜNİVERSİTESİ  
TIP FAKÜLTESİ**

**DİYABETİK RETİNOPATİDE GÖRME  
MERKEZİNDEKİ METABOLİT DEĞİŞİMLERİNİN MR  
SPEKTROSKOPİ İLE DEĞERLENDİRİLMESİ**

**UZMANLIK TEZİ**

**DR. ERCAN ÖZSOY  
GÖZ HASTALIKLARI ANABİLİM DALI**

**TEZ DANIŞMANI  
PROF. DR. SELİM DOĞANAY**

**MALATYA – 2010**

## ÖNSÖZ

*Uzmanlık eğitimim boyunca yetişmemde emeği geçen, teorik bilgi, pratik becerilerimi kazanmamda ve tezimin hazırlanmasında büyük katkıları bulunan çok değerli hocam ve Anabilim Dalı Başkanımız Sn. Prof. Dr. Selim Doğanay'a,*  
*Asistanlık eğitimim boyunca bilgi ve tecrübelerinden yararlandığım değerli hocalarım Prof. Dr. Hamdi Er, Doç. Dr. Tongabay Cumurcu, Doç. Dr. Peykan Türkçüoğlu, Doç. Dr. Sinan Emre, Yrd. Doç. Dr. Soner Demirel ve Yrd. Doç. Dr. Penpegül Fırat'a,*  
*Tezimin hazırlanması aşamasında, bana her türlü desteği veren Radyodiagnostik Anabilim Dalı Öğretim Üyesi Prof. Dr. Alpay Alkan ve MR ünitesi çalışanlarına,*  
*Birlikte çalıştığım tüm asistan arkadaşlarıma, Göz Hastalıkları Kliniği hemşire ve personellerine teşekkürlerimi sunarım.*

*Dr. Ercan ÖZSOY*

## TEŐEKKÖR

*Tezimin hazırlanması için gerekli olan maddi desteęi saęlayan İnönü Üniversitesi Bilimsel Arařtırma Projeleri Birimi'ne teőekkür ederim.*

## İÇİNDEKİLER

ÖNSÖZ.....	I
TEŞEKKÜR.....	II
İÇİNDEKİLER.....	III
TABLolar DİZİNİ.....	V
ŞEKİLLER DİZİNİ.....	VI
GRAFİKLER DİZİNİ.....	VII
SİMGELER VE KISALTMALAR DİZİNİ.....	VIII
1.GİRİŞ VE AMAÇ.....	1
2. GENEL BİLGİLER.....	3
2.1.RETİNANIN ANATOMİSİ.....	3
2. 1. 1. Retinanın Tabakaları.....	3
2. 1. 2. Retinanın Bölgeleri.....	5
2. 1. 3. Retinanın Vasküler Yapısı.....	6
2.2. Vitreusun Anatomisi.....	7
2.3. GÖRME YOLLARI ANATOMİSİ.....	7
2.3.1.Optik Disk.....	7
2.3.2.Optik Sinir.....	8
2. 3.3.Optik Kiyazma.....	9
2.3.4.Optik Traktus.....	9
2.3.5. Lateral Genikulat Cisim.....	9
2.3.6 Optik Radyasyon.....	10
2.3.7. Oksipital Korteks.....	10
2.4. Diyabetes Mellitus.....	11
2.5. Diyabetik Retinopati.....	12
2.5.1. Diyabetik Retinopatinin Patofizyolojisi.....	12
2. 5.2.Diyabetik Retinopati İçin Risk Faktörleri.....	15
2. 5.3.Diyabetik Retinopati Nedeniyle Potansiyel Görme Kaybı Nedenleri... ..	15
2. 5.4.Nonproliferatif Diyabetik Retinopati.....	15
2. 5.5.Proliferatif Diyabetik Retinopati.....	16
2.5.6 Diyabetik Retinopati Tanısı.....	18
2. 5.7.Diyabetik Retinopatinin Sınıflandırılması.....	18
2. 5.8.Diyabetik Makula Ödemi.....	19



2. 5.9 Diyabetik Retinopati Tedavisi.....	20
2. 6.Hemoglobin A1C.....	23
2.7.Manyetik Rezonans Spektroskopi.....	23
2. 7.1.Teknik.....	24
2. 7. 2 MRS İle İncelenen Metabolitler.....	26
3. GEREÇ VE YÖNTEM.....	30
4. BULGULAR.....	34
5.TARTIŞMA.....	46
6. SONUÇLAR.....	51
7. ÖZET.....	52
8. SUMMARY.....	54
9. KAYNAKLAR.....	56

## TABLolar DİZİNİ

<b>Tablo 1:</b> MRS’de metabolitlerin deęerleri.....	26
<b>Tablo 2:</b> Grup 1, 2, 3 ve 4’te demografik özellikler.....	34
<b>Tablo 3:</b> Grup A ve B’de demografik özellikler.....	35
<b>Tablo 4:</b> Diyabeti olmayan olguların (grup 1) görme merkezindeki NAA/Cr, Cho/Cr ve NAA/Cho deęerleri.....	35
<b>Tablo 5:</b> Diyabeti olup, diyabetik retinopatisi olmayan hastaların (grup 2) görme merkezindeki NAA/Cr, Cho/Cr ve NAA/Cho deęerleri.....	36
<b>Tablo 6:</b> NPDR’si olan hastaların (grup 3) görme merkezindeki NAA/Cr, Cho/Cr ve NAA/Cho deęerleri.....	36
<b>Tablo 7:</b> PDR’si olan hastaların (grup 4) görme merkezindeki NAA/Cr, Cho/Cr ve NAA/Cho deęerleri.....	37
<b>Tablo 8:</b> Grup 1, 2, 3 ve 4’te görme merkezinde ölçülen ortalama NAA/Cr, Cho/Cr ve NAA/Cho deęerleri.....	37
<b>Tablo 9:</b> HbA1c deęeri % 8’den küçük olan diyabet hastalarının (grup A) görme merkezindeki NAA/Cr, Cho/Cr, NAA/Cho deęerleri ve HbA1c deęerleri.....	38
<b>Tablo 10:</b> HbA1c deęeri % 8’den büyük olan diyabet hastalarının (grup B) görme merkezindeki NAA/Cr, Cho/Cr, NAA/Cho deęerleri ve HbA1c deęerleri.....	39
<b>Tablo 11:</b> Grup A ve B’de görme merkezinde ölçülen ortalama NAA/Cr, Cho/Cr, NAA/Cho deęerleri ve ortalama HbA1c deęerleri.....	40

## ŞEKİLLER DİZİNİ

<b>Şekil 1:</b> Sensöriyel görme yollarının anatomisi.....	11
<b>Şekil 2:</b> Nonproliferatif diyabetik retinopatisi olan bir hastanın fundus fotoğrafı.....	16
<b>Şekil 3:</b> Proliferatif diyabetik retinopatisi (vitreus hemorajisi) olan bir hastanın fundus fotoğrafı.....	17
<b>Şekil 4:</b> Görme merkezinin aksiyel (A), sagittal (B), koronal (C) görünümü...33	
<b>Şekil 5:</b> Diyabeti olmayan bir olgunun görme merkezinden alınan bir spektrum (Rezonans pikleri: NAA 2,0 ppm, Cr 3,02 ppm, Cho 3,2 ppm olarak belirlendi) ve ROI yerleştirildiği alanın aksiyel (üst) ve sagittal (alt) görünümü.....	44
<b>Şekil 6:</b> PDR'si bulunan ve HbA1c değeri 12,8 olan bir diyabet hastasının görme merkezinden alınan spektrum (Rezonans pikleri: NAA 2,0 ppm, Cr 3,02 ppm, Cho 3,2 ppm olarak belirlendi) ve ROI yerleştirildiği alanın sagittal (üst) ve koronal (alt) görünümü.....	45

## GRAFİKLER DİZİNİ

<b>Grafik 1:</b> Grup 1, 2, 3 ve 4'te görme merkezindeki ortalama NAA/Cr deęerleri ....	41
<b>Grafik 2:</b> Grup 1, 2, 3 ve 4'te görme merkezindeki ortalama Cho/Cr deęerleri.....	42
<b>Grafik 3:</b> Grup 1, 2, 3 ve 4'te görme merkezindeki ortalama NAA/Cho deęerleri..	42
<b>Grafik 4:</b> Grup A ve B'de görme merkezindeki ortalama NAA/Cr deęerleri.....	43
<b>Grafik 5:</b> Grup A ve B'de görme merkezindeki ortalama Cho/Cr deęerleri.....	43
<b>Grafik 6:</b> Grup A ve B'de görme merkezindeki ortalama NAA/Cho deęerleri.....	44

## KISALTMALAR DİZİNİ

<b>DM</b>	: Diyabetes Mellitus
<b>TURDEP</b>	: Türkiye Diyabet Epidemiyoloji Projesi
<b>DR</b>	: Diyabetik Retinopati
<b>İRMA</b>	: İntraretinal Mikrovasküler Anomaliler
<b>NPDR</b>	: Nonproliferatif Diyabetik Retinopati
<b>PDR</b>	: Proliferatif Diyabetik Retinopati
<b>MRS</b>	: Manyetik Rezonans Spektroskopisi
<b>LGC</b>	: Lateral Genikulat Cisim
<b>VEBF</b>	: Vasküler Endotelyal Büyüme Faktörü
<b>NVD</b>	: Diskte Yeni Damarlanma
<b>NVE</b>	: Retinada Yeni Damarlanma
<b>DMÖ</b>	: Diyabetik Makula Ödemi
<b>FFA</b>	: Fundus Floresein Anjiyografi
<b>OKT</b>	: Optik Koherens Tomografi
<b>KAMÖ</b>	: Klinik Anlamlı Makula Ödemi
<b>DCCT</b>	: The Diabetic Control and Complications Trial
<b>ADA</b>	: The American Diabetes Association
<b>İVTA</b>	: İntravitreal Triamsinolon
<b>YBMD</b>	: Yaşa Bağlı Makula Dejenerasyonu
<b>DRVÇ</b>	: Diyabetik Retinopati Vitrektomi Çalışması
<b>HbA1c</b>	: Hemogloblin A1c
<b>IFCC</b>	: Uluslararası Klinik Biyokimya Derneği
<b>MRG</b>	: Manyetik Rezonans Görüntüleme
<b>BT</b>	: Bilgisayarlı Tomografi
<b>DRESS</b>	: Depth-Resolved Surface Coil Spectroscopy
<b>PRESS</b>	: Point-Resolved Surface Coil Spectroscopy
<b>SPARS</b>	: Spatially Resolved Spectroscopy
<b>STEAM</b>	: Stimulated-Echo Method
<b><sup>1</sup>H-NMRS</b>	: Proton Nükleer Manyetik Rezonans Spektroskopisi
<b>TEs</b>	: Echo Time
<b>msn</b>	: Milisaniye
<b>Cho</b>	: Kolin

**Cr** : Kreatin  
**NAA** : N-Asetil Aspartat  
**Lac** : Laktat  
**MI** : Myoinositol  
**ROI** : Region of Interest

## 1.GİRİŞ VE AMAÇ

Diyabetes mellitus (DM) dünya genelinde yaklaşık 180 milyon kişiyi etkilemektedir. İnsanların yaşam sürelerinin uzaması, fiziksel aktivitelerinin azalması ve obezitenin artması ile DM insidansı ve prevalansında ciddi anlamda artış olmuştur. Türkiye Diyabet Epidemiyoloji Projesi çalışması (TURDEP), ülkemizde 20 yaş üzerinde diyabet prevalansının % 7.2 olduğunu, bir başka deyişle ülkemizde 2.5 milyon civarında DM hastası bulunduğunu ortaya koymuştur. DM hem hastayı hem de toplumu etkileyen önemli uzun dönem komplikasyonlara neden olur ve insanları üretim çağlarında etkiler. Diyabet hastalarının % 70-90'ı tip 2 diyabetlidir. 2025 yılında, dünyada toplam diyabetli hasta sayısının yaklaşık 300 milyon olması beklenmektedir. DM, hem gelişmiş hem de gelişmekte olan ülkelerde önlenabilir körlüğün en önemli sebebidir. Diyabetin gözde birçok bulgusu vardır. Fakat en yaygın olan ve en çok körlüğe neden olan komplikasyonu diyabetik retinopatidir. Diyabeti olan kişilerin normal popülasyona göre 25 kat daha fazla görmesini kaybetme riski vardır (1-5).

Diyabetik retinopati (DR), hiperglisemi, bazal membran kalınlaşması, perisit kaybı, mikroanevrizmalar, intraretinal mikrovasküler anomaliler (İRMA) ve hemoraji, traksiyonel retina dekolmanı aracılığıyla körlüğe neden olabilen preretinal neovaskülarizasyonlarla karakterizedir. DR, tip 1 diyabette en sık görülen komplikasyondur ve teşhis konulduktan 15-20 yıl sonra hemen hemen bütün hastalarda bir miktar DR mevcuttur. Benzer şekilde, tip 2 diyabetlilerin % 60'tan fazlasında aynı zaman diliminde DR bulgusu vardır. DR, nonproliferatif diyabetik retinopati (NPDR) ve proliferatif diyabetik retinopati (PDR) olarak iki klinik evreye ayrılır (1,6).

Beynin, diyabetik organ hasarı için hedef dokulardan biri olduğu giderek açık hale gelmektedir. Diyabette, beyin hasarına neden olan temel mekanizma tam olarak açıklanamamıştır. Kan glukoz düzeylerinde düzensiz değişim, akut ve/veya kronik

metabolik ve vasküler bozulma, serebral kan akımında azalma gibi nedenler, diyabetik hastalarda, fonksiyonel ve yapısal serebral deęişikliklere neden olabilir.

Manyetik rezonans spektroskopi (MRS), nöronal/aksonal yaşama kabiliyeti, hücresel kuvvet, hücre membranı durumu hakkında bilgi veren, noninvazif, güçlü bir diagnostik yöntemdir. Hafif ve belirgin beyin parankim deęişiklikleri ile ilgili nörokimyasal bilgi sağlayabilir. Bu bilgi, normal ve patolojik dokuları ayırt etmede kullanılır. Bu yüzden, MRS'nin çeşitli beyin hastalıklarının teşhisinde ve yönetiminde kullanımı giderek artmaktadır (7).

Daha önce yapılmış bazı çalışmalarda diyabet hastalarında, bazı serebral metabolik deęişikliklerin olduğu gösterilmiştir (7,8).

Biz bu çalışmamızda, diyabetik olgularda, diyabetik retinopatinin deęişik aşamalarında, görme merkezindeki metabolit deęişimlerini MRS teknięi ile incelemeyi amaçladık.



## 2. GENEL BİLGİLER

### 2.1. RETİNANIN ANATOMİSİ

Retina; pigmentli retina epiteli ve saydam bir zar olan sensoriyel retinadan oluşur. Optik sinirden ora serrataya kadar uzanır. İçte vitreus, dışta koroid ile komşudur. Pigment epiteliyle koroide sıkıca yapışmıştır. Pigment epiteliyle sensoriyel retina arasında anatomik bağ yoktur. Birbirlerine sadece yaslanmışlardır (9).

Retina histolojik ve oftalmoskopik olarak incelenebilir. Histolojik olarak retinanın on katı vardır. Oftalmoskopik olarak retina; arka kutup (makula), ekvator ve ora serrata olarak üç bölgeye ayrılır (9).

#### 2.1.1. Retinanın Tabakaları

Ektodermik kökenli retina, optik çanağın dış ve iç katlarından kaynaklanır. Dış kattan retina pigment epiteli, iç kattan da sensoriyel retina gelişir. Pigment epitelinin tek katlı kalmasına karşılık, sensoriyel retinada, mitozlar sonucu, fotoreseptörler, bipolar ve gangliyon hücreleri ile bağlantı hücreleri olan amakrin, yatay ve destek hücreleri olan Müller hücreleri gelişir (9).

Retinanın kalınlığı optik disk kenarında 0.56 mm, ora serratada 0.1 mm olup, fovea merkezinde en incedir (10).

Retina dıştan içe doğru on ayrı kat olarak incelenmektedir:

1.Retina Pigment Epiteli (RPE): Retina pigment epiteli tek sıralı, 4-6 milyon hücreden oluşmuştur. Ora serratada korpus siliyare epitelinin dış katı pigment epiteliyle devam eder. Arkasındaki koroidin Bruch zarına yapışıkır. Pigment hücreleri foveada, periferdekilere göre daha yüksek, dar ve pigmentlidirler. Bu nedenle fundus floresein

anjiyografide fovea, koroid floresansının maskelenmesine bađlı olarak daha karanlık grlr (9). Hcrelerin apeks kısımları hem zonula occludens hem de zonula adherenslerle birbirine sıkıca bađlıdırlar ve kan-retina bariyerinin oluřmasına katkıda bulunurlar (10).

2. Fotoreseptr Tabakası: Birinci nron olan 130 milyon basil ve 7 milyon koni hcresinin dıř segmentleri tarafından oluřturulmuřtur. Dıř segment, fotoreseptrlerin retina pigment epiteli ile dıř limitan zarı arasındaki kısımdır. Foveolada sadece koniler vardır. Basil hcreleri foveoladan 0.5 mm uzaklıkta ortaya çıkarlar (9).

Fotoreseptr hcreler 6 kısımdan oluřmaktadır:

Dıř segment

Silyum

İç segment

Dıř lif

Hcre gvdesi

İç lif (10).

3. Dıř Limitan Zarı Tabakası: Koni ve basillerin dıř ve i segmentlerinin arasından geer. Gerek bir zar deđildir. Fotoreseptrlerin i segmentleriyle Mller hcrelerinin dıř uzantılarının aralarındaki bađdan oluřmuřtur.

4. Dıř Nkleer Tabaka: Fotoreseptrlerin ekirdek ve stoplazmalarının bulunduđu blgedir.

5. Dıř Pleksiform Tabaka: Birinci nron fotoreseptrler ile bipolar hcreler arasındaki sinapların bulunduđu blgedir. Foveada konilerin nn serbest bırakmak iin kenarlara ekilerek Henle katımı oluřtururlar.

6. İ Nkleer Tabaka: İkinici nron bipolar hcreler, bađlantı hcreleri, amakrin ve yatay hcreler ile destek hcreleri olan Mller hcrelerinin ekirdeklerinin bulunduđu blgedir.

7. İ Pleksiform Tabaka: Foveolada bulunmayan i pleksiform katı, ikinci nron bipolar hcreler ile nc nron gangliyon hcreleri ve amakrin hcreleri arasındaki sinapların bulunduđu blgedir.

8. Gangliyon Hcreleri Tabakası: İ pleksiform katı gibi foveolada bulunmaz. Gangliyon hcreleri, bipolar hcreler gibi iki eřitirler. Merkezdekiler kktrler ve dentritleri konilerle sinaps yapan bir bipolar hcreyle sinaps yaparlar. Periferdekiler daha byktrler ve birkaç bipolar hcreyle sinaps yaparlar.

9. Sınır Lifleri Tabakası: Korpus genikulatum lateralede sonlanan 1,2 milyon

dolayındaki gangliyon hücresi aksonları, sinir lifleri katını oluşturur. Burada ayrıca retina arter ve venaları, astrositler, mikroglial hücreler ile oligodendrisitler de vardır. Anomaliler dışında retinada miyelinsiz olan aksonlar, lamina kribrosadan itibaren miyelinlenirler.

10. İç Limitan Zarı Tabakası: Retinanın en iç katı olan iç limitan zarı, retinayı vitreustan ayırır. Vitreus ile temas halinde olan iç yüzünün düzgün olmasına karşılık, dış yüzü Müller hücrelerinin uçlarından dolayı pürüklüdür (9).

### **2.1.2. Retinanın Bölgeleri**

1. Arka Kutup (Makula): 5-6 mm çapında, üst ve alt retina temporal arter ve venaları ile çevrelenmiş alana denir. Makula merkezden periferine doğru; foveola, fovea, parafovea ve perifovea bölgelerine ayrılmıştır.

A. Fovea: 1,5 mm çapında, papillanın 4 mm temporalinde ve 0,5 mm aşağısındadır. Bipolar ve gangliyon hücrelerinin yanlara itilmiş olmasından dolayı, retina foveada incelmıştır, iç yüzü iç bükeydir. Fovea çukurluğunun kenarlarına clivus denilir. Foveanın santral 0,57 mm'lik alanı sadece konilerden ibarettir. Foveanın 0,4-0,5 mm'lik santral alanında kapiller damarlar yoktur, bu alanın beslenmesi sadece koroidden olur.

B. Foveola: Foveanın merkezindeki 0,35 mm'lik alandır. Sadece koniler bulunur. Foveola merkezine umbo denilmektedir. En keskin görmeyi sağlayan bölgedir, çapı 0,15-0,2 mm'dir.

C. Parafovea: Foveanın 0,5 mm dış alanıdır.

D. Perifovea: Makulanın en dıştaki alanıdır.

2. Ekvator: Arka kutup ile ora serrata arasında kalan bölgedir. Burada karanlık adaptasyonu sağlayan basiller çoğunluktadır.

3. Ora Serrata: Retinanın en periferindeki bölgedir. Daha periferde, korpus siliyarenin pars planasında sonlanır. Sensoriyel retina, korpus siliyare epitelinin iç katıyla, pigment epiteli de dış katıyla devam eder. Ora serratada fotoreseptör bulunmaz (9,10).

### 2.1.3. Retinanın Vasküler Yapısı

#### A. Arterler:

Santral Retinal Arter: Oftalmik arterin dalı olan santral retinal arter, papilladan 1 cm uzaklıkta optik sinir içine girer. Papilla merkezinde önce alt ve üst, sonra da temporal ve nazal dallara ayrılarak retinaya yayılır. Retina yüzeyinde sinir lifleri ve iç limitan zarı katında seyreder. Santral retinal arter dallanmaları ikiye ayrılma şeklinde olur. Perifere doğru arterler, arteriyol ve kapillerlere dönüşür.

B. Siliyoretinal Arter: Koroidden gelen, papilla çevresindeki Zinn arter çemberinden kaynaklanır. Papilla temporal kenarından çıkarak makula bölgesini besler. Siliyoretinal arter, popülasyonun % 6-20'sinde bulunur.

C. Venler: Ora serratada venler arterlere göre daha perifere giderler. Ekvatordan itibaren arterlerle birlikte seyrederler ve papillada toplanarak santral retinal veni oluştururlar. Arter ve venler sık çaprazlaşırlar. Santral retinal ven, vena oftalmikaya sonra da kavernoöz sinüse dökülür. Venlerin çapları arterlere göre daha geniştir. Normalde arter çapının ven çapına oranı 2/3'tür.

D. Kapiller Damarlar: Retina arteriyolları ile venülleri arasında kapiller damarlar bulunur. Koriyokapillerlerin duvarlarında geniş pencereleme bulunmasına ve geçirgen olmalarına karşılık, retina kapillerlerinin duvarları sızdırmazdır. Retina pigment epiteli dış, retina kapillerleri de iç kan-retina bariyerini oluştururlar. Kapillerlerin bazal zarının içinde, birbirlerine zonula occludenslerle sıkıca yapışık endotel hücreleri, duvarlarında da kasılmalarını sağlayan çizgisiz kas lifleri ve perisitler vardır. Normalde perisit/endotel hücresi oranı 1/1'dir. Retina kapillerleri yüzeysel ve derin olmak üzere iki ağ şeklindedirler.

Yüzeysel kapillerler; retina sinir lifleri katındadırlar.

Derin kapillerler; iç nükleer ve dış pleksiform katların birleşme yerindedirler. Derin kapillerler, yüzeysel kapillerlerden kaynaklanırlar ve onlara dikine gelen kapillerlerle bağlıdırlar. Dış pleksiform katı, retina kapillerleriyle beslenen bölge ile koroidden beslenen bölge arasındadır (9).

## **2.2. Vitreusun Anatomisi**

Gözün % 80 hacmini oluşturan vitreus; kollajen, hyaluronik asit ve sudan oluşan şeffaf bir matrikstir. Önde lens arka kapsülü, arkada ise retinanın internal limitan membranı ile sınırlanmıştır. Vitreus santral (kor) ve kortikal olmak üzere iki ana parçadan oluşur. Vitreus tabanı denilen bölgede vitreus fibrilleri, retina ve pars planaya sıkı bir şekilde yapışırlar. Kollajen lifler arasında hyaluronat molekülleri bulunmaktadır. Kortikal vitreus içindeki kollajen lifler daha sıkı bir şekilde düzenlenmiştir. Vitreus, vitreus tabanına, retina damarlarına, optik sinire ve makulaya sıkı bir şekilde bağlıdır. Retina üzerindeki fokal traksiyonlar retinal yırtık ve hol oluşumuna neden olabilir (11).

## **2.3. Görme Yolları Anatomisi**

Retina, optik sinir, optik kiyazma, optik traktuslar, lateral genikulat çekirdekler, genikülostriat radyasyonlar, beyin sapında bulunan colliculus superior ve pretektum, hipotalamik nukleuslar, pulvinar, aksesuar optik sistem ve hemisferler arası bağlantılar insandaki sensoriyel ve refleks görme sistemini oluştururlar. Sensoriyel görme yolları; retina, optik sinir, optik kiyazma, optik traktus, lateral genikulat cisim (LGC) çekirdeği, optik radyasyon ile devam ederek oksipital kortekste sonlanır (12).

### **2.3.1. Optik Disk**

Optik disk foveadan 3-4 mm uzaklıkta nazal retinada yerleşmiştir. Ortalama çapı dikey olarak 1.92, yatay olarak 1.76 mm'dir. Optik disk üzerinde fotoreseptör bulunmaz. Optik sinir başının kanlanması, küçük arteriyollerin oluşturduğu Zinn-Haller anastomoz halkası tarafından sağlanmaktadır. Kısa posteriyor siliyer arterler Zinn-Haller halkasındaki kan akımını sağlarlar. Bazı kollateraller aracılığı ile koroidden de kan dolaşımı sağlanmaktadır (12).

Optik sinir başı dört farklı anatomik bölgede incelenmektedir:

1. Yüzeysel sinir lifleri tabakası (Lamina retinalis)
2. Prelaminer kısım (Lamina choroidalis)
3. Lamina scleralis (Lamina kribrosa)
4. Retrolaminer bölge (13).

### 2.3.2. Optik Sinir

Optik sinir, santral sinir sisteminin bir uzantısı olarak tanımlansa da aslında retinadaki gangliyon hücrelerinin uzantısıdır. Gangliyon hücrelerinin uzantıları korpus genikulatum lateraleye kadar uzanır. Ancak anatomik olarak sadece optik kiyazmaya kadar olan kısmı optik sinir olarak adlandırılır. Ortalama bir milyon sinir lifinden oluşan optik sinir, anatomik olarak 4 bölümden oluşur (12).

1. İntraoküler kısım (1 mm)
2. İntraorbital kısım (25-30 mm)
3. İntrakanaliküler kısım (9-10 mm)
4. İntrakraniyal kısım (16 mm) (14).

Optik sinirin göz küresinden optik kiyazmaya kadar olan tüm uzunluğu 5-6 cm'dir (12). Aksonların lamina kribrosa gerisinde oligodendrositlerce miyelinli hale gelmeleri nedeniyle optik sinir, intraoküler kısmın yaklaşık iki katı kalınlığa ulaşır ve çapı 3-4 mm olur. Histolojik olarak optik sinir, kan damarlarını içeren konnektif doku septaları ile ayrılmış miyelinli akson demetleri tarafından oluşturulur. Optik sinir her biri ortalama 2000 akson içeren 400-600 demetten oluşur. Santral retinal arter, dura kılıfını geçerek optik sinire intraorbital kısımdan girer (12).

Optik sinirin intraorbital segmenti, globun arkasından orbital apekse uzanır. Orbita içinde optik sinir sinüzoidal rota izler, bu sinire glob arkasında serbest olarak hareket etme izni verir. Orbital apekte optik sinir, optik kanala girer ve superior, medial ve inferior rektus kaslarından köken alan bağ dokusu tarafından çevrelenir, bu oluşum Zinn halkası olarak adlandırılır. Optik kanalda sinir, orta sagittal planda 35 derecelik bir açılanma gösterir ve sfenoid kemik içinde posteromediale yönelir. Her iki optik sinir, nazotüberküler hat ile 45 derecelik açı yaparak kiyazmaya doğru uzanır (14).

### **2.3.3. Optik Kiyazma**

Her iki optik sinirden gelen sinir lifleri optik kiyazmayı oluşturur. Her iki nazal retinadan gelen lifler kiyazmada çaprazlaşarak karşı tarafa geçerken, temporal retinadan gelen lifler çaprazlaşmadan aynı tarafta seyrederek. Bu çaprazlaşma nedeniyle kiyazma gerisindeki optik traktusta, aynı taraf temporal ve karşı taraf nazal retina lifleri bulunur. Optik siniri oluşturan liflerin yaklaşık % 53'ü kiyazmada çaprazlaşır (12).

Kiyazmanın üst-arkasında 3. ventrikül tabanı, altında hipofiz ve sella turcica, her iki yanında da karotis interna arterleri vardır. Kiyazmanın ortalama ön-arka uzunluğu 8 mm, genişliği 13 mm ve yüksekliği yaklaşık 4 mm'dir (12).

### **2.3.4. Optik Traktus**

Optik traktuslar, kiyazmanın gerisinden başlar ve hafif laterale ve geriye doğru serebral pediküllerin lateralinden geçerek, LGC'lerde sonlanırlar. LGC'lere ulaşmadan önce bazı lifler subkortikal görme alanlarını (pretektal alan ve superior kollikulus) innerve etmek amacıyla ayrılırlar (12).

### **2.3.5. Lateral Genikulat Cisim (LGC)**

Primer görme yollarının (afferent liflerin) yaklaşık % 80'inin sonlandığı bu nukleus talamustadır. LGC'deki nöronlar retinal uyarıyı alırlar ve oksipital korteksteki primer görme merkezi olan striate kortekse ulaştırırlar.

LGC hücreleri 6 katmandan oluşur. Magnoselüler nöronlar en büyükleri olup 1 ve 2. tabakalardadır. En küçük nöronlar olan parvoselüler nöronlar 3-6. tabakalarda bulunurlar. Aynı taraf retinadan gelen gangliyon hücre projeksiyonları LGC'nin 2, 3, 5. katmanlarında sonlanırken, karşı taraf retinasından gelen aksonlar (çaprazlaşanlar) 1, 4, 6. tabakalarda sinaps yaparlar. Üst retina yarısından gelen sinir lifleri LGC'nin medialinde, alt retina yarısından gelen aksonlar ise LGC'nin lateralinde yerleşmişlerdir. Makuladan gelen lifler, LGC'nin kaudalinde sonlanırlar (12).

Görsel liflere ek olarak LGC; visuel korteks, beyin sapının okulomotor merkezi ve retiküler formasyondan uyarı alır (14).

### 2.3.6. Optik Radyasyon

Primer görme korteksine ilerleyen LGC aksonları optik radyasyonu oluştururlar. Üç grup lif taşırlar;

- 1.Görme alanının alt kısmını oluşturan lifleri taşıyan üst kısım
- 2.Görme alanının üst kısmını oluşturan lifleri taşıyan alt kısım
- 3.Makula liflerini taşıyan merkezi kısım

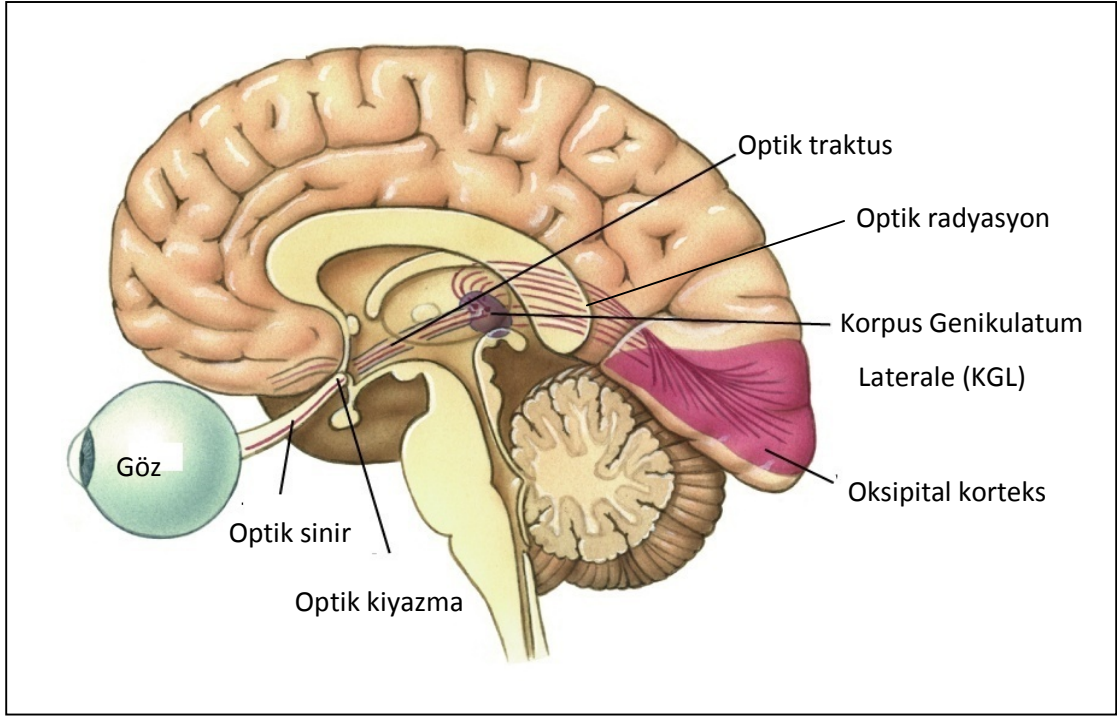
Lateral genikulat cisimden başlayan ve optik radyasyonun üst bölümünde seyreden lifler, parietal korteksin altındaki beyaz cevher içinde ilerleyerek direkt olarak oksipital korteksin üst dudağında sonlanırlar. Alt bölümde seyreden lifler ise temporal lobdaki ventriküllerin etrafından dolaşarak, temporal lob anterior ucundan yaklaşık 2.5 cm uzaklıkta Meyer lupunu oluşturup, visuel korteksin (kalkarin fissür) alt dudağında sonlanırlar (12).

### 2.3.7. Oksipital Korteks

Striate korteks,  $V_1$  veya Brodman'ın 17 numaralı alanı olarak da bilinen primer visuel korteks, LGC'den gelen projeksiyonları almaktadır. Oksipital lobun medial yüzünü bölen kalkarin fissür boyunca yerleşmiştir. Görme alanının merkezi kısmının karşılığı kortekste büyük iken, periferik görme alanı kısmen daha küçük bir alan ifade eder. Makula iz düşümü, oksipital lobun arka yarısındadır. Periferik görme alanı ise kalkarin fissürün daha ön kısmında lokalizedir. Striate korteks etrafında,  $V_2$  olarak da bilinen ekstrasriate görme korteksi vardır. Ayrıca  $V_3$ ,  $V_4$ ,  $V_5$  gibi alanlar da  $V_1$  ve  $V_2$  'yi çevrelerler.  $V_2$ - $V_5$  bölgeleri Brodman'ın 18 ve 19. alanları diye bilinen alanları oluştururlar (12).

Her bir retinanın üst yarısı oksipital korteksin dorsalinde yerleşirken, alt yarısı ise ventralini kaplar (14).





**Şekil 1:** Sensöriyel görme yollarının anatomisi.

#### **2.4. Diyabetes Mellitus**

Diyabetes mellitus (DM), endojen insülinin mutlak veya göreceli eksikliği veya periferik etkisizliği sonucu ortaya çıkan kronik hiperglisemi, karbonhidrat, protein ve yağ metabolizmasında bozukluk, kapiller membran değişiklikleri ve hızlanmış ateroskleroz ile seyreden kronik, progresif bir hastalıktır (15).

Diabetes mellitus dünya genelinde yaklaşık 180 milyon kişiyi etkilemektedir. DM hem hastayı hem de toplumu etkileyen önemli uzun dönem komplikasyonlara neden olur, insanları üretim çağlarında etkiler.

Hastalık, iki farklı hasta grubuna göre sınıflandırılmıştır. Tip 1 diyabet; (insülin bağımlı) otoimmün proses nedeniyle pankreasın insülin salgılayan beta hücrelerinin yıkımı sonrası genellikle absölu insülin eksikliği ile karakterizedir. Tip 2 diyabet (insülin bağımlı olmayan) periferik dokularda insülin rezistansı ve beta hücrelerinin insülin sekresyon defekti ile karakterizedir.

Diyabet hastalarının % 70-90'ı tip 2 diyabetlidir. 2025 yılında dünyada toplam diyabetli hasta sayısının yaklaşık 300 milyon olması beklenmektedir.

Diyabetin komplikasyonları makrovasküler ve mikrovasküler olarak sınıflandırılabilir. Makrovasküler komplikasyonlar; serebrovasküler hastalık, koroner kalp hastalığı ve periferik vasküler hastalıktır. Mikrovasküler komplikasyonlar ise; diyabetik retinopati (DR), diyabetik nefropati ve diyabetik nöropatidir.

Diyabetin gözde birçok bulgusu vardır. Diyabetin göz komplikasyonları; korneal anormallikler, glokom, iris neovaskülarizasyonu, katarakt ve nöropatidir. Bununla birlikte en yaygın olan ve en çok körlüğe neden olan komplikasyonu diyabetik retinopatidir.

Diyabeti olan kişilerin normal popülasyona göre 25 kat daha fazla görmesini kaybetme riski vardır. Gelişmiş ülkelerde, 75 yaş altındaki yetişkinlerde, diyabetik göz hastalıkları körlüğün önde gelen nedenleridir. DR, tip 1 diyabette en sık görülen komplikasyondur ve teşhis konulduktan 15-20 yıl sonra hemen hemen bütün hastalarda bir miktar DR mevcuttur. Benzer şekilde, tip 2 diyabetlilerin % 60'tan fazlasında aynı sürede DR bulgusu vardır (1,2).

## **2.5. Diyabetik Retinopati**

Günümüzde körlük nedenlerinin başında gelen diyabetik retinopati, retinanın prekapiller arteriyollerini, kapillerlerini ve venüllerini tutan bir mikroanjyopati tablosudur. Retinopati tip 1 diyabet tanısı konduktan sonra en erken 3-5 yıl içerisinde gelişmeye başlar. Tip 2 diyabette, diyabetin yaşını tespit etmek zordur. Bu nedenle tip 1 diyabette tanı konulduktan 3-5 yıl sonra, tip 2 diyabette ise hemen retinopati kontrolünün yapılması gerekir (10).

Diyabetik retinopati, tip 1 diyabette (%40), tip 2 diyabetten (%20) daha sık görülür ve 20-65 yaş arasındaki yasal körlüklerin en sık nedenidir (16).

### **2.5.1. Diyabetik Retinopatinin Patofizyolojisi**

Diyabetin retinopatiye neden olan mekanizması tam olarak bilinmemektedir. Fakat hastalığı açıklayan birkaç teori öne sürülmüştür.

#### **A. Büyüme Hormonu**

Büyüme hormonunun, diyabetik retinopatinin gelişimi ve ilerlemesinde bir rolünün olduğu bilinmektedir. Postpartum dönemde hipofiz bezi hemorajik nekrozu (Sheehan Sendromu) gelişen kadınlarda, diyabetik retinopatinin gerilediği görülmüştür.

Bu, 1950'lerde DR'yi tedavi etmek veya önlemek için, tartışmalı hipofiz bezi ablasyonu yapılmasına neden olmuştur. Bu teknik, birçok sistemik komplikasyon ve lazer tedavisinin etkisinin keşfedilmesi nedeniyle tamamen bırakılmıştır.

#### B. Trombositler ve Kan Viskozitesi

Diyabetes mellitusta, artmış eritrosit agregasyonu, azalmış eritrosit deformabilitesi, artmış platelet agregasyonu ve adezyonu gibi hematolojik anormalliklerin görülmesi, dolaşımın yavaşlamasına, endotelial hasara ve fokal kapiller okluzyona predispozisyon oluşturur. Bu, diyabetik retinopati oluşumuna katkıda bulunan, retinal iskemiye neden olur.

#### C. Aldoz Redüktaz ve Vazoproliferatif Faktörler

Esas olarak DM, insülinin miktarı veya aktivitesindeki azalmanın bir sonucu olarak, anormal glukoz metabolizmasına neden olur. Kan glukoz miktarının artmasının, retinal kapillerler üzerinde, hem fonksiyonel hem de anatomik yetersizliklere neden olan yapısal ve fizyolojik etkilere sebep olduğu düşünülmektedir. Kan glukozundaki devamlı artış, bazı dokularda fazla glukozun aldoz redüktaz yoluna girmesine neden olur. Bu yolda şeker alkole dönüşür (örneğin glukoz sorbitole, galaktoz dulcitolle). Retinal kapillerlerin intramural perisitlerinin, artmış sorbitol tarafından etkilendiği görülmekte, sonunda ilk fonksiyonlarının kaybına neden olmaktadır (örneğin retinal kapillerlerin otoregülasyonu). Perisitlerin fonksiyon kaybı, kapiller duvarda zayıflık ve sonunda dışa doğru sakkuler genişlemeyle sonuçlanır. Bu mikroanevrizmalar, diyabetik retinopatinin en erken görülebilen bulgularıdır.

Mikroanevrizmaların rüptüre olması, yüzeysel (mum şeklinde hemorajiler) veya retinanın derin katlarında hemorajiler (blot-dot hemorajiler) ile sonuçlanır.

Damarlarda permeabilite artışı, klinik olarak retinal kalınlaşma ve eksudalar olarak görünen, sıvı ve proteinöz materyal sızıntısı ile sonuçlanır. Eğer şişme ve eksudasyon makulayı kapsıyorsa, santral görmede bir azalma olabilir. Makula ödemi, NPDR hastalarında görme kaybının en sık nedenidir. Makula ödemi sadece NPDR hastalarında görülmez, aynı zamanda PDR hastalarında da görülebilir.

Makula ödemi gelişimini açıklayan diğer teori, fazla glukozun başka yollara girmesi sonucu artmış diaçilgliserol düzeyi ile ilgilidir. Bunun protein kinaz C'yi aktive ettiği düşünülmekte, bu da özellikle permeabilite ve akım gibi retinal kan dinamiklerini etkiler, sonuçta sıvı sızıntısı ve retinal kalınlaşma oluşur.

Hastalık ilerlerken, retinal kapillerler kapanır, bu da hipoksiye neden olur. Sinir lifi tabakasının enfarksiyonu, aksoplazmik akım durması ile ilişkili, atılmış pamuk manzarasının oluşmasına neden olur.

Aşırı retinal hipoksi, göz içinde dokulara yeterli oksijen sağlamak için kompensatuar mekanizmaları başlatır. Venöz boncuklanma ve dilatasyon gibi venöz çap anormallikleri, artmış hipoksiyi gösterir ve hemen daima kapiller nonperfüzyon alanları sınırında görülürler. İntraretinal mikrovasküler anomaliler (İRMA); ya yeni damar gelişimini ya da varolan bir damarın yeniden düzenlenmesini temsil ederler.

Retinal iskemide daha fazla artış, yeni damar oluşumunu stimüle eden vazoproliferatif faktör üretimini başlatır. Ekstraselüler matriks ilk olarak proteazlar tarafından yıkılır, esas olarak retinal venüllerden kaynaklanan yeni damarlar internal limitan membranı penetre ederler ve iç retinal yüzey ile arka hyaloid arasındaki kapiller ağı şekillendirirler.

Neovaskülarizasyon, çoğunlukla perfüze ve nonperfüze retina sınırında görülür ve genellikle vasküler arkadlar boyunca ve optik diskte oluşur. Yeni damarlar, retinal yüzey boyunca ve arka hyaloid yapı içinde büyürler. Bu damarların kendisi nadiren görme bozukluğuna neden olurlar. Bu damarlar fragil ve fazla geçirgendirler. Bu hassas damarlar, vitreus traksiyonları tarafından kolaylıkla zedelenirler, bu da vitreus kavitesi veya preretinal alana kanamayla sonuçlanır.

Yeni kan damarları başlangıçta, küçük bir fibroglial doku formasyonu ile ilişkilidir. Bununla birlikte, neovasküler dokunun yoğunluğu artarken, bu şekilde fibröz doku formasyonunu yapar. Geç evrelerde damarlar, hem retina hem de arka hyaloid yüzeyi bitişiğinde sadece avasküler fibröz doku ağı bırakarak gerileyebilirler. Vitreus kontrakte olurken, bu fibroglial bağlantılar aracılığıyla retina üzerinde traksiyon uygulayabilir. Traksiyon, retinal ödeme, retinal heterotropiye, traksiyonel retina dekolmanına ve dekolmanla sonuçlanan retinal yırtıklara neden olabilir (2).

Retinopati prevalansı ve şiddeti ile ilişkili olan hematolojik ve biyokimyasal anormallikler:

- Artmış platelet yapışkanlığı
- Artmış eritrosit agregasyonu
- Anormal serum lipitleri
- Defektif fibrinolizis
- Anormal büyüme hormonu düzeyleri
- Vasküler endotelial büyüme faktörü (VEBF) artışı
- Serum ve tam kan viskozitesinde anormallikler (11).

### 2.5.2. Diyabetik Retinopati İçin Risk Faktörleri

- 1- Diyabetin Süresi: En önemli olanıdır, 30 yaşından önce diyabet tanısı konulan hastalarda diyabetik retinopati insidansı 10 yıl sonra % 50, 30 yıl sonra % 90'dır. Diyabetik retinopati, diyabet başlangıcından sonra 5 yıl içinde ve puberteden önce nadiren gelişir, fakat tip 2 diyabetlilerde teşhis konulduğunda, yaklaşık % 5'inde DR mevcuttur.
- 2- Kötü Metabolik Kontrol: Diyabet süresinden daha az önemlidir.
- 3- Gebelik: Bazen DR'nin hızlı ilerlemesi ile ilişkilidir.
- 4- Hipertansiyon: İyi kontrol edilmediğinde, her iki diyabet tipinde de DR'nin kötüleşmesi ve PDR'nin gelişmesi ile ilişkilidir.
- 5- Nefropati: Eğer şiddetli ise, DR kötüleşebilir.
- 6- Geçirilen katarakt cerrahisi
- 7- Yaş: Tip 1 diyabette, DR'nin prevalansı ve şiddeti yaşla artar.
- 8- Anemi: Hemoglobini 12 g/dl'den az olanlarda DR riski artar.
- 9- Puberte: Teşhis anında 13 yaşından büyük olanlarda DR gelişme riski, daha küçük olanlardan fazladır.
- 10- Diğer: Sigara içilmesi, obezite, hiperlipidemi. (3,10,16).

### 2.5.3. Diyabetik Retinopati Nedeniyle Potansiyel Görme Kaybı Nedenleri

- İskeminin neden olduğu neovaskülarizasyon sekeli
- Diyabetik makuler ödem
- İskemik makuler değişiklikler (11).

Diyabetik retinopati; nonproliferatif diyabetik retinopati (NPDR) ve proliferatif diyabetik retinopati (PDR) olmak üzere ikiye ayrılır.

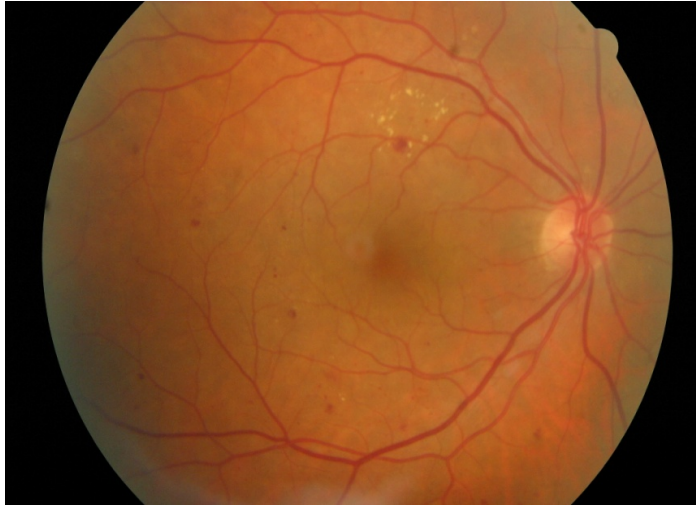
### 2.5.4. Nonproliferatif Diyabetik Retinopati (NPDR)

NPDR'de meydana gelen retinal mikrovasküler değişiklikler, retinaya sınırlıdır ve internal limitan membranı geçmezler (11).

NPDR'deki karakteristik bulgular;

- Mikroanevrizmalar, DR'nin klinik olarak ilk görülebilecek lezyonlarıdır ve iç nukleer tabakada oluşurlar.

- Retina içi kanamalar; orta retinal tabakalarda bulunurlar.
- Sert eksudalar; iç pleksiform ve iç nükleer tabaka arasında bulunurlar.
- Retinal venlerin boncuklanması gibi vasküler değişiklikler
- Atılmış pamuk manzarası; yumuşak eksuda veya sinir lifi enfarktları olarak da adlandırılırlar, retina sinir lifi tabakasının kapiller oklüzyonu sonucu oluşurlar.
- İntraretinal mikrovasküler anomaliler (İRMA); genellikle kapiller kapanmanın olduğu bölgelerin bitişiğinde görülürler.
- Retinal ödem; sıvının dış pleksiform ve iç nükleer tabaka arasında birikmesi ile karakterizedir, daha sonra tüm retina katlarını kaplayabilir.
- Makula ödemi; diyabet hastalarında görmenin bozulmasına neden olur (2,3). NPDR görmeyi iki şekilde etkileyebilir.
  - 1- Makuler iskemide sonulanan, intraretinal kapiller kapanmanın derecesi
  - 2- Makuler ödemle sonulanan, artmış retinal vasküler permeabilite (11).



**Şekil 2:** Nonproliferatif diyabetik retinopatisi olan bir hastanın fundus fotoğrafı.

### **2.5.5. Proliferatif Diyabetik Retinopati (PDR)**

Ekstraretinal fibrovasküler proliferasyon internal limitan membranı geçmiştir. PDR yeni damar oluşumu ile karakterizedir. Yeni damarlar üç aşamada gelişirler:

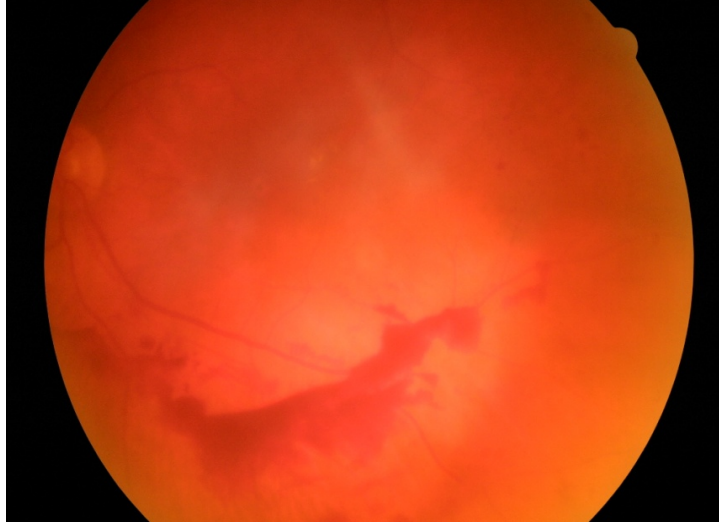
- 1-Minimal fibröz doku ile birlikte küçük yeni damarlar
- 2-Artmış bir fibröz komponent ile birlikte, yeni damarların büyüklüğü ve genişliği artar.

3-Yeni damarlar, arka hyaloid boyunca fibrovasküler proliferasyon bırakarak gerilerler.

PDR'de görülen bulgular; NPDR'de görülen bulgulara ek olarak

1-Neovaskülarizasyon: PDR'nin işaretidir. Sıklıkla optik disk yakınında [Disk neovaskülarizasyonu (NVD) ] veya major retinal damarlardan üç disk uzaklık içerisinde (NVE) oluşurlar.

2-Preretinal Hemoraji veya Vitreus Hemorajisi: Preretinal hemoraji, retina ve arka hyaloid yüzey arasındaki potansiyel boşlukta bulunur. Bu boşlukta kan biriktiği zaman, kayık biçiminde görünebilir. Vitreus hemorajisi, diffüz bulanıklık veya vitreus jeli içerisinde kan pıhtı yığınları olarak görülebilir.



**Şekil 3:** Proliferatif diyabetik retinopatisi (vitreus hemorajisi) olan bir hastanın fundus fotoğrafı.

3-Fibrovasküler doku proliferasyonu; genellikle neovasküler kompleks ile ilişkili olarak görülür ve damarlar gerilemiş olduğunda avasküler görülebilir.

4-Traksiyonel retina dekolmanı genellikle çadır şeklinde, hareketsiz ve konkavdır, yırtıklı retina dekolmanı ise büllöz, hareketli ve konvektir. Bu iki mekanizmanın birlikte bulunması da yaygındır.

5- Makula ödemi, diyabet hastalarında görmenin bozulmasına neden olur.

Yeni damarlar, çoğunlukla arka hyaloid boyunca büyürler ve ani vitreus kontraksiyonu, bu frajil damarların rüptürüne neden olabilir. Vitreus dekolmanı meydana geldiğinde, yeni damarlar altındaki retina ile birlikte öne doğru çekilerek traksiyonel retina dekolmanına neden olurlar (3,11,17).

### 2.5.6. Diyabetik Retinopati Tanısı

Retinal anormalliklerin erken tanınması, DR, diyabetik makula ödemi (DMÖ) ve görme kaybının önlenmesi için önemlidir. Diyabetik retinopati tanısı, esasen klinik olarak konulur. Slit lamp biyomikroskopi, direk ve indirek oftalmoskop veya kontakt/non-kontakt slit lamp biyomikroskopik muayene ile dilate pupilladan fundusun değerlendirilmesi DR teşhisinde temel yöntemdir. Stereoskopik fundus fotoğrafı, dikkatli yapılması gereken araştırmalar için gerekebilir, özellikle makula ödemi değerlendirilmesinde yararlıdır. Fundus flöresein anjiyografi (FFA), DMÖ'de fokal veya diffüz ayrımının yapılmasında, kistoid makula ödemi teşhisinde, NPDR'den PDR'ye progresyon olup olmadığının belirlenmesinde, İRMA'ların yeni damarlardan ayırdedilmesinde yardımcı olur. NPDR'den PDR'ye progresyon olduğunu gösteren anjiyografik bulgular; geniş kapiller kayıp, kapiller dilatasyon ve flöresein kaçığıdır. Optik koherens tomografi (OKT), B-scan ultrasonografinin optik benzeridir. Elde edilen görüntüdeki kesitler aksiyeldir ve alan ölçümleri yerine kalınlık ölçümleri yapılmaktadır. OKT, klinik anlamlı makula ödemi (KAMÖ) teşhisinde klinik değerlendirmeden daha sensitiftir. OKT'nin tekrarlanabilirliği ve doğruluğu, KAMÖ'nün herhangi bir tedaviye cevabını değerlendirmede ve ilerisini tahmin etmede oldukça yardımcıdır (3,10).

### 2.5.7. Diyabetik Retinopatinin Sınıflandırılması

ETDRS'nin yaptığı sınıflama günümüzde kabul edilen sınıflandırmadır. Bu sınıflamaya göre DR, NPDR ve PDR olarak iki ana gruba ayrılmaktadır. NPDR; hafif, orta, şiddetli, çok şiddetli NPDR olarak dört gruba ayrılmıştır. PDR ise; erken ve yüksek riskli PDR olarak iki gruba ayrılmıştır.

#### **1-Nonproliferatif Diyabetik Retinopati (NPDR)**

*Hafif NPDR:* En az bir mikroanevrizma olması

*Orta NPDR:* Hemoraji, mikroanevrizma, sert ve yumuşak eksudalar, venöz boncuklanma, İRMA

*Ağır NPDR:* Retinanın dört kadranda da hemoraji ve mikroanevrizma olması, en az iki kadranda venöz boncuklanma olması, en az bir kadranda İRMA olması, kriterlerinden birisinin bulunması olarak tanımlanır.

*Çok ağır NPDR:* İki veya daha fazla ağır NPDR kriterinin bulunması



## **2-Proliferatif Diyabetik Retinopati (PDR)**

*Erken PDR:* Yeni damarların bulunması

*Yüksek Riskli PDR:* Aşağıdaki kriterlerden herhangi birinin bulunması olarak tanımlanır;

-NVD'nin 1/3-1/2 disk çapına eşit veya daha büyük olması

-NVD ile birlikte vitreus veya preretinal hemoraji olması

-1/2 disk çapına eşit veya daha büyük NVE ile birlikte preretinal veya vitreus hemorajisi olması (3,17).

ETDRS'ye göre şiddetli NPDR'nin bir yıl içinde yüksek riskli PDR'ye dönüşme ihtimali % 15'tir. Çok şiddetli NPDR'nin bir yıl içinde yüksek riskli PDR'ye dönüşme ihtimali ise % 45'tir.

Vazoproliferatif faktörlerin salınımı, retinal iskeminin derecesi ile ilişkili olabilir. VEBF; retina, optik disk ve ön segmentin neovaskülarizasyonunu uyarır.

İlerlemiş diyabetik retinopati, kardiyovasküler hastalık risk faktörleri ile ilişkilidir. PDR'si olan hastaların kalp krizi, inme, diyabetik nefropati, amputasyon ve ölüm riskleri artar (11).

### **2.5.8. Diyabetik Makula Ödemi (DMÖ)**

Makuler ödem veya retinal kalınlaşma diyabetik retinopatinin önemli bir bulgusudur ve orta şiddette görme kaybının en sık nedenidir. İntraretinal sıvı, mikroanevrizmalardan sızar veya kapiller yetmezliğin olduğu alanlardan yayılır. Bazen sıvı cepleri çok büyüktür ve kistoid makuler ödem olarak görünürler.

Diyabetik makula ödemi, makula santralinden iki disk mesafe içinde retinal kalınlaşmadır. DMÖ, DR'nin herhangi bir aşamasında bulunabilir. Makulopati önemli bir durumdur ve santral görmeyi etkileyebilir. Makuler ödem ve iskemik makulopatiji içerir. İskemik makulopati, yoğun mikrovasküler okluzyon nedeniyle meydana gelir. ETDRS tarafından diyabetik makula ödemi klinik olarak anlamlı makula ödemi (KAMÖ) ve klinik olarak anlamlı olmayan diye ikiye ayrılmıştır. DMÖ aşağıdaki kriterlerden biri olduğunda KAMÖ olarak adlandırılır.

1- Makula santralinde veya makula santralinden 500 µm alan içerisinde retinal kalınlaşma

2- Makula santralinde veya makula santralinden 500 µm alan içerisinde sert eksuda ve beraberinde bitişik retinada kalınlaşma

3- En az bir disk büyüklüğünde retinal kalınlaşma ve bu kalınlaşmanın en az bir parçasının makula merkezinden bir disk alanı içerisine girmesi

Uluslararası klinik diyabetik makuler ödem skalasına göre DMÖ; DMÖ olmayan (arka kutupta retinal kalınlaşma veya sert eksuda olmaması), DMÖ olan (arka kutupta retinal kalınlaşma ve sert eksuda olan), yine DMÖ'nün şiddetine göre hafif, orta ve şiddetli diye sınıflandırılabilir. DMÖ'nün teşhisi, en iyi bir kontakt lens kullanılarak slit-lamp biyomikroskopi ile yapılabilir. Flöresein fundus anjiyografi (FFA), retinal kapiller sızıntıları göstererek, kan-retina bariyerinin yıkılmış olduğunu göstermede yararlıdır. Makula ödemi, fokal ve diffüz olarak iki kategoriye ayrılır. Fokal makuler ödem, spesifik kapiller lezyonlardan fokal flöresein sızıntıları ile karakterizedir. Diffüz makuler ödem ise, diffüz sızıntıların olduğu yaygın retinal kapiller anormalliklerle karakterizedir (3,11,18).

### **2.5.9 Diyabetik Retinopati Tedavisi**

Tip 1 diyabette, 10 yaş üzerindeki hastalarda, hastalık başladıktan sonra 3-5 yıl içinde, tip 2 diabet hastalarında ise, teşhisten hemen sonra göz muayenesi yapılmalıdır. Diyabetik retinopati bulgusu olmayan gözler her yıl muayene edilmelidir.

- **Diyet:** İyi ayarlanmış bir diyet, vücut ağırlığı ve diyabetin kontrol edilmesine yardımcı olur. Bu da diyabetin komplikasyonlarını azaltmaya yarar.

- **Kan Basıncı Kontrolü:** Hipertansiyon, DR'nin gelişimi ve ilerlemesi için önemli ve değiştirilebilir bir risk faktörüdür. Artmış kan basıncı, endotelial stres ve VEBF salınımına neden olur, retinal otoregülasyon değişir. Perfüzyon basıncı artışı ve zedelenme meydana gelir. Yapılan randomize kontrollü çalışmalarda, hipertansiyonun DR'nin bütün evrelerine zararlı olduğu ve kan basıncının sıkı kontrolünün, diyabetin göz komplikasyonlarını azaltabileceği gösterilmiştir.

- **Serum Lipid Kontrolü:** Dislipidemi ile DR progresyonu ve makula ödemi arasında pozitif bir korelasyon vardır. Dislipidemi sert eksudaların gelişmesine neden olur. Yapılan çalışmalarla bu korelasyon teyit edilmiş ve retinopati şiddeti ile trigliseritler arasında pozitif bir ilişki, HDL kolesterol ile negatif bir ilişkinin olduğu gösterilmiştir.

- **Glukoz Kontrolü:** DCCT (The Diabetic Control and Complications Trial), insülin bağımlı diyabette glukozun iyi kontrolünün, diyabetik retinopati insidansı ve

progresyonunu azalttığını göstermiştir. İnsülin bağımlı olmayan diyabet için benzer çalışma olmamasına rağmen, aynı prensiplerin uygulanması mantıklı görünmektedir. ADA (The American Diabetes Association), DM'nin uzun dönem komplikasyonlarını önlemek veya en aza indirmek için, glikozile hemoglobin değerlerinin, % 7'den az olmasını önermektedir.

- Kortikosteroidler: Kortikosteroidler, etkilerini birçok mekanizma ile gösterirler. İntravitreal glukokortikoidler tercihen DMÖ tedavisinde kullanılmışlardır. Bunların antianjiyogenik ve antiinflamatuvar etkileri, iç kan-retina bariyerini stabilize eder ve aynı zamanda PDR'de faydalıdır. İntravitreal triamsinolonun (İVTA), DMÖ ve görme keskinliğinde önemli derecede düzelmeye neden olduğu gösterilmiştir. İVTA'nın göz içi basınç artışı ve katarakt gibi yan etkileri vardır.

- VEBF İnhibitörleri: VEBF anjiyogenezisin önemli bir mediatörüdür. DR patogenezinde rolü vardır. VEBF'nin inhibe edilmesi, DR'nin önlenmesinde önemli bir rol oynayabilir. Dört tane VEBF inhibitörü mevcuttur. Pegaptanib, VEBF'nin 165 izoformunu bloke eden, 28 baz uzunluğunda, oligonukleotid yapıda bir aptamerdir. Ranibizumab, rekombinant insan monoklonal antikor parçasıdır. İnsan VEBF'nin bütün izoformlarının biyolojik aktivitesini inhibe eder. Bevacizumab, bir insan monoklonal antikordur. Dissemine kolorektal kanser için onaylanmış bir anti VEBF'dir. Bu üç ilacın da DMÖ ve DR tedavisinde yararları vardır. Aflibercept, VEBF Trap-Eye olarak ta bilinmektedir. 6 tane VEBF proteinini bloke eder. Aflibercept, hem eksudatif yaşa bağlı makula dejenerasyonu (YBMD), hem de DMÖ için, klinik çalışmalarda kullanılmaktadır.

- Protein Kinaz C İnhibitörleri: İki protein kinaz C inhibitörünün, diyabetik hastalarda mikrovasküler komplikasyonları azaltmadaki etkilerini değerlendirmek için klinik çalışmalar yapılmıştır. Ruboxistaurin, protein kinaz C-b'nin spesifik bir inhibitörüdür ve diyabetik hastalarda görme kaybını azalttığı gösterilen ilk oral farmakolojik ajandır. Ruboxistaurin, KAMÖ, DMÖ progresyonunu ve fokal lazer ihtiyacını azaltır. İkinci protein kinaz C inhibitörü, protein kinaz C 412'dir, birçok protein kinaz C izoformunu inhibe eder. İlk klinik değerlendirmeler, protein kinaz C 412'nin oral olarak, günlük 100 mg veya daha fazla kullanılmasının, makula ödemi önemli derecede azalttığını ve görme keskinliğini iyileştirdiğini göstermiştir.

- Büyüme Hormonu İnhibitörleri: Somatostatin analogları, endotel hücrelerindeki somatostatin reseptörleri aracılığıyla direk olarak, insülin benzeri

büyüme faktörü 1 ve VEBF gibi peptid büyüme faktörlerinin postreseptör uyarılarını inhibe ederek indirekt olarak anjiogenezisi önleyebilirler.

- Lazer Tedavisi: Non invazif, relatif olarak az komplikasyonlu ve başarı oranı yüksek olan bir tedavi şeklidir. Bu tedavide hedef dokularda koagulatif bir cevap meydana gelir. Genellikle mavi-yeşil argon lazer kullanılır. NPDR'de lazer tedavisi, KAMÖ için yapılır. Makuler ödem tedavi stratejisi, damar sızıntılarının tipi ve büyüklüğüne bağlıdır. Eğer ödem belirli mikroanevrizmalardan sızıntı nedeniyle oluşmuşsa, sızdıran damarlar direk olarak fokal lazer ile tedavi edilir. Sızıntının kaynağının belirlenemediği durumlarda, grid lazer tedavisi yapılır. Diyabetik makula ödeminin (DMÖ) diğer onaylanmamış potansiyel tedavileri, intravitreal triamsinolon ve bevacizumab enjeksiyonudur. Bu iki tedavi de DMÖ'yü önemli miktarda azaltır.

Panretinal fotokoagulasyon, PDR'de tercih edilen tedavidir. Makula hariç, tüm retinaya lazer yapılır. Bu işlem slit lamp, indirekt oftalmoskop veya bir endoprob ile yapılabilir. Uygulamaya diskten 500 µm uzaklıktan başlanır ve foveaya iki disk kadar mesafe yaklaşılabilir. Ortalama 200-500 µm çapında, aralarında bir spot çapı kadar mesafe olacak şekilde, gri-beyaz yanıklar oluşturulur. Bu uygulama, 2-3 seansta, toplamda 1200-1600 skar oluşuncaya kadar yapılır. Yüksek riskli PDR'nin bulunması, acil tedavi endikasyonudur. Makula ödemi ve PDR'nin birlikte bulunduğu vakalarda, önce makula ödemi lazer ile tedavi edilir, sonra panretinal fotokoagulasyon 3-4 seansta yapılır. Eğer iki prosedürün aynı seansta yapılması gerekiyorsa, panretinal fotokoagulasyon başlangıçta nazal retinaya uygulanır. Panretinal fotokoagulasyonun mekanizması tam olarak anlaşılammıştır. Bir teoriye göre, hipoksik retinanın yıkılması ile, VEBF gibi vazoproliferatif faktörlerin üretimi azalır, bu da neovaskülarizasyon miktarını azaltır. Diğer bir teoriye göre, panretinal fotokoagulasyon koroidden artmış oksijen diffüzyonuna neden olur, retinanın beslenmesi sağlanır. Artmış oksijen miktarı, vazoproliferatif faktörlerin ve neovaskülarizasyonların azalmasına neden olur. Lazerin komplikasyonları; görme alanı daralması, gece körlüğü, renkli görmede değişiklikler, elde olmayan lazer yanıkları, makula ödemi artışı, akut glokom ve traksiyonel retina dekolmanıdır.

- Vitrektomi: Vitrektomi, uzun süren vitreus hemorajisi, traksiyonel retina dekolmanı, traksiyonel ve yırtıklı retina dekolmanının birlikte bulunduğu durumlarda, epiretinal membran formasyonu ve makuler çekinti gibi durumlarda yapılır. Diyabetik Retinopati Vitrektomi Çalışması (DRVÇ) 6 haftada kendiliğinden çekilmeyen vitreus hemorajilerinde, vitrektomi yapılmasını önermektedir. Cerrahinin amacı, arka kutbu

değerlendirmek ve tedavi etmek için kanamayı temizlemek, retina üzerindeki traksiyonları serbestleştirmek, retina dekolmanını tedavi etmek ve neovasküler komplekslerin içinde büyüyecekleri yapıları uzaklaştırmaktır. Cerrahi sırasında ek olarak lazer fotokoagulasyon yapılabilir.

• Kryoterapi: Lazer tedavisi, katarakt ve vitreus hemorajisi gibi media opasiteleri nedeniyle yapılamadığında, kryoterapi yapılabilir. Tedavinin prensipleri aynıdır, oksijen ihtiyacını azaltmak için retinal doku yıkılır, koryoretinal adezyon oluşturularak, retinaya oksijen sağlanır, bu şekilde vazoproliferatif cevap önlenir veya azaltılır (2,17-20).

## **2.6. Hemoglobin A1C (HbA1c)**

Günümüzde diyabetik hastaların glisemik kontrollerinin takibinde en yaygın kullanılan iki test, kan glukoz ve glikozile hemoglobin (GHb) ölçümleridir. Günlük glisemik kontrolün takibinde, sıklıkla kan glukoz ölçümü kullanılırken, uzun dönem glisemik kontrolün takibinde GHb ölçümü kullanılmaktadır. Glikozile hemoglobin oluşumu enzimatik olmayan yani enzimin işe karışmadığı kendiliğinden gelişen bir olaydır (21). HbA1'in  $\beta$ -zincirinin N-terminal (valinin) amino grubuna glukoz bağlanması ile oluşan dayanıklı yapı [-(1-deoksifruktozil) hemoglobin] Uluslararası Klinik Biyokimya Derneği (IFCC) tarafından HbA1c olarak tanımlanmıştır (22). HbA1c kandaki ana glikozile hemoglobindir ve HbA1 'in ~ % 80'ini oluşturur (21). HbA1c, geçmiş 120 günlük süredeki, ortalama gliseminin klinik olarak yararlı bir indeksidir (23).

## **2.7. Manyetik Rezonans Spektroskopisi**

Purcell ve arkadaşları ile Bloch ve arkadaşları 1946 yılında nükleer manyetik rezonansın prensiplerini tarif ettiler. 5 yıl sonra, Proctor ve Yu bir çekirdeğin rezonans frekansının kimyasal çevresine bağlı olduğunu ve bu kimyasal çevrenin çekirdeğin Larmor rezonans frekansında küçük fakat algılanabilir bir değişikliğe neden olduğunu öne sürmüşlerdir. Bu nükleer davranış kimyasal shift olarak adlandırılmıştır.

Manyetik rezonans spektroskopisi (MRS) tıbbi uygulamalarına 1966 yılında Odebland ve arkadaşları öncülük etmişlerdir. İlk tıbbi uygulamalarını vücut sıvısı ve salgıları üzerinde yapmışlardır. Daha sonra 1971 yılında Damadian ve arkadaşları, tümörlü ve normal dokuyla yaptıkları çalışmalarda tümörlü dokuya ait T1 zamanının,

normal dokuya göre fazla olduğunu göstermişlerdir. Beyinle ilgili ilk spektroskopi sonuçları, 1983'te Yale Üniversitesi'nde Behar ve arkadaşları tarafından elde edilmiştir. Bu çalışmalarda fare beyin dokusunun yüzey bobini içine doğrudan yerleştirilmesiyle elde edilen spektrumlar değerlendirilmiştir.

Yakın zamana kadar MRS çalışmalarının çoğu küçük gruplar ve sınırlı donanımlar ile yapılmaya çalışılmıştır. Günümüzde bir çok 1.5 T MRG sistemlerinde proton spektroskopi seçeneği bulunmaktadır. Bu şekilde uygun proton spektrumları yaklaşık 10 dakikada elde edilebilmektedir.

Manyetik rezonans görüntüleme (MRG), beyin yapıları hakkında bilgi vermesine rağmen, beynin biyokimyası ve metabolizması ile ilgili olarak çok az bilgi verir veya hiçbir bilgi vermez. MRS değişik metabolitlerin doku düzeylerini ölçebilmektedir. Bu yüzden metabolik ve biyokimyasal bilgi veren tek noninvazif yöntemdir. MRS, bilgisayarlı tomografi (BT) ve MRG bulgularının spesifik olmadığı birçok olguda tanıyı kolaylaştırabilir.

### 2.7.1. Teknik

MRS, nükleusların rezonans frekanslarındaki küçük farklılıklar temeline dayanır. Nükleuslar Larmor eşitliği ile tanımlanan bir frekansta rezonans yaparlar.  $f = \gamma B_0$  Burada  $\gamma$ , nükleus için gyromagnetic orandır,  $B_0$  eksternal manyetik alanın gücüdür. Bir nükleusun rezonans frekansı, kimyasal ortamı tarafından etkilenir. Nükleuslar bir uniform manyetik alana maruz bırakıldıktan sonra, onları z ekseninden x eksenine çeviren  $90^\circ$  radyofrekans pulse alırlar. Bu pulse kesildiği zaman, nükleus z eksenindeki orjinal pozisyonuna döner. Onları z eksenindeki orjinal pozisyonuna çeviren zaman, relaksasyon zamanları tarafından yönetilir. Alıcı coil, bu periyod esnasında birçok noktada, voltaj değişikliklerini belirler. Bu voltaj değişikliği, free induction decay (indüksiyonun kendi kendine azalımı) olarak isimlendirilir ve zaman bilgisi vermek için bir üslü azalan fonksiyon gibi grafik çizilir (örneğin yoğunluk-zaman). Bu bilgilerin Fourier transformasyonu, frekans alanında bilgi verir, farklı Larmor frekanslarında piklerin haritası olarak adlandırılır. Her bir piki karakterize eden parametreler, rezonans frekansı, yüksekliği ve yarı yükseklikte genişliğini içerir. Her bir pikin harita üzerindeki rezonans frekansı pozisyonu, nükleusun kimyasal çevresine

bağlıdır ve genellikle kullanılan sistemin esas manyetik rezonans frekansından parts per million olarak ifade edilir (örneğin kimyasal shift). Her bir metabolit frekans skalasında, pikinin pozisyonuna göre belirlenir. Yükseklik (maksimum pik yoğunluğu) veya pik altındaki alan hesaplanabilir ve protonların konsantrasyonlarının relatif ölçümlerini verir. Rezonans frekansı/kimyasal shift pozisyonu protonların kimyasal çevresinin bilgilerini verir. Yarı yükseklikte pikin genişliği,  $1/T_2$  ile orantılı olması nedeniyle, relaksasyon zamanı bilgisini verir. Çözömlenebilir bir spektrumun elde edilmesi için, homojen bir manyetik alanın olması önemlidir.

MRS incelemelerinde genellikle hidrojen çekirdekleri (proton) kullanılır. Bunun nedeni diğer manyetik momente sahip çekirdeklere göre yüksek duyarlılıkları ve organik yapılarda bol miktarda bulunmalarındadır. Hidrojen çekirdeği için 1.5 Teslada rezonans frekansı 63.86 MHz'dir. Fosfor 31 MRS, patolojik proseslerin bir kısmında yüksek enerji metabolizmasındaki değişiklikleri çalışmak için kullanılmıştır.

Klinik bir MRS'de yaygın kullanılan lokalizasyon metodları; DRESS (depth-resolved surface coil spectroscopy), PRESS (point-resolved surface coil spectroscopy), SPARS (spatially resolved spectroscopy), STEAM (stimulated-echo method)'dir.

Voksel terimi, örneklenen volüm unsurunu ifade eder. Bu volüm unsurunun, bir genişliği, uzunluğu ve derinliği vardır. Klinik spektroskopide, vokselin büyüklüğü genellikle  $2-8 \text{ cm}^3$  arasında değişir. Fakat yeni cihazlarda  $1 \text{ cm}^3$  kadar küçük olabilir. Daha küçük vokseller, dokuların daha küçük miktarını içerirler. Bir voksel, patolojik bölgeden mümkün olan en fazla miktarı, normal beyin dokusundan da az bir miktarı içermelidir.

$^1\text{H-NMRS}$ , tek voksel veya multivoksel görüntüleme teknikleri kullanılarak yapılabilir. Tek voksel NMRS'de, herhangi bir zamanda daha önce belirlenen tek bir beyin bölgesinden bilgiler elde edilir. Bunun avantajı, kısa bir zaman periyodunda spektrumun alınması, dezavantajı ise, çalışılan alanın geniş ve heterojen doku içermesidir. Bazı doku karakteristikleri, spektrumu değiştirebilirler (kanama, kalsifikasyon, kistik lezyon gibi). Multivoksel manyetik rezonans spektroskopik görüntüleme, spektrum bir çok farklı beyin volümünden aynı anda elde edilir. Sonuçlar iki boyutta bir topografik formatta gösterilir. Spektrumu elde etmek için fazla zamana gereksinim olmasına rağmen, voksel daha küçük ve daha homojen bir dokuyu içerir. Spektrum, kısa (örneğin 10 veya 20 msn) veya uzun (örneğin 135 veya 270 msn) echo zamanı kullanılarak elde edilebilir. Eğer uzun echo zamanı kullanılmışsa, elde edilen spektrumda daha az metabolit işareti olur.

Bir çok modern klinik MRS ünitesinde, echo zamanı (TEs) 20 msn kadar kısa olmasına rağmen, uygun MR spektrumu TEs'nin 136-272 msn kadar uzun olması ile elde edilebilir. Uzun yankı zamanları (TE) kullanıldığı zaman (135 veya 270 msn) proton MR spektrumunda ortaya çıkan başlıca spektral pikler; kolin (Cho), kreatin (Cr), N-Asetil Aspartat (NAA) ve laktattır (Lac). Kısa TE kullanıldığı zaman myoinositol, glisin, glutamin/glutamat, makromoleküller ve lipid varlığı saptanabilmektedir (24-26).

### 2.7.2. MRS İle İncelenen Metabolitler

Beyin dokusunda, normal metabolitlerin konsantrasyonunun yaşa göre değiştiğini gösteren kanıtlar vardır. Bu değişim hayatın ilk 3 yılında çok belirgindir ve 16 yaşına kadar görülebilir. Beyin matürleşirken, en fazla dikkat çeken değişim, NAA/Cr oranında artma ve Cho/Cr oranında azalmadır. Bu değişimler, nöronal matürasyonu ve aksonların, dentritlerin, sinapsların sayısında bir artışı yansıtabilirler. İleri yaşla birlikte, önemli değişimlerin olup olmadığı tam olarak bilinmemektedir.

**Tablo 1:** MRS'de metabolitlerin değerleri.

Asetat	Ac	1.85 ppm
Glisin	Gly	3.5 ppm
Myoinositol	myo-I	3.56 ppm
Lipidler	Lip	0-2 ppm
Laktat	Lac	1.3 ppm
N-Asetil Aspartat	NAA	2.0 ppm 2.6
Glutamat	Glu	2.1 ppm 2.35 3.75
Glutamin	Gln	2.1 ppm 2.45 3.75
Aspartat	Asp	2.8 ppm
Kreatin	Cr	3.0 ppm 3.9
Kolin	Cho	3.2 ppm



### **N-Asetil Aspartat (NAA):**

NAA varlığı N-asetil metil grubuna göredir, bu grup 2.0 ppm'de rezonans yapar. Bu pik aynı zamanda daha az önemli olan N-asetil gruplarından da katkı alır. NAA, normal fonksiyonel nöronlarda bulunan nöronal bir markerdir. Sadece nöronal hücre gövde, akson ve dentritlerinde bulunduğu düşünülmektedir. Beyine olan birçok yaralanma ile konsantrasyonu azalır. Beyinde NAA'nın kesin rolü bilinmemektedir. N-asetil-aspartil glutamatın yıkılması sonucu hem NAA hem de glutamat meydana gelir ve sonrasında NAA'nın yıkılması aspartatın oluşmasına öncülük eder. Bu bileşikler eksitator aminoasitlerdir ve iskemi ile artarlar. Canavan hastalığı, NAA'nın arttığı tek hastalıktır. Normal spektrumda, NAA en geniş pike sahiptir.

### **Kolin (Cho):**

Kolin piki 3.2 ppm'de oluşur. Gliserofosfokolin, fosfokolin ve fosfatidilkolinden katkı alır ve bu yüzden beynin toplam kolin miktarını yansıtır. Kolin, hücre membranlarının fosfolipid metabolizmasının bir unsurudur, membran turnoverini yansıtır, asetil kolin ve fosfatidilkolin için prekürsördür. Fosfatidilkolin, hücre membranlarının yapımı için kullanılmaktadır, asetilkolin ise bilinç, hafıza ve ruh durumunda önemli bir nörotransmitterdir. Bu yüzden artmış kolin, muhtemelen artmış membran sentezini ve/veya artmış hücre sayısını yansıtır.

### **Kreatin (Cr):**

Kreatin piki 3.02 ppm'de görülür ve kreatin, kreatin fosfat ve daha az miktarda  $\gamma$ -aminobütirik asit, lizin ve glutatyondan katkı olur. Kreatin için ek bir pik 3.94 ppm'de görülebilir. Bu nedenle kreatin piki bazen total kreatin olarak adlandırılır. Kreatin muhtemelen beyin hücrelerinde, yüksek enerjili fosfatlar için bir kaynak ve adenosin trifosfat, adenosin difosfat kaynakları için bir tampon olarak, enerji bağımlı sistemlerin sürdürülmesinde rol oynar. Kreatin hipometabolik durumlarda artar, hipermetabolik durumlarda azalır. Normal spektrumda, kreatin hemen kolinin sağına lokalize olur ve üçüncü en yüksek piktir. Bu pikin hastalıklarda oldukça stabil kalması nedeniyle bir kontrol değeri olarak kullanılabilir.

### **Laktat (Lac):**

Laktat pikinin özel bir şekli vardır. Doublet olarak adlandırılan, iki farklı, rezonans piki içerir ve komşu protonlar arasındaki manyetik alan etkileşimleri sebep olur. Bu laktat doubleti 1.32 ppm'de oluşur. Laktat için ikinci bir pik 4.1 ppm'de oluşur. Bu son pik suya çok yakın olduğu için, genellikle bastırılır. Normalde beyindeki laktat düzeyleri düşüktür. Laktatın varlığı genellikle, normal hücrel oksidatif fosforilasyon mekanizmasının etkin olmadığı, karbonhidrat katabolizmasının olduğu durumları gösterir. Laktat, lokal nöronların uyarılabilirliğini değiştirerek, bir nöromodülatör olarak rol oynayabilir. TE 272 msn olduğunda laktat baseline üstünde, TE 136 msn olduğunda laktat doubleti baseline altında olur.

### **Myoinositol (MI):**

Myoinositol, hormon duyarlı nöroreceptionda bir metabolit ve konjugasyon ile ksenobiyotikleri detoksifiye eden glukronik asitin muhtemel bir prekürsörüdür. Myoinositol piki 3.56 ppm'de oluşur. Beyinde myoinositolün azalması, lityumun manideki koruyucu etkisi ve diyabetik nöropati gelişimi ile ilişkilidir. Myoinositolün trifosforile türevinin, myoinositol-1, 4, 5-trifosfat, hücre içi kalsiyumu mobilize eden hormonların bir sekonder mesajcısı olarak görev yaptığına inanılmaktadır. Myoinositol artması ve NAA azalması kombinasyonu Alzheimer hastalığı olanlarda görülebilir. Myoinositol piki santral sinir sistemi dışındaki dokularda önemlidir (örneğin baş ve boyun kanserleri).

### **Glutamat ve Glutamin:**

Glutamat, mitokondrial metabolizmada rol oynayan, eksitator bir nörotransmitterdir. Gamaaminobütirik asit, glutamatın önemli bir ürünüdür. Glutamin, detoksifikasyon ve nörotransmitter aktivasyonu regülasyonunda rol oynar. Bu iki metabolit, birbirine yakın rezonans yaparlar ve genellikle 2.1 ile 2.5 ppm arasında lokalize toplam bir pik olarak temsil edilirler.

### **Alanin:**

Alanin esansiyel olmayan bir aminoasittir ve fonksiyonu tam olarak tarif edilememiştir. Piki, 1.3 ile 1.4 ppm arasında oluşur ve bu yüzden laktat varlığı ile

gölgelenebilir. Alanin laktata benzer olarak, TE 136 msn'den 272 msn'ye deđiřtiđi zaman ters döner.

### **Lipidler:**

Beyindeki membran lipidlerinin çok kısa relaksasyon zamanları vardır ve çok kısa TE'ler kullanılmadıkça, normalde gözlenmezler. Lipidlerin protonları, 0.8, 1.2, 1.5 ve 6.0 ppm'de pikler oluřtururlar. Bu pikler, doymamıř yađ asitlerinin metil, metilen, allelic ve vinil protonlarını içerirler. Bu metabolitler, yüksek dereceli astrositomlarda ve menenjiomlarda artabilirler ve nekrotik prosesleri yansıtabilirler (25-27).

### 3. GEREÇ VE YÖNTEM

İnönü Üniversitesi Tıp Fakültesi Turgut Özal Tıp Merkezi Göz Hastalıkları Anabilim Dalı Retina Birimi'nde takip edilen hastalardan, çalışmaya dahil edilme kriterlerine uyan 45 diyabetli hasta ve polikliniğe yakını görememe şikayeti ile başvuran, göz muayenesi normal olup, presbiyopi dışında herhangi bir bulgusu olmayan 15 hasta çalışma kapsamına alındı. Diyabeti olmayan 15 hasta grup 1, diyabeti olup diyabetik retinopatisi olmayan 15 hasta grup 2, nonproliferatif diyabetik retinopatisi olan 15 hasta grup 3, proliferatif diyabetik retinopatisi olan 15 hasta grup 4 olarak belirlendi. Ayrıca diyabetli hastalardan, HbA1c değeri % 8'den az olan 20 hasta grup A, % 8'den fazla olan 20 hasta ise grup B olarak iki gruba ayrıldı.

Çalışmaya başlamadan önce, hastalara çalışmanın amacı ve yapılacak işlemler hakkında detaylı bilgiler verilerek, İnönü Üniversitesi Tıp Fakültesi Etik Kurulundan onay alındı.

Olguların çalışmaya dahil edilme kriterleri;

- Diyabeti olmayanlar (Grup 1);  
40 yaş veya üzerinde olup, göz muayeneleri normal olan, presbiyopik hastalar
- Diyabeti olup, diyabetik retinopatisi olmayanlar (Grup 2) ;  
40 yaş veya üzerinde olup, fundus muayenesinde hiçbir hemoraji, mikroanevrizma, sert veya yumuşak eksuda, retinal kalınlaşma, vasküler anomali v.s. bulunmayan tamamen normal hastalar
- Nonproliferatif diyabetik retinopatisi olanlar (Grup 3);

40 yaş veya üzerinde olup, fundus muayenesinde retinal hemoraji, mikroanevrizma, sert eksuda, venöz boncuklanma, İRMA gibi bulgular olan hastalar

- Proliferatif diyabetik retinopatisi olanlar (Grup 4);  
Neovaskülarizasyon, preretinal hemoraji, vitreus hemorajisi, traksiyonel RD gibi bulguları olan hastalar
- Olguların çalışmaya dahil edilmeme kriterleri;
- Vücutunda bulunan implant nedeniyle MR çekilemeyecek olanlar
- 100 kg ve üstünde vücut ağırlığı olanlar
- Nefes darlığı, kalp yetmezliği bulunanlar
- Çeşitli nedenlerle sırt üstü yatamayanlar
- Diyabet dışında, santral sinir sistemi patolojisi ve tümör gibi ciddi hastalığı olanlar
- Geçirilmiş göz cerrahisi ya da göze travma öyküsü bulunanlar
- Diyabetik retinopati haricinde başka bir arka segment patolojisi bulunan hastalar
- Aktif üveit veya üveit sekeli bulunan hastalar
- Kornea ve/veya lens patolojisi olup, bu nedenle göz dibi muayenesi yapılamayan hastalar
- Glokom hastaları

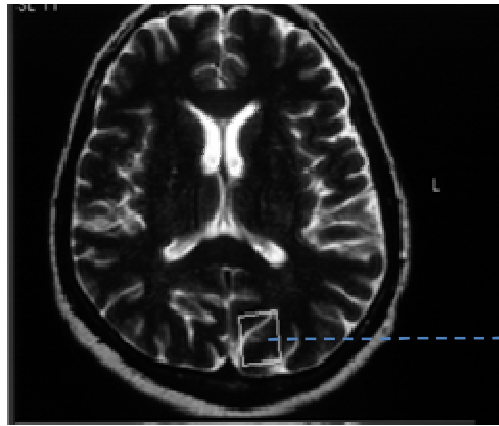
Tüm olguların tashihli görme keskinlikleri Snellen Eşeli kullanılarak değerlendirildi, applanasyon tonometresi ile göz içi basınçları ölçüldü. Pupilla dilatasyonu sonrası ön segment ve fundus muayeneleri yapıldı. Tam kan ve biyokimya değerlerine (glukoz, trigliserid, kolesterol, BUN, kreatinin, elektrolitler, HbA1c) bakıldı.

### **3.1. MRS Tekniği**

Çalışmamız kapsamındaki olgular dört gruba ayrıldıktan sonra İnönü Üniversitesi Tıp Fakültesi Radyoloji Anabilim Dalında MRS öncesinde rutin konvansiyonel MRG kesitleri alındı (Gyrosan Intera Master, Philips, Best, Hollanda). Aksiyel planda T1A (TR 450 msn, TE: 10 msn), aksiyel T2A (TR 4366 msn, TE: 120 msn), koronal FLAIR (TR 6000 msn, TE:110 msn, TI: 2000), sagittal T2A (TR 4366 msn, TE:120 msn) görüntüler elde edildi. Çalışmaya alınan hastaların hiçbirinde, MRG inceleme sonucunda, santral sinir sisteminde herhangi bir patoloji izlenmedi.

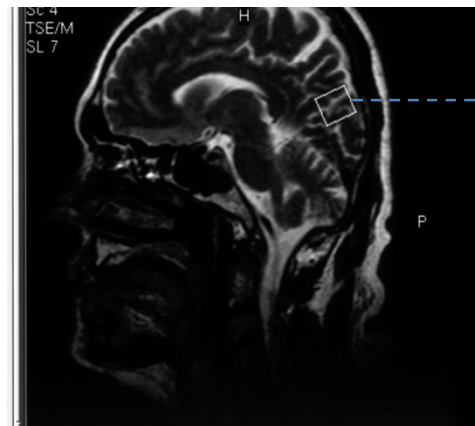
Tek voksel MRS incelemesi, olguların sol oksipital korteksindeki görme merkezine ROI (Region of interest) yerleştirilerek yapıldı. ROI yerleştirilirken kemik, damar, hava ve yağ ile ilişkisi olmamasına özen gösterildi. PRESS (Point Resolved Spektroskopi) tekniği kullanılarak, sol oksipital korteksteki görme merkezine 12x12 mm (TE:136 ms) ROI yerleştirildi. Görme merkezi, 3 plan ince kesit MRG görüntüleri ile anatomik olarak lokalize edilerek ROI yerleştirildi. Spektrumun elde edilmesi öncesinde alan homojenitesini elde etmek için shimming yapıldı. Hemen sonrasında chemical-shift-selective saturation pulsu kullanılarak su baskılaması gerçekleştirildi. Spektral tarama aralığı olarak 1000 Hz, 1024 nokta data boyutu kullanıldı. Tüm bilgiler elde edildikten sonra firmanın sağladığı software kullanılarak bilgi kodlaması ve işlemleri gerçekleştirildi. Spektral patern elde edildikten sonra gerekli düzeltmeler için tüm olgularda “baseline ve phase correction” işlemleri yapıldı.

Her bir olgunun sol oksipital korteksindeki görme merkezinde NAA, Cr, Cho değerleri ölçüldü ve NAA/Cr, Cho/Cr, NAA/Cho oranları hesaplandı.

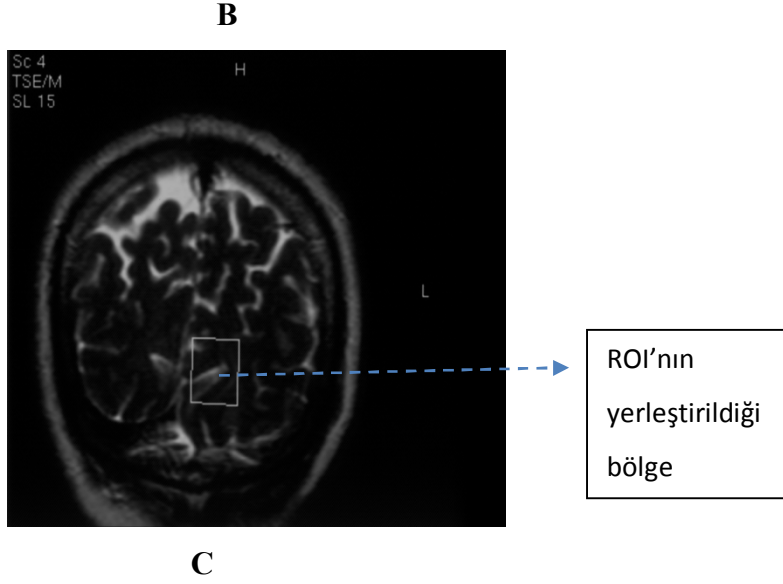


A

ROI'nın  
yerleştirildiği  
bölge



ROI'nın  
yerleştirildiği  
bölge



**Şekil 4:** Görme merkezinin aksiyel (A), sagittal (B), koronal (C) görünümü.

### 3.2. Verilerin Değerlendirilmesi

İşlemler tamamlandıktan sonra spektrum iki radyolog tarafından görüş birliği esasına dayanılarak değerlendirildi. Spektrumdaki rezonans pikleri NAA 2,0 ppm, Cr 3,02 ppm, Cho 3,2 ppm olarak belirlendi. Piklerin altındaki alan, piklerin alt sınırları kursor ile işaretlenerek otomatik olarak ölçüldü. Bu değerler Excel tablosuna yerleştirildi ve NAA/Cr, Cho/Cr ve NAA/Cho oranları hesaplandı.

### 3.3. İstatistiksel Değerlendirme

Araştırma verilerimizin istatistiksel değerlendirilmesinde, SPSS 13.0 programı kullanıldı. Araştırmamızda ölçülebilir veriler ortalama (mean)  $\pm$  standart sapma (SD) olarak verildi. NAA/Cr ve Cho/Cr değerleri Shapiro Wilk Normallik Testi'ne göre, normal dağılım gösterdiği için ( $p > 0.05$ ) parametrik test uygulandı. NAA/Cho değerleri ise normal dağılım göstermediği için ( $p < 0.05$ ) nonparametrik test istatistiği kullanıldı. NAA/Cr ve Cho/Cr değerlerinin gruplararası karşılaştırılmasında Anova Testi, NAA/Cho değerlerinin gruplararası karşılaştırılmasında ise, Kruskal Wallis Testi kullanıldı.  $P < 0.05$  istatistiksel olarak anlamlı kabul edildi. HbA1c değerlerine göre ayrılmış gruplarda ise, NAA/Cr ve Cho/Cr değerleri Shapiro Wilk Normallik Testi'ne göre, normal dağılım gösterdiği için ( $p > 0.05$ ) parametrik test uygulandı. NAA/Cho değerleri ise normal dağılım göstermediği için ( $p < 0.05$ ), nonparametrik test istatistiği kullanıldı. NAA/Cr ve Cho/Cr değerlerinin gruplar arası karşılaştırılmasında t-test istatistiği, NAA/Cho değerlerinin gruplar arası karşılaştırılmasında ise, Mann-Whitney U Testi kullanıldı.  $P < 0.05$  istatistiksel olarak anlamlı kabul edildi.

#### 4. BULGULAR

Retina birimimizde takip edilen 45 diyabetli hasta ve göz muayeneleri normal olan 15 presbiyopik olgu çalışma kapsamına alındı. Ortalama yaş, grup 1’de  $51.06 \pm 7.43$ , grup 2’de  $50.80 \pm 7.17$ , grup 3’te  $54.80 \pm 8.36$ , grup 4’te ise  $56.53 \pm 8.28$  olarak tespit edildi (Tablo 2). Grup 1, 2, 3 ve 4 arasında, yaş bakımından istatistiksel olarak anlamlı fark yoktu ( $p:0.132$ ,  $p > 0.05$ ). HbA1c değerlerine göre yapılan gruplandırmada ise, ortalama yaş, grup A’da  $53.25 \pm 8.33$ , grup B’de ise  $55.50 \pm 7.25$  olarak tespit edildi (Tablo 3). Grup A ve B arasında, yaş ve cinsiyet bakımından istatistiksel olarak anlamlı fark yoktu ( $p > 0.05$ ).

**Tablo 2:** Grup 1, 2, 3 ve 4’te demografik özellikler.

Gruplar	Yaş (Ort $\pm$ SS) (min-max)	Cinsiyet (K/E)
Grup 1	$51.06 \pm 7.43$ (41-62)	6/9
Grup 2	$50.80 \pm 7.17$ (42-65)	8/7
Grup 3	$54.80 \pm 8.36$ (44-70)	4/11
Grup 4	$56.53 \pm 8.28$ (45-70)	12/3

Grup 1: Diyabeti olmayan olgular, Grup 2: Diyabeti olup, diyabetik retinopatisi olmayan hastalar, Grup 3: NPDR’si olan hastalar, Grup 4:PDR’si olan hastalar, Ort: Ortalama, SS: Standart sapma, Min: Minimum, Max: Maximum, K: Kadın, E: Erkek



**Tablo 3:** Grup A ve B’de demografik özellikler.

Gruplar	Yaş (Ort ± SS) (min-max)	Cinsiyet (K/E)
Grup A	53.25 ± 8.33 (42-70)	9/11
Grup B	55.50 ± 7.25 (46-70)	13/7

Grup A: HbA1c değeri % 8’den küçük olan diyabet hastaları, Grup B: HbA1c değeri % 8’den büyük olan diyabet hastaları, Ort: Ortalama, SS: Standart sapma, Min: Minimum, Max: Maximum, K: Kadın, E: Erkek.

Her bir olgunun sol oksipital korteksindeki görme merkezinde, NAA, Cr ve Cho değerleri MRS yöntemi ile belirlendi. Her bir olgu için NAA/Cr, Cho/Cr ve NAA/Cho oranları hesaplandı (Tablo 4-7).

**Tablo 4:** Diyabeti olmayan olguların (grup 1) görme merkezindeki NAA/Cr, Cho/Cr ve NAA/Cho değerleri.

Olgular	NAA/Cr	Cho/Cr	NAA/Cho
1	1.56	0.53	2.95
2	1.56	0.64	2.41
3	1.63	0.66	2.44
4	1.71	0.93	1.83
5	1.92	0.95	2.02
6	1.31	0.68	1.93
7	1.59	0.71	2.23
8	1.91	0.71	2.66
9	1.47	0.81	1.81
10	1.82	0.64	2.83
11	1.63	0.71	2.27
12	2.28	0.61	3.71
13	1.83	0.83	2.19
14	1.17	0.7	1.67
15	2.47	0.47	5.1

NAA: N-Asetil Aspartat, Cr: Kreatin, Cho: Kolin

**Tablo 5:** Diyabeti olup, diyabetik retinopatisi olmayan hastaların (grup 2) görme merkezindeki NAA/Cr, Cho/Cr ve NAA/Cho değerleri.

Olgular	NAA/Cr	Cho/Cr	NAA/Cho
1	1.71	0.44	3.87
2	1.42	0.64	2.19
3	1.39	0.57	2.43
4	1.42	0.68	2.07
5	1.68	0.65	2.58
6	1.55	0.70	2.19
7	1.81	0.53	3.40
8	1.56	0.67	2.32
9	1.94	0.70	2.76
10	1.50	0.60	2.47
11	1.84	0.67	2.72
12	2.13	0.84	2.52
13	1.36	0.77	1.76
14	1.88	0.72	2.59
15	1.58	0.61	2.56

NAA: N-Asetil Aspartat, Cr: Kreatin, Cho: Kolin

**Tablo 6:** NPDR'si olan hastaların (grup 3) görme merkezindeki NAA/Cr, Cho/Cr ve NAA/Cho değerleri.

Olgular	NAA/Cr	Cho/Cr	NAA/Cho
1	1.26	0.54	2.30
2	1.86	0.98	1.89
3	1.2	0.74	1.62
4	1.70	0.97	1.75
5	1.73	0.58	2.95
6	2.19	0.47	4.61
7	1.35	0.62	2.17
8	1.25	0.6	2.08
9	1.73	0.82	2.10
10	1.21	0.83	1.46
11	2	0.78	2.56
12	1.43	0.75	1.91
13	1.88	0.72	2.6
14	1.39	0.72	1.93
15	1.72	0.68	2.52

NAA: N-Asetil Aspartat, Cr: Kreatin, Cho: Kolin.

**Tablo 7:** PDR'si olan hastaların (grup 4) görme merkezindeki NAA/Cr, Cho/Cr ve NAA/Cho değerleri.

Olgular	NAA/Cr	Cho/Cr	NAA/Cho
1	1.8	0.96	1.87
2	1.31	0.70	1.85
3	1.61	0.65	2.45
4	1.52	0.46	3.29
5	1.24	0.69	1.80
6	1.24	0.53	2.29
7	1.72	0.74	2.31
8	1.59	0.60	2.63
9	1.25	0.77	1.62
10	1.47	0.55	2.68
11	1.64	0.72	2.28
12	1.68	0.62	2.69
13	1.45	0.8	1.81
14	1.48	0.68	2.17
15	1.46	0.86	1.68

NAA: N-Asetil Aspartat, Cr: Kreatin, Cho: Kolin

**Tablo 8:** Grup 1, 2, 3 ve 4'te görme merkezinde ölçülen ortalama NAA/Cr, Cho/Cr ve NAA/Cho değerleri.

Gruplar	NAA/Cr (Ort±SS) (min-max)	Cho/Cr (Ort±SS) (min-max)	NAA/Cho (Ort±SS) (min-max)
<b>Grup 1</b>	1.72±0.33 (1.17-2.47)	0.70±0.13 (0.47-0.95)	2.53±0.88 (1.67-5.10)
<b>Grup 2</b>	1.65±0.22 (1.36-2.13)	0.65±0.09 (0.44-0.84)	2.56±0.51 (1.76-3.87)
<b>Grup 3</b>	1.59±0.31 (1.20-2.19)	0.72±0.14 (0.47-0.98)	2.29±0.75 (1.46-4.61)
<b>Grup 4</b>	1.49±0.17 (1.24-1.80)	0.68±0.12 (0.46-0.96)	2.22±0.46 (1.62-3.29)

Grup 1: Diyabeti olmayan olgular, Grup 2: Diyabeti olup, diyabetik retinopatisi olmayan hastalar, Grup 3: NPDR'si olan hastalar, Grup 4:PDR'si olan hastalar, NAA: N-Asetil Aspartat, Cr: Kreatin, Cho: Kolin, Ort: Ortalama, SS: Standart sapma, Min: Minimum, Max: Maximum

**Tablo 9:** HbA1c değeri % 8'den küçük olan diyabet hastalarının (grup A) görme merkezindeki NAA/Cr, Cho/Cr, NAA/Cho değerleri ve HbA1c değerleri.

Olgular	NAA/Cr	Cho/Cr	NAA/Cho	HbA1c (%)
1	1.81	0.53	3.40	4.91
2	1.58	0.61	2.56	5.43
3	1.70	0.97	1.75	5.62
4	1.94	0.70	2.76	6.00
5	2	0.78	2.56	6.06
6	1.72	0.68	2.52	6.14
7	1.88	0.72	2.59	6.18
8	1.88	0.72	2.6	6.34
9	1.42	0.64	2.19	6.50
10	1.55	0.70	2.19	6.75
11	1.50	0.60	2.47	7.03
12	1.68	0.65	2.58	7.10
13	1.47	0.55	2.68	7.20
14	1.59	0.60	2.63	7.23
15	1.42	0.68	2.07	7.40
16	1.72	0.74	2.31	7.59
17	2.19	0.47	4.61	7.59
18	1.39	0.57	2.43	7.71
19	1.84	0.67	2.72	7.75
20	1.73	0.58	2.95	7.83

NAA: N-Asetil Aspartat, Cr: Kreatin, Cho: Kolin, HbA1c: Hemoglobin A1c

**Tablo 10:** HbA1c değeri % 8'den büyük olan diyabet hastalarının (grup B) görme merkezindeki NAA/Cr, Cho/Cr, NAA/Cho değerleri ve HbA1c değerleri.

Olgular	NAA/Cr	Cho/Cr	NAA/Cho	HbA1c (%)
1	1.64	0.72	2.28	8.01
2	1.56	0.67	2.32	8.28
3	1.43	0.75	1.91	8.42
4	1.73	0.82	2.10	8.72
5	1.48	0.68	2.17	8.74
6	1.86	0.98	1.89	8.76
7	1.46	0.86	1.68	8.93
8	1.61	0.65	2.45	8.97
9	1.21	0.83	1.46	9.00
10	1.39	0.72	1.93	9.07
11	1.24	0.69	1.80	9.17
12	1.25	0.77	1.62	9.27
13	1.68	0.62	2.69	9.70
14	1.24	0.53	2.29	9.94
15	1.25	0.6	2.08	10.19
16	1.2	0.74	1.62	10.31
17	1.8	0.96	1.87	11.22
18	1.36	0.77	1.76	12.22
19	1.52	0.46	3.29	12.63
20	1.45	0.8	1.81	12.8

NAA: N-Asetil Aspartat, Cr: Kreatin, Cho: Kolin, HbA1c: Hemoglobin A1c

**Tablo 11:** Grup A ve B’de görme merkezinde ölçülen ortalama NAA/Cr, Cho/Cr, NAA/Cho değerleri ve ortalama HbA1c değerleri.

<b>Gruplar</b>	<b>NAA/Cr (Ort±SS) (min-max)</b>	<b>Cho/Cr (Ort±SS) (min-max)</b>	<b>NAA/Cho (Ort±SS) (min-max)</b>	<b>HbA1c (%) (Ort±SS) (min-max)</b>
<b>Grup A</b>	1.70±0.21 (1.39-2.19)	0.65±0.10 (0.47-0.97)	2.62±0.57 (1.75-4.61)	6.71±0.85 (4.91-7.83)
<b>Grup B</b>	1.46±0.20 (1.20-1.86)	0.73±0.12 (0.46-0.98)	2.05±0.42 (1.46-3.29)	9.71±1.43 (8.01-12.80)

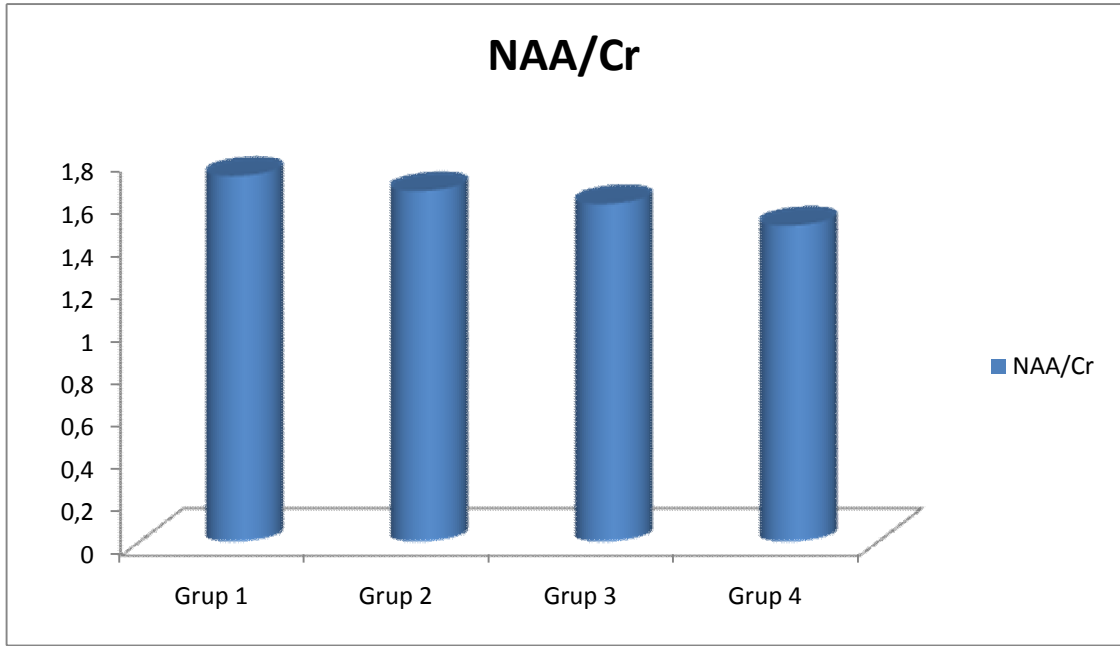
Grup A: HbA1c değeri % 8’den küçük olan diyabet hastaları, Grup B: HbA1c değeri % 8’den büyük olan diyabet hastaları, NAA: N-Asetil Aspartat, Cr: Kreatin, Cho: Kolin, HbA1c: Hemogloblin A1c, Ort: Ortalama, SS: Standart sapma, Min: Minimum, Max: Maximum

Diyabeti olmayan olguların (grup 1), görme merkezindeki ortalama NAA/Cr değeri 1.72±0.33, ortalama Cho/Cr değeri 0.70±0.13, ortalama NAA/Cho değeri ise 2.53±0.88 olarak tespit edildi (Tablo 8). Diyabeti olup, diyabetik retinopatisi olmayan hastaların (grup 2), görme merkezindeki ortalama NAA/Cr değeri 1.65±0.22, ortalama Cho/Cr değeri 0.65±0.09, ortalama NAA/Cho değeri ise 2.56±0.51 olarak tespit edildi (Tablo 8). NPDR’si olan hastaların (grup 3), görme merkezindeki ortalama NAA/Cr değeri 1.59±0.31, ortalama Cho/Cr değeri 0.72±0.14, ortalama NAA/Cho değeri ise 2.29±0.75 olarak tespit edildi (Tablo 8). PDR’si olan hastaların (grup 4), görme merkezindeki ortalama NAA/Cr değeri 1.49±0.17, ortalama Cho/Cr değeri 0.68±0.12, ortalama NAA/Cho değeri ise 2.22±0.46 olarak tespit edildi (Tablo 8). Grup 1, 2, 3 ve 4’ün NAA/Cr, Cho/Cr ve NAA/Cho değerleri arasında istatistiksel olarak anlamlı fark tespit edilmedi ( $p>0.05$ ) (Grafik 1, 2 ve 3).

HbA1c değerine göre yapılan gruplandırmada ise; HbA1c değeri % 8’den küçük olan diyabet hastalarının (grup A) görme merkezindeki ortalama NAA/Cr değeri 1.70±0.21, ortalama Cho/Cr değeri 0.65±0.10, ortalama NAA/Cho değeri ise 2.62±0.57 olarak tespit edildi (Tablo 11). HbA1c değeri % 8’den büyük olan diyabet hastalarının (grup B) görme merkezindeki ortalama NAA/Cr değeri 1.46±0.20, ortalama Cho/Cr değeri 0.73±0.12, ortalama NAA/Cho değeri ise 2.05±0.42 olarak tespit edildi (Tablo 11). Grup A ve B arasında, NAA/Cr değerleri açısından istatistiksel olarak anlamlı fark

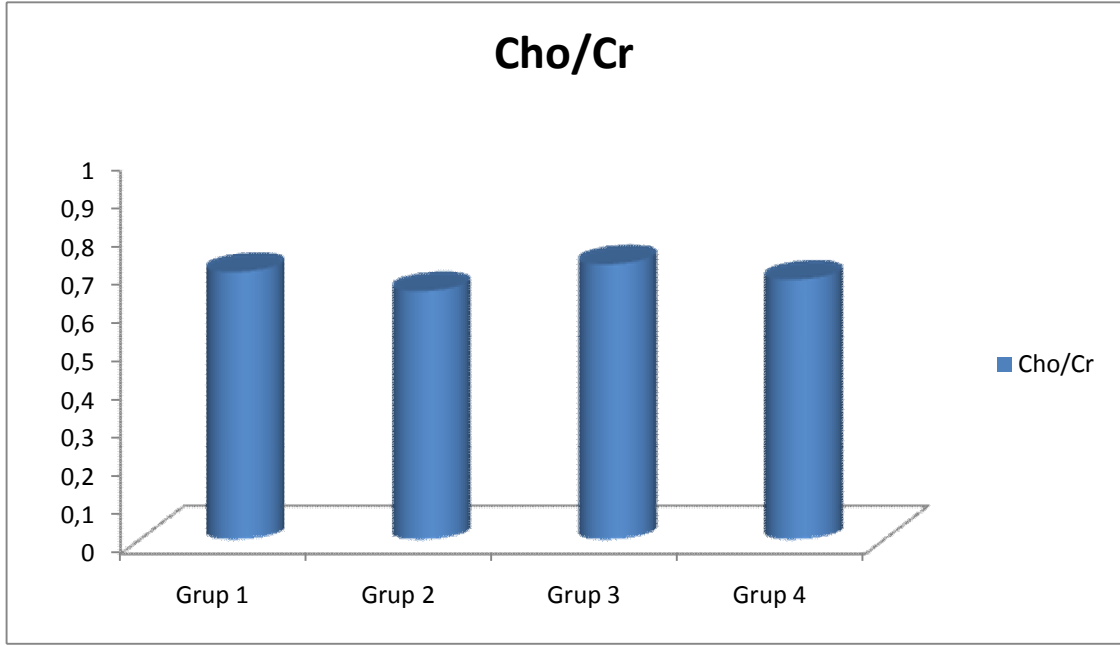
tespit edildi (P:0.001, t-test: 3.500) (Grafik 4). Cho/Cr deęerleri aısından istatistiksel olarak anlamlı fark tespit edilmedi (P: 0.059, t-test:-1.949) (Grafik 5). Grup A ve B arasında, NAA/Cho deęerleri aısından istatistiksel olarak anlamlı fark vardı (P<0.001, Mann-Whitney U test deęeri:65.000) (Grafik 6). Grup A'da ortalama HbA1c deęeri % 6.71±0.85, grup B'de ise ortalama HbA1c deęeri % 9.71±1.43 olarak tespit edildi (Tablo 11).

**Grafik 1:** Grup 1, 2, 3 ve 4'te grme merkezindeki ortalama NAA/Cr deęerleri.



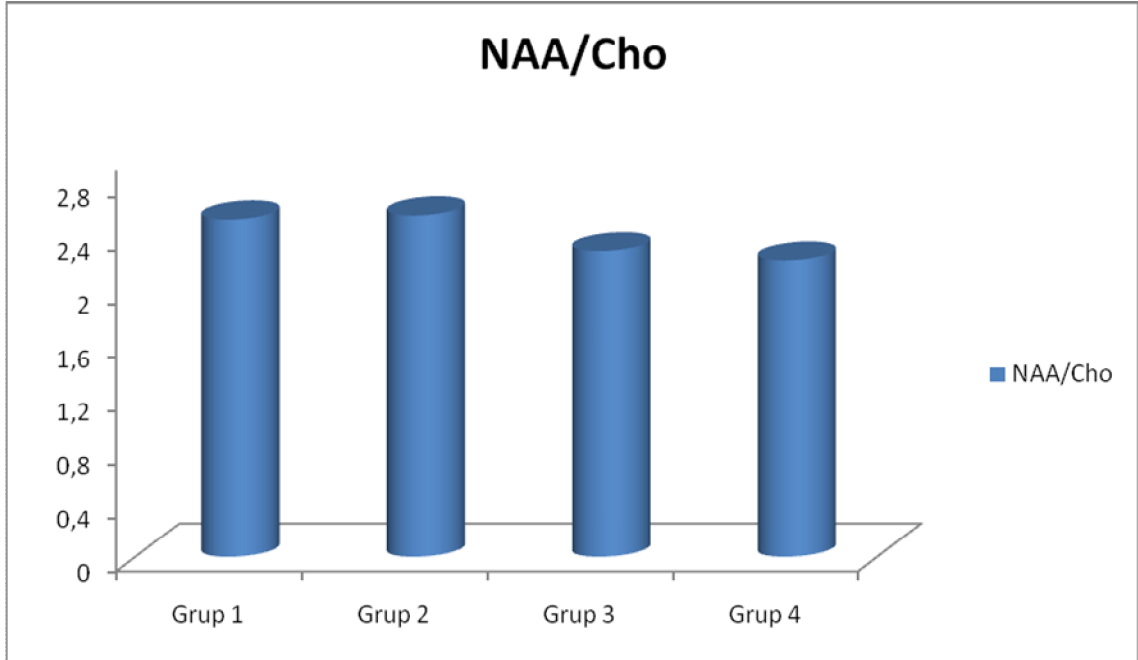
Grup 1: Diyabeti olmayan olgular, Grup 2: Diyabeti olup, diyabetik retinopatisi olmayan hastalar, Grup 3: NPDR'si olan hastalar, Grup 4:PDR'si olan hastalar, NAA: N-Asetil Aspartat, Cr: Kreatin

**Grafik 2:** Grup 1, 2, 3 ve 4'te görme merkezindeki ortalama Cho/Cr deęerleri.



Grup 1: Diyabeti olmayan olgular, Grup 2: Diyabeti olup, diyabetik retinopatisi olmayan hastalar, Grup 3: NPDR'si olan hastalar, Grup 4:PDR'si olan hastalar. Cho: Kolin, Cr: Kreatin

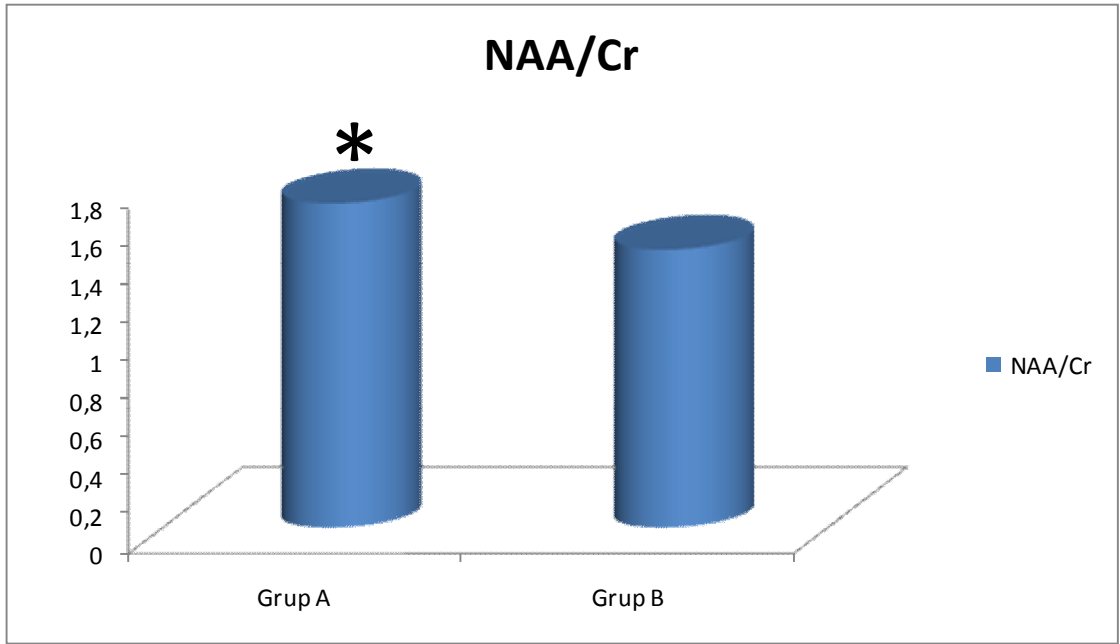
**Grafik 3:** Grup 1, 2, 3 ve 4'te görme merkezindeki ortalama NAA/Cho deęerleri.



Grup 1: Diyabeti olmayan olgular, Grup 2: Diyabeti olup, diyabetik retinopatisi olmayan hastalar, Grup 3: NPDR'si olan hastalar, Grup 4:PDR'si olan hastalar, NAA: N-Asetil Aspartat, Cho: Kolin

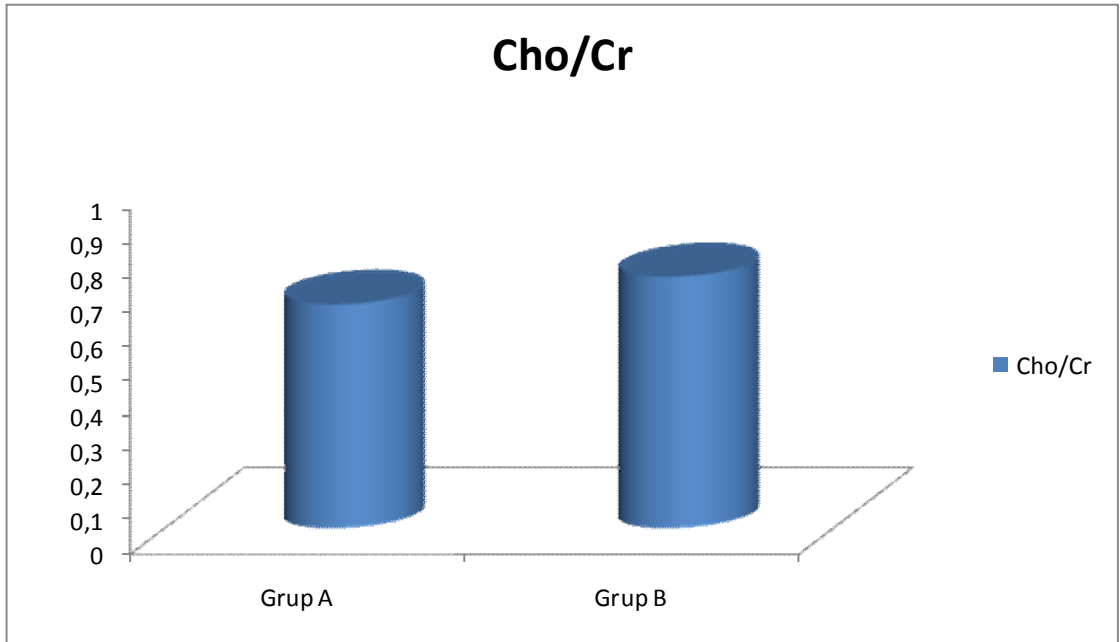


**Grafik 4:** Grup A ve B’de görme merkezindeki ortalama NAA/Cr deęerleri.



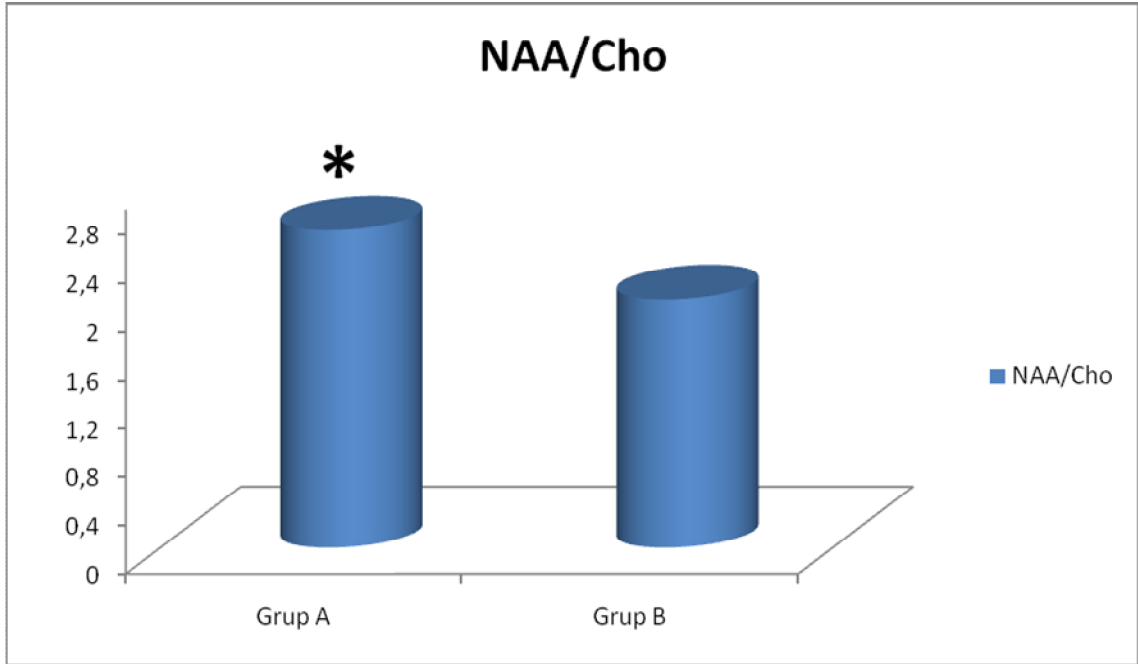
Grup A: HbA1c deęeri % 8’den kk olan diyabet hastaları, Grup B: HbA1c deęeri % 8’den byk olan diyabet hastaları, NAA: N-Asetil Aspartat, Cr: Kreatin. \* Grup A’daki ortalama NAA/Cr deęerinin, grup B’deki ortalama NAA/Cr deęerinden daha yksek olduęu grlmektedir. İki grup arasındaki bu fark istatistiksel olarak anlamlı bulundu ( $p < 0.05$ ).

**Grafik 5:** Grup A ve B’de grme merkezindeki ortalama Cho/Cr deęerleri.

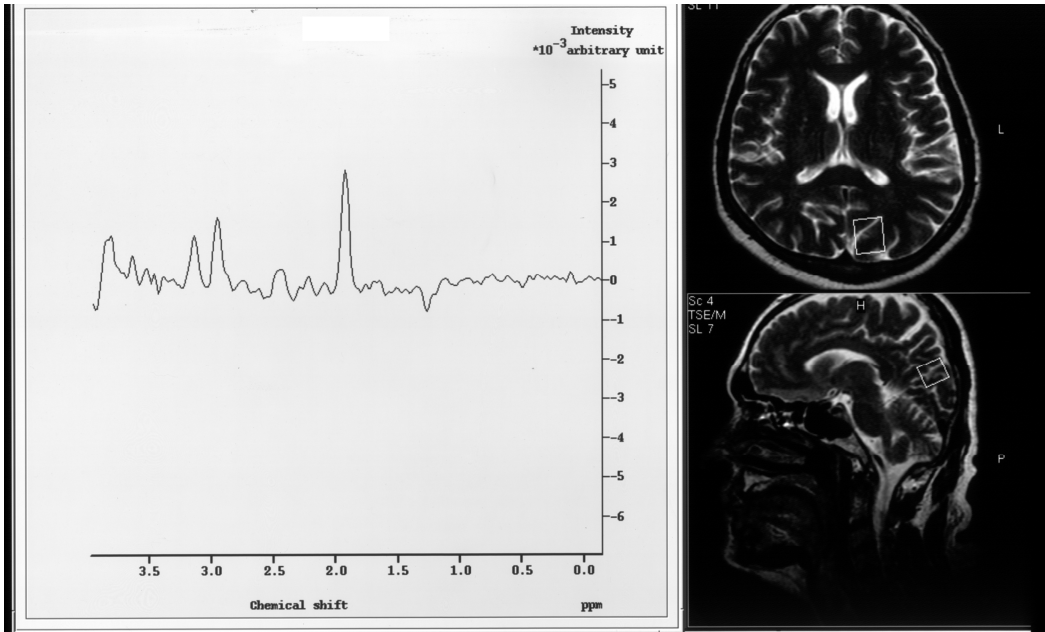


Grup A: HbA1c deęeri % 8’den kk olan diyabet hastaları, Grup B: HbA1c deęeri % 8’den byk olan diyabet hastaları, Cho: Kolin, Cr: Kreatin

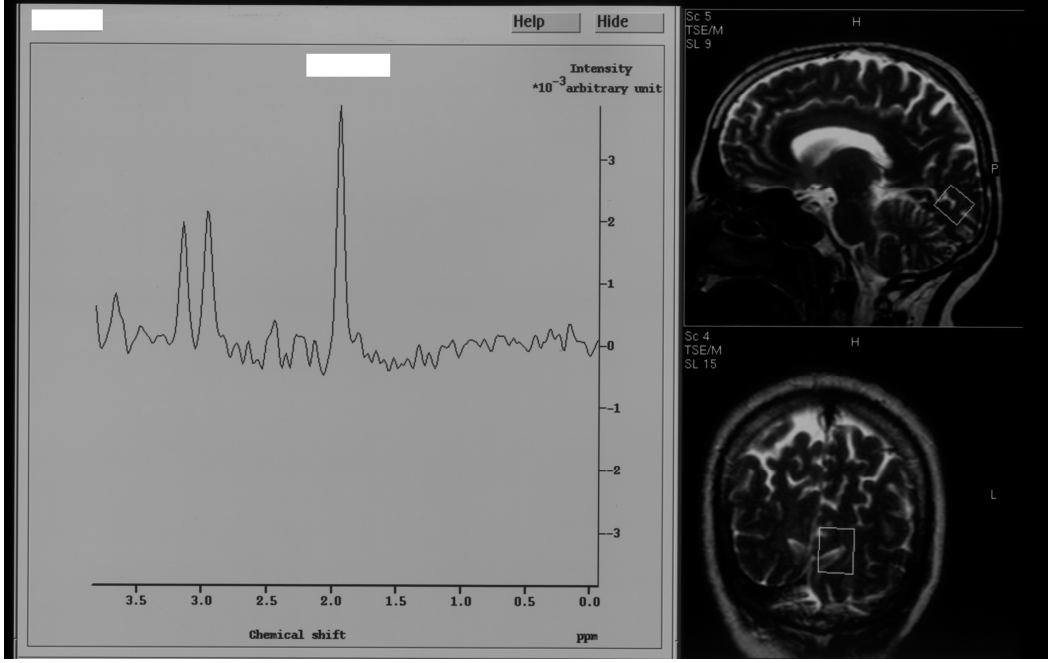
**Grafik 6:** Grup A ve B’de görme merkezindeki ortalama NAA/Cho deęerleri.



Grup A: HbA1c deęeri % 8’den kk olan diyabet hastaları, Grup B: HbA1c deęeri % 8’den bk olan diyabet hastaları, NAA: N-Asetil Aspartat, Cho: Kolin. \* Grup A’daki ortalama NAA/Cho deęerinin, grup B’deki ortalama NAA/Cho deęerinden daha yksek olduęu grlmektedir. İki grup arasındaki bu fark istatistiksel olarak anlamlı bulundu ( $p < 0.05$ ).



**Őekil 5:** Diyabeti olmayan bir olgunun grme merkezinden alınan bir spektrum (Rezonans pikleri: NAA 2,0 ppm, Cr 3,02 ppm, Cho 3,2 ppm olarak belirlendi) ve ROI yerleŐtirildięi alanın aksiyel (st) ve sagittal (alt) grnm.



**Şekil 6:** PDR'si bulunan ve HbA1c değeri 12,8 olan bir diyabet hastasının görme merkezinden alınan spektrum (NAA 2,0 ppm, Cr 3,02 ppm, Cho 3,2 ppm) ve ROI yerleştirildiği alanın sagittal (üst) ve koronal (alt) görünümü.

## 5. TARTIŞMA

Beynin, diyabetik organ hasarı için hedef dokulardan biri olduđu gittikçe aşık hale gelmektedir (28,29). Böbrek, göz, kalp damar sistemi, periferik sinirler ve beyin gibi birçok organ, diyabetin uzun dönem etkileri sonucu hasarlanır. Diyabetin beyin hasarı oluşturma patogenezi tam olarak açık değildir. Azalmış kan akımı, oksidatif stres ve metabolik düzensizlik diyabetik hastalarda beyin hasarının nedeni olabilirler (30). Deneysel çalışmalar, diyabetik kemiricilerin, diyabetik hastalarda görülene benzer serebral bozukluklar geliştirdiklerini göstermişlerdir (31). Yine ekzojen insülin kullanımına sekonder kan glukozunun düzensiz deđişimi, akut ve/veya kronik metabolik ve vasküler bozukluklar, diyabetik hastalarda fonksiyonel ve yapısal deđişikliklere neden olabilirler (32,33).

Diyabetin gözde birçok bulgusu vardır, bunlardan katarakt ve diyabetik retinopati görme bozukluđu ve körlüđün en önemli nedenleridir. Diyabet hastalarının, genel popülasyona göre 25 kat daha fazla kör olma riskleri bulunmaktadır. Gelişmiş ülkelerde, diyabetik göz hastalığı, 75 yaş altındaki yetişkinlerde körlüđün önde gelen nedenidir. Diyabetik retinopati, tip 1 diyabette en sık görülen komplikasyondur ve hastaların hemen hemen hepsinde, teşhisten 15-20 yıl sonra bir miktar retinopati gelişmiştir. Aynı şekilde, tip 2 diyabetlilerin % 60'tan fazlasında bu sürede, diyabetik retinopati bulgusu vardır. Diyabetik retinopati nedeniyle oluşan görme bozukluđunun hastanın hayat kalitesi üzerinde önemli etkisi vardır, hastalığını idare edebilme kabiliyetini azaltabilir, bu da diđer diyabetik komplikasyonların insidansı ve yaşam beklentisi üzerinde negatif bir etkiye neden olabilir (1,34).

MRS, beyin dokusunda, NAA, Cr, Cho ve lipidler gibi bazı biyokimyasal bileşiklerin miktarını belirlemede kullanılan noninvazif bir tekniktir (35,36). MRS'nin çeşitli beyin hastalıklarının teşhisinde ve yönetiminde kullanımı giderek artmaktadır (7).

Beyinle ilgili ilk spektroskopi sonuçları 1983'te Yale Üniversitesi'nde Behar ve arkadaşları tarafından elde edilmiştir. Bu çalışmalarda fare beyin dokusunun yüzey bobini içine doğrudan yerleştirilmesiyle elde edilen spektrumlar değerlendirilmiştir (37). İlk olarak 1994 yılında Berkowitz ve ark. MRS yöntemi ile, tavşan vitreusunda laktat konsantrasyonunu araştırmışlar ve bu bağlamda MRS ilk defa oftalmoloji alanında kullanılmaya başlanmıştır (38). Daha sonra Rucker ve ark. MRS kullanarak dört sağlıklı birey ve bir optik nöropatili hastanın vitreus yapılarındaki laktat miktarına bakmışlardır. Bu çalışma sağlıklı bireylerde, retina ve optik sinir metabolizmasının değerlendirilmesinde MRS yönteminin, insan gözü üzerine uygulandığı ilk çalışmadır (39). Çankaya ve ark. glokomlu hastalarda vitreus sıvısında ve korpus genikulatum lateralede glutamat ve diğer aminoasit miktarlarını MRS yöntemi ile değerlendirmişler. Bu çalışma glokom hastalarında, vitreus sıvısında ve korpus genikulatum lateralede glutamat ve diğer aminoasitlerin MRS yöntemi ile değerlendirildiği ilk çalışmadır (40).

NAA, insan santral sinir sisteminde relatif olarak yüksek konsantrasyonlarda bulunur, özellikle nöronlarda lokalizedir ve nöronal işlemlerle ilişkilidir (35,41). NAA konsantrasyonundaki bir azalma, nöron kaybı veya disfonksiyonu için bir gösterge olarak düşünülmektedir (42,43), çeşitli nörodejeneratif hastalıklarda ve nörooftalmolojide farklı beyin bölgelerinde gözlenmiştir. NAA azalması çoğunlukla hastalık ilerleme aşamasında iken gözlenmektedir (44). Cr'nin enerji metabolizmasında önemli bir rol oynadığı bilinmektedir, beynin her bölgesinde sabit ve çeşitli dejeneratif beyin hastalıklarında değişmeye dirençli olduğu bildirilmiştir (35,45,46). Cho, hücre turnover için bir marker olarak düşünülmektedir (35).

Biz bu çalışmamızda, diyabet hastalığı olmayan, diyabeti olup diyabetik retinopati henüz gelişmemiş olan, nonproliferatif diyabetik retinopatisi olan ve proliferatif diyabetik retinopatisi olan hastalarda, oksipital korteksteki görme merkezinde metabolit oranlarını ve görme merkezindeki metabolit oranlarının, HbA1c düzeyleri ile ilişkili olup olmadığını araştırdık.

Kreis ve Ross yaptıkları bir çalışmada, subakut ve kronik diyabetli hastalarda, paryetal beyaz cevherde N-asetil metabolitlerinde anlamlı bir azalma olduğunu bildirmişlerdir, fakat aynı çalışmada oksipital kortekste bir değişiklik görülmemiştir (47). Biessels ve ark. streptozotocin ile diyabet oluşturulan ratlarda, NAA/Cr oranlarında bir azalma olduğunu tespit etmişlerdir (48). Lai ve ark. kore-ballismus olan hiperglisemik diyabetik hastaların bazal gangliyon bölgelerinde, NAA düzeylerinde azalma olduğunu göstermişlerdir (49). Saraç ve ark. kontrolsüz tip 1 diyabet

hastalarında posterior paryetal beyaz cevher ve ponsta, NAA/Cr oranlarında anlamlı bir azalma olduğunu göstermişlerdir (8). Şahin ve ark. yaptıkları bir çalışmada ise, HbA1c değeri % 10 ve üzerinde olan diyabet hastalarında, frontal kortikal NAA/Cr oranı, HbA1c değeri % 10'dan küçük olan diyabet hastalarına göre daha düşük bulunmuştur. Aynı çalışmada diyabetik hastalarda, artmış açlık plazma glukozu ve artmış insülin rezistansı, paryetal beyaz cevherde, azalmış NAA/Cr oranları ile ilişkili bulunmuştur. Bu bulgulara göre, kötü glisemik kontrolün, frontal korteks ve paryetal beyaz cevherde, nöronal kayıp veya disfonksiyon ile ilişkili olabileceği düşünülmüştür (7). Tiehuis ve ark. yaptıkları bir çalışmada, tip 2 diyabet hastaları ile kontrol grubu arasında, beyaz cevherde, NAA/Cr oranları açısından fark bulunmamıştır. Bu çalışmadaki diyabet hastalarının bir kısmında retinopatinin de bulunduğu bildirilmiştir (30). Tip 2 diyabette <sup>1</sup>H-MRS ile yapılan çalışmalarda NAA ile ilgili bulgular farklı bulunmuştur. Bazı çalışmalarda, tip 2 diyabet hastalarında beyaz cevherdeki NAA/Cr oranları azalmış olarak bulunmuş (47,50), bazı çalışmalarda ise gri veya beyaz cevherde artma olduğu (51) veya önemli bir değişiklik olmadığı gösterilmiştir (52,53). Bizim çalışmamızda, NAA/Cr oranında, diyabetik retinopatinin derecesi arttıkça, bir azalma olduğu belirlendi, fakat bu azalma istatistiksel olarak anlamlı değildi. NAA/Cr oranı, HbA1c değeri % 8'den büyük olan diyabet hastalarında, HbA1c değeri % 8'den küçük olan diyabet hastalarıyla karşılaştırıldığında bir azalma vardı ve bu azalma istatistiksel olarak anlamlı bulundu. Neden olan patofizyolojik mekanizmalar tam olarak bilinmemekle birlikte, hiperglisemi esnasında beyinde serbest radikallerin arttığı düşünülmektedir (54,55). Bu radikaller, protein oksidasyonu ve DNA hasarı ile, nöronal disfonksiyona (NAA'da azalmaya) katkıda bulunabilirler (56). Bizim çalışmamızda görülen, HbA1c değeri % 8'den büyük olan grupta, NAA/Cr oranında anlamlı bir azalmanın olması, bu görüşü desteklemektedir. Çünkü yüksek HbA1c değerleri kötü glisemik kontrolü gösterir. Boucard ve ark. görme alanı defekti olan, yaşa bağlı makula dejenerasyonu olan hastalar, glokom hastaları ve kontrol grubu arasında, oksipital kortekste NAA konsantrasyonu açısından fark bulmamışlar ve bunun sebebi olarak da görme alanı bozukluğunun yaşa bağlı makula dejenerasyonu ve glokom hastalarında yavaş ilerlediğini, progresyon hızının NAA konsantrasyonunda bir azalmaya neden olabilecek kadar yüksek olmadığını düşünmüşlerdir. Ayrıca etkilenen retinal bölgeye karşılık gelen kortikal alanın, tek voksel MRS ile ölçülebilen NAA değişiklikleri için çok küçük olabileceğini savunmuşlardır (44). Diyabetik retinopati gelişmesinde diyabetin süresi ve kötü glisemik kontrol önemli rol oynamaktadır. Diyabetik retinopati yıllar içinde

geliştiğinden ve gelişme hızı yavaş olduğundan dolayı, NAA konsantrasyonunda meydana getirdiği azalma anlamlı olmayabilir.

Cho, hücre membranlarının fosfolipid metabolizmasının bir unsurudur. Cho rezonansının majör komponentleri, fosfokolin ve gliserofosfokolin gibi kolin içeren bileşiklerdir. Artmış kolin primer olarak, artmış membran sentezi ve/veya artmış hücre sayısını gösterir. Artmış Cho/Cr oranı aynı zamanda, Cho içeren moleküllerin miyelin içine uygun bir şekilde giremediğini gösterebilir. Normal miyelinin kaybı veya bozulması, Cho içeren bileşiklerin varlığını artırır. Artmış Cho/Cr oranı, miyelin bozulması gibi artmış membran turnoverini gösterebilir, glial hücre proliferasyonuna karşılık gelebilir (57-62). Cho; hafıza, bilinç ve ruh durumunda önemli bir nörotransmitter olan asetilkolin için bir prekürsördür (7). Kreis ve Ross yaptıkları bir çalışmada, tip 2 diyabet hastalarında hem beyaz hem de gri cevherde, tip 1 diyabet hastalarına göre, Cho'da %10 artış olduğunu göstermişlerdir (47). Lai ve ark. yaptıkları bir çalışmada, nonketotik hiperglisemi ve koreballismusu olan diyabet hastalarında, bazal gangliyonlarda Cho düzeylerinin arttığını göstermişlerdir (49). Şahin ve ark. yaptıkları bir çalışmada, glukoz toleransı bozulmuş hastalarda, frontal kortikal Cho/Cr oranında bir artış tespit etmişlerdir. Bu bulgunun demiyelinizan bir prosesi gösterebileceğini düşünmüşlerdir. Aynı çalışmada paryetal beyaz cevher ve frontal korteksteki Cho/Cr oranlarını HbA1c değerleri ile ters orantılı bulmuşlardır (7). Benzer şekilde Saraç ve ark. tip 1 diyabet hastalarında ponda azalmış Cho/Cr oranı olduğunu bildirmişlerdir. Aynı çalışmada, sol bazal gangliyonlarda ve posterior paryetal beyaz cevherde normal Cho/Cr oranı tespit etmişlerdir (8). Biessels ve ark. streptozotocin ile diyabet oluşturulan ratlarda, Cho/Cr oranlarında herhangi bir farklılık tespit etmemişlerdir (48). Tiehuis ve ark. yaptığı bir çalışmada, tip 2 diyabet hastalarıyla kontrol grubu karşılaştırıldığında, beyaz cevherde Cho/Cr oranları arasında farklılık bulunmamıştır (30). Yazarlar, membran lipidlerinde dinamik değişiklikler ve/veya azalmış turnoverin kolin düzeylerinde bu değişikliklere neden olabileceğini savunmuşlardır. Bundan başka, beynin değişik bölgelerinde kan akımının farklı olması da farklı metabolit değişimlerine katkıda bulunabilir (7). Bizim yaptığımız çalışmada, grup 1, 2, 3 ve 4 arasında Cho/Cr oranları açısından anlamlı fark bulunmadı. HbA1c değeri % 8'den büyük olan grupta Cho/Cr oranı, HbA1c değeri % 8'den küçük olan gruba göre, daha yüksek olmasına rağmen, bu farklılık istatistiksel olarak anlamlı değildi. Ancak Şahin ve ark. bizim çalışmamızdan farklı olarak, HbA1c değeri % 10'dan büyük olan grupta, frontal korteks ve paryetal beyaz cevherde Cho/Cr oranını

daha düşük bulmuşlardır (7). Bu çalışma ile bizim çalışma arasındaki fark; gruplandırma yapılırken sınır kabul edilen HbA1c değeri, hasta sayısı ve ölçüm yapılan bölgenin farklı olmasından kaynaklanabilir.

Tiehuis ve ark. yaptıkları bir çalışmada tip 2 diyabet hastaları ile kontrol grubu arasında, beyaz cevherde NAA/Cho oranları açısından herhangi bir farklılık tespit etmemişlerdir (30). Bizim çalışmamızda, diyabet hastalarında (grup 2, 3 ve 4), diyabetik retinopati olmayan gruptan, proliferatif diyabetik retinopati olan gruba doğru gidildikçe NAA/Cho oranında bir azalma tespit edildi, fakat bu azalma istatistiksel olarak anlamlı değildi. Buradaki azalmanın anlamlı olmayışını diyabetik retinopati gelişme hızının yavaş olmasına bağlayabiliriz. HbA1c değerine göre yapılan gruplandırmada ise, iki grup arasında NAA/Cho oranları açısından, HbA1c değeri % 8'den büyük olan grup (grup B) lehine istatistiksel olarak anlamlı bir azalma tespit edildi. Bu azalma beyinde artmış serbest radikaller nedeniyle meydana gelmiş olabilir.



## 6. SONUÇLAR

- 1- Görme merkezindeki NAA/Cr oranları ile diyabetik retinopati arasında bir ilişki var ancak bu ilişki istatistiksel olarak anlamlı değildir.
- 2- Görme merkezindeki NAA/Cho oranları ile diyabetik retinopati arasında bir ilişki var ancak bu ilişki istatistiksel olarak anlamlı değildir.
- 3- Diyabetik retinopati ilerledikçe görme merkezindeki NAA/Cr ve NAA/Cho oranlarında bir azalma olmaktadır.
- 4- HbA1c değeri ile NAA konsantrasyonu arasında ters bir ilişki vardır. Bu bulgu HbA1c değerleri arttıkça, görme merkezinde NAA'nın azalmakta olup, nöronal kayıp geliştiğini göstermektedir.
- 5- Görme merkezindeki metabolit değişimleri, kronik olaylardan çok, akut gelişen olaylara bağlıdır.
- 6- Görme merkezindeki metabolit değişimleri ile diyabetik retinopati arasındaki ilişkiyi tam olarak açıklayabilmek için daha geniş kapsamlı ileri çalışmalara ihtiyaç vardır.

## 7. ÖZET

### **DİYABETİK RETİNOPATİDE GÖRME MERKEZİNDEKİ METABOLİT DEĞİŞİMLERİNİN MR SPEKTROSKOPİ İLE DEĞERLENDİRİLMESİ**

**AMAÇ:** Diyabetik olgularda, nonproliferatif diyabetik retinopati ve proliferatif diyabetik retinopati evrelerinde, görme merkezindeki metabolit değişimlerini MRS tekniği ile incelemek.

**MATERYAL-METOD:** Bu çalışmaya; 15 presbiyopik olgu (grup 1) ve diyabeti olup, diyabetik retinopatisi olmayan 15 (grup 2), nonproliferatif diyabetik retinopatisi (NPDR) olan 15 (grup 3), proliferatif diyabetik retinopatisi (PDR) olan 15 (grup 4) olmak üzere toplam 45 diyabet hastası alındı. Ayrıca diyabetli hastalar; HbA1c değeri % 8'den az olan 20 hasta grup A, % 8'den fazla olan 20 hasta ise grup B olarak iki gruba ayrıldı. Bütün olguların sol oksipital korteksindeki görme merkezinde N-Asetil Aspartat (NAA), kreatin (Cr) ve kolin (Cho) değerleri MRS yöntemi ile ölçülerek, NAA/Cr, Cho/Cr ve NAA/Cho oranları hesaplandı. Ayrıca bütün olguların tam kan ve biyokimya değerlerine bakıldı.

**BULGULAR:** Grup 1'in görme merkezindeki ortalama NAA/Cr değeri  $1.72 \pm 0.33$ , ortalama Cho/Cr değeri  $0.70 \pm 0.13$ , ortalama NAA/Cho değeri ise  $2.53 \pm 0.88$  olarak tespit edildi. Grup 2'nin görme merkezindeki ortalama NAA/Cr değeri  $1.65 \pm 0.22$ , ortalama Cho/Cr değeri  $0.65 \pm 0.09$ , ortalama NAA/Cho değeri ise  $2.56 \pm 0.51$  olarak tespit edildi. Grup 3'ün görme merkezindeki ortalama NAA/Cr değeri  $1.59 \pm 0.31$ , ortalama Cho/Cr değeri  $0.72 \pm 0.14$ , ortalama NAA/Cho değeri ise  $2.29 \pm 0.75$  olarak tespit edildi. Grup 4'ün görme merkezindeki ortalama NAA/Cr değeri  $1.49 \pm 0.17$ ,

ortalama Cho/Cr deęeri  $0.68\pm0.12$ , ortalama NAA/Cho deęeri ise  $2.22\pm0.46$  olarak tespit edildi. Grup 1, 2, 3 ve 4'te; NAA/Cr, Cho/Cr ve NAA/Cho deęerleri aısından gruplar arasında istatistiksel olarak anlamlı fark tespit edilmedi ( $p>0.05$ ). Grup A'nın grme merkezindeki ortalama NAA/Cr deęeri  $1.70\pm0.21$ , ortalama Cho/Cr deęeri  $0.65\pm0.10$ , ortalama NAA/Cho deęeri ise  $2.62\pm0.57$  olarak tespit edildi. Grup B'nin grme merkezindeki ortalama NAA/Cr deęeri  $1.46\pm0.20$ , ortalama Cho/Cr deęeri  $0.73\pm0.12$ , ortalama NAA/Cho deęeri ise  $2.05\pm0.42$  olarak tespit edildi. Grup A ve B arasında; NAA/Cr ve NAA/Cho deęerleri aısından istatistiksel olarak anlamlı fark tespit edildi ( $P<0.05$ ). Cho/Cr deęerleri aısından ise; istatistiksel olarak anlamlı fark tespit edilmedi ( $P>0.05$ ).

**SONU:** Diyabetik retinopati ilerledike grme merkezindeki NAA/Cr ve NAA/Cho oranlarında bir azalma olmaktadır. Fakat bu azalmalar istatistiksel olarak anlamlı deęildir. HbA1c deęeri yükseldike grme merkezinde NAA azalmakta olup, nronal kayıp geliřtięini gstermektedir. Grme merkezindeki metabolit deęiřimleri, kronik olaylardan ok, akut geliřen olaylara baęlıdır.

**Anahtar kelimeler:** Diyabetik retinopati, MR spektroskopisi, N-Asetil Aspartat

## 8. SUMMARY

### **EVALUATION OF METABOLITE'S CHANGES IN VISUAL CORTEX IN DIABETIC RETINOPATHY BY MR-SPECTROSCOPY**

**PURPOSE:** To evaluate metabolite's changes in the visual cortex of diabetic patients with nonproliferative or proliferative diabetic retinopathy by MR spectroscopy.

**MATERIAL AND METHODS:** 15 patients with presbyopia (group 1), 15 patients with diabetes who didn't have diabetic retinopathy (group 2), 15 patients with nonproliferative diabetic retinopathy (NPDR) (group 3), 15 patients with proliferative diabetic retinopathy (PDR) (group 4) were included in the study. Furthermore, diabetic patients was divided into two groups according to HbA1c levels (Group A: 20 patients, HbA1c <8%; Group B: 20 patients, HbA1c>8%). In the all of cases' left visual cortex, amounts of N-acetyl-aspartate (NAA), choline (Cho) and creatine (Cr) were measured by MR spectroscopy. NAA/Cr, Cho/Cr and NAA/Cho ratios were calculated. Furthermore, all cases' CBC and biochemical parameters were evaluated.

**RESULTS:** The mean NAA/Cr, Cho/Cr and NAA/Cho ratios were  $1.72\pm 0.33$ ,  $0.70\pm 0.13$ ,  $2.53\pm 0.88$ , respectively in the visual cortex of group 1. The mean NAA/Cr, Cho/Cr and NAA/Cho ratios were  $1.65\pm 0.22$ ,  $0.65\pm 0.09$ ,  $2.56\pm 0.51$ , respectively in the visual cortex of group 2. The mean NAA/Cr, Cho/Cr and NAA/Cho ratios were  $1.59\pm 0.31$ ,  $0.72\pm 0.14$ ,  $2.29\pm 0.75$ , respectively in the visual cortex of group 3. The mean NAA/Cr, Cho/Cr and NAA/Cho ratios were  $1.49\pm 0.17$ ,  $0.68\pm 0.12$ ,  $2.22\pm 0.46$ , respectively in the visual cortex of group 4. There was no statistically significant difference for NAA/Cr, Cho/Cr, NAA/Cho ratios between group 1, 2, 3 and 4 ( $p>0.05$ ).

The mean NAA/Cr, Cho/Cr and NAA/Cho ratios were  $1.70\pm 0.21$ ,  $0.65\pm 0.10$ ,  $2.62\pm 0.57$ , respectively in the visual cortex of group A. The mean NAA/Cr, Cho/Cr and NAA/Cho ratios were  $1.46\pm 0.20$ ,  $0.73\pm 0.12$ ,  $2.05\pm 0.42$ , respectively in the visual cortex of group B. There were a statistically significant difference for NAA/Cr and NAA/Cho ratios between group A and B ( $P < 0.05$ ). There was no statistically significant difference for Cho/Cr ratio between group A and B ( $P > 0.05$ ).

**CONCLUSION:** There are a decrease in the NAA/Cr and NAA/Cho ratios in the visual cortex while diabetic retinopathy progresses. But, these decreases aren't statistically significant. While HbA1c levels increases the NAA concentration decreases in the visual cortex which indicates neuronal loss. The metabolite's changes in the visual cortex is associated with acute events rather chronic events.

**Key Words:** Diabetic retinopathy, MR spectroscopy, N-acetyl-aspartate

## 9. KAYNAKLAR

- 1-Williams R, Airey M, Baxter H, Forrester J, Kennedy-Martin T, Girach A. Epidemiology of diabetic retinopathy and macular oedema: a systematic review. *Eye* 2004; 18: 963-983.
- 2-Bhavsar AR, Drouilhet JH. Background Diabetic Retinopathy. <http://emedicine.medscape.com/article/1225122-overview>. Eriřim:2 Haziran 2010.
- 3-Singh R, Ramasamy K, Abraham C, Gupta V, Gupta A. Diabetic retinopathy: An update. *Indian J Ophthalmol.* 2008 May–Jun; 56:179–188.
- 4- Songer TJ, Zimmet PZ. Epidemiology of type II diabetes: an international perspective. *Pharmacoeconomics* 1995; 8:1-11.
- 5- Satman I, Yilmaz T, Sengul A. Population-based study of diabetes and risk characteristics in Turkey: Results of the turkish diabetes epidemiology study (TURDEP). *Diabetes Care* 2002; 25:1551-1556.
- 6-Cai J, Boulton M. The pathogenesis of diabetic retinopathy: old concepts and new questions. *Eye* 2002; 16: 242-260.
- 7-Sahin I, Alkan A, Keskin L, Çikim A, Karakas HM, Firat AK, Sigirci A. Evaluation of in vivo cerebral metabolism on proton magnetic resonance spectroscopy in patients with impaired glucose tolerance and type 2 diabetes mellitus. *Journal of Diabetes and Its Complications* 2008; 22: 254-260.
- 8-Sarac K, Akinci A, Alkan A, Aslan M, Baysal T, Özcan C. Brain metabolite changes on proton magnetic resonance spectroscopy in children with poorly controlled type 1 diabetes mellitus. *Neuroradiology* 2005; 47:562-565.
- 9-Bengisu Ü. Göz Hastalıkları. 4. Baskı. Ankara: Palme Yayıncılık; 1998.s.161-165
- 10-Apaydın C, Müftüođlu G, Karaçorlu S, Karaçorlu M. Temel Göz Hastalıkları. Aydın P, Akova YA, editörler. Ankara: Güneř Tıp Kitabevi; 2001.s.15-18, 297,318.
- 11-Regillo C, Chang TS, Jhonson MW. Basic and Clinical Science Course: Retina and vitreous. San Francisco: American Academy of Ophthalmology; 2007-2008.p.7-113.
- 12-Türk Oftalmoloji Derneđi Ankara řubesi Akademik Eđitim Programı 25. Ulusal Oftalmoloji Kursu. Nörooftalmoloji. Firat E, Atilla H, Akova Y ve ark, editörler. Ankara: 2005.s.1-8.
- 13-Yıldırım E. Glökom. Turaçlı E, Önoł M, Yalvaç IS, editörler. Ankara: SFN Televizyon Tanıtım Tasarım Yayıncılık; 2003.s.19-20.

- 14-Çakmakçı Ş. Görme Alanı El Kitabı. Aydın P, editör. İstanbul: Aksu Basım Yayın Dağıtım Ltd. Şti; 2005.s.21-25.
- 15- Kahn SE, Prigeon RL, Schwartz RS. Obesity, body fat distribution, insulin sensitivity and islet beta-cell function as explanations for metabolic diversity. *J Nutr* 2001; 131:354-360.
- 16-Kanski JJ. *Clinical Ophthalmology*. Fifth Edition. China: Elsevier Science Limited; 2003.p.439.
- 17-Bhavsar AR, Atebara NH, Drouilhet JH. Proliferative Diabetic Retinopathy. <http://emedicine.medscape.com/article/1225210-overview>. Erişim:21 Haziran 2010.
- 18-Shah CA. Diabetic retinopathy: A comprehensive review. *Indian journal of medical sciences* 2008; 62:500-519.
- 19-Kollias AN, Ulbig MW. Diabetic Retinopathy Early Diagnosis and Effective Treatment. *Dtsch Arztebl Int*. 2010; 107:75–84.
- 20- Simó R, Hernández C. Advances in the Medical Treatment of Diabetic Retinopathy. *Diabetes Care* 2009; 32:1556-1562.
- 21- Kurt İ. Glikozile hemoglobin (HbA1c) ölçümü ve diabetes mellitusun uzun dönem glisemik kontrolünde kullanılması. *Gülhane Tıp Dergisi* 2003; 45: 387-395.
- 22- Jeppsson JO, Kobold U, Ban J. Approved IFCC reference method for the measurement of HbA1c in human blood. *Clin Chem Lab Med* 2002; 40: 78-89.
- 23- American Diabetes Association: Tests of glycemia in diabetes. *Diabetes Care* 2003; 26: (Supp 1) S106-S108.
- 24- Yaman A, Erden İ, Keyik B, Akyar S. Beyin tümörlerinin MR spektroskopi ile değerlendirilmesi. *Tanıs ve Girişimsel Radyoloji* 2000; 6:275-282.
- 25- Castillo M, Kwok L, Mukherji SK. Clinical Applications of Proton MR Spectroscopy. *AJNR* 1996; 17:1–15.
- 26- Warren KE. NMR spectroscopy and pediatric brain tumors. *The Oncologist* 2004; 9:312-318.
- 27- Tuncel E. *Klinik Radyoloji*. 2. Baskı. Ankara: Nobel & Güneş Basım; 2008.s.106-151.
- 28- Biessels GJ, Kappelle AC, Bravenboer B, Erkelens DW, Gispen WH. Cerebral function in diabetes mellitus. *Diabetologia* 1994; 37:643– 650.
- 29- Brands AM, Henselmans JM, Haan EH, Biessels GJ. Diabetic encephalopathy: An underexposed complication of diabetes mellitus. *Nederlands Tijdschrift voor Geneeskunde* 2003; 147:11–14.

- 30- Tiehuis A, Meer F, Mali W, Pleizier M, Biessels GJ, Kappelle J, Luijten P. MR spectroscopy of cerebral white matter in type 2 diabetes; no association with clinical variables and cognitive performance. *Neuroradiology* 2010; 52:155–161.
- 31- Biessels GJ, Cristino NA, Rutten GJ, Hamers FP, Erkelens DW, Gispen WH. Neurophysiological changes in the central and peripheral nervous system of streptozotocin-diabetic rats. Course of development and effects of insulin treatment. *Brain* 1999; 122:757–768.
- 32- Brands AM, Kessels RP, de Haan EH, Kappelle LJ, Biessels GJ. Cerebral dysfunction in type 1 diabetes: effects of insulin, vascular risk factors and blood-glucose levels. *Eur J Pharmacol* 2004; 490:159–168.
- 33- Biessels GJ, van der Heide LP, Kamal A, Bleys RL, Gispen WH. Ageing and diabetes: implications for brain function. *Eur J Pharmacol* 2002; 441:1–14.
- 34- Brown MM, Brown GC, Sharma S, Shah G. Utility values and diabetic retinopathy. *Am J Ophthalmol* 1999; 128:324-330.
- 35- Gujar SK, Maheshwari S, Bjorkman-Burtscher I, Sundgren PC. Magnetic resonance spectroscopy. *J Neuroophthalmol* 2005; 25: 217–226.
- 36- Passe TJ, Charles HC, Rajagopalan P, Krishnan KR. Nuclear magnetic resonance spectroscopy: a review of neuropsychiatric applications. *Prog Neuropsychopharmacol Biol Psychiatry* 1995; 19: 541–563.
- 37- Behar KL, den Hollander JA, Stromski ME. High resolution <sup>1</sup>H-NMR study of cerebral hypoxia in vivo. *Proc Natl Acad Sci USA* 1983; 80:4945-4948.
- 38- Berkowitz BA, Bansal N, Wilson CA. Non-invasive measurement of steady-state vitreous lactate concentration. *NMR Biomed* 1994; 7:263-8.
- 39- Rucker JC, Biousse V, Mao H. Detection of Lactate in the Human Vitreous Body Using Proton Magnetic Resonance Spectroscopy. *Arch Ophthalmol* 2003; 121:909-11.
- 40-Çankaya C. (2009). Glokomlu Hastalarda Vitreus sıvısında ve Korpus Genikülatum Lateralede Glutamat ve Diğer Aminoasit Miktarlarının MR-Spektroskopi ile Değerlendirilmesi. Uzmanlık Tezi. İnönü Üniversitesi. Malatya.
- 41- Simmons ML, Frondoza CG, Coyle JT. Immunocytochemical localization of N-acetyl-aspartate with monoclonal antibodies. *Neuroscience* 1991; 45: 37–45.
- 42- Block W, Traber F, Flacke S, Jessen F, Pohl C. In-vivo proton MR spectroscopy of the human brain: assessment of N-acetylaspartate (NAA) reduction as a marker for neurodegeneration. *Amino Acids* 2002; 23: 317–323.



- 43- Demougeot C, Garnier P, Mossiat C, Bertrand N, Giroud M. N-Acetylaspartate, a marker of both cellular dysfunction and neuronal loss: its relevance to studies of acute brain injury. *J Neurochem* 2001; 77: 408–415.
- 44- Boucard CC, Hoogduin JM, van der Grond J, Cornelissen FW. Occipital Proton Magnetic Resonance Spectroscopy (<sup>1</sup>H-MRS) Reveals Normal Metabolite Concentrations in Retinal Visual Field Defects. *PLoS ONE* 2007; 2:222.
- 45- Chan YL, Yeung DK, Leung SF, Cao G. Proton magnetic resonance spectroscopy of late delayed radiation-induced injury of the brain. *J Magn Reson Imaging* 1999; 10:130–137.
- 46- Schuff N, Amend D, Ezekiel F, Steinman SK, Tanabe J. Changes of hippocampal N-acetyl aspartate and volume in Alzheimer's disease. A proton MR spectroscopic imaging and MRI study. *Neurology* 1997; 49:1513–1521.
- 47- Kreis R, Ross BD. Cerebral metabolic disturbances in patients with subacute and chronic diabetes mellitus: Detection with proton MR spectroscopy. *Radiology* 1992; 184: 123–130.
- 48- Biessels GJ, Braun KP, de Graaf RA, van Eijsden P, Gispen WH, Nicolay K. Cerebral metabolism in streptozotocin-diabetic rats: An in vivo magnetic resonance spectroscopy study. *Diabetologia* 2001; 44:346– 353.
- 49- Lai PH, Chen PC, Chang MH, Pan HB, Yang CF, Wu MT. In vivo proton MR spectroscopy of chorea-ballismus in diabetes mellitus. *Neuroradiology* 2001; 43: 525–531.
- 50- Kario K, Ishikawa J, Hoshida S, Matsui Y, Morinari M, Eguchi K, Ishikawa S, Shimada K. Diabetic brain damage in hypertension: role of renin-angiotensin system. *Hypertension* 2005; 45:887–893.
- 51- Modi S, Bhattacharya M, Sekhri T, Rana P, Tripathi RP, Khushu S. Assessment of the metabolic profile in type 2 diabetes mellitus and hypothyroidism through proton MR spectroscopy. *Magn Reson Imaging* 2008; 26:420–425.
- 52- Ajilore O, Haroon E, Kumaran S, Darwin C, Binesh N, Mintz J, Miller J, Thomas MA, Kumar A. Measurement of brain metabolites in patients with type 2 diabetes and major depression using proton magnetic resonance spectroscopy. *Neuropsychopharmacology* 2007; 32:1224–1231.
- 53- Geissler A, Frund R, Scholmerich J, Feuerbach S, Zietz B. Alterations of cerebral metabolism in patients with diabetes mellitus studied by proton magnetic resonance spectroscopy. *Exp Clin Endocrinol Diabetes* 2003; 111:421–427.

- 54- Tallroth G, Ryding E, Agardh CD. The influence of hypoglycaemia on regional cerebral blood volume in type 1 (insulin dependent) diabetes mellitus. *Diabetologia* 1993; 36:530– 535.
- 55- Vincent AM, Brownlee M, Russell JW. Oxidative stress and programmed cell death in diabetic neuropathy. *Annals of the New York Academy of Sciences* 2002; 959:368–383.
- 56- Kumar JS, Menon VP. Effect of diabetes on levels of lipid peroxides and glycolipids in rat brain. *Metabolism* 1993; 42:1435–1439.
- 57- Alkan A, Kutlu R, Hallac T, Sigirci A, Emul M, Pala N. Occupational prolonged organic solvent exposure in shoemakers: Brain MR spectroscopy findings. *Magnetic Resonance Imaging* 2004; 22:707– 713.
- 58- Alkan A, Kutlu R, Kocak G, Sigirci A, Emul M, Dogan S. Brain MR spectroscopy in children with a history of rheumatic fever with a special emphasis on neuropsychiatric complications. *European Journal of Radiology* 2004; 49:224–228.
- 59- Alkan A, Sarac K, Kutlu R, Yakinci C, Sigirci A, Aslan M. Proton MR spectroscopy features of normal appearing white matter in neurofibromatosis type 1. *Magnetic Resonance Imaging* 2003; 21:1049– 1053.
- 60- Bitsch BH, Vougioukas V, Stringaris A, Lassmann H, Frahm J. Inflammatory CNS demyelination: Histopathologic with in vivo quantitative proton MR spectroscopy. *AJNR American Journal of Neuroradiology* 1999; 20:1619–1627.
- 61- Cecil KM, Jones BV. Magnetic resonance spectroscopy of pediatric brain. *Topics Magnetic Resonance Imaging* 2001; 12:435– 452.
- 62- Ross B, Michaelis T. Clinical applications of magnetic resonance spectroscopy. *Magnetic Resonance Quarterly* 1994; 10:191–247.