

**T.C.**  
**İNÖNÜ ÜNİVERSİTESİ**  
**TIP FAKÜLTESİ**  
**RADYOLOJİ ANABİLİMDALI**

**SANTRAL YERLEŞİMLİ AKCİĞER KANSERLERİNİN**  
**DİSTALDEKİ ATELEKTAZİDEN AYIRTEDİLMESİNDE**  
**FIRST-PASS PERFÜZYON BİLGİSAYARLI**  
**TOMOGRAFİNİN YERİ**

**UZMANLIK TEZİ**

**Dr.Mehmet Fatih ERBAY**

**TEZ DANIŞMANI**

**Prof.Dr.Tamer BAYSAL**

**MALATYA 2010**

## İÇİNDEKİLER

<b>İÇİNDEKİLER.....</b>	<b>I</b>
<b>TEŞEKKÜR.....</b>	<b>II</b>
<b>TABLolar DİZİNİ.....</b>	<b>III</b>
<b>ŞEKİLLER DİZİNİ.....</b>	<b>IV</b>
<b>KISALTMALAR.....</b>	<b>V</b>
<b>1.GİRİŞ VE AMAÇ.....</b>	<b>1</b>
<b>2. GENEL BİLGİLER.....</b>	<b>3</b>
2.1 Bronşların ve akciğerlerin embriyolojisi.....	3
2.2 Akciğerlerin anatomisi.....	6
2.3. Akciğer Tümörleri.....	9
2.3.1 Benign Tümörler .....	9
2.3.2 Malign tümörler.....	11
2.3.2.1 Epidemiyoloji.....	11
2.3.2.2 Etyoloji.....	11
2.3.2.3 Sınıflama.....	12
2.3.2.4 Semptom ve bulgular.....	15
2.3.2.5 Tanı Yöntemleri.....	16
2.3.2.6 Yeni Akciğer Kanseri Evreleme Sistemi.....	22
2.4.Perfüzyon BT.....	25
<b>3. GEREÇ VE YÖNTEM .....</b>	<b>30</b>
3.1. Olgular.....	30
3.2. Görüntüleme ve Analiz.....	30
3.3. İstatistiksel Analiz.....	31
<b>4. BULGULAR .....</b>	<b>32</b>
<b>5. TARTIŞMA ve SONUÇ.....</b>	<b>40</b>
<b>6.ÖZET.....</b>	<b>46</b>
<b>7.SUMMARY .....</b>	<b>48</b>
<b>8. KAYNAKLAR .....</b>	<b>49</b>

## TEŞEKKÜR

*Tezimin tüm aşamalarında beni motive ederek hiçbir fedakarlıktan kaçınmayıp tecrübelerini benimle paylaşan çok değerli hocam ve tez danışmanım Sn. Prof. Dr. Tamer Baysal'a teşekkürlerimi sunuyorum.*

*Asistanlık eğitimim boyunca bana mesleğimi öğreten ve sevdiren değerli hocalarım Prof. Dr. Kaya Saraç, Prof. Dr. Tamer Baysal, Prof. Dr. Alpay Alkan, Prof. Dr. Ramazan Kutlu, Prof. Dr. Ahmet Sığircı, Doç. Dr. Gülnur Erdem ve Yrd. Doç. Dr. Metin Doğan'a emeklerinden dolayı teşekkür ederim.*

*Birlikte çalıştığım tüm asistan arkadaşlarıma her şey için teşekkür ederim.*

*Tezimin istatistiksel analizinde yardımcı olan Sn. Prof. Dr. Saim Yoloğlu'na teşekkür ederim.*

*Tez hastalarımın çekiminde emeği geçen BT teknisyeni arkadaşlarıma, her konuda desteklerini esirgemeyen tüm teknisyen ve personel arkadaşlarıma teşekkür ederim.*

*Son olarak; büyük fedakarlıklarla beni yetiştirip bu günlere gelmemi sağlayan anne ve babama, vakitlerinden çalmama rağmen bana gösterdikleri sabır için değerli eşim Lale ve canım kızım Beray'a sonsuz teşekkürlerimi sunuyorum.*

## TABLolar LİSTESİ

<b>Tablo 1.</b> Sağ ve sol akciğer bronkopulmoner segmentleri.....	7
<b>Tablo 2.</b> Malign epitelyal tümörlerin histolojik sınıflaması.....	12
<b>Tablo 3.</b> Akciğer kanserinde başvuru semptomları.....	15
<b>Tablo 4.</b> TNM'ye göre evreleme (2009).....	24
<b>Tablo 5.</b> Kitlelerin histolojik tanılarına göre ortalama BF, BV, TTP ve MTT Değerleri.....	33
<b>Tablo 6.</b> Kitle histolojik tanılarına konsolidasyonların göre ortalama BF, BV, TTP ve MTT değerleri.....	34



## ŞEKİLLER LİSTESİ

<b>Şekil 1.</b> Gelişmekte olan solunum sistemi ile farengal aygıtın ilişkilerini gösteren 4 haftalık embriyonun lateral görüntüsünün çizimi ve embriyonun kranyal yarısının sagittal kesitinin basit çizimi.....	3
<b>Şekil 2.</b> Perikardiyoperitoneal kanalların medial duvarlarına yapışık olan splankik mezenkimin içine doğru gelişmekte olan akciğerlerin büyümesini gösteren çizimler.....	4
<b>Şekil 3.</b> Bronş ve akciğerlerin gelişiminde birbirini izleyen evreler .....	5
<b>Şekil 4.</b> Akciğerlerin gelişim evreleri.....	6
<b>Şekil 5.</b> Sağ ve sol akciğer segmentleri.....	8
<b>Şekil 6.</b> Kitle ve konsolidasyona ait TTPo ve MTTTo parametrelerinin karşılaştırılması	32
<b>Şekil 7.</b> Kitle ve konsolidasyona ait BFo ve BVo parametrelerinin karşılaştırılması.....	33
<b>Şekil 8.</b> Kitlelerin histolojik tanıları yönünden karşılaştırılması.....	33
<b>Şekil 9.</b> Kitlelerin histolojik tanılarına göre konsolidasyonların karşılaştırılması.....	34
<b>Şekil 10.</b> Konsolidasyona ait perfüzyon haritaları.....	35
<b>Şekil 11.</b> Kitleye ait perfüzyon haritaları.....	36
<b>Şekil 12 .</b> Konsolidasyon ve kitleye ait perfüzyon haritaları.....	37
<b>Şekil 13 .</b> Konsolidasyona ait perfüzyon haritaları.....	38
<b>Şekil 14.</b> Kitleye ait perfüzyon haritaları.....	39

## KISALTMALAR LİSTESİ

<b>ADC</b>	: Apparent diffusion coefficient
<b>BT</b>	: Bilgisayarlı tomografi
<b>DAG</b>	: Difüzyon ağırlıklı görüntüleme
<b>MRG</b>	: Manyetik rezonans görüntüleme
<b>PET</b>	: Pozitron emisyon tomografi
<b>ROI</b>	: Region of interest
<b>T1A</b>	: T1 ağırlıklı MRG
<b>T2A</b>	: T2 ağırlıklı MRG
<b>SPECT</b>	: Single Photon Emission Tomography
<b>BV</b>	: Blood volume
<b>BF</b>	: Blood flow
<b>TTP</b>	: Time to peak
<b>MTT</b>	: Mean transit time
<b>PS</b>	: Permeability surface area product
<b>PEI</b>	: Peak enhancement intensity
<b>KHAK</b>	: Küçük hücreli akciğer kanseri
<b>KHDAK</b>	: Küçük hücreli dışı akciğer kanseri
<b>FDG</b>	: Florodeoksiglukoz
<b>HU</b>	: Hounsfield Unit
<b>MDBT</b>	: Multidedektör bilgisayarlı tomografi
<b>IRF</b>	: İmpuls rezidü fonksiyonu
<b>LEMS</b>	: Lambert-Eaton miyastenik sendrom

## 1. GİRİŞ

Günümüzde akciğer kanserinin tespiti, evrelemesi ve takiplerinde invaziv olmayan fonksiyonel görüntüleme yöntemleri gittikçe artan bir şekilde klinik rutin uygulamalarda yerini almıştır [1]. Multislice BT'nin kullanıma girmesi ile belirgin olarak daha kısa sürede görüntü elde edilerek ince kesit toraks incelemeleri yapılabilmektedir [2-4]. Son yıllarda perfüzyon BT uygulaması, doku vasküleritesinin fonksiyonel olarak değerlendirilmesine olanak tanıyan ümit verici bir BT teknolojisidir (Kambadokone). Klinik ve araştırma uygulamalarına yönelik geniş bir yelpazeye sahip perfüzyon BT, özellikle serebral inme geçiren hastaların değerlendirilmesinde hızlı görüntüleme zamanı ve görüntü işleme özelliği ile serebral vasküleritenin fonksiyonel ve yapısal değerlendirilmesinde tercih edilen modalite konumuna gelmiştir [5]. Perfüzyon BT, serebrovasküler değerlendirmenin dışında onkoloji alanında da, artan oranda kullanılmaktadır. Onkolojideki klinik uygulamaları arasında benign-malign ayırımına yönelik lezyon karakterizasyonu, okült malignitelerin tanımlanması, tümör vasküleritesine dayalı prognostik öngörü ve çeşitli tedavi yöntemlerinin terapötik etkinliklerinin değerlendirilmesi gibi uygulamalar yer alır [6].

Akciğer kanseri tüm dünyada kansere bağlı ölüm nedenlerinin başında gelmektedir [4]. Akciğer kanserlerinde tedavi yöntemlerinden biri güncel radyoterapi uygulaması, tümöral dokunun daha iyi bir şekilde hedeflenmesini ve bu sayede çevre normal dokuların maruz kaldığı gereksiz radyasyon dozunu azaltmayı amaçladığından, santral yerleşimli bir tümöral kitlenin, kollabe akciğer segmentinden ayrımı önem taşımaktadır [7]. Bu amaçla günümüz radyoterapi uygulamalarında bilgisayarlı

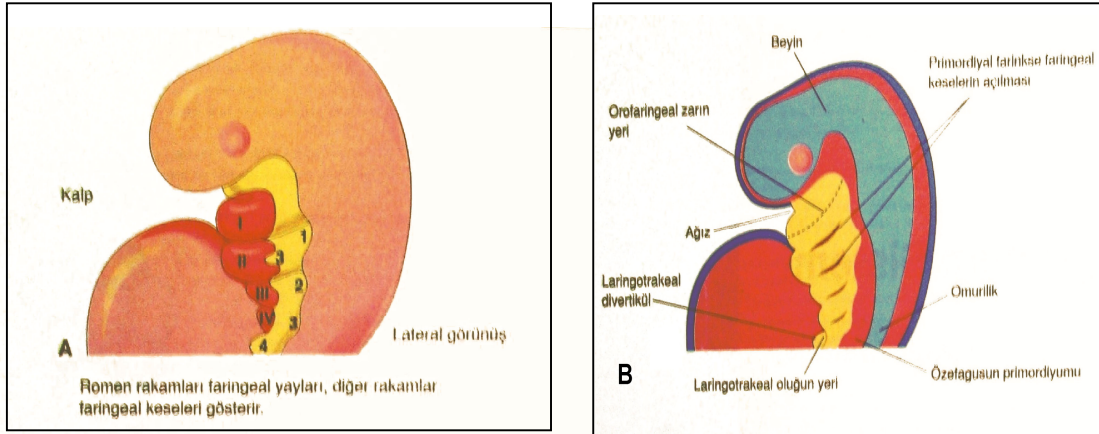
tomografi (BT), manyetik rezonans görüntüleme (MRG) ve pozitron emisyon tomografi (PET) gibi yöntemler kullanılmaktadır. Radyoterapi uygulamalarında üzerinde durulan önemli hususlardan biri tümör dokusu ile distalindeki konsolidasyon alanının birbirlerinden ayrımıdır. Bu ayrımın sözü edilen konvansiyonel yöntemlerle yapılması her zaman mümkün olmamaktadır.

Bu çalışmada distalde atelektazi/konsolidasyonu olan santral yerleşimli akciğer kanserlerinde, santral kitle ile postobstrüktif atelektazi/konsolidasyonun first-pass bilgisayarlı tomografi perfüzyon parametreleri kullanılarak ayırtedilmesi amaçlanmıştır. Bu ayrımın yapılabilmesi ile kitlenin hedeflenen düzeyde radyasyona maruz kalması ve konsolidasyon alanının gereksiz radyasyondan korunması sağlanacaktır.

## 2. GENEL BİLGİLER

### 2.1 Bronşların ve akciğerlerin embriyolojisi

Embriyonel hayatın 4.haftasında alt solunum yapıları (larinks,trakea,bronşlar ve akciğerler) oluşmaya başlar. Solunum primordiyumu, ilkel farinksin ön duvarının kaudal ucunda orta hatta 26-27'nci günlerde sulcus laryngotrachealis-laringotrakeal oluk olarak görülür (Şekil 1). Trakeobronkial ağacın bu primitif şekli, dördüncü farengeal kese çifti kaudalinde gelişmektedir.



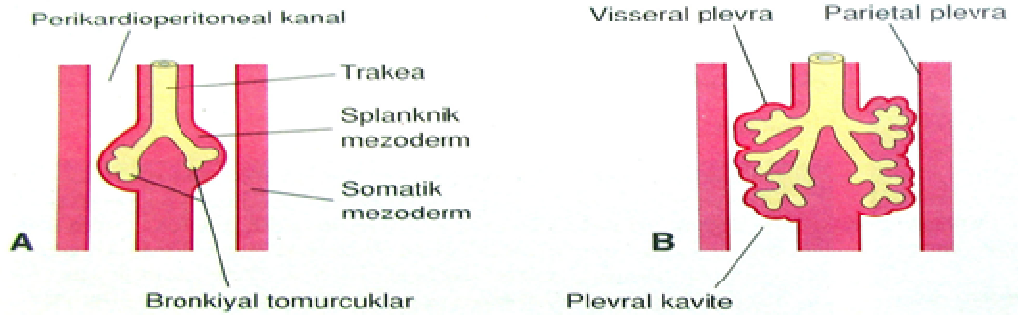
**Şekil 1.** A- Gelişmekte olan solunum sistemi ile farengeal aygıtın ilişkilerini gösteren 4 haftalık embriyonun lateral görüntüsünün çizimi. B- Embriyonun kranial yarısının sagittal kesitinin basit çizimi

Laringotrakeal oluğun endodermal döşemesi larinks, trakea ve bronşların epitelyum ve bez yapıları ile birlikte akciğerlerin epiteli oluşturur. Bu yapılardaki bağ

dokusu, kıkırdak ve düz kaslar ise önbarsak çevresindeki splankik mezodermden gelişir [8].

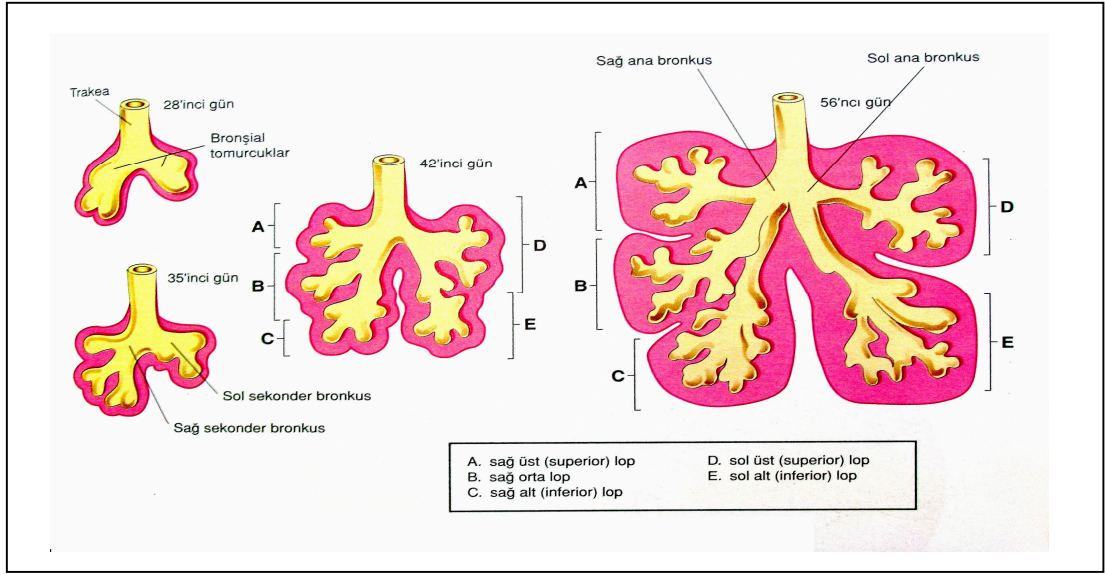
4. hafta sonuna gelindiğinde laringotrakeal oluk, ön barsağın kaudal ucunda ventralde yerleşik, kese şeklinde bir laringotrakeal divertikulum oluşturacak şekilde bir kabartı meydana getirmiştir. Bu kabartı, uzadıkça splankik mezoderm ile sarılır ve distal ucu akciğer tomurcuğunu oluşturmak üzere genişler.

5. haftanın başında laringotrakeal tüpün kaudal ucunda gelişen akciğer tomurcuğu, kısa süre sonra bronş tomurcukları olarak adlandırılan iki ayrı keseye ayrılmaya başlar. Oluşan bu tomurcuklar plevral boşlukların primordiyumları olan perikardiyoperitoneal kanalların içerisinde lateral yönde gelişim gösterir (şekil 2). Bronşial tomurcuklar kendilerini kuşatan splankik mezoderm ile birlikte, bronşlara ve daha sonra akciğer içindeki dallarına farklılaşırlar (Şekil 3).



**Şekil 2.** Perikardiyoperitoneal kanalların medial duvarlarına yapışık olan splankik mezenkimin içine doğru gelişmekte olan akciğerlerin büyümesini gösteren çizimler A- 5.hafta B- 6.hafta

Her bir bronşial tomurcuk kısa süre içinde büyüyerek birer 'primer bronş' ya da 'ana bronş' meydana getirir. Bu aşamadan sonra her bir primer bronştan da sekonder bronşları oluşturacak iki yeni bronş tomurcuğu meydana gelir. Sağ alt sekonder bronş da kısa süre sonra iki bronşa ayrılır. Sekonder bronşlar, gelişmekte olan akciğer loblarını desteklerler. Her bir bronş yapısı dallanmaya devam ederek 'segmental bronşları' meydana getirirler. Segmental bronşların her biri ise, kendini kuşatan mezenkim yapısı ile birlikte, bronkopulmoner segmentin başlangıç yapısını oluşturur. Bu dallanma işlemi 17 sıra boyunca devam eder. Ayrıca doğum sonrasında da yaklaşık 24 sıra oluncaya kadar ek hava yolları oluşumunu sürdürür [8].



**Şekil 3.** Bronş ve akciğerlerin gelişiminde birbirini izleyen evreler

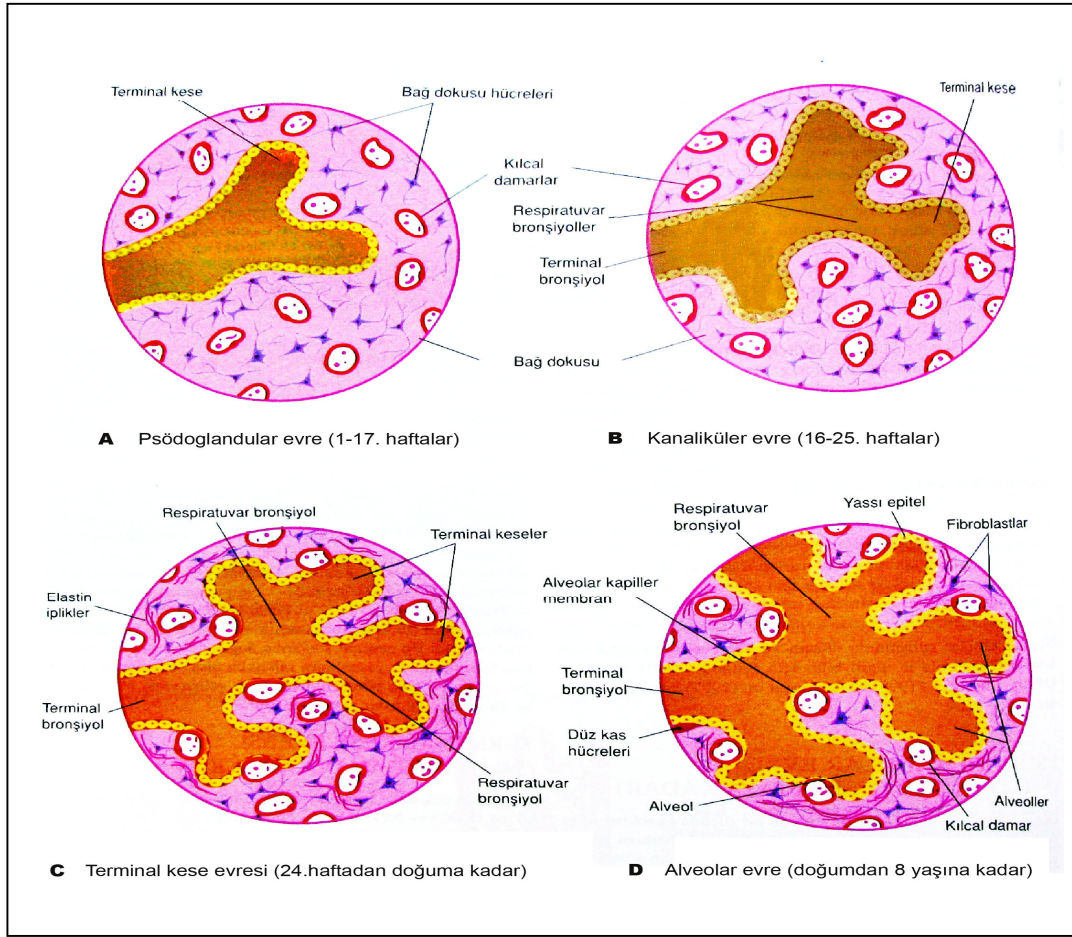
Akciğerlerin gelişimi 4 evrede incelenir :

**1) Psödoglandüler evre (5.-17. haftalar arası) :** Bu evrede bronşlar ve terminal bronşlar oluşur.

**2) Kanaliküler evre (16.-25. haftalar arası) :** Oluşan bronş ve terminal bronşların lümenleri genişler, respiratuar bronşiooller ve alveolar kanallar gelişir. Bu evrede akciğer dokusu damardan zengin bir yapı haline gelir.

**3) Terminal kese evresi (24. haftadan doğuma kadar) :** Alveolar kanallardan terminal keseler (primordiyal alveollar) oluşmaya başlar. Başlangıçta kübik epitel ile kaplı olan terminal keselerde, yaklaşık 26. haftada kübik epitel incelerek yerini yassı epitele bırakmaya başlar. Alveolar epitelin çevresinde kılcıl damar ağları oluşur.

**4) Alveolar evre (geç fetal dönemden 8. yaşa kadar) :** Akciğer gelişiminin son evresi olan bu periyotta, respiratuar bronşioollerin ve ilkel alveollerin sayıları artar. Karakteristik olgun alveolar yapı postnatal döneme kadar oluşmaz. Alveollerin yaklaşık %95'i doğum sonrası dönemde gelişir [8].



Şekil 4. Akciğerlerin gelişim evreleri

## 2.2 Akciğerlerin anatomisi

Akciğerler solunum fonksiyonunun hayati organlarıdır. Kalp ve diğer mediastinal yapıların her iki yanında yerleşik konumdadırlar. Her bir akciğer, hilumda kalp ve trakea ile pulmoner ligamentlere tutunma yerleri hariç diğer kısımlarda plevral kavite içerisinde serbest olarak bulunur [9].

Akciğerler koni şeklinde organlar olup üzeri visseral plevra ile kaplıdır. **Apeks pulmonis** denilen akciğerin tepe kısmı klavikula'nın 2.5 cm üstüne boyun köküne doğru uzanmaktadır. **Basis pulmonis** denilen taban kısımları konkav bir yapıya sahip olup diafragma üzerine oturmuştur. **Facies costalis** denilen dış yüzler konvektir ve göğüs duvarının konkavlığına uyum sağlar. Konkav bir yapıya sahip olan **facies mediastinalis** üzerinde ise mediastinal yapıların yapmış olduğu izler mevcuttur. Bu yüzün ortasında **radix pulmonis**'te bulunan bulunan bronşların, damar ve sinirlerin giriş çıktığı **hilus pulmonis** bulunur [10].

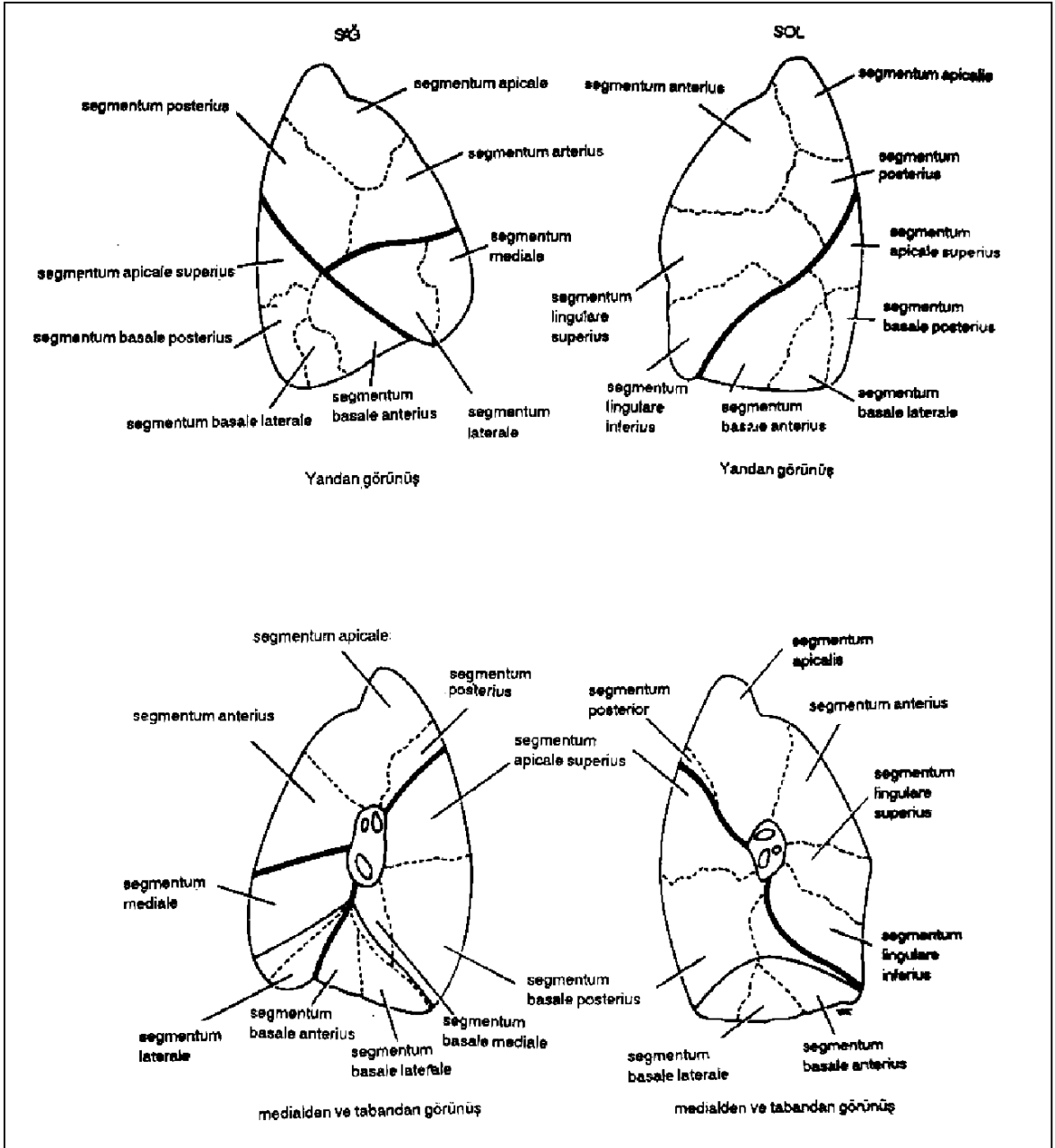


Sağ akciğer sola göre biraz daha büyük olup **fissura obliqua** ve **fissura horizontalis** denilen fissürler ile üst, orta ve alt loblara ayrılır. Fissura obliqua, facies costalis'in alt kenarında posteriyora ve superiyora doğru uzanarak apeksinin yaklaşık 6 cm altında akciğerin arka kenarında sonlanır. Fissura horizontalis ise facies costalis üzerinde yatay olarak seyrederek 4. kıkırdak kosta hizasında orta aksiler hattı çaprazlar. Bu şekilde her iki fissür arasında üçgen şeklinde alt lob oluşur. Sol akciğerde ise fissura horizontalis bulunmamaktadır. Fissura obliqua ile alt ve üst loblara ayrılır [10].

Akciğerler anatomik, fonksiyonel ve cerrahi olarak her biri ayrı bir birim olan bronkopulmoner segmentlerden oluşurlar. Sağ ve sol akciğer içerisinde 10 adet segment bulunur (Şekil 4). Bağ dokusu ile çevrili olan bu bronkopulmoner segmentler bir akciğer lobunun alt grubunu oluştururlar. Her bir bronkopulmoner segmentin kendine ait bir segmental bronşu, bir segmental arteri, lenf damarları ve otonom sinirleri vardır. Venöz drenajları ise komşu bronkopulmoner segmentler arasında, çevreleyen bağ dokusu içerisinde yer alan segmental ven ile sağlanır [10]. Temel bronkopulmoner segmentler aşağıdaki tabloda gösterilmiştir (Tablo 1).

**Tablo 1. Sağ ve sol akciğer bronkopulmoner segmentleri**

<b><i>SAG AKCIĞER</i></b>	<b><i>SOL AKCIĞER</i></b>
<b><i>Lobus superior</i></b>	<b><i>Lobus superior</i></b>
1. Bronchus segmentalis apicalis	1. Bronchus segmentalis apicalis
2. Bronchus segmentalis posterior	2. Bronchus segmentalis posterior
3. Bronchus segmentalis anterior	3. Bronchus segmentalis anterior
<b><i>Lobus medius</i></b>	4. Bronchus lingularis superior
4. Bronchus segmentalis medialis	5. Bronchus lingularis inferior
5. Bronchus segmentalis lateralis	
<b><i>Lobus inferior</i></b>	<b><i>Lobus inferior</i></b>
6. Bronchus segmentalis apicalis (superior)	6. Bronchus segmentalis apicalis (superior)
7. Bronchus segmentalis basalis medialis	7. Bronchus segmentalis basalis medialis
8. Bronchus segmentalis basalis anterior	8. Bronchus segmentalis basalis anterior
9. Bronchus segmentalis basalis lateralis	9. Bronchus segmentalis basalis lateralis
10. Bronchus segmentalis basalis posterior	10. Bronchus segmentalis basalis posterior



Şekil 5. Sağ ve sol akciğer segmentleri [10]

## 2.3. Akciğer Tümörleri

### 2.3.1 Benign Tümörler

Bütün akciğer tümörlerinin oldukça düşük bir kısmını (%1.2-2) oluşturan benign kitleler çoğunlukla asemptomatik seyirli olup uzun yıllar değişmeden kalabilirler. Yavaş büyüyen bu tümörler genellikle insidental olarak saptanırlar. Tümörün lokalizasyonu, klinik ve radyolojik bulguları belirler.

Santralde endobronşial yerleşimli benign tümörler ise semptomatik olup öksürük, nefes darlığı, hemoptizi, atelektazi ve rekürren pnömoni ataklarına sebebiyet verirler. Sert çekilen röntgenogramlarda bronşial hava sütununda daralma ya da dolum defekti şeklinde izlenebilirler. Atelektazi, pnömoni veya çek-valv tipi obstrüksiyona neden oldukları takdirde bunlara ait dolaylı bulgular göğüs grafilinde saptanabilir.

Periferde lokalize parankimal kitleler ise semptom vermezler ve göğüs röntgenogramlarında pulmoner nodül şeklinde saptanabilirler. Lezyonların düzgün kenarlı olması, periyodik takip grafilinde yavaş büyüme paternine sahip olmaları benign kitlelere ait özelliklerdir. Nodüller içerisinde farklı karakterde kalsifikasyonlar saptanabilir. Homojen, santral yerleşimli, lameller ya da patlamış mısır tarzında olanlara benign lezyonlarda rastlanırken, santral dışı yerleşimli veya çok sayıda küçük kalsifikasyonlar genellikle malign lezyonlarda saptanırlar [11].

BT incelemesinde tümör içerisinde yağ dansitesinde değerlerin saptanması lipom veya hamartomu düşündürür. Dinamik kontrastlı çalışmada lezyon dansitesinin 20 HU' in altında olması benignite lehinedir. Ancak benignite lehine değerlendirilen bulguların varlığında bile, akciğer kanserinin yüksek mortalitesi nedeniyle, lezyonun mutlaka histopatolojik tanısının yapılması gerektiği görüşü günümüzde yaygın olarak kabul edilmektedir [11].

Hamartomlar benign akciğer tümörlerinin en sık görülen formu olup rutin otopsilerin %2 sinde saptanırlar. Erkeklerde, kadınlara oranlara 2 kat sıklıkla görülür. Tüm soliter nodüllerin yaklaşık %5-10 unu hamartomlar oluşturur. Hamartom terimi gelişimsel bir anormalliği düşündürse de, mevcut görüş bu kitlelerin gerçek neoplazm olduğu yönündedir; hatta hamartom yerine “benign mezenkimoma” teriminin kullanılması önerilmektedir. Malign dönüşüm son derece nadirdir. Periferik hamartom

tipik olarak apı 3 cm'den küçük, sıklıkla lobüle, keskin konturlu ve iyi sınırlıdır. Seri radyografik incelemelerde yavaş büyüme paterni izlenebilir. Düz grafilerde vakaların yaklaşık %10-15'inde karakteristik "patlamış mısır" paterninde kalsifikasyon izlenebilir. Kalsifikasyon varlığı BT incelemelerinde daha iyi saptanır. Yüksek rezolüsyonlu BT, hamartomların %50 den fazlasında tanısallık olup kartilaj (kalsifikasyon var ya da yok) ve tümör içerisindeki yağ birikimlerine bağlı fokal düşük atenuasyon alanları karakteristik görüntüleme özelliklerini oluştururlar. Vakaların çoğunda tanı genellikle transtorasik ince iğne aspirasyon biyopsisi, bazen de bronkoskopik transbronşial biyopsi ile konulur. Tüm bronkopulmoner hamartomların lokalizasyon bakımından ayrı bir alt grubu endobronşial hamartomlar olup bütün vakaların yaklaşık %10-20'sini oluştururlar. Santral bronş içerisinde genellikle polipoid yapıda lezyonlardır. Tanı ve tedavisi genellikle bronkoskopik yöntemle sağlanır [12].

İntrapulmoner lipomalar hemen daima endobronşial lokalizasyonda görülmekle birlikte parankimal yerleşimli lezyonlar da bildirilmiştir [12-15]. Parankimal tümör soliter nodül olarak ortaya çıkabilir ve bilgisayarlı tomografi incelemesinde yağlı içeriğinden dolayı düşük atenuasyon alanı şeklinde tanımlanabilir [12].

Hamartom ve lipomalar dışında akciğerin benign karakterli diğer mezenkimal orjinli tümörleri ise leiomyoma, fibroma ve sinir kılıfı tümörleri, granüler hücreli tümör, kemodektoma, meningoteloid nodüller, trakeobronkopatia osteokondroplastika ve benign berrak hücreli tümör şeklinde sıralanabilir [16].

Benign epitelyal orjinli tümörler ise submukozal glandlardan kaynaklanan tümörler, sklerozan pnömositoma, alveolar adenoma ve skuamöz papilloma olarak sınıflandırılırlar. Bu tümörlerden alveolar adenomalar ileri yaşta akciğer periferinde ortaya çıkan iyi sınırlı kitlelerdir. Total eksizyon sonrası genellikle nüksetmezler. Skuamöz papillomalar ise en sık larinkste ortaya çıkan ancak trakea veya büyük bronşlara ve çok nadiren de akciğerin distal segmentlerine uzanabilen tümörlerdir. Soliter veya multipl sayıda olabilen lezyonların incelemesinde human papilloma virüs tip 6 ve 11 tanımlanmıştır [16].

## **2.3.2 Malign tümörler**

### **2.3.2.1 Epidemiyoloji**

Akciğer kanseri 20. yüzyılın başlarında nadir görülen bir hastalık iken, sigara kullanım alışkanlığının yaygınlaşması ile dünyada en sık görülen kanser türü haline gelmiştir. Tüm dünyada kanser vakalarının %12.8'inden ve kansere bağlı ölümlerin %17.8'inden akciğer kanseri sorumludur [17]. Tüm dünyadaki yeni tanı alan vakaların yaklaşık yarısı (%52) gelişmiş ülkelerdedir. Erkeklerde kadınlara göre hemen hemen 3 kat daha sık görülür [18]. Halk arasındaki bir yanlış görüş, meme kanserinin kadınlarda en fazla ölüme neden olan kanser türü olduğu yönündedir. Bununla birlikte Birleşik Devletlerde kadın popülasyonda kansere bağlı ölümlerin %25'i akciğer kanserine bağlı olarak gerçekleşmektedir [19]. Avrupa, Kuzey Amerika ve Avustralya/Yeni Zelanda, erkeklerde akciğer kanseri insidansı ve mortalitesinin en yüksek olduğu coğrafyalar olarak göze çarpmaktadır. Kadınlarda ise insidans ve mortalitenin en yüksek olduğu yerler sırasıyla Kuzey Amerika, kuzey-batı Avrupa ülkeleri olarak sayılabilir [18]. Kadınlarda sigara kullanım alışkanlığındaki artışa bağlı Doğu Avrupa ülkeleri ve ülkemizde akciğer kanseri sıklığı giderek artmaktadır. Ülkemizde Sağlık Bakanlığı'nın tüm sağlık kuruluşlarında tanı alan kanser olgularının kaydedildiği pasif kanser kayıt sistemi verilerine göre akciğer kanseri insidansı 11.5/100000'dir [17].

### **2.3.2.2 Etyoloji**

Akciğer kanseri gelişiminde en önemli risk faktörü aktif sigara içimidir. Kanser gelişim riski ile sigara içim süresi, günlük içilen sigara sayısı, inhalasyon derecesi ve sigara içmeye başlama yaşı arasında açık bir doz-cevap ilişkisi vardır. Aktif içiciliğin yanısıra, ilk olarak 1980'lerin başlarında yapılan birçok çalışma ile pasif içiciliğin de akciğer kanseri gelişme riskini artırdığı gösterilmiştir [18]. Etyolojik neden olarak tek başına sigara kullanımı tüm dünyada akciğer kanseri vakalarının yaklaşık %90'ından sorumlu tutulmaktadır. Hiç sigara kullanmayanlara göre sigara kullanıcılarının akciğer kanseri gelişim riski 20 kat oranında artış göstermektedir [20].

Bazı antioksidan etkili mikrobelerin antikanserojenik aktiviteye sahip olabilecekleri gerçeğine dayanarak diyetin akciğer kanseri gelişimindeki olası rolü günümüzde araştırma konusudur. Sebze ve meyveler, antioksidan mikrobelerin en önemli diyetel kaynaklarıdır. Yapılan vaka kontrol ve prospektif kohort çalışmalarına

göre diyetlerinde yüksek oranda meyve ve sebze bulunduran bireylerin akciğer kanseri gelişme riski, bunları daha düşük oranda alanlarla kıyaslandığında azalma göstermektedir. Akciğer kanserine neden olduğu gösterilen diğer risk faktörleri arasında ise mesleki maruziyetler (kömür, arsenik, kromyum, nikel, asbest), radyasyon ve atmosferik hava kirliliği gibi nedenler yer alır. Bu risk faktörlerinin her biri akciğer kanseri gelişiminde bağımsız birer etken olmakla birlikte sigara içimi ile birlikte olduklarında kanser riskini sinerjistik olarak artırmaktadırlar [20].

Tüberküloz, bronşektazi, pnömoni, abse, pulmoner emboli ve interstisyel akciğer hastalıkları gibi skatrizan hastalıklarda skar dokusunun kanser gelişimine zemin hazırladığı ve akciğer tüberkülozu geçiren bireylerde akciğer kanseri gelişme riskinin normal popülasyona göre 8 kat fazla olduğu belirtilmektedir [21].

### 2.3.2.3 Sınıflama

Akciğer tümörlerinin histolojik sınıflaması Dünya Sağlık Örgütü tarafından 2004 yılında yeniden düzenlenmiştir [22]. Aşağıda malign epitelyal tümörlerin sınıflaması verilmiştir (Tablo 2).

**Tablo 2. Malign epitelyal tümörlerin histolojik sınıflaması**

<b>Skuamöz hücreli karsinom</b>	<b>Adenoskuamöz karsinom</b>
Papiller	<b>Sarkomatoid karsinom</b>
Berrak hücreli	Pleomorfik karsinom
Küçük hücreli	İğ hücreli karsinom
Bazaloid	Dev hücreli karsinom
<b>Küçük hücreli karsinom</b>	Karsinosarkom
Kombine küçük hücreli karsinom	Pulmoner blastom
<b>Adenokarsinom</b>	<b>Karsinoid tümör</b>
Adenokarsinom, mikst subtip	Tipik karsinoid
Asiner adenokarsinom	Atipik karsinoid
Papiller adenokarsinom	<b>Tükrük bezi tipindeki karsinom</b>
Bronkoalveoler karsinom	Mukoepidermoid karsinom
Müsinöz	Adenoidkistik karsinom
Nonmüsinöz	Epitelyal-miyoepitelyal karsinom
Mikst	<b>Preinvaziv lezyonlar</b>
Müsin salgılayan solid adenokarsinom	Skuamöz hücreli insitu karsinom
Fetal	Atipik adenomatöz hiperplazi
Kolloid	Diffüz idiyopatik pulmoner
Müsinöz kistadenokarsinom	nöroendokrin hücre hiperplazisi
Taşlı yüzük adenokarsinom	
Berrak hücreli adenokarsinom	
<b>Büyük hücreli (BH) karsinom</b>	
BH Nöroendokrin karsinom	
BH Kombine nöroendokrin karsinom	
Bazaloid karsinom	
Lenfoepitelyoma benzeri karsinom	
Berrak hücreli karsinom	
Rabdoid fenotipinde BH karsinom	

Bronşial karsinomların üçte ikisi bronşlardan köken alırlar ve santral yerleşimlidir. Santral yerleşimli olanlar erken semptom verirler ancak hızla bölgesel lenf nodlarına yayıldıklarından cerrahi müdahale yapılamamaktadır. Periferik tip bronşial karsinomlarda ise cerrahi girişim daha kolay olmakla birlikte geç semptom verdiklerinden tanı genellikle gecikir [23].

Akciğer kanserlerinin %90-95'ini skuamöz hücreli karsinom, adenokarsinom, büyük hücreli karsinom ve küçük hücreli karsinom oluşturur. Bunlardan skuamöz ve küçük hücreli karsinomlar daha çok akciğerin santral kesimlerinde, diğerleri ise periferinde yerleşirler.

### ***Küçük Hücreli Akciğer Kanseri***

Küçük hücreli akciğer kanseri tüm akciğer kanserlerinin yaklaşık %15 ile 20'sini oluşturur. Sigara kullanımı ile arasında kuvvetli bir ilişki vardır ve hiç sigara içmeyenlerde neredeyse hiç görülmez. Uygunsuz ADH salınımı, ektojik kortikotropin sekresyonu ve Lambert-Eaton miyastenik sendromu (LEMS) gibi paraneoplastik sendromlara en sık yol açan kanser türüdür [19]. Agresif tümörler olup sıklıkla jeneralize semptomlarla birlikte erken metastaz yapma eğilimindedirler [24]. Santral yerleşimli olanlar ana bronşlar ya da lobar bronşlardaki nöroendokrin hücrelerden köken alan en malign akciğer kanseri tipidir. Tümörlerin büyük bir bölümü intrabronşiyal uzanımdan ziyade bronş duvarı dışına yayılarak, klinik belirti vermeden önce lenfatik ve vasküler invazyon yapar. Hematojen yolla tüm vücuda hızla yayılır. Başlangıçta kemoterapiye cevap veren bu tümörlerde daha sonra ilaç direnci gelişir. Hilumda veya hiluma komşu kitle şeklinde sıklıkla prezente olurlar ve mediastinal invazyon yapabilirler [25,26].

### ***Küçük Hücreli Dışı Akciğer kanserleri***

#### ***Adenokarsinom***

Birçok ülkede akciğer adenokarsinomu en sık görülen histopatolojik tiptir ve son 30 yılda insidansı artış göstermiştir. Erken evre adenokarsinomlu hastaların çoğu asemptomatik olup en sık başlangıç bulgusu, rutin bir radyolojik incelemede saptanan

periferal bir nodül şeklindedir. Daha önceleri periferik adenokarsinomlardaki santral skar dokusunun, akciğerde eskiden var olan bir lezyona ait olabileceği düşünülmekteydi. Kronik pulmoner fibrozisle sonuçlanan birçok durum sonradan kansere neden olabilmekle beraber günümüzde, çoğu skar dokusunun tümöral dokunun gelişimi sırasında gelişen desmoplastik reaksiyonun bir sonucu olduğu düşünülmektedir [27]. Adenokarsinomlar tüm akciğer kanserlerinin % 31'ini oluştururlar. Tipik olarak 4 cm'den küçük çapta periferik yerleşimli lezyonlardır. Sadece % 4'ünde kavitasyon saptanır. Direkt grafide vakaların % 51'inde hiler veya hiler-mediastinal tutulum izlenir [26]. Yakın zamanda yapılan bir çalışmaya göre adenokarsinomların BT'de iki karakteristik görünüm paterni tanımlanmıştır. Bunlardan birincisi yavaş büyüyen lokalize buzlu cam opasitesi (ikiye katlanma zamanı >1yıl), diğeri ise hızlı büyüyen solid kitle (ikiye katlanma zamanı <1 yıl) şeklindedir [27].

### ***Bronkoalveolar karsinom***

Noninvaziv bir tümör olan bronkoalveolar karsinom adenokarsinomun bir alt tipidir ve tüm akciğer kanserlerinin % 3'ünü oluşturur [25]. Tümör, çevre bronşiol ve alveol duvarları boyunca destrüksiyon yapmadan büyür [28]. En sık, % 41 oranında soliter pulmoner nodül veya kitle şeklinde, ikinci olarak % 36 oranında multisentrik veya difüz hastalık şeklinde ve son olarak % 22 oranında lokalize parankimal konsolidasyon alanı olarak 3 farklı şekilde prezente olabilir [26].

### ***Skvamöz Hücreli kanser***

Tüm akciğer kanserlerinin % 30' unu oluştururlar [29]. Daha sık santralde lokalize tümörler olup 4 cm'nin üzerinde çapa ulaşabilirler. Vakaların yaklaşık % 82'sinde kavitasyon görülebilir ve santral yerleşimlerine bağlı olarak sıklıkla lobar veya segmental kollapsa neden olurlar [26]. Genellikle hızlı ve lokal büyüyen, geç dönemde metastaz yapan tümörlerdir. Sigara içimi ile güçlü ilişkisi vardır. Santral yerleşimleri ve rekürren laringeal sinirin tutulumuna bağlı semptomlar verir. Periferik yerleşimli olduklarında göğüs duvarı invazyonuna ve pancoast sendromuna neden olabilirler [25].



### ***İndiferansiye Büyük Hücreli Karsinom***

Tüm akciğer kanserlerinin % 9'unu oluşturur. Küçük hücreli dışı kanserlerden çok net ayırt edilemezler. Histolojik olarak adenokarsinomatöz veya skuamöz diferansiasyon dışlandıktan sonra tanı konulur [29]. Oldukça hızlı gelişen tümör, büyük boyutlara ulaşır ve erken dönemde mediasten ve beyine metastaz yapar [26]. Genellikle periferik yerleşimli olup % 70 oranında 4 cm'den büyük boyuttadırlar. Sigara ile yakından ilişkilidir [25].

#### **2.3.2.4 Semptom ve bulgular**

Akciğer kanserinin semptomları spesifik olmayabilir, bu nedenden dolayı birçok hastada tanının konulması gecikmekte ve hastalık ileri evrelerde teşhis edilmektedir (Tablo 3). Aşağıdaki tabloda hastaların başvuru nedeni olan semptomlardan bazıları görülme yüzdelerine göre verilmektedir [19].

**Tablo 3.** Akciğer kanserinde başvuru semptomları

<b>Semptomlar</b>	<b>Hasta yüzdesi</b>
Öksürük	45-75%
Kilo kaybı	8-68%
Dispne	37-58%
Hemoptizi	27-57%
Göğüs ağrısı	27-49%
Ses kısıklığı	2-18%

Birçok semptom nonspesifiktir; bununla birlikte klinisyen hastanın hikayesinden yola çıkarak akciğer kanserinden şüphelenecek ipuçlarını elde edebilir. Örneğin çoğu sigara tiryakisinde öksürük vardır ancak akciğer kanserli hastalar hastaneye genellikle öksürüğün karakterinde değişiklik nedeniyle başvururlar. Hastaların yaklaşık % 25-50'sinde plevral tutulum, mediastinal veya göğüs duvarına yayılıma bağlı göğüs ağrısı şikayeti bulunur. Sigara kullanan bir kişide hemoptizi her zaman akciğer kanseri

şüphesi uyandırmalıdır. Yine nonspesifik bir semptom olan kilo kaybı, uygun klinik planda akciğer kanseri ve metastatik hastalığı düşündürmelidir [19].

### **2.3.2.5 Tanı Yöntemleri**

#### ***Laboratuvar testleri***

Hemogram, sedimentasyon, tam idrar tahlili, solunum fonksiyon testi, elektrokardiyografi, balgam sitolojisi ile açlık kan şekeri, üre, kreatinin, SGOT, SGPT, GGT, LDH, ALP, bilirubin, total protein, albumin, Na, K, Ca parametrelerini içeren biyokimyasal testler yapılmalıdır [30].

#### ***Bronkoskopi***

İleri evre akciğer kanserli hastaların % 50'den fazlasında endobronşiyal hastalık, hava yollarına yayılım veya tümör ya da lenfadenopatinin hava yollarına ekstrensek basısı şeklinde santral hava yollarının tutulumu mevcuttur. Bilinen veya şüpheli akciğer kanseri durumlarında hastalarda, endobronşiyal tutulumla bağlı solunum kısıtlılığı, tek taraflı wheezing, hemoptizi ve öksürük görülebilir. Endobronşiyal lezyonlar, fleksibl bronkoskop ile kolayca görülür ve bunlardan biyopsi yapılabilir [19]. Periferik yerleşimli tümörlerde bronkoskopi tanısız fayda sağlamayabilir [31]. Santral yerleşimli tümörlerde; forseps biyopsisi, bronşiyal yıkama ve örnekleme birlikte yapıldığında tanı oranı % 87'lere ulaşır. Yoğun vasküler tümörlerde ise kanama riskinden dolayı endobronşiyal iğne aspirasyonu yapılır [32]. Tümörün submukozal yayılımı ve dıştan basısı mevcut ise transbronşiyal iğne aspirasyonu yapılır [31,33].

#### ***Transtorasik İğne Aspirasyonu***

Floroskopi, ultrasonografi ve bilgisayarlı tomografi gibi görüntüleme yöntemleri eşliğinde uygulanan akciğer malignitelerinin tanısında etkin ve güvenilir bir yöntemdir. Özellikle 3 cm'den küçük tümörlerde tanısız oran % 80-100'lere varmaktadır [31]. Genel bir kural olarak lezyon 3 cm'den küçük, midklavikular hattın lateralinde ise tanısız yöntem olarak bronkoskopi yerine transtorasik iğne aspirasyonu tercih

edilmelidir. Bazı çalışmalarda BT eşliğinde transtorasik iğne aspirasyonu işleminin % 22-45 oranında pnömotoraks riskine sahip olduğu bildirilmiştir [19]. Kanama %5-10 oranında görülmektedir. Yöntemin mutlak bir kontrendikasyonu olmamakla birlikte tanısal yararı ve komplikasyon riski birlikte değerlendirilmelidir [30].

### ***Plevral Sıvı İncelemesi ve Plevra Biyopsisi***

Akciğer malignitelerinin % 50'sinde plevral sıvı mevcuttur. Sıvının sitolojik incelemesinin tanısal değerinin % 50-60 olduğu kabul edilmektedir. Sitolojik tanı araştırılan tümörün hücre tipine de bağlıdır. En iyi sonuçlar adenokarsinomda elde edilirken, küçük hücreli kanser, malign lenfoma ve mezotelyomada yöntemin duyarlılığı azalmaktadır [30].

“Abrams veya Cope” biyopsi iğneleri ile yapılan kapalı plevra biyopsisinin malignite tanısında % 40-70 oranında tanı değerinin olduğu bildirilmektedir. Biyopsi ile birlikte plevral sıvının sitolojik incelemesi tanı değerini artırmaktadır, bu nedenle iki işlem genellikle birarada yapılmaktadır [30].

### ***Mediastinoskopi***

Bilinen veya şüpheli akciğer kanseri varlığında mediasteninin invaziv olarak evrelenmesinde mediastinoskopi altın standard olarak yerini korumaktadır. En sık endikasyonu akciğer kanserinin teşhisi ve başlangıç evrelemesidir [19,34]. BT incelemesinde adenopati izlenmesi durumunda torakotomiden önce sıklıkla cerrahi mediastinal inceleme yapılır. İşlem, daha çok paratrakeal ve anterior subkarinal bölgelerdeki lenfatik örnekleme amaçlı yapılır. Subkarinal bölgede yapılması daha zordur ve bu lokalizasyonda tanı değeri daha düşüktür. Aortopulmoner ve paraaortik lenf nodlarına yönelik genişletilmiş servikal mediastinoskopi yapılabilir [19].

### ***Balgam Sitolojisi***

Akciğer kanseri teşhisinde balgam sitolojisi en az invaziv metoddur. Santral lezyonların periferik lezyonlara göre doğru sitolojik sonuç verme olasılığı daha

fazladır. Bu nedenle invaziv biyopsi açısından risk taşıyan santral lezyonlu hastaların tümünde balgam sitolojik incelemesi yapılmalıdır [19].

### ***Radyolojik Tanı***

Akciğer ve plevra malignitelerinin tanı, evreleme ve izleminde radyolojik inceleme yöntemleri ilk sırada öneme sahiptir [30]. Görüntülemenin 2 ana amacı vardır: Bunlardan ilki klinik tanının doğrulanması, ikincisi ise en uygun tedavinin planlanması için hastalığın yayılımının değerlendirilmesidir [35]

**a-Direkt Grafi:** Yaygın kullanım alanı ve uygulanabilirliği nedeniyle akciğer kanseri tanısında ilk seçilecek görüntüleme modalitesidir. Akciğer maligniteleri spiküle konturlu kitle şeklinde prezente olabilirler, ancak bu görünümü örneğin pnömoni veya lobar kollaps gibi durumlarla karışabilmektedir. Bazı durumlarda, kontrateral büyük mediastinal lenf nodu veya kemik lezyonlarının varlığında ileri bir görüntüleme tekniği gerekmez. Bununla birlikte mediastinal lenf nodu metastazları, göğüs duvarı ve mediastinal invazyonun belirlenmesinde direkt röntgenogramın duyarlılığı düşük olduğundan göğüs tomografisi sıklıkla ihtiyaç duyulan görüntüleme modalitesidir [36].

Akciğer kanserinin radyografik bulguları direkt ve indirekt bulgular olmak üzere ikiye ayrılmaktadır. Direkt bulgular; kitle, nodül ya da infiltratif tarzda lezyonlar şeklinde tanımlanırlar. Buzlu cam görünümüne sahip lezyonlar genellikle erken evredeki bronkoalveolar karsinomda karşımıza çıkarlar. Tedaviye cevap vermeyen pnömonik veya atelektazik konsolidasyon, tek taraflı hava hapsi, plevral efüzyon ve diafragma paralizisi gibi durumlar ise akciğer kanserinin indirekt radyografik bulguları olarak sayılabilir. Grafide çapı 3 cm'ye kadar olan yuvarlak ya da oval opasiteler nodül, daha büyük olanlar ise kitle şeklinde tanımlanırlar. Özellikle 2 cm'den büyük nodüllerin çoğunluğu malign karakterdedir [37].

**b-Bilgisayarlı Tomografi (BT) ve Manyetik Rezonans Görüntüleme (MRG):** Bilgisayarlı tomografi, akciğer kanserinde tümörün kendisi, lenf nodları ve tümörün toraks dışı metastazlarının tanımlanmasında hala en çok tercih edilen görüntüleme yöntemidir. Hastalarda operasyon öncesi değerlendirmenin esası, tümörün

çıkartılamayacağı hastalarda gereksiz cerrahiden kaçınmak, bunun yanında potansiyel olarak çıkarılabilecek tümörlerde ise hastanın cerrahiden faydalanabilmesine imkan sağlamaya dayanır [38]. Bunun yanında, diğer görüntüleme yöntemleri ile birlikte preoperatif değerlendirmeye ek olarak, kemoterapi ve radyoterapinin etkinliklerinin değerlendirilmesinde ve izlemde anahtar rol oynar. Ayrıca hastalarda postterapötik skar dokusunun canlı tümöral kalıntıdan ayrılmasında fayda sağlar [38]. Sürekli volüm veri kazanımı üç boyutlu görüntü rekonstrüksiyonuna ve multiplanar reformatlamaya imkan tanımaktadır. Bu tekniklerin, tümörün plevral invazyonunun saptanmasında ve peridiafragmatik tümörlerin orijinlerinin belirlenmesinde faydalı oldukları gösterilmiştir [16;26].

Spiral veya helikal BT, küçük nodüllerin tespit edilmesinde eski spiral olmayan cihazlara göre üstündür. Ayrıca bir iş istasyonunda sine formatta incelendiğinde 5 mm'den küçük nodüllerin saptanabilme oranı artmaktadır [16]. Günümüzde kullanıma giren çok dedektörlü BT (MDBT) ile alınabilen ince kesitlerin sayesinde saptanabilen akciğer nodüllerinin sayısında artış izlenmektedir. Düşük doz protokolü ile hem hastaların gereksiz fazla radyasyon maruziyetinden korunması, hem de yüksek uzaysal ve kontrast rezolüsyonları elde ederek 2 mm'ye kadar olan nodüllerin yüksek duyarlılık ile saptanabilmeleri sağlanmaktadır [39].

MDBT ile pulmoner nodüller değerlendirilirken tanımlanması gereken en önemli parametreler nodülün çapı ve bunun zaman içerisinde gösterdiği değişimdir [39]. Ayrıca nodüllerin lokalizasyonları, dansiteleri, kontrastlanma paternleri ve morfolojileri mutlaka tanımlanmaları gereken özelliklerdir. Nodülde difüz kalsifikasyon ve 150-200 HU üzerinde dansite değerleri benignite lehinedir. Çapı 1-3 cm arasında, yuvarlak, homojen soliter pulmoner nodüllerin ayırıcı tanı açısından spiral BT ile değerlendirilmeleri gerekmektedir. Kontrastsız çekimi takiben kontrast madde verilerek yapılan dinamik çalışmada lezyonda 10 HU'den daha az dansite artışı benignite, 15 HU'den daha fazla olan artış ise olasılıkla malignite lehine değerlendirilmektedir. Nodül çapı ve büyüme hızı nodülün malign olma olasılığı ile doğru orantılıdır. 3 cm ve üzerinde çapa sahip nodüllerin % 80-95'i malign özelliktedir [37,40-42].

Akciğer kanseri, radyolojik olarak santral ve periferik yerleşimli tümörler olmak üzere iki grupta incelenir. Periferik tip kanserler yuvarlak dansiteler şeklinde, santral tipte olanlar ise hiler kitle şeklinde izlenirler. Santralde kitle kenarından akciğer

dokusuna doğru ışınal tarzda uzantılar görülebilir. Asimetrik hiler genişleme ve hiluslar arasında dansite farklılığı bronş karsinomu açısından anlamlı bulgulardır.

Periferik akciğer kanserlerinde, santral olanlara göre heterojen atenüasyon paterni daha sık görülen bir bulgudur. Bunun tersine, santral tümörlerde, periferik olanlara göre homojen atenüasyon paterni daha sık izlenir [43].

Tümörlerde kaviteleşme daha sık olarak büyük kitlelerde görülen bir özelliktir. Tümör kavitasyonu eksantrik yerleşimli, kalın ve düzensiz duvarlıdır. 15 mm'yi aşan duvar kalınlığı genel olarak malign olarak kabul edilmektedir [37].

Akciğer tümörlerinin, komşu akciğer alanlarında neden olduğu değişiklikler santral tümörlerde daha belirgindir. Santral tümörlerde kitle, kaynaklandığı bronş veya komşuluğundaki bronş içerisine doğru büyüyerek lümende kısmi veya tam obstrüksiyona neden olabilir. Bu kitlelerin çoğu skuamöz ya da küçük hücreli karsinomlardır. Tümörün oluşturduğu obstrüksiyonun distalinde atelektazi gelişir. Bu durumlarda kontrastlı spiral BT önerilir. Atelektazide homojen ve sınırlı yoğunluk artışı ile birlikte, bazen hava bronkogramı, kollabe olan hacime bağlı olarak diyafragma ve fissürlerde ya da mediastende çekilme, kosta aralıklarında daralma görülür. Sekonder pnömonide genellikle yamalı tarzda infiltrasyonlar ve hava bronkogramı izlenir. Sıklıkla atelektazi ve pnömoni birlikte olabilir. Bu durumda radyolojik tablonun karışacağı, pnömoniye bağlı inflamatuvar hücre ve eksüdayon nedeniyle hacim kaybı bulgularının görülemeyebileceği akılda tutulmalıdır. Konvansiyonel BT özellikle ana bronşlar ve karina lokalizasyonlarındaki tümörleri ve bunların neden olduğu intralüminal nodüler protrüzyon, duvar düzensizliği ve lümen daralmasını göstermede faydalıdır. Kitlenin çevre dokularla ilişkisi, lenfadenomegaliyi, bronkojenik, lenfanjitik ve hematolojik yayılım ile plevral mayi varlığı da BT ile gösterilebilen durumlardır. Akciğer kanserlerinin sürrenal beze sık metastaz yapması nedeniyle toraks BT seansında üst abdomene yönelik tomografik incelemenin de tetkike eklenmesi uygundur. Yüksek rezolüsyonlu BT'nin (YRBT) tanıya özel bir katkısı bulunmamaktadır [30,37,40-42].

Günümüzde multislice BT kullanılarak MRG'ye yakın kalitede mükemmel görüntüler elde edilmektedir. MRG'ye benzer şekilde, alınan sagittal ve koronal koronal kesitler, değerlendirilecek primer görüntü verileri olabilirler. Evreleme aşamasında göğüs tomografisi tümörün mediastinal yağ dokusu ve vasküler yapılara invazyonunu

göstermede ya da hiler vasküler yapılar ile lenfadenomegali ayırımı yapmada yetersiz kalıyorsa sonraki etap MRG'dir. MRG; yüksek yumuşak doku kontrastı, multiplanar görüntüleme yeteneği sayesinde özellikle superior sulkus tümörlerinde ve aortikopulmoner pencerenin değerlendirilmesinde oldukça faydalıdır. Bazen radyoterapi öncesi BT ile ayrılmayan tümör + atelektazi ve/veya pnömoni durumunda MRG faydalı olabilir. Konvansiyonel BT ve MRG ile bu ayırımın yapılamadığı durumlarda difüzyon ağırlıklı MRG (DAG) ve ADC değerlerinden faydalanılabilir [7,16,26,30,38].

Yağlı planların daha iyi değerlendirilebilmesi nedeniyle mediastinal ve göğüs duvarı invazyonu, diyafragma ve spinal kanal tutulumunu göstermede MRG faydalı bir modalitedir. Ayrıca "flow void" fenomeni nedeniyle hiler damarlar ile lenf nodları ayırımında MRG'den yararlanılabilir. Yağlı planların görüntülenmesi ve daha iyi bir uzaysal rezolüsyon elde edebilmek için özellikle T1A sekanslar kullanılır. T2A sekanslarda ise yüksek sinyalli tümöral infiltrasyon değerlendirilir. Gadolinium kullanılan kontrastlı görüntüler tanısal kazancı artırabilirler [26].

**c-Pozitron Emisyon Tomografi (PET):** PET görüntüleme yöntemi, bir glukoz analogu olan 18F-2-florodeoksiglukoz enjeksiyonu sonrası nodüllerin yüksek metabolik aktivitelerine göre tanımlanmaları esasına dayanır. Nodülün kontrastlanması daha çok malign karakterde olabileceğini akla getirir. PET' de kontrastlanmayan ancak büyüyen bir nodül yine de malignite açısından şüpheli kabul edilmeli ve iğne biyopsisi ya da rezeksiyona başvurulmalıdır [44]. PET, noninvaziv ve spesifik bir tanı yöntemi olarak kabul edilmektedir. 2512 hastayı içeren meta-analiz sonucunda soliter pulmoner nodüllerin ayırıcı tanısında FDG PET'in duyarlılığı %96, özgüllüğü %80 olarak saptanmıştır [45].

Yüksek FDG uptake gösteren, 3 cm'in üzerindeki tümörlerin prognozu çok kötüdür. Bu olgularda yaşam süresi 6 ayın altındadır. Bununla birlikte FDG PET tutulum oranı ile hücre diferansiyasyonu, dolayısı ile prognoz arasında anlamlı ilişki olduğu gösterilmiştir. Granüloamatöz hastalıklar, enflamatuar patolojiler ve romatoid nodüller FDG ile yanlış pozitif sonuçlara neden olabilmektedir. Bronkoalveolar karsinom ve karsinoid tümör gibi düşük metabolik aktiviteli veya malign hücre oranı düşük olan tümörlerde, 1-1.5 cm'nin altındaki lezyonlarda veya hiperglisemi durumlarında yanlış negatif sonuçlar elde edilebilmektedir. Ancak şu andaki bilgilere

göre yüksek düzeyde FDG tutulumu gösteren bir lezyon aksi ispat edilene kadar malign kabul edilmelidir. FDG PET negatif bir tümörde malignite olasılığı düşük olup (%5'in altında) takip edilmeleri yeterlidir. Takiplerinde malignite saptanmasına rağmen PET negatif olguların sağ kalım süreleri, PET pozitif olanlara göre daha uzun bulunmuştur [46].

Yeni tanı konulmuş olan akciğer kanserli olguların %26'sında mediastinal lenf nodu tutulumu, %49'unda ise toraks dışı metastaz saptanmaktadır. PET'in mediasteninde evrelemesinde duyarlılığı ve özgüllüğü yüksek olup sırasıyla %88 ve %92 olarak hesaplanmıştır. BT ile birlikte yapıldığında PET'in doğruluk oranının belirgin yükseldiği ve doğru bir evreleme ile önemli bir maliyet tasarrufunun sağlandığı belirlenmiştir [46-48]. FDG PET ile toraks dışı metastazları sağlamak da mümkündür. PET'in uzak metastazları tespit etmedeki duyarlılığı %94, özgüllüğü %97 olarak bildirilmektedir [45]. Bu şekilde uzak metastaz saptanan olguların yaklaşık %40'ında upstage yapılarak tedavi protokolü değiştirilmiştir [49].

FDG PET'in adrenal gland metastazlarını saptamadaki duyarlılığı %100'lere ulaşmaktadır. Öte yandan kemik metastazlarının saptanmasında kemik sintigrafisinden üstün olduğuna inanılmaktadır. Artmış plevral FDG tutulumu, malign plevral efüzyonun göstergesidir. Uzak metastazların saptanmasında diğer klasik yöntemlere üstün olmasına karşın beyin metastazların saptanmasında, normal beyin dokusundaki yüksek FDG tutulumu nedeniyle, duyarlılığı düşüktür [46].

Akciğer kanseri nedeniyle tedavi gören olguların takiplerindeki temel problem, tedavi sonrası değişiklikler ile nüks hastalığın ayırıcı tanısıdır. FDG PET, nüks ile skar/fibrozis ayırıcı tanısında oldukça duyarlı ve doğruluğu yüksek bir tanı yöntemidir [50].

### **2.3.2.6 Yeni Akciğer Kanseri Evreleme Sistemi (2009) [51]**

#### **T: Primer Tümör**

**Tx:** Primer tümör değerlendirilemedi ya da balgam sitolojisinde veya bronşiyal lavajda malign hücreler tespit edildi ancak görüntüleme yöntemleriyle veya bronkoskopiyle gösterilemedi.



**T0:** Primer tümöre ait bir bulgu yok.

**T1:** Tümörün en büyük çapı 3 cm veya daha küçük, akciğer veya visseral plevra ile çevrilmiş, bronkoskopide lobar bronştan daha proksimale ulaşmamış (ana bronшта tümör yok).

**T1a:** Tümörün en büyük çapı 2 cm veya daha küçük

**T1b:** Tümörün en büyük çapı 2 cm'den daha büyük fakat 3 cm'e eşit veya daha küçük.

**T2:** Tümörün en büyük çapı 3 cm'den büyük fakat 7 cm'den daha büyük değil; veya tümör aşağıdaki durumlardan birine sahip

- Karinadan 2 cm veya daha uzak noktada ana bronş tutulmuş.
- Visseral plevra invazyonu var.
- Hiler bölgeye ulaşan ancak tüm akciğeri kapsamayan atelektazi veya obstrüktif pnömoni.

**T2a:** Tümörün en büyük çapı 3 cm'den büyük fakat 5 cm'ye eşit veya daha küçük.

**T2b:** Tümörün en büyük çapı 5 cm'den büyük fakat 7 cm'ye eşit veya daha küçük.

**T3:** Tümörün çapı 7 cm'den büyük veya aşağıdaki durumlardan birine sahip.

- Göğüs duvarı (superior sulkus tümörleri dahil), diyafragma, frenik sinir, mediastinal plevra, paryetal perikard invazyonu.
- Tümör ana bronşa karinayı tutmadan 2 cm'den daha yakın mesafede.
- Akciğerin tamamını kapsayan atelektazi veya obstrüktif pnömoni
- Tümörle aynı lobda satellit nodül

**T4:** Aşağıdaki yapıları invaze eden herhangi bir büyüklükteki tümör

- Mediasten, kalp, büyük damarlar, trakea, rekürren larengeal sinir, özefagus, vertebra gövdesi, karina.
- Primer tümörle aynı akciğerde ancak ayrı lobda satellit nodül.

**N: Bölgesel lenf nodları:**

**Nx:** Bölgesel lenf nodları değerlendirilemiyor.

**N0:** Bölgesel lenf nodu metastazı yok.

**N1:** İpsilateral peribronşial ve/veya ipsilateral hiler ve intrapulmoner lenf nodlarında metastaz.

**N2:** İpsilateral mediastinal ve/veya subkarinal lenf nodlarında metastaz.

**N3:** Kontrateral mediastinal ve/veya hiler, ipsilateral ve/veya kontrateral skalen veya supraklavikular lenf nodlarında metastaz.

**M: Uzak metastaz:**

**M:** Uzak metastaz.

**M0:** Uzak metastaz yok.

**M1:** Uzak metastaz var.

**M1a:** Kontrateral akciğerde metastatik nodül; malign plevral veya perikardial effüzyon veya plevrada tümör nodülleri

**M1b:** Uzak organ metastazı

Tümör, lenf nodu ve metastaz (TNM) durumuna göre evreleme tabloda verilmiştir (tablo 4).

**Tablo 4.** TNM'ye göre evreleme (2009) [51]

<b>Gizli karsinom</b>	TX	N0	M0
<b>Evre 0</b>	Tis	N0	M0
<b>Evre IA</b>	T1a,b	N0	M0
<b>Evre IB</b>	T2a	N0	M0
<b>Evre IIA</b>	T2b	N0	M0
	T1a,b	N1	M0
	T2a	N1	M0
<b>Evre IIB</b>	T2b	N1	M0
	T3	N0	M0
<b>Evre IIIA</b>	T1a,b, T2a,b	N2	M0
	T3	N1,N2	M0
	T4	N0,N1	M0
<b>Evre IIIB</b>	T4	N2	M0
	Herhangi bir T	N3	M0
<b>Evre IV</b>	Herhangi bir T	Herhangi bir N	M0

## 2.4.Perfüzyon BT

Günümüzde akciğer kanserinin tespiti, evrelemesi ve takiplerinde invaziv olmayan fonksiyonel görüntüleme yöntemleri gittikçe artan bir şekilde klinik rutin uygulamalarda yerini almıştır [1]. Single photon emisyon tomografi (SPECT) ve PET gibi yöntemler de akciğer kanseri ve lenf nodu metastazlarının tanısında, dokuya özel metabolizma ve mikrosirkülasyon parametrelerinin değerlendirilmesinde değerli tekniklerdir [52,53], ancak düşük uzaysal rezolüsyona sahip olduklarından çoğunlukla tamamlayıcı yöntemler olarak kullanılmaktadırlar. Ayrıca fonksiyonel MRG teknikleri ile de dinamik T1A sekanslar kullanılarak tümör metabolizması ve mikrosirkülasyonuna yönelik vasküler fizyolojiyi yansıtan değerlendirmeler yapılabilmektedir. Bununla birlikte, MRG'nin akciğer incelemelerinde kullanımı, düşük proton dansitesi ve düşük uzaysal rezolüsyon nedeniyle sınırlıdır [1].

BT, akciğerlerin incelenmesinde altın standart olarak yerini korumaktadır. Günümüzde, multislice BT'nin kullanıma girmesi ile belirgin olarak daha kısa sürede görüntü elde edilerek ince kesit toraks incelemeleri yapılabilmektedir [2-4].

BT teknolojisindeki son ilerlemelerden biri, dansite-zaman eğrileri kullanılarak vasküler parametrelerin hesaplanmasına olanak tanıyan dinamik BT protokollerinin geliştirilmesi üzerine olmuştur [54,55]. Perfüzyon BT, doku vasküleritesinin fonksiyonel olarak değerlendirildiği oldukça popüler bir BT teknolojisidir. İntravenöz kontrast madde enjeksiyonu ile dinamik olarak elde olunan BT görüntüleme ile doku dansitesindeki kalıcı olmayan değişiklikler bu teknikle değerlendirilir. Yöntem, hızlı görüntüleme özelliği ve görüntü işleme sürecinin daha kısa olması nedeniyle özellikle akut serebral inme gibi akut durumlarda, serebral vasküleritenin değerlendirilmesinde ön sıralarda tercih edilen modalitelerden biri konumuna gelmiştir [5]. Onkoloji alanında kanserin tanısı, evrelemesi, prognostik değerlendirmesi ve tedaviye yanıtın izlenmesi perfüzyon BT'nin uygulamaları arasındadır [56]. Halen araştırma konusu olmakla birlikte, perfüzyon BT'nin gelecekte, antianjiyogenik ilaçların etkinliklerini değerlendirmede temel yöntem olma potansiyeli bulunmaktadır [57,58]. Perfüzyon BT'nin bir diğer avantajı, iyot konsantrasyonu ile doku dansite değişiklikleri arasında lineer bir ilişki olması ve bunun da, matematiksel modelini daha anlaşılır ve basit hale

getirmesidir. Oysa MRG’de kontrast-sinyal ilişkisi ve kuantifikasyonu son derece karmaşıktır [56].

### ***Perfüzyon BT Teknik ve Temel Prensipleri***

Perfüzyon BT’nin temel prensibi, intravenöz iyotlu kontrast madde enjeksiyonu sonrası doku atenüasyonundaki geçici değişikliklerin ölçümüne dayanır. Dokulardaki bu kontrastlanma, doku iyot konsantrasyonu ile ilişkili olup doku vasküleritesinin ve fizyolojisinin indirekt bir göstergesidir [59,60]. İntravenöz kontrast madde (KM) verildikten sonra doku kontrastlanması, KM’nin intravasküler veya ekstravasküler kompartmandaki dağılımına dayanarak 2 fazda incelenebilir: Başlangıç fazı temel olarak, KM’nin intravasküler kompartmandaki dağılımını içerir ve genellikle kontrast maddenin verilmesinden sonraki ilk 40-60 saniyelik süreyi kapsar (first-pass). İkinci fazda ise KM’nin kapiller bazal membranlardan geçerek ekstravasküler alana yayılımı (doku kontrastlanması) gerçekleşir. İlk fazda doku kan akımı (BF) ve kan hacmi (BV) sayesinde kontrastlanma geniş bir alana yayılır. İkinci faz ise KM’ye karşı vasküler geçirgenlikle ilişkilidir. Her iki fazda boyunca alınan hızlı BT görüntüleri ile kontrast madde sonrası doku atenüasyon değişiklikleri kaydedilir ve uygun matematiksel model kullanılarak doku perfüzyonu kuantifiye edilir [54,59-61]. Dinamik BT verilerinden doku perfüzyonunun tahmininde en sık kullanılan analitik metodlar kompartmantal analiz ve dekonvolüsyon analizidir [54,61].

### ***Kompartman Analizi***

Bu kinetik modelleme tekniğinde analiz, tek veya çift kompartman yöntemine göre yapılır [6,54,61]. Tek kompartman metoduna göre, damar içi ve damar dışı boşluklar tek bir alan olarak düşünülür ve “kitlenin korunması” prensibinden yola çıkılarak doku perfüzyonu hesaplanır [6,61]. Normal arteriyel input fonksiyonuna göre düzeltilmiş doku konsantrasyon eğrisinin maksimum pik yüksekliği kullanılarak perfüzyon tahmini yapılır [6,60,61]. Çift kompartman analizinde ise damar içi ve dışı boşluklar tek bir alan olarak düşünülerek kontrast maddenin intravasküler boşluktan ekstravasküler boşluğa geçişini sayısallaştıran Patlak analiz olarak adlandırılan bir

teknik vasıtasıyla kapiller permeabilite ve kan hacmi (BV) hesaplanır [6,59-61]. Kompartman analizi, hasta hareketine daha az duyarlı olmakla birlikte görüntü gürültüsü varlığı, perfüzyon değerlerinin yanlış hesaplanmasına neden olabilir [61]. Kompleks sirkülatuar yollara sahip organlarda kullanımı tercih edilir [56].

### ***Dekonvolüsyon analizi***

Temeli, arteryel ve doku zaman-konsantrasyon eğrileri kullanılarak dokunun impulse rezidü fonksiyonunun (IRF) hesaplanmasına dayanan bir kinetik modelledir. IRF, direkt arteryel inputtan elde edilen teorik bir doku eğrisidir. Kan akımı (BF) sabit olduğunda, dokudaki kontrast madde konsantrasyonunun input arteryel konsantrasyonla doğrudan ilişkili olduğu varsayılır [6,54]. Akım için düzeltme yapıldığında bu eğrinin yüksekliği doku perfüzyonunu, eğri altında kalan alan ise rölatif BV tahminini yansıtmaktadır. Dekonvolüsyon metodu 20 mL/dk/100 mL'nin altında düşük perfüzyon seviyelerinin ölçümünde kullanılır [61]. Gürültüye daha az duyarlı olduğundan düşük tüp akımı kullanılmasına ve yüksek temporal rezolüsyonla dinamik sine görüntü elde edilmesine olanak tanır. Dalak ve böbrek gibi karmaşık mikrosirkülasyona sahip organlarda kullanımı uygun değildir [61].

### ***Perfüzyon BT Protokolleri***

Tanımlanan çeşitli perfüzyon BT protokolleri mevcuttur. Bunlar temel olarak hedef organa, matematiksel modelleme tekniğine, BT görüntü konfigürasyonuna ve klinik amaca bağlıdır. Tipik bir perfüzyon protokolü, ilk adımda kontrastsız baseline görüntülemeyi, daha sonra ise intravenöz kontrast madde uygulamasını takiben dinamik görüntüleme basamaklarını içerir [61]. Baseline kontrastsız görüntüleme, incelenecek organın en büyük kesitsel hacmini kapsamalıdır. Bu, daha sonraki dinamik görüntüleme aralığına dahil edilecek en uygun doku alanını seçmek için yapılan bir işlemdir [56].

Perfüzyon parametrelerinin ilk geçiş (first-pass) çalışması, başlangıç sine fazının 40-60 saniyelik kısmını kapsar. Dekonvolüsyon analizine dayanan tipik ilk geçiş çalışmasında her 1 saniyede bir görüntü elde olunur. Kompartman modelinde ise bu süre 3-5 saniyedir [6,61,62].

Permeabiliteye ait perfüzyon parametrelerinin ölçümü için first-pass çalışmasından sonraki 2-10 dakika arasında ikinci faza geçilir. Dekonvolüsyon analizinde, 2 dakika boyunca her 10 saniyede bir, ikinci faza ait görüntüler elde edilir. Bu süre kompartman analizi için her 10-20 saniyede birdir [6,61].

Dikkat edilecek önemli noktalardan biri de yeterli doku perfüzyonunun sağlanması için uygun miktarda intravenöz kontrast madde kullanılmasıdır. 3.5-10 mL/sn hızda 40-70 ml kontrast madde enjeksiyonu optimal perfüzyon analizi için yeterlidir [6,54,61]. Yapılan bir çalışmada artan kontrast madde konsantrasyonlarının, first-pass BT perfüzyon incelemesinde beyin dokularındaki pik opasifikasyonu artırdığı gösterilmiştir. Bu nedenle bu tür uygulamalarda daha iyi bir sinyal-gürültü oranı elde etmek için mümkün olan en yüksek iyot konsantrasyonunun kullanılması gerektiği bildirilmiştir [63].

#### ***Perfüzyon BT'de kullanılan parametreler***

- **BF veya Perfüzyon (Blood Flow):** Dokudaki vasküler yapılardan geçen akım hızı (mL per 100g/min).
- **BV (Blood Volume):** Dokudaki vaskülerlerden geçen kan hacmi (mL per 100g).
- **MTT (Mean Transit time):** Arterden vene ortalama geçiş zamanı (sn).
- **PS (Permeability Surface Area Product):** Plazmadan interstisyuma geçen total kan akımı (mL per 100g/min).
- **TTP (Time to peak):** Kontrast maddenin ana arteryel yapılarda maksimum seviyeye ulaşma zamanı (sn).
- **PEI (Peak Enhancement Intensity):** KM sonrası doku dansitesinde maksimum artış (HU).

#### ***Perfüzyon BT kullanım alanları***

Son yıllarda perfüzyon BT'nin onkolojideki uygulamalarında belirgin bir artış yaşanmıştır. Kanser tedavisinde yeni antianjiyogenik ilaçların geliştirilmesi ve tedavi yaklaşımlarının tümörün biyolojik özelliklerine göre hedeflenip bireyselleştirilmesi, perfüzyon BT gibi fonksiyonel görüntüleme yöntemlerinin kullanım gereksinimini beraberinde getirmiştir [54]. Lezyon karakterizasyonu (benign-malign ayrımı), okült

malignansilerin tanımlanması, prognozun belirlenmesi ve tedaviye yanıtın değerlendirilmesi perfüzyon BT'nin klinik uygulamalarını oluşturmaktadır [6].Perfüzyon BT'nin onkolojik uygulamaları arasında baş-boyun tümörleri, akciğer kanseri, karaciğer tümörleri, pankreatik neoplazmlar, kolorektal karsinoma, prostat karsinoma ve lenfoma gibi kanser türleri yer alır [56].

Perfüzyon BT'nin onkoloji dışı uygulamaları da mevcuttur. Böbreklerin rölatif glomerüler filtrasyon hızlarının hesaplanması, renovasküler hipertansiyonun değerlendirilmesi, akut pankreatitte pankreatik iskeminin saptanması, hepatik sirozda karaciğerin perfüzyon değişikliklerinin değerlendirilmesi ve kronik karaciğer hastalığının prognozunun tayini gibi klinik durumlarda perfüzyon BT, güncel olarak uygulanan bir yöntemdir [56].

### **3. GEREÇ VE YÖNTEM**

#### **3.1. Olgular**

Bu çalışma Haziran 2009-Kasım 2010 tarihleri arasında İnönü Üniversitesi Radyoloji Anabilimdalı'nda gerçekleştirilmiş olup sitolojik ve/veya histopatolojik değerlendirmeler sonucunda akciğer kanseri tanısı almış 21'i erkek, 2'si kadın toplam 23 hasta üzerinde yapılmıştır. Olguların yaş ortalaması 64.3 (45-79) idi. Distalinde postobstrüktif pnömoni veya atelektazi ile uyumlu konsolidasyon bulunan santral yerleşimli akciğer tümörlü radyoterapi uygulanmamış hastalar çalışmaya dahil edildi. Görüntüleme protokolüne uygun olmayan çekimler, solunum hareketine bağlı artefaktı olan 3 hasta çalışma dışı bırakıldı.

Çalışmamız TC. İnönü Üniversitesi Tıp Fakültesi Etik Kurul'unca 26/05/2009 tarih ve 2009/53 no'lu kararı ile onaylanmıştır.

#### **3.2. Görüntüleme ve Analiz**

64 detektörlü çok kesitli bilgisayarlı tomografi cihazı ile (Aquilion 64 Model TSX-101A; Toshiba Medical Systems, Corporations Tochigi Japonya), her hastada önce scout ve standart kontrastsız görüntüler alınarak daha sonraki dinamik görüntüleme, kitle ve konsolidasyon alanlarını kapsayacak şekilde kesit pozisyonu belirlendi. Kesit pozisyonu belirlendikten sonra otomatik enjektörle (Missouri, Ulrich Medikal,



Hollanda) 100 ml'de 40 g iyota eşdeğer 81,65 g iomeprol (İmeron 400, Bracco s.p.a. Milano, İtalya) otomatik enjektörle sağ antekübital venden 5 mL/s akım hızı ile intravenöz verilerek çok kesitli BT perfüzyon görüntüleri elde edildi. İşlem esnasında hastalara nefes tutmaları ya da hafifçe nefes almaları söylendi. Çekim süreleri 40 ile 60 saniye arasında değişmekteydi. Dekonvolüsyon analizi kullanılarak, her hastada input arteri olarak asendan aortaya ROI yerleştirildi ve renkli perfüzyon haritaları çıkarıldı. Asendan aortanın kesit dahilinde olmadığı durumlarda desendan aorta, input arteri olarak seçildi. Hastaya ait kontrastlı dinamik BT görüntüleri kullanılarak santraldeki kitlenin mümkün olduğunca periferinden kaçınılarak 3 farklı lokalizasyona ROI yerleştirildi. Ayrıca distal atelektazi alanının da periferinde 3 farklı lokalizasyona ROI yerleştirildi. Elde olunan görüntüler analiz için bir çalışma istasyonuna aktarıldıktan sonra Vitrea perfusion yazılım programı kullanılarak değerlendirildi. Renkli perfüzyon haritalarına bakılarak, kitle ve distal atelektazi alanlarında 3 farklı yere ROI yerleştirildi. Elde olunan BV, BF, TTP ve MTT parametrelerine ait değerler kaydedildi.

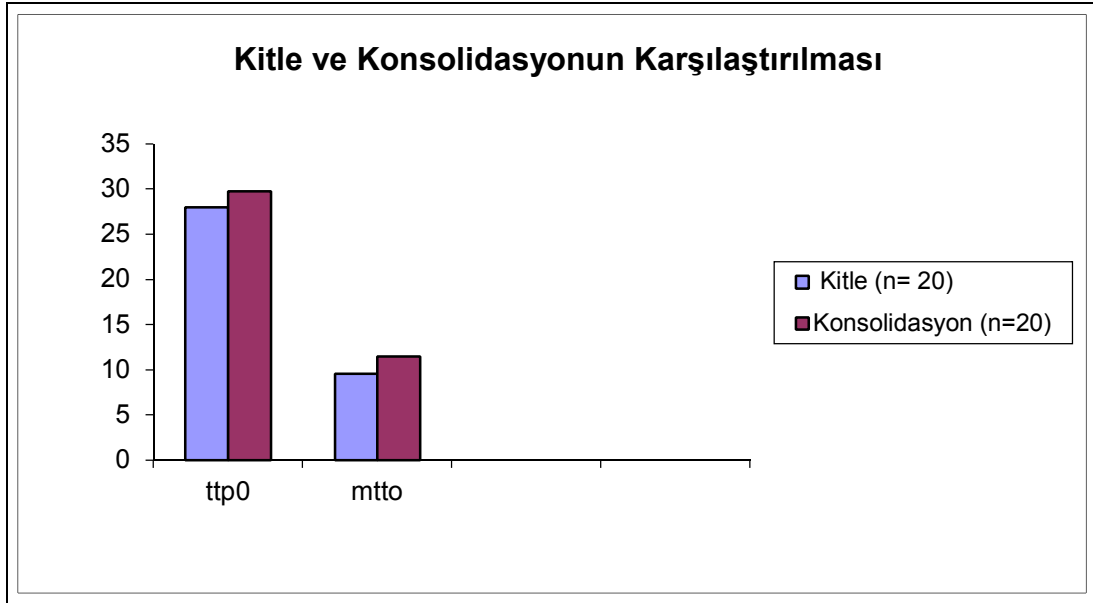
### **3.3. İstatistiksel Analiz**

Araştırmamızın istatistiksel analizinin değerlendirmesinde SPSS for Windows version 13.0 istatistiksel yazılım programı kullanıldı. Nicel veriler ortalama ( $\bar{x}$ )  $\pm$  standart sapma (SD) olarak verildi. Nicel verilemiz Shapiro Wilks normallik testi ile test edildi. Çalışmamızda normal dağılım gösteren nicel verilerin değerlendirilmesinde unpaired-t testi, normal dağılım göstermeyen nicel verilerin değerlendirilmesinde Mann-Whitney U testi kullanıldı.  $p < 0.05$  istatistiksel olarak anlamlı kabul edildi.

#### 4. BULGULAR

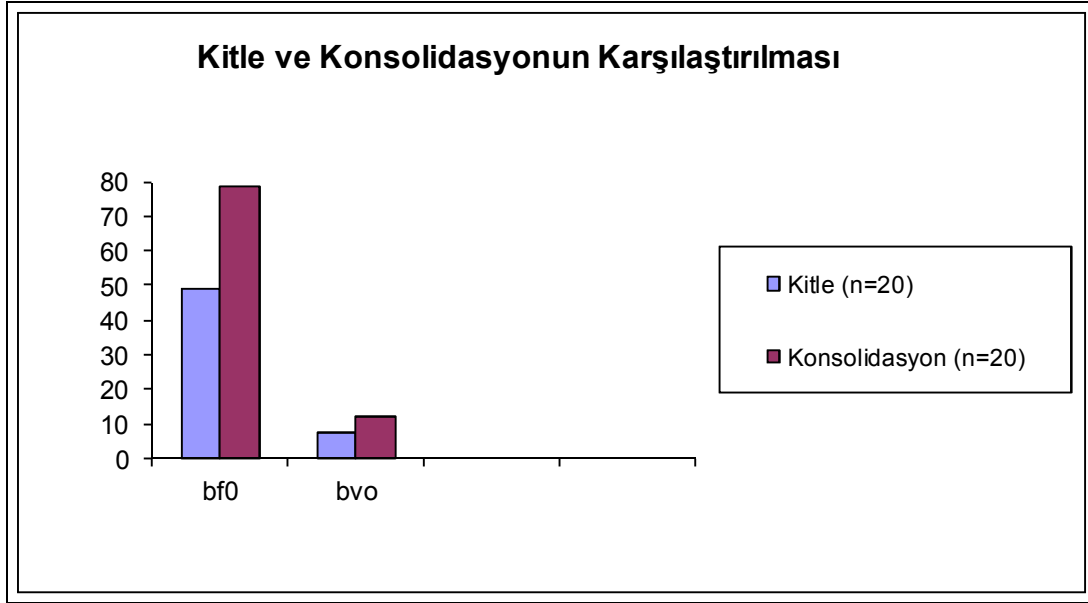Olgular sitolojik/histopatolojik tanılarına göre gruplandırılmıştır. Tümörler sitolojik/histopatolojik tanılarına göre küçük hücreli (KHAK) ve küçük hücreli dışı akciğer kanseri (KHDAK) olarak ayrılmıştır. KHAK'li olgu sayısı 7 ve KHDAK'li olgu sayısı 13 idi.

Normal dağılım göstermeyen kitle ve konsolidasyona ait ortalama TTP (sırasıyla  $27.94 \pm 7.32$ ,  $29.72 \pm 6.05$ ) ve MTT (sırasıyla  $9.56 \pm 3.47$ ,  $11.44 \pm 4.93$ ) değerleri karşılaştırıldığında istatistiksel olarak anlamlı fark saptanmadı (Şekil 6).



Şekil 6. Kitle ve konsolidasyona ait TTPo ve MTTo parametrelerinin karşılaştırılması

Normal dağılım gösteren kitle ve konsolidasyona ait ortalama BV (sırasıyla  $7.69 \pm 4.28$ ,  $11.83 \pm 5.34$ ) ve BF (sırasıyla  $48.87 \pm 25.54$ ,  $78.75 \pm 39.41$ ) değerleri karşılaştırıldığında istatistiksel olarak anlamlı fark bulundu ( $p < 0.05$ ) (Şekil 7).

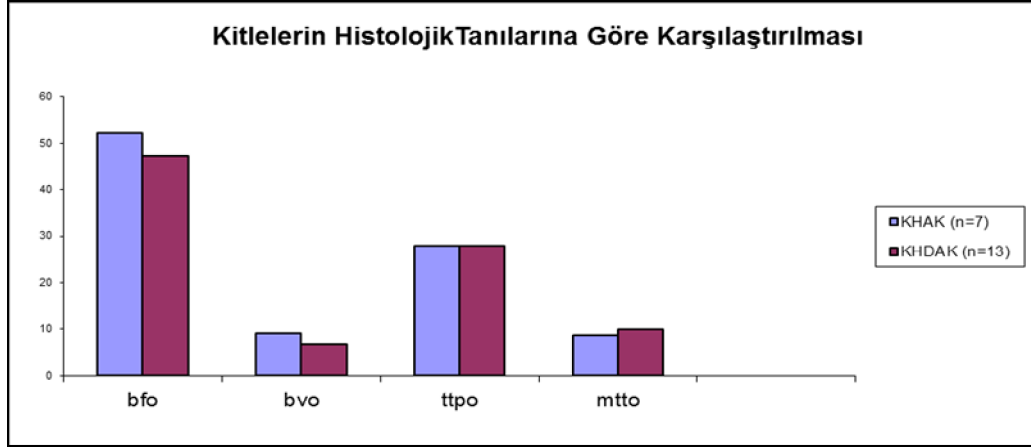


Şekil 7. Kitle ve konsolidasyona ait BFo ve BVo parametrelerinin karşılaştırılması

Kitlelerin histolojik tanılarına göre ortalama BF, BV, TTP ve MTT değerleri karşılaştırıldığında istatistiksel olarak anlamlı fark saptanmadı (Tablo 5) (Şekil 8)

Tablo 5. Kitlelerin histolojik tanılarına göre ortalama BF, BV, TTP ve MTT değerleri

	n	<i>bfo</i>	<i>Bvo</i>	<i>tpto</i>	<i>mtto</i>
KHAK	7	$52.20 \pm 27.24$	$9.21 \pm 6.39$	$27.91 \pm 4.84$	$8.77 \pm 4.31$
KHDAK	13	$47.07 \pm 25.53$	$6.87 \pm 2.56$	$27.95 \pm 8.56$	$9.98 \pm 3.04$

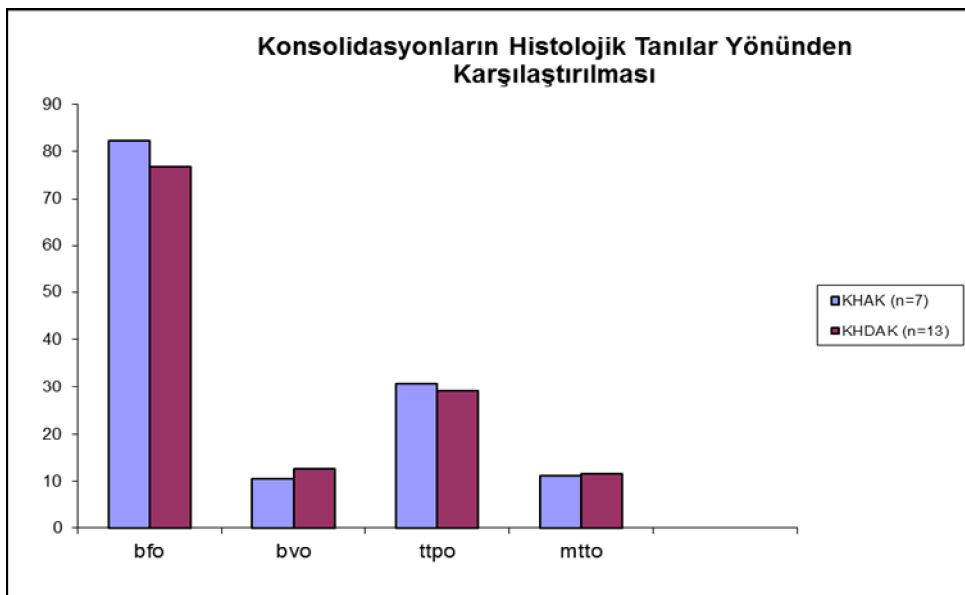


**Şekil 8.** Kitlelerin histolojik tanıları yönünden karşılaştırılması

Konsolidasyonların, kitle histolojik tanılarına göre ortalama BF, BV, TTP ve MTT değerleri karşılaştırıldığında istatistiksel olarak anlamlı fark saptanmadı (Tablo 6) (Şekil 9)

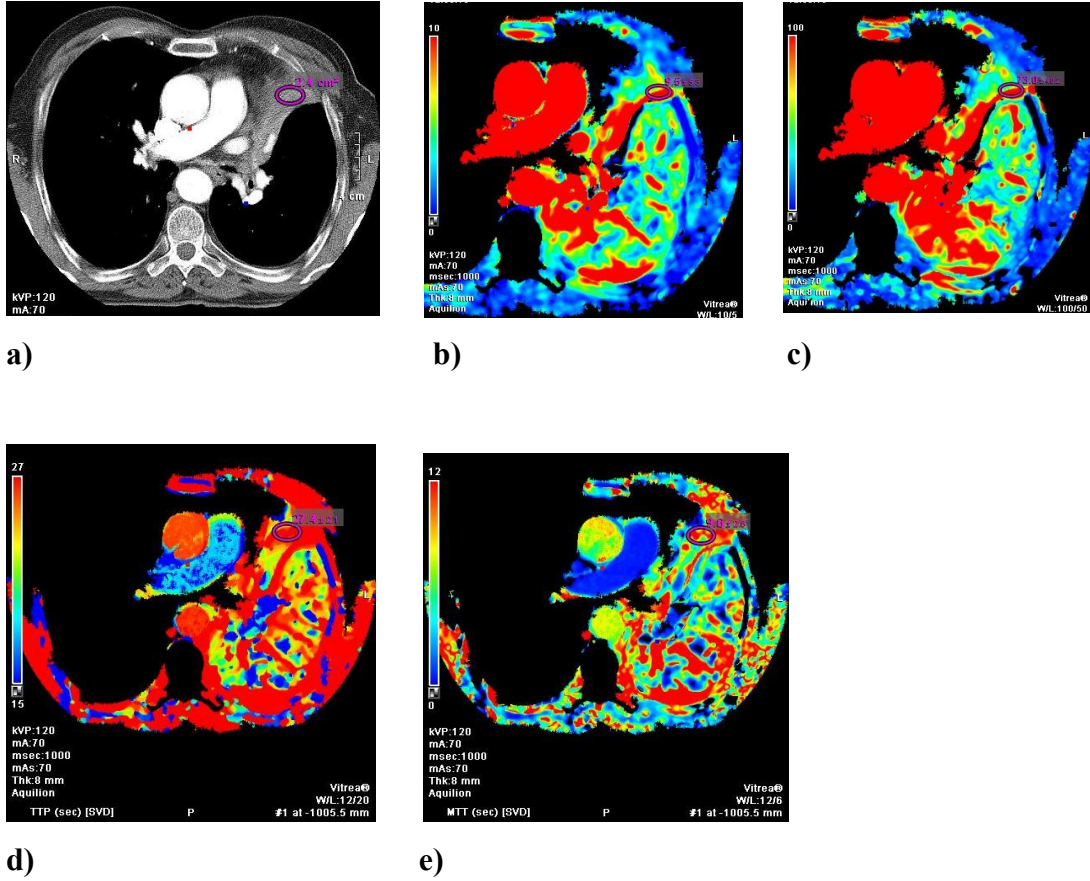
**Tablo 6.** Konsolidasyonların kitle histolojik tanılarına göre ortalama BF, BV, TTP ve MTT değerleri

	n	<i>bfo</i>	<i>bvo</i>	<i>ttpo</i>	<i>mtto</i>
KHAK	7	82.22±24.54	10.45±5.66	30.80±5.39	11.11±2.77
KHDAK	13	76.87±46.34	12.58±5.24	29.14±6.51	11.62±5.88



**Şekil 9.** Konsolidasyonların, kitle histolojik tanılarına göre karşılaştırılması

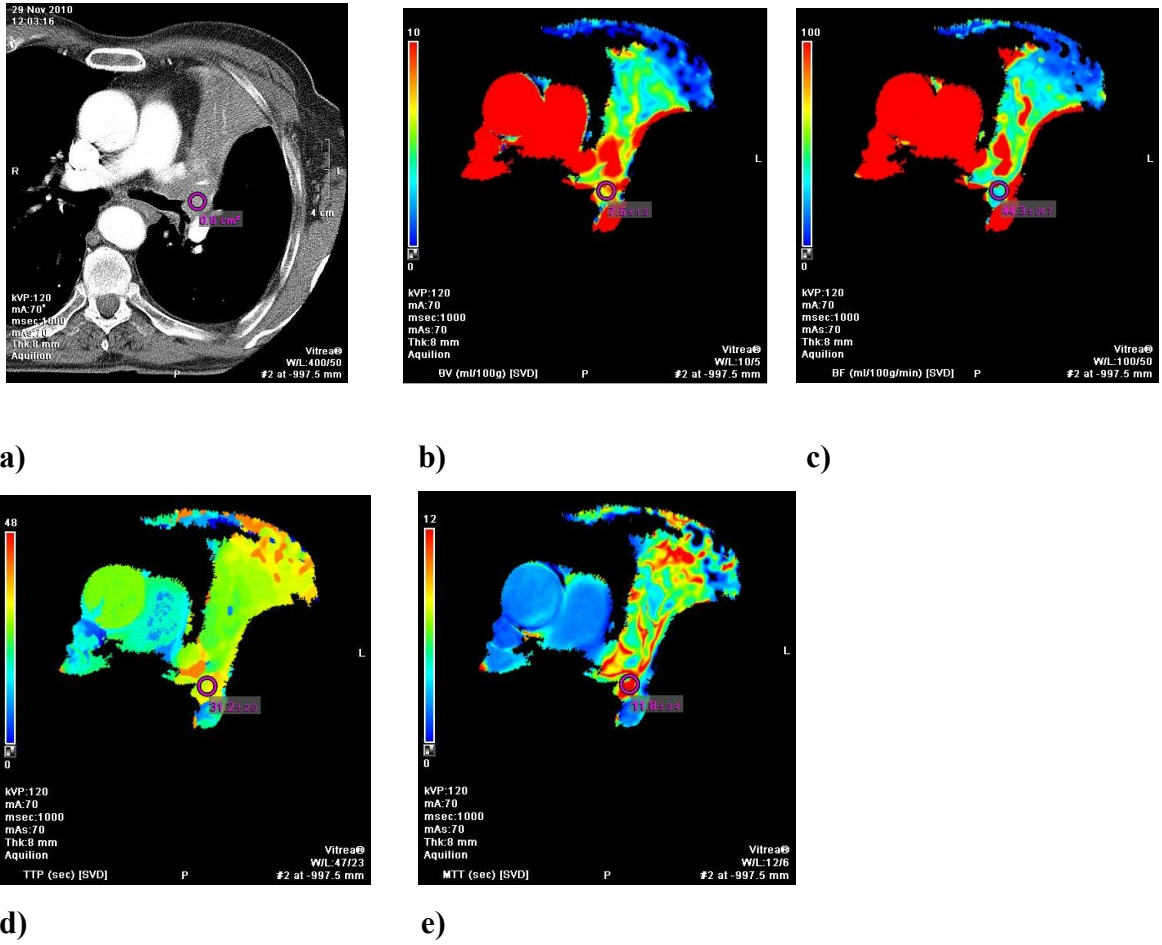
Bir olgumuza (K.A) ait konsolidasyon (Şekil 10) ve santral kitle (Şekil 11) renkli perfüzyon haritalarının görüntüleri ve ROI ölçümleri aşağıda verilmiştir.



Şekil 10 . Konsolidasyona ait perfüzyon haritaları

- a) Kontrastlı aksiyel toraks BT kesitinde ROI yerleştirilen konsolidasyon alanı
- b) Konsolidasyona ait BV değeri  $9.5 \pm 5.3$  ml/100g olarak ölçüldü.
- c) Konsolidasyona ait BF değeri  $73 \pm 40.2$  ml/100g/dk olarak ölçüldü.
- d) Konsolidasyona ait TTP değeri  $27.4 \pm 2.1$  sn olarak ölçüldü.
- e) Konsolidasyona ait MTT değeri  $9.6 \pm 2.6$  sn olarak ölçüldü.

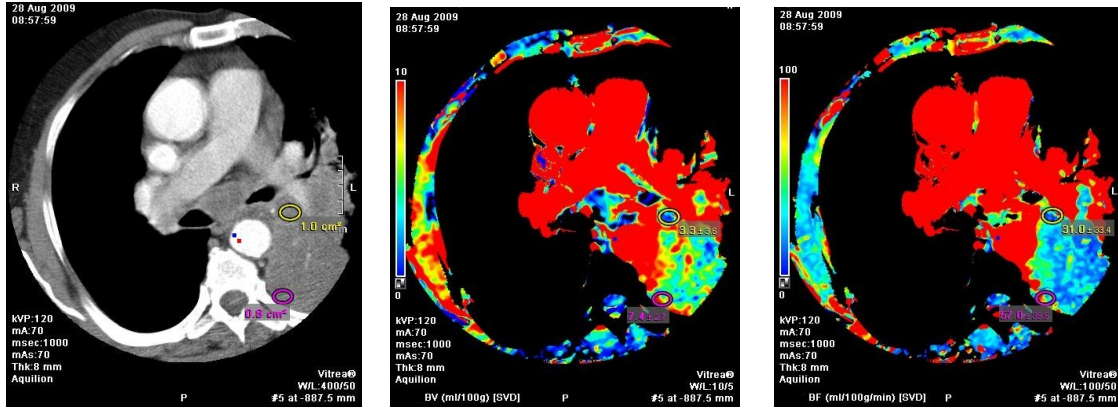
( Patoloji: Küçük hücreli akciğer kanseri)



**Şekil 11.** Kitleye ait perfüzyon haritaları

- a) Kontrastlı aksiyel toraks BT kesitinde ROI yerleştirilen santral kitle alanı
- b) Kitleye ait BV değeri  $7.5 \pm 1.3$  ml/100g olarak ölçüldü.
- c) Kitleye ait BF değeri  $44.3 \pm 24.7$  ml/100g/dk olarak ölçüldü.
- d) Kitleye ait TTP değeri  $31.2 \pm 2.0$  sn olarak ölçüldü.
- e) Kitleye ait MTT değeri  $11.8 \pm 3.4$  sn olarak ölçüldü.

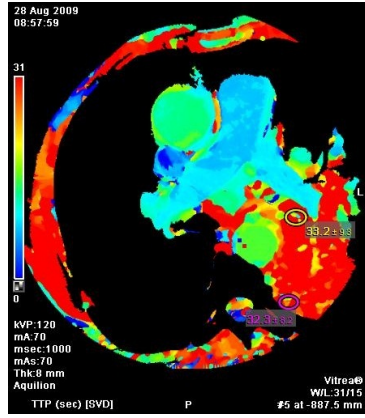
Bir başka olgumuza (M.A) ait konsolidasyon ve santral kitle renkli perfüzyon haritalarının görüntüleri ve ROI ölçümleri aşağıda verilmiştir (şekil 12)



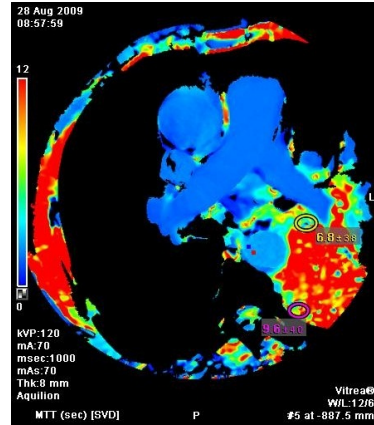
a)

b)

c)



d)



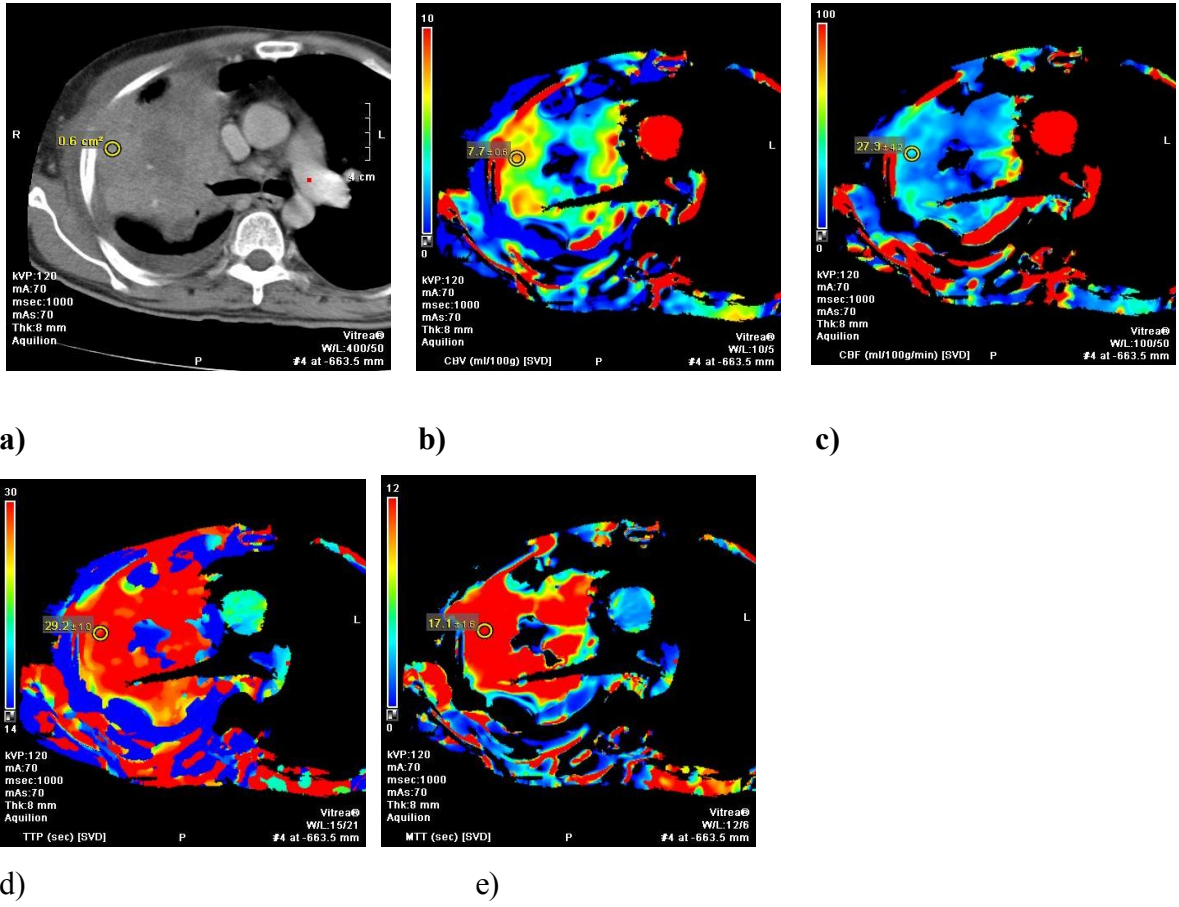
e)

**Şekil 12 .** Konsolidasyon ve kitleye ait perfüzyon haritaları

- Kontrastlı aksiyel toraks BT kesitinde ROI yerleştirilen konsolidasyon ve kitle alanı
  - BV değeri, kitlede  $3.3\pm 3.6$  ml/100g ve konsolidasyonda  $7.4\pm 2.7$  ml/100g olarak ölçüldü.
  - BF değeri, kitlede  $31\pm 33.4$  ml/100g/dk ve konsolidasyonda  $57\pm 35.5$  ml/100g/dk olarak ölçüldü.
  - TTP değeri, kitlede  $33.2\pm 9.3$  sn ve konsolidasyonda  $32.3\pm 8.2$  sn olarak ölçüldü.
  - MTT değeri, kitlede  $6.8\pm 3.8$  sn ve konsolidasyonda  $9.6\pm 4$  sn olarak ölçüldü.
- ( Patoloji: Küçük hücreli akciğer kanseri)



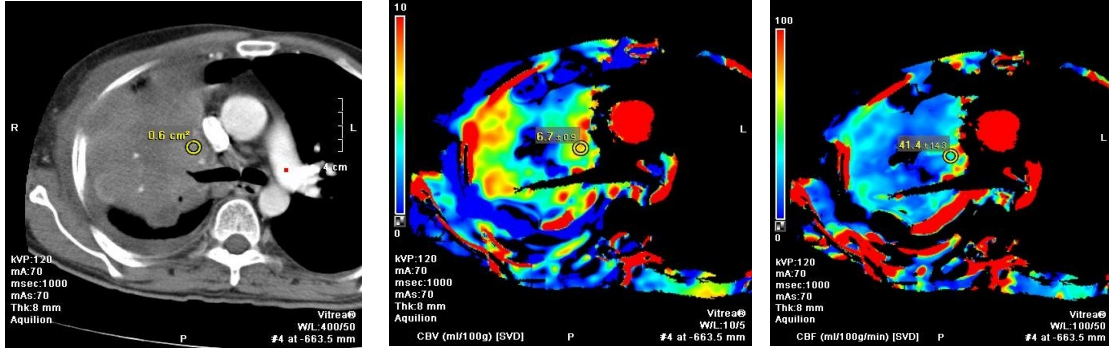
Bir diğerk olgumuza (M.F) ait konsolidasyon (şekil 13) ve santral kitle (şekil 14) renkli perfüzyon haritalarının görüntüleri aşağıda verilmiştir.



Şekil 13 . Konsolidasyona ait perfüzyon haritaları

- Kontrastlı aksiyel toraks BT kesitinde ROI yerleştirilen konsolidasyon alanı
  - Konsolidasyona ait BV değeri  $7.7 \pm 0.5$  ml/100g olarak ölçüldü.
  - Konsolidasyona ait BF değeri  $27.3 \pm 4.2$  ml/100g/dk olarak ölçüldü.
  - Konsolidasyona ait TTP değeri  $29.2 \pm 1.0$  sn olarak ölçüldü.
  - Konsolidasyona ait MTT değeri  $17.1 \pm 1.6$  sn olarak ölçüldü.
- ( Patoloji: Küçük hücreli dışı akciğerkanseri)

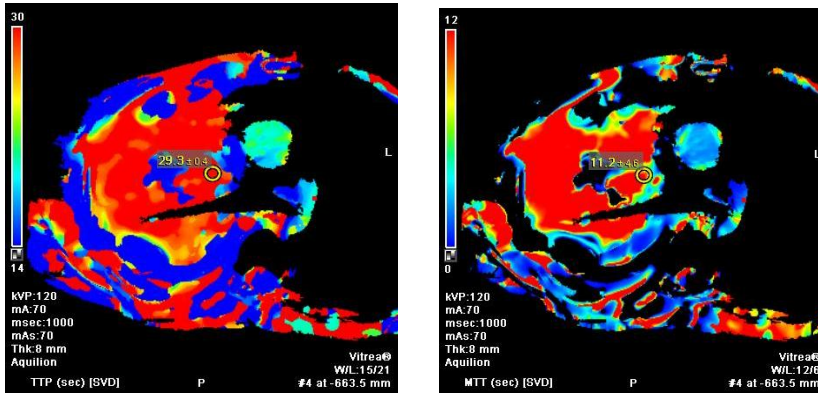




a)

b)

c)



d)

e)

**Şekil 14.** Kitleye ait perfüzyon haritaları

- a) Kontrastlı aksiyel toraks BT kesitinde ROI yerleştirilen santral kitle alanı
- b) Kitleye ait BV değeri  $6.7 \pm 0.9$  ml/100g olarak ölçüldü.
- c) Kitleye ait BF değeri  $41.4 \pm 14.3$  ml/100g/dk olarak ölçüldü.
- d) Kitleye ait TTP değeri  $29.3 \pm 0.4$  sn olarak ölçüldü.
- e) Kitleye ait MTT değeri  $11.2 \pm 4.6$  sn olarak ölçüldü.

## 5. TARTIŞMA

Akciğer kanseri tüm dünyada kansere bağlı ölüm nedenlerinin başında gelmektedir [4]. Radyolojik görüntüleme yöntemlerinin, yeni tanı alan akciğer kanseri vakalarında tedaviye cevabın değerlendirilmesinde ve tedavi sonrası rekürrenslerin takibinde olduğu kadar, hastalığın tanısı ve evrelemesinde de oldukça önemli rolü bulunmaktadır [64]. Akciğer kanserli hastalarda yaşam süresini etkileyen en önemli faktör, hastalığın tanı konulduğu andaki evresidir. Bu da, tamamen tümör tanısının ne kadar erken konulduğu ile ilişkilidir [65]. Radyolojik görüntüleme, genellikle cerrahi rezeksiyon uygulanacak veya kontrateral nodal ve/veya toraks dışı metastazların saptandığı nonrezektabl tümörlerin belirlenmesi açısından önem taşımaktadır. Radyoterapi de nonrezektabl hastalığın tedavi seçeneklerinden biridir [64]. Radyoterapi (RT) uygulamasında temel amaç, tümöral dokunun mümkün olduğunca doğru hedeflenmesi ve normal dokunun daha az radyasyona maruz kalmasını sağlamaktır [66].

Akciğer kanserleri anatomik lokalizasyonlarına göre santral ve periferik yerleşimli olmak üzere iki türlü sınıflandırılabilirler. Yapılan bir çalışmada, KHAK olan 114 hastanın %76'sında akciğer grafisinde hiler kitle veya dolgunluk, %30'unda ise hacim kaybı, konsolidasyon veya obstrüktif pnömoni gibi bronşiyal obstrüksiyona ait bulgular saptanmıştır. Benzer başka bir çalışmada ise KHAK'li 326 hastanın %79'unun hiler veya mediastinal tutulum ile prezente olduğu ve bunların %35'inde farklı derecelerde atelektazi saptandığı gösterilmiştir [67].

Santral lokalizasyondaki tümörler genellikle obstrükte ettikleri bronş veya bronşiyolün distalindeki akciğer segmentinde hacim kaybına neden olurlar.

Postobstrüktif konsolidasyon veya pnömoni; segmental, lobar ya da tüm akciğer alanını kapsayan hacim kaybı paternine yol açabilir. Santraldeki bir tümör obstrüksiyonunun, distalinde oluşturduğu atelektazi ve sekresyon retansiyonu ile buna sekonder gelişen pnömoni nedeniyle, tümöral dokunun çevre konsolidasyon sahasından ayrımı zor olabilmektedir. Bir çok olguda özellikle hacim kaybı sahası, santraldeki lezyonun geniş ekzofitik komponenti içerisinde nekroze alanlar içerdiği durumlarda, BT ile hacim kaybı daha iyi değerlendirilebilir [7,68,69]. Normal bireylerde lobar bronşlar ve segmental bronşların proksimal kesimleri konvansiyonel BT ile mükemmel şekilde gösterilebilir. BT, atelektazinin bir nedeni olarak tıkaçıcı bir tümörün tanınmasında, kabul edilebilir bir yanlış-pozitif değere sahip güvenilir bir modalitedir [69].

Güncel radyoterapi uygulaması, tümöral dokunun daha iyi bir şekilde hedeflenmesini ve bu sayede çevre normal dokuların maruz kaldığı gereksiz radyasyon dozunu azaltmayı amaçladığından, santral yerleşimli bir tümöral kitlenin, kollabe akciğer segmentinden ayrımı önem taşımaktadır [7]. Literatürde, bu konuda kitle ve eşlik eden atelektazi dokusunun ayrımını amaçlayan görüntüleme çalışmaları bulunmaktadır. Proksimal bronkojenik karsinomunun postobstrüktif lobar kollapstan ayrımında MR ve BT görüntüleme yöntemlerinin mukayese edildiği bir çalışmada; BT atenüasyon değerleri ile MR sinyal değişikliklerinin santral tümörü kontur anormalliğine dayalı olarak tanımlama ve kitle-kollabe segment ayrımını yapabilme etkinlikleri karşılaştırılmıştır. Elde edilen sonuçlarda, kontrast öncesi görüntülerde, distal lobar kollaps ile proksimal tümörün atenüasyon değerleri arasında bir farklılık saptanmamıştır. Kontrastlı dinamik BT görüntüleme ile 10 hastadan 8'inde kollabe segmentin proksimaldeki tümöre göre daha fazla kontrastlandığı ve bu iki dokunun farklı atenüasyon değerlerine sahip olduğu gösterilmiştir. Aynı çalışmada MRG sinyal intensitesi farklılıklarına bakılarak 18 hastanın 8'inde tümör-kollabe segment ayrımı yapılabilmektedir [70]. Hızlı BT çekim tekniği ile kullanılarak yapılan bir başka çalışmada, bolus enjeksiyon tarzında kontrast madde verilerek, işlem başladıktan sonraki 40. sn ile 2.dk arasında kollabe segmentin belirgin kontrastlandığı, proksimaldeki tümörün ise yavaş ve minimal kontrastlandığı gösterilmiştir [71]. Santral tümörün postobstrüktif atelektaziden ayrımında konvansiyonel MRG'nin rolü hala tartışmalıdır [70]. Malign tümörlere ait invivo T1 ve T2 sinyal intensitesi değerlerinin, akciğer parankimindeki

benign süreçlere ait değerlerle belirgin olarak örtüştüğünü iddia eden çalışmalar mevcuttur [72-74].

DAG yöntemi ile postobstrüktif konsolidasyonun santral akciğer kanserinden ayrımının incelendiği az sayıda çalışma mevcuttur. Bir DAG çalışmasında; santral karsinomalar ile postobstrüktif konsolidasyona ait ADC değerlerinin istatistiki olarak anlamlı farklılık gösterdiği ve konsolidasyona ait ADC değerlerinin, kitle ile karşılaştırıldığında yüksek olduğu gösterilmiştir. Çalışmada ayrıca, benign patolojilere bağlı gelişen pnömonik konsolidasyonlar ve atelektazilerin ADC değerleri de hesaplanmış, bunlarla santral karsinomalara sekonder gelişen konsolidasyona ait ADC değerleri arasında anlamlı farklılık saptanmamıştır. Bunun dışında, santral ile periferik karsinomalar arasında ve farklı tipteki karsinomaların oluşturduğu konsolidasyonların ortalama ADC değerleri açısından anlamlı farklılık saptanmamıştır. Ayrıca farklı histopatolojik tipteki karsinomaların da ortalama ADC değerleri arasında istatistiksel olarak anlamlı farklılık olmadığı gösterilmiştir [7]. Benzer bir çalışmada kollabe akciğer dokusu içerisinde tümör tespitinde DAG kullanılmıştır. Tümör dokusu ile postobstrüktif kollabe akciğer dokusunun dansiteleri ve sinyalleri kontrastlı BT, T2A ve DAG'de kıyaslanmıştır. Kanser ve postobstrüktif kollabe akciğer ayrımı DAG ile 33 hastanın 26'sında yapılabilmektedir. DAG ve T2A görüntülerin kombinasyonu kullanılarak olgular %88 oranında ayırtedilebilmiş olup DAG'nin akciğer kanserini kollabe akciğer dokusundan ayırtmede kullanılabileceği önerilmiştir [75]. Her iki çalışmada da, kullanılan DAG yönteminin en önemli kısıtlayıcı faktörleri olarak susceptibility ve hareket artefaktları vurgulanmaktadır [7,75].

Yapılan retrospektif bir çalışmada postobstrüktif atelektazili 34 hastanın 10'unda FDG-PET yöntemi ile radyoterapi verilecek alan boyutları kısıtlanabilmektedir. Toraks dışı metastazların saptanmasında konvansiyonel görüntüleme yöntemlerini tamamlayıcı rolü olan PET'in konvansiyonel görüntüleme yöntemlerinin yerine geçebilmesi için gereken elimizdeki veriler yetersizdir [76]. Yeni ve pahalı bir sistem olması nedeniyle PET yönteminin rutinde kullanımı hali hazırda mümkün değildir.

Perfüzyon BT uygulaması, doku vasküleritesinin fonksiyonel olarak değerlendirilmesine olanak tanıyan ümit verici bir BT teknolojisidir. Yöntemde, bolus enjeksiyon ile kontrast madde verilerek elde olunan dinamik BT serileri ile doku dansitesinin zaman içerisindeki değişiklikleri ölçülmektedir[56]. MDBT sistemlerindeki

hızlı teknolojik ilerlemeler ve ticari yazılımların kullanılması ile perfüzyon BT, klinik ve araştırma uygulamalarına yönelik geniş bir yelpaze sunmaktadır. Özellikle serebral inme geçiren hastaların değerlendirilmesinde perfüzyon BT, hızlı görüntüleme zamanı ve görüntü işleme özelliği ile serebral vasküleritenin fonksiyonel ve yapısal değerlendirilmesinde tercih edilen modalite konumuna gelmiştir [5]. Perfüzyon BT, serebrovasküler değerlendirmenin dışında onkoloji alanında da, gittikçe daha fazla kullanılmaktadır. Onkolojideki klinik uygulamaları arasında benign-malign ayrımına yönelik lezyon karakterizasyonu, okült malignitelerin tanımlanması, tümör vasküleritesine dayalı prognostik öngörü ve çeşitli tedavi yöntemlerinin terapötik etkinliklerinin değerlendirilmesi yer alır [6]. Günümüzde yeni antianjiyogenik ilaçların geliştirilmesi; bunların terapötik etkinliklerini değerlendirecek perfüzyon BT veya dinamik kontrastlı MRG gibi fonksiyonel görüntüleme yöntemlerinin kullanımına yönelik gereksinimi de beraberinde getirmektedir [54,77-79]. Öte yandan, tedavi sonrasında fonksiyonel değişikliklerin morfolojik değişikliklerden önce meydana geldiği gözönüne alındığında, perfüzyon BT gibi teknikler, diğer konvansiyonel yöntemlere göre tedavinin etkinliğini daha erken değerlendirmeye imkan tanımaktadır [77].

Literatürde proksimal bronkojenik karsinomanın postobstrüktif kollapstan ayrımını irdeleyen çalışmaların sayısı azdır. Onitsuka ve ark., santral tümör ve distal kollabe segmentin kontrastlanma paternindeki farklılığı ortaya koymuşlar ve bu farklılığın özellikle, görüntüleme işleminin 40.ve 120.sn'leri arasında en fazla belirgin olduğunu vurgulamışlardır [71]. Literatürde, perfüzyon BT yöntemi ile akciğer kanserlerinin farklı yönlerinin araştırıldığı bir çok çalışma mevcut olmakla beraber [1;80-82], santral tümör-postobstrüktif atelektazi ayrımına yönelik perfüzyon BT çalışması bulunmamaktadır. Çalışmamızda, ilk geçiş perfüzyon parametrelerini karşılaştırdığımızda elde ettiğimiz sonuçlara göre santral kitlelerin ortalama BV ve BF değerleri, distaldeki atelektazi alanlarına göre anlamlı derecede düşük idi. Bununla birlikte doku içerisindeki kan akım hızı ve kan hacmini yansıtan bu parametrelerin atelektazi alanında daha yüksek olması, kollabe segmentin olasılıkla daha geniş pulmoner arter dallarından kanlanmasına bağlı olarak birim hacimdeki kan akımı artışına, buna karşın tümöral dokunun ise nisbeten daha ince bronşial arterlerden beslenmesine bağlı olabilir [71].

Akciğer kanserlerinde yapılan bir BT perfüzyon çalışmasında santral yerleşimli kitlelerin periferik yerleşimli olanlara kıyasla daha düşük perfüzyona sahip olduğu gösterilmiştir [1]. Perfüzyon farklılığı santral akciğer dokusunda birim alandaki daha düşük vasküler yoğunluk ve tümör tarafından damarların engellenmesi ile açıklanmıştır. Ayrıca santral ve periferik tümörler arasında, tümör histolojisinden bağımsız farklı bir büyüme paterni olduğu iddia edilmiştir. Çalışmamızda, santral kitlelerin perfüzyon değerleri literatürde bildirilen değerlerden daha düşük bulundu. Çalışmaya periferik yerleşimli akciğer kanserleri alınmadığından santral ile periferik kitlelerin BT perfüzyon değerleri kıyaslanmadı. Li ve ark.'nın yaptıkları, 64 dedektörlü BT kullanılarak periferik akciğer karsinomlarında tüm tümör perfüzyonunun araştırıldığı bir çalışmada; uzak metastazı olan tümörlerin perfüzyon değerlerinin, uzak metastaz yapmamış olanlara göre anlamlı derecede daha yüksek olduğu gösterilmiştir. Bunun yanında tümör boyutu arttıkça perfüzyon değerlerinde düşüş olduğu gösterilmiştir [80]. Çalışmamızda santral tümör boyutu ile BT perfüzyon değerleri arasında anlamlı ilişki saptanmadı.

Bir çalışmada, Ovalı ve ark.; toraks perfüzyon BT tekniği ile KHDAK'li 24 olgu içerisinde, skuamöz hücreli karsinomlu olgulardaki BF değerlerinin, adenokarsinomlu olgulara göre anlamlı derecede daha yüksek olduğunu göstermişlerdir. Buna göre KHDAK'lerinin değerlendirilmesinde perfüzyon BT'nin faydalı bir yöntem olabileceği vurgulanmıştır [83]. Kiessling ve ark.'nın ileri evre bronşiyal karsinomlu hastalardaki perfüzyon BT bulgularını araştırdıkları bir çalışmada da, KHAK ve KHDAK arasında perfüzyon (veya BF) ve PE (peak enhancement) parametreleri açısından bir farklılık saptanmamıştır [1]. Çalışmamızda santral yerleşimli tümörler histopatolojik tanılarına göre KHAK ve KHDAK şeklinde sınıflandırılmış olup bu iki grup arasında perfüzyon parametreleri açısından anlamlı farklılık saptanmadı.

Çalışmamızda, BT perfüzyonunu olumsuz etkileyen bazı faktörler de bulunmaktadır. Santraldeki büyük damarlara yakın yerleşimli tümör perfüzyon değerleri, ışın sertleşmesi artefaktı nedeniyle yanlış ölçülebilir. Bu artefaktlar daha yüksek tüp voltajı kullanılarak kontrol edilebilir. Bu yaklaşım, hastanın alacağı radyasyon miktarının dikkatli değerlendirilmesini gerektirmektedir.

Bu çalışmada sadece kontrast maddenin erken dönem geçişi değerlendirilmiştir. Daha uzun süreli bir protokol yalnız doku perfüzyonunu değil, aynı zamanda kapiller

permeabilite, kan akımı ve tümör kan hacminin değerlendirilmesine olanak tanıyacaktır. Ancak bu yaklaşım inceleme süresini uzatacak ve klinikte rutin kullanım açısından dezavantaj oluşturacaktır.

Sonuç olarak; first-pass perfüzyon BT parametreleri kullanılarak, santral akciğer kanserleri ile distaldeki postobstrüktif atelektazi ayrımının yapılabileceği kanaatine varılmıştır. Bu ayırım, klinik uygulamada radyoterapi alacak hastalarda daha dar bir güvenlik zonu elde edilmesine ve tümör çevresindeki normal dokuda radyasyon toksisitesinin azaltılmasına olanak tanıyacaktır.

## 6. ÖZET

### **SANTRAL YERLEŞİMLİ AKCİĞER KANSERLERİNİN DİSTALDEKİ ATELEKTAZİDEN AYIRTEDİLMESİNDE FIRST-PASS PERFÜZYON BİLGİSAYARLI TOMOGRAFİNİN YERİ**

Bu çalışmada first-pass perfüzyon BT parametreleri kullanılarak, santral akciğer kanserleri ile distaldeki postobstrüktif atelektazinin ayırtedilebilmesi amaçlanmıştır.

Çalışmamız, distalinde postobstrüktif pnömoni veya atelektazi ile uyumlu konsolidasyon bulunan santral yerleşimli akciğer tümörlü radyoterapi uygulanmamış 18'i erkek, 2'si kadın toplam 20 olgu üzerinde gerçekleştirilmiştir. Olgularda önce scout ve standart kontrastsız görüntüler alınarak daha sonraki dinamik görüntüleme, kitle ve konsolidasyon alanlarını kapsayacak şekilde kesit pozisyonu belirlendikten sonra perfüzyon protokolüne uygun dinamik görüntüleme uygulanmıştır. Kontrastlı dinamik BT görüntüleri kullanılarak santraldeki kitlenin mümkün olduğunca periferinden kaçınılarak 3 farklı lokalizasyona ROI yerleştirilmiştir. Ayrıca distal atelektazi alanının da periferinde 3 farklı lokalizasyona ROI yerleştirilmiştir. ROI yerleştirilen lokalizasyonlarda BV, BF, TTP ve MTT perfüzyon parametreleri otomatik olarak hesaplanmıştır. Olgularda first-pass BV ve BF parametreleri santral kitlelerde düşük, distal atelektazi alanlarında yüksek bulunmuştur. Kitle ve konsolidasyonlarda ölçülen ortalama perfüzyon parametreleri sırasıyla BV:7.69±4.28, BF: 48.87±25.54, TTP: 27.94±7.32, MTT: 9.56±3.47 ve BV: 11.83±5.34, BF: 78.75±39.41, TTP: 29.72±6.05, MTT: 11.44±4.93 şeklindeydi.



Çalışmamızda elde edilen veriler doğrultusunda first-pass perfüzyon BT'nin santral yerleşimli akciğer kanseri ile distalindeki konsolidasyondan ayırtılmasında bir fonksiyonel görüntüleme yöntemi olarak kullanılabilceđi, böylece radyoterapi uygulanacak hastalarda hedef alanın daraltılmasında yararlı olacağı kanaatine varılmıştır.

**Anahtar Kelimeler:** Perfüzyon Bilgisayarlı Tomografi (BT); First-pass; Postobstrüktif konsolidasyon; Santral akciğer kanseri

## 7. SUMMARY

In our study we aimed to differentiate postobstructive consolidation from lung cancer by means of first-pass perfusion CT in centrally located malignancies.

We studied 20 patients (18 male and 2 female) diagnosed as lung cancer including untreated central masses with distal postobstructive atelectasis. In order to localize the slice position showing appropriate mass-consolidation area to be included in the contrast-enhanced dynamic imaging, firstly, scout and baseline acquisition without contrast media was performed on the patients, followed by dynamic acquisition after intravenous contrast media injection. Three different ROIs were placed both on the central mass avoiding from the peripheral regions, as possible and the peripheral locations of distal consolidation using dynamic contrast-enhanced images. BV, BF, TTP and MTT perfusion parameters were automatically calculated in the ROI locations. We were able to differentiate the central masses from distal consolidations by means of statistically differences in first-pass BV and BF parameters between masses and distal consolidation. The mean values of parameters which were calculated in the masses and consolidations were BV:  $7.69 \pm 4.28$ , BF:  $48.87 \pm 25.54$ , TTP:  $27.94 \pm 7.32$ , MTT:  $9.56 \pm 3.47$  and BV:  $11.83 \pm 5.34$ , BF:  $78.75 \pm 39.41$ , TTP:  $29.72 \pm 6.05$ , MTT:  $11.44 \pm 4.93$ , respectively.

We concluded that first-pass perfusion CT may be applied as a functional imaging method to differentiate central lung cancer from distal consolidation and this technique may be used in reducing the target cancer volume in patients who are candidates for radiation therapy.

**Key Words:** Perfusion Computed Tomography (CT); First-Pass; Postobstructive Consolidation; Central Lung Carcinoma

## 8. KAYNAKLAR

1. Kiessling F, Boese J, Corvinus C, Ederle JR, Zuna I, Schoenberg SO et al. Perfusion CT in patients with advanced bronchial carcinomas: a novel chance for characterization and treatment monitoring? *Eur Radiol* 2004; 14(7):1226-1233.
2. Hopper KD, Singapuri K, Finkel A. Body CT and oncologic imaging . *Radiology* 2000;(215):27-40.
3. Ohnesorge B, Flohr T, Schaller S, et al. The technical bases and uses of multi-slice CT. *Radiology* 1999;(39):923-931.
4. Schaefer-Prokop C, Prokop M. New imaging techniques in the treatment guidelines for lung cancer. *Eur Respir J* 2000;(19):71-83.
5. Miles KA. Perfusion imaging with computed tomography: brain and beyond. *Eur Radiol* 2006;(16):37-43.
6. Miles KA, Charansangavej C, Lee FT, et al. Application of CT in the investigation of angiogenesis in oncology. *Acad Radiol* 2000; 7(10):840-850.
7. Baysal T, Mutlu DY, Yologlu S. Diffusion-weighted magnetic resonance imaging in differentiation of postobstructive consolidation from central lung carcinoma. *Magn Reson Imaging* 2009; 27(10):1447-1454.
8. Klinik Yönlere İle İnsan Embriyolojisi. 6 ed. İstanbul: Nobel Tıp Kitabevleri; 2002.
9. Gatzoulis MA. Lungs and diaphragm. In: Standring S (ch), editor. *Gray's Anatomy. The Anatomical Basis of Clinical Practice*. 40 ed. Churchill Livingstone Elsevier; 2008. p. 989-1006.
10. Snell RS. *Uygulamalı Anatomi*. 1 ed. Türkiye Klinikleri Yayınevi; 1993.
11. Osma E. Akciğer Tümörleri. *Solunum Sistemi Radyolojisi*. 3 ed. İzmir: Güven Ofset; 2007. p. 243-277.
12. Gould MK, Rizk NW. Benign Tumors. In: Mason RJ, Broaddus VC, Murray JF, Nadel JA, editors. *Murray and Nadel's Textbook of Respiratory Medicine*. 4 ed. Philadelphia: Elsevier Saunders; 2005. p. 1412-1420.
13. Gaerte SC, Meyer CA, Winer-Muram HT, et al. Fat-containing lesions of the chest. *Radiographics* 2002;(22):61-78.

14. Hirata T, Reshad K, Itoi K, et al. Lipomas of the periferal lung-a case report and review of the literature. *Thoracic Cardiovascular Surgery* 1989;(37):385-387.
15. Guermazi A, El Khoury M, Perret F, et al. Unusual presentations of thoracic tumors.Case 3: Parenchymal lipoma of the lung. *Journal of Clinical Oncology* 2001;(19):3784-3786.
16. Bryan Corrin. Rare tumours of the lung . In: Gibson GJ, Geddes DM, Costabel U, Sterk PJ, Corrin B, editors. *Respiratory Medicine*. 3 ed. Elsevier Science Limited; 2003. p. 1873-1876.
17. Akkoçlu A, Savaş İ, Göksel T, Yılmaz U. Akciğer Kanseri Tanı ve Tedavi Rehberi. In: Göksel T, Özlü T, editors. *TTD Okulu Akciğer ve Plevra Maligniteleri Tedavisi Kitabı*. Ankara: Poyraz Tıbbi Yayıncılık San. ve Tic. Ltd. Şti; 2008. p. 9-65.
18. Tyczynski JE, Parkin DM. Global epidemiology of lung cancer. In: Hirsch FR, Bunn PA, Kato H, Mulshine JL, editors. *IASLC Textbook of Prevention and Detection of Early Lung Cancer*. 1 ed. London: Taylor&Francis; 2006. p. 1-11.
19. Silvestri GA, Jett J. Broncogenic Carcinoma. In: Mason RJ, Broaddus VC, Murray JF, Nadel JA, editors. *Murray and Nadel's Textbook of Respiratory Medicine*. 4 ed. Philadelphia: Elsevier Saunders; 2005. p. 1357-1378.
20. Alberg AJ, Yung RC, Samet JM. Epidemiology Of Lung Cancer. In: Mason RJ, Broaddus VC, Murray JF, Nadel JA, editors. *Murray and Nadel's Textbook of Respiratory Medicine*. 4 ed. Philadelphia: Elsevier Saunders; 2005. p. 1328-1348.
21. Tatar D, Kılınç O, Yorgancıoğlu A, ve ark. Akciğer tümörü ve akciğer tüberkülozu birlikteliği. *Solunum* 2001;(2):86-98.
22. Travis WD, Brambilla E, Müller-Hermelink HK, Harris CC. World Health Organization classification of tumours.Pathology and genetics of tumours of the lung, pleura, thymus and heart. IARC Press; 2004.
23. Travis WD, Travis LB, Devesa SS. Lung Cancer. *Cancer* 1995;(75):191-202.
24. Khuder SA. Effect of cigarette smoking on major histological types of lung cancer: a meta-analysis. *Lung Cancer* 2001; 31(2):139-148.
25. Ginsberg MS, Grewal RK, Heelan RT. Lung cancer. *Radiol Clin North Am* 2007; 45(1):21-43.

26. Hollings N, Shaw P. Diagnostic imaging of lung cancer. *Eur Respir J* 2002; 19(4):722-742.
27. Aoki T, Nakata H, Watanabe H, Nakamura K, Kasai T, Hashimoto H et al. Evolution of peripheral lung adenocarcinomas: CT findings correlated with histology and tumor doubling time. *AJR Am J Roentgenol* 2000; 174(3):763-768.
28. Travis WD, Garg K, Franklin WA, Wistuba II, Sabloff B, Noguchi M et al. Evolving concepts in the pathology and computed tomography imaging of lung adenocarcinoma and bronchioloalveolar carcinoma. *J Clin Oncol* 2005; 23(14):3279-3287.
29. Pretreatment evaluation of non-small-cell lung cancer. The American Thoracic Society and The European Respiratory Society. *Am J Respir Crit Care Med* 1997; 156(1):320-332.
30. Çavdar T, Ekim N. *Toraks Kitapları Akciğer Kanseri Multidisipliner Yaklaşım* . Ankara: Bilimsel Tıp Yayınevi; 1999.
31. British Thoracic Society Bronchoscopy Guidelines Comitee. British Thoracic Society guidelines on diagnostic flexible bronchoscopy. *Thorax* 2001;(56):1-21.
32. Yılmaz U, Utkaner G, Yalnız ve ark. Endobronşiyal akciğer tümörlerinin tanısında endobronşiyal iğne aspirasyonu ve forseps biyopsisinin etkinliği . *Solunum* 1999;(1):17-21.
33. Çilli A, Öztürk C. Submukozal ve peribronşiyal bronş karsinomlarının tanısında transbronşiyal iğne aspirasyonu ve bronş lavajı. *Solunum Hastalıkları* 1997;(8):349-354.
34. Ponn RB. Invasive Diagnostic Procedures. In: Shields TW, LoCicero J, Ponn RB, Rusch VW, editors. *General Thoracic Surgery*. 6 ed. Lippincott Williams & Wilkins; 2005. p. 300-312.
35. Spiro SG. Clinical features and assessment of lung cancer. In: Gibson GJ, Geddes DM, Costabel U, Sterk PJ, Corrin B, editors. *Respiratory Medicine*. 3 ed. Saunders; 2003. p. 1829-1848.
36. Hyer J, Silvestri G. Diagnosis and Staging of Lung Cancer. *Clin Chest Med* 2000;(21):95-106.

37. McLoud TC. Imaging Techniques for Diagnosis and Staging of Lung Cancer. *Clin Chest Med* 2002;(23):123-135.
38. Schaefer-Prokop C, Prokop M. New imaging techniques in the treatment guidelines for lung cancer. *Eur Respir J Suppl* 2002; 35:71s-83s.
39. Bellomi M, Rampinelli C, Funicelli L, Veronesi G. Screening for lung cancer. *Cancer Imaging* 2006; 6:S9-12.
40. Swensen SJ, Silverstein MD, Edel ES et al. Solitary Pulmonary Nodules: clinical prediction model versus physicians. *Mayo Clin Proc* 1999;(74):319-329.
41. Swensen SJ, Wiggiano RW, Midthun DE, et al. Lung nodule enhancement at CT: multicenter study. *Radiology* 2000;(214):73-80.
42. Berkmen YB. Tek akciğer nodülünün radyolojik ve klinik değerlendirilmesi. *TRD* 1997;249-257.
43. Yu JQ, Yang ZG, Austin JH, Guo YK, Zhang SF. Adenosquamous carcinoma of the lung: CT-pathological correlation. *Clin Radiol* 2005; 60(3):364-369.
44. Midthun DE, Swensen SJ, Jett JR. Diagnostic workup of screen-detected lesions. In: Hirsch FR, Bunn PA Jr., Kato H, Mulshine JL, editors. *IASCL Textbook of Prevention and Detection of Early Lung Cancer*. 1 ed. London: Taylor&Francis Group; 2006. p. 223-240.
45. Reske SN, Kotzerke J. FDG PET for clinical use. Results of the 3rd German Interdisciplinary Consensus Conference, "Onko-PET III", 21 July and 19 September 2000. *Eur J Nucl Med* 2001;(28):1707-1723.
46. Williams S. <http://auntminnie.com/ScottWilliamsMD2/nucmed/PET> [ 2010
47. Silvestri GA, Tanoue LT, Margolis ML, Barker J, Detterbeck F. The noninvasive staging of non-small cell lung cancer: the guidelines. *Chest* 2003;(123):147-156.
48. Verboom P, Van Tinteren H, Hoekstra OS, et al. Cost-effectiveness of FDG PET in staging non-small cell lung cancer: the PLUS study. *Eur J Nucl Med Mol Imaging* 2003;(30(11)):1444-1449.
49. Gambhir SS, Czernin J, Schwimmer J, Silverman DH, et al. A tabulated summary of the FDG PET literature. *J Nucl Med* 2001;(42):1-93.
50. Bury T, Corhay JL, Duysinx B, et al. Value of FDG PET in detecting residual or recurrent nonsmall cell lung cancer. *Eur Respir J* 1999;(14):1376-1380.

51. Detterbeck FC, Boffa DJ, Tanoue LT. The New Lung Cancer Staging System. *Chest* 2009;(136):260-271.
52. Coleman RE. PET in lung cancer. *J Nucl Med* 1999;(40):814-820.
53. Sarinas PS, Chitkara RK. PET and SPECT in the management of lung cancer. *Curr Opin Pulm Med* 2002;(8):257-264.
54. Miles KA. Functional computed tomography in oncology. *Eur J Cancer* 2002; 38(16):2079-2084.
55. Brix G, Bahner ML, Hoffmann U, et al. Regional blood flow, capillary permeability and compartmental volumes: measurement with dynamic CT—initial experience. *Radiology* 1999;(210):269-276.
56. Kambadakone AR, Sahani DV. Body perfusion CT: technique, clinical applications, and advances. *Radiol Clin North Am* 2009; 47(1):161-178.
57. Willet CG, Boucher Y, di Tomaso E, et al. Direct evidence that the VEGF-specific antibody bevacizumab has antivascular effects in human rectal cancer. *Nat Med* 2004; 10(2):145-147.
58. Zhu AX, Holalkere NS, Muzikansky A, et al. Early antiangiogenic activity of bevacizumab evaluated by computed tomography perfusion scan in patients with advanced hepatocellular carcinoma. *Oncologist* 2008; 13(2):120-125.
59. Miles KA. Tumor angiogenesis and its relation to contrast enhancement on computed tomography: a review. *Eur J Radiol* 1999; 30(3):198-205.
60. Miles KA, Griffiths MR. Perfusion CT: a worthwhile enhancement? *Br J Radiol* 2003; 76(904):220-231.
61. Miles KA. Perfusion CT for the assessment of tumour vascularity: which protocol? *Br J Radiol* 2003; 76 Spec No 1:S36-S42.
62. Sahani DV, Kalva SP, Hamberg LM, et al. Assessing tumor perfusion and treatment response in rectal cancer with multisection CT: initial observations. *Radiology* 2005; 234(3):785-792.
63. Silvennoinen HM, Hamberg LM, Valanne L, Hunter GJ. Increasing contrast agent concentration improves enhancement in first-pass CT perfusion. *AJNR Am J Neuroradiol* 2007; 28(7):1299-1303.
64. Erasmus JJ, Sabloff BS. CT, positron emission tomography, and MRI in staging lung cancer. *Clin Chest Med* 2008; 29(1):39-57, v.

65. Read C, Janes S, George J, Spiro S. Early lung cancer: screening and detection. *Prim Care Respir J* 2006; 15(6):332-336.
66. Daisne JF, Gregoire V. [Multimodalities imaging for target volume definition in radiotherapy]. *Bull Cancer* 2006; 93(12):1175-1182.
67. Vaaler AK, Forrester JM, Lesar M, Edison M, Venzon D, Johnson BE. Obstructive atelectasis in patients with small cell lung cancer. Incidence and response to treatment. *Chest* 1997; 111(1):115-120.
68. Naidich DP, Webb WR, Muller NL, et al. Lobar atelectasis. In: Naidich DP, Webb WR, Muller NL, Krinsky GA, Zerhouni EA, Siegelman SS, editors. *Computed tomography and magnetic resonance imaging of the thorax*. 3 ed. Philadelphia: Lippincott; 1999. p. 228-241.
69. Woodring JH. Determining the cause of pulmonary atelectasis: a comparison of plain radiography and CT. *AJR Am J Roentgenol* 1988; 150(4):757-763.
70. Tobler J, Levitt RG, Glazer HS, Moran J, Crouch E, Evens RG. Differentiation of proximal bronchogenic carcinoma from postobstructive lobar collapse by magnetic resonance imaging. Comparison with computed tomography. *Invest Radiol* 1987; 22(7):538-543.
71. Onitsuka H, Tsukuda M, Araki A, Murakami J, Torii Y, Masuda K. Differentiation of central lung tumor from postobstructive lobar collapse by rapid sequence computed tomography. *J Thorac Imaging* 1991; 6(2):28-31.
72. Ross JS, O'Donovan PB, Novoa R, Mehta A, Buonocore E, MacIntyre WJ et al. Magnetic resonance of the chest: initial experience with imaging and in vivo T1 and T2 calculations. *Radiology* 1984; 152(1):95-101.
73. Moore EH, Webb WR, Muller N, Sollitto R. MRI of pulmonary airspace disease: experimental model and preliminary clinical results. *AJR Am J Roentgenol* 1986; 146(6):1123-1128.
74. Shioya S, Haida M, Ono Y, Fukuzaki M, Yamabayashi H. Lung cancer: differentiation of tumor, necrosis, and atelectasis by means of T1 and T2 values measured in vitro. *Radiology* 1988; 167(1):105-109.
75. Qi LP, Zhang XP, Tang L, Li J, Sun YS, Zhu GY. Using diffusion-weighted MR imaging for tumor detection in the collapsed lung: a preliminary study. *Eur Radiol* 2009; 19(2):333-341.



76. Vansteenkiste JF. Imaging in lung cancer: positron emission tomography scan. *Eur Respir J Suppl* 2002; 35:49s-60s.
77. Cuenod CA, Fournier L, Balvay D, et al. Tumor angiogenesis: Pathophysiology and implications for contrast-enhanced MRI and CT assessment. *Abdom Imaging* 2006; 31(2):188-193.
78. Miles KA. Functional CT imaging in oncology. *Eur Radiol* 2003; 13(5):134-138.
79. Li WW. Tumor angiogenesis: molecular pathology, therapeutic targeting and imaging. *Acad Radiol* 2000; 7(10):800-811.
80. Li Y, Yang ZG, Chen TW, Deng YP, Yu JQ, Li ZL. Whole tumour perfusion of peripheral lung carcinoma: evaluation with first-pass CT perfusion imaging at 64-detector row CT. *Clin Radiol* 2008; 63(6):629-635.
81. Li Y, Yang ZG, Chen TW, Chen HJ, Sun JY, Lu YR. Peripheral lung carcinoma: correlation of angiogenesis and first-pass perfusion parameters of 64-detector row CT. *Lung Cancer* 2008; 61(1):44-53.
82. Ma SH, Xu K, Xiao ZW, Wu M, Sun ZY, Wang ZX et al. Peripheral lung cancer: relationship between multi-slice spiral CT perfusion imaging and tumor angiogenesis and cyclin D1 expression. *Clin Imaging* 2007; 31(3):165-177.
83. Ovali GY, Sakar A, Goktan C, Celik P, Yorgancioglu A, Nese N et al. Thorax perfusion CT in non-small cell lung cancer. *Comput Med Imaging Graph* 2007; 31(8):686-691.