

**T.C.
İNÖNÜ ÜNİVERSİTESİ
TIP FAKÜLTESİ**

**SAĞ LOB CANLI VERİCİLİ KARACİĞER NAKLİNDE
PORTAL VENÖZ DALLANMA ANOMALİLERİ VE
MALATYA YAKLAŞIMI**

UZMANLIK TEZİ

**Dr.Fatih SÜMER
GENEL CERRAHİ ANABİLİM DALI**

**TEZ DANIŞMANI
Prof. Dr. Sezai YILMAZ**

MALATYA-2011

**T.C.
İNÖNÜ ÜNİVERSİTESİ
TIP FAKÜLTESİ**

**SAĞ LOB CANLI VERİCİLİ KARACİĞER NAKLİNDE
PORTAL VENÖZ DALLANMA ANOMALİLERİ VE
MALATYA YAKLAŞIMI**

UZMANLIK TEZİ

**Dr.Fatih SÜMER
GENEL CERRAHİ ANABİLİM DALI**

**TEZ DANIŞMANI
Prof. Dr. Sezai YILMAZ**

İÇİNDEKİLER

İÇİNDEKİLER.....	i
Teşekkür	ii
Tablolar Dizini	iii
Şekiller Dizini	iv
Kısaltmalar	v
GİRİŞ VE PORTAL VEN ANATOMİSİ	1
HASTALAR VE YÖNTEM.....	8
SONUÇLAR	19
TARTIŞMA	24
SONUÇ.....	29
ÖZET.....	30
ABSTRACT.....	31
KAYNAKLAR	33

TEŐEKKÜR

Uzmanlık eđitimim boyunca bilgi ve deneyimleri ile bana destek olan, bilimsel olarak yetiřmeme önderlik eden sayın hocalarım Prof. Dr. Sezai YILMAZ ve Prof. Dr. Cüneyt KAYAALP, Doç. Dr. Cengiz ARA, Doç. Dr. Burak IŐIK, Doç. Dr. Mehmet YILMAZ, Doç. Dr. Bülent ÜNAL, Yrd. Doç. Dr. Cemalettin AYDIN, Yrd. Doç. Dr. Dinçer ÖZGÖR, Yrd. Doç. Dr. Turgut PİŐKİN, Yrd. Doç. Dr. Abuzer DİRİCAN, Yrd. Doç. Dr. Mustafa ATEŐ' e, tüm asistan arkadaşlarıma, ameleiyathane hemőireleri, klinik hemőireleri, sekreterleri, personeli ve diđer tüm çalıőma arkadaşlarıma teőekkür ederim.

Uzmanlık eđitimim boyunca sonsuz özverileri ve sabırlarıyla hep yanımda olan ve beni destekleyen anneme, babama ve can yoldaőım sevgili eőime teőekkür ederim.

TABLULAR DİZİNİ

Tablo 1. Anormal portal venöz dallanma görülen hastalar.....	11
Tablo 2: Vericilerin demografik verileri.....	19
Tablo 3: Alıcıların demografik verileri	20
Tablo 4:Alıcı sonuçları (portal ven anastomoz tekniklerine göre).....	22
Tablo 5: Alıcı sonuçları (greft portal ven tiplerine göre).....	22

ŞEKİLLER DİZİNİ

Şekil 1. Sağ anterolateral oblik bakışta karaciğer segmental anatomisi.....	3
Şekil 2. Normal portal ven anatomisi.....	4
Şekil 3. Nakamura ve Cheng klasifikasyonu.....	5
Şekil 4. Varotti-Emre sınıflaması.....	5
Şekil 5. İki portal ven ağzının orta hatta birleştirilmesi.....	9
Şekil 6: Duple anastomoz.....	10
Şekil 7. Y greft interpozisyonu.....	10
Şekil 8. İki portal ven ağzının orta hatta birleştirilmesi.....	12
Şekil 9. “Burun deliği” şeklinde çıkartılmış portal ven ağzları.....	13
Şekil 10. Portal ven ağzları arası mesafe.....	14
Şekil 11. İki portal ven ağzının orta hatta birleştirilmesi.....	14
Şekil 12. Safen ven greftinin uzunlamasına açılması.....	15
Şekil 13. Safen ven greftinin portal ven ağzına tespit edilmesi.....	15
Şekil 14. Portal ven ağzına safen ven greft sarıldıktan sonraki görünüm.....	16
Şekil 15. Geniş, uzamış ve tek ağız hale gelmiş portal ven ağzı.....	17
Şekil 16. Anterior ve posterior sektörün otolog ven grefti ile uzatılması.....	18
Şekil 17. Discoid Eksizyon.....	25
Şekil 18. Komplike venoplasty.....	26
Şekil 19. Makuuchi ve arkadaşlarının önerdiği teknik.....	27
Şekil 20. Hwang ve arkadaşlarının tariflediği Y-greft interpozisyon tekniği.....	28

SİMGELER VE KISALTMALAR DİZİNİ

1. **ASD** : Anterior sektörial dal
2. **BT** : Bilgisayarlı tomografi
3. **CUSA** : Cavitron Ultra-Sonik Aspiratör
4. **ERCP** : Endoskopik retrograd kolanjio pankreatografi
5. **GİS** : Gastrointestinal sistem
6. **HTK** : Histidine-Tryptophan-Ketoglutarate
7. **İTBL** : İskemik tip biliyer lezyon
8. **İVK** : İnferior vena kava
9. **LHV** : Sol hepatik ven
10. **LPV** : Sol portal ven
11. **MPV** : Ana portal ven
12. **MR** : Magnetik rezonans
13. **OHV** : Orta hepatik ven
14. **ÖSD** : Ön sektörial dal
15. **RAPV** : Sağ anterior portal ven
16. **RHV** : Sağ hepatik ven
17. **RL** : Sağ lateral
18. **RPM** : Sağ paramedian
19. **RPPV** : Sağ posterior portal ven
20. **RPV** : Sağ portal ven

1.GİRİŞ VE KARACİĞER ANATOMİSİ

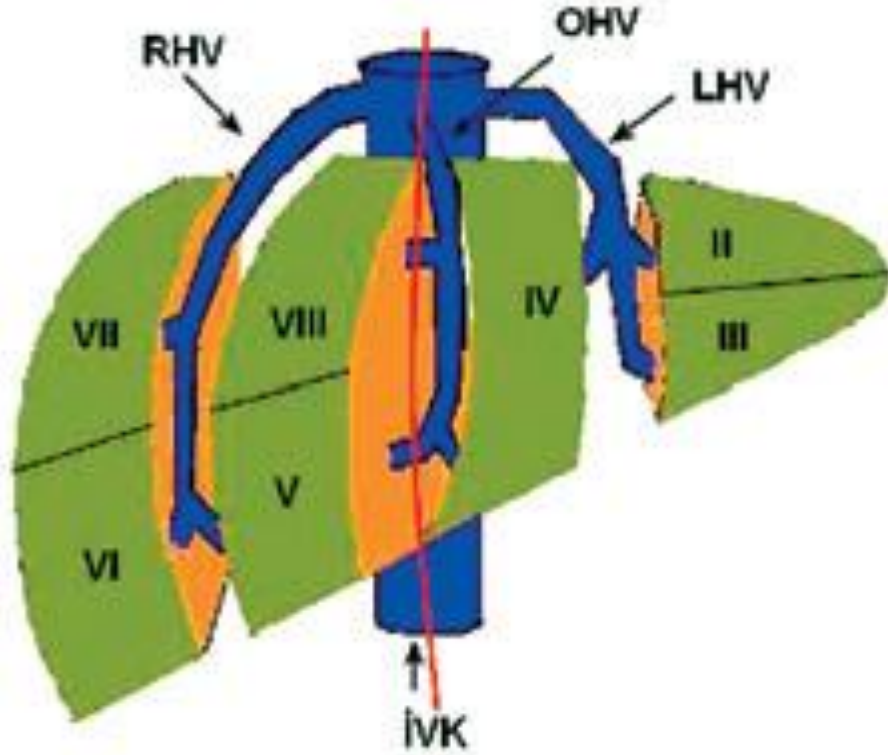
1.1 Sağ lob canlı vericili karaciğer naklinin gelişimi

Karaciğer nakli, kronik karaciğer hastalığında ve karaciğer yetmezliğinde, 1 yıllık yaşam süresini %80'in üzerine çıkaran başarılı bir tedavi seçeneğidir (1). Karaciğer naklinde en önemli problemlerden biri karaciğer nakli gerekli olan hastalar ile kadavra karaciğerleri arasındaki sayısal farkın ülkemizdeki gibi kadavra bağışının çok az olduğu (organ bağış oranı 2008 yılında milyon nüfus başına 3,2) bölgelerde hızla artmasıdır (2,3). Yetişkin alıcılar için daha büyük greft sağlamak amacı ile 1996 yılında Hong-Kong'da canlı vericili karaciğer nakli operasyonlarında karaciğer sağ lob grefti kullanma fikri kadavradan karaciğer naklinin bir alternatifi olarak ortaya çıkmıştır (4,5). Avrupa'da karaciğer sağ lob grefti kullanılarak ilk canlı vericili karaciğer nakli 1998 yılında Essen'de Broelsch'in ekibi tarafından gerçekleştirildi (6). Amerika'da ilk örnek ise yine 1998 yılında Wachs ve arkadaşları tarafından rapor edildi (7). Canlı vericiden karaciğer naklinin; nakil için organ sayısının artması, operasyonun elektif koşullarda yapılmasına izin vermesi, alıcının kadavra organı beklemek zorunda kalmaması gibi avantajları vardır. Bu faktörler morbidite, mortalite ve maliyeti azaltmaktadır. Soğuk iskemi süresinin kısalması da diğer avantajlardır (8).

1.2 Karaciğer anatomisi

Karaciğer insan vücudun en büyük solid organı olup batın sağ üst kadranda bulunur. Karaciğerin morfolojik ve cerrahi anatomisi birbiriyle uyumlu değildir. Morfolojik olarak falsiform ligament tarafından ayrılmış sağ ve sol 2 ana lobu ve 1 aksesuar lobu vardır. Sağ ve sol lobların gerçek sınırını arkada vena kava çukurundan, ön-aşağıda safra kesesi çukurundan geçen hat (Cantlie çizgisi) oluşturur. Karaciğerin

loblarının fonksiyonel sınıflaması portal ven ve hepatik venlerin dağılımı esas alınarak yapılır. Karaciğer çok sayıda damarı olan bir organdır ama damar sistemi bakımından diğer organlara benzemez. Karaciğeri vena porta hepatis ve arteria hepatica propria besler. Venöz drenajı hepatik venlerle olup lenfatik drenajı vasküler ya da biliyer sistem yönünü takip etmez. Karaciğer anatomisinin anlaşılması karaciğer cerrahisi için büyük önem taşır (9). Karaciğerin cerrahi anatomisi 1957 yılında Couinaud tarafından yapılan sınıflamaya dayanmaktadır. Couinaud karaciğeri her birinin farklı portal veni, arteriyel beslenmesi ve safra kanalı ayrı olan sekiz farklı fonksiyonel segmente ayırmıştır. Segmentleri ayırırken 4 farklı plan kullanmış; bunlar üç longitüdinale (inferior vena kava, sağ hepatik ven, orta hepatik ven) ve bir transvers (portal ven dallanması) planıdır. Karaciğer orta hepatik ven ile sağ ve sol olarak iki loba ayrılmaktadır. Sağ lob ise sağ hepatik ven ile iki sektöre bölünür. Sağ arka dış sektör önde segment 6'yı arkada segment 7'yi içerir. Sağ ön dış sektör önde segment 5'i arkada ise segment 8'i içerir. Sol lob sol hepatik ven ile bölünür. Sol ön sektör umbilikal fissür ile ön tarafı segment 1 olan segment 4'e ve sol lobun ön kısmı olan segment 3'e bölünür. Arka kısım ise segment 2'dir. Bu sınıflamaya göre sağ karaciğer; sağ portal venden beslenen segment 5, 6, 7, 8 den, sol karaciğer; sol portal venden beslenen segment 2, 3, 4'ten oluşmaktadır. Karaciğer segment 1 posteriorda, inferior vena kava ile portal ven arasında yer almaktadır. Segment 1 damarlanma açısından portal dağılımdan ve üç ana hepatik venden bağımsızdır (10).



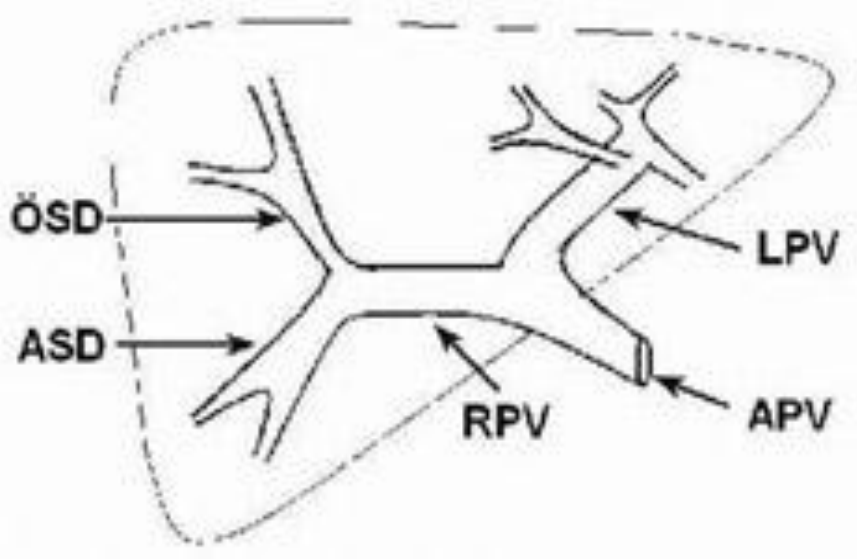
Şekil 1. Sağ anterolateral oblik bakışta karaciğer segmental anatomisi ve venöz drenajı
Kısaltmalar; RHV:Sağ hepatik ven, OHV: Orta hepatik ven LHV: Sol hepatik ven İVK: İnfirior vena kava (11).

Karın boşluğu içerisindeki tüm sindirim sistemi organları ile dalak ve pankreasın venöz kanını toplayan portal ven, omentum minus içerisinde yukarı doğru ilerleyerek porta hepatisen karaciğere girer ve dallara ayrılır (12). Portal ven anatomik varyasyonları nispeten sık görülen varyasyonlardır (13,14,15). Karaciğerin karmaşık cerrahi ve girişimsel işlemlerindeki gelişmeler bu varyasyonların önemini giderek artırmaktadır. Portal ven varyasyonlarının özellikle karaciğer cerrahi girişimleri, transplantasyon ve girişimsel işlemler öncesi değerlendirme esnasında bilinmesi kritik öneme sahiptir. Varyasyonların bilinmemesi bu işlemler esnasında tehlikeli olabilmekte, bilinmesi ise komplikasyonların azaltılmasını sağlamaktadır (1,15,16,17). Noninvazif kesitsel görüntüleme yöntemlerinin gelişmesiyle abdominal venöz anatomik varyasyon ve anomaliler rutin incelemelerde de daha sık görülmektedir. Çok dedektörlü bilgisayarlı tomografi sistemlerinin geliştirilmesi, beraberinde bilgisayar ve görüntüleme teknolojisindeki ilerlemeler sayesinde üç boyutlu görüntüleme mümkün olmuştur. Maksimum-intensite projeksiyon, multiplanar rekonstrüksiyon, ve “volume rendering” gibi üç boyutlu görüntüleme yöntemleri ile çok dedektörlü bilgisayarlı

tomografi venöz yapıların ayrıntılı bir şekilde görüntülenmesini sağlayabilmektedir. (1,18)

Portal ven anatomisi

Klasik anatomik paternde ana portal ven karaciğer hilusunda sağ ve sol portal ven olarak ikiye ayrılır. Daha sonra sağ portal ven ön ve arka sektör dallarına sol portal ven ise segment II, III ve IV'ü besleyen dallara ayrılır (15, 16, 17).



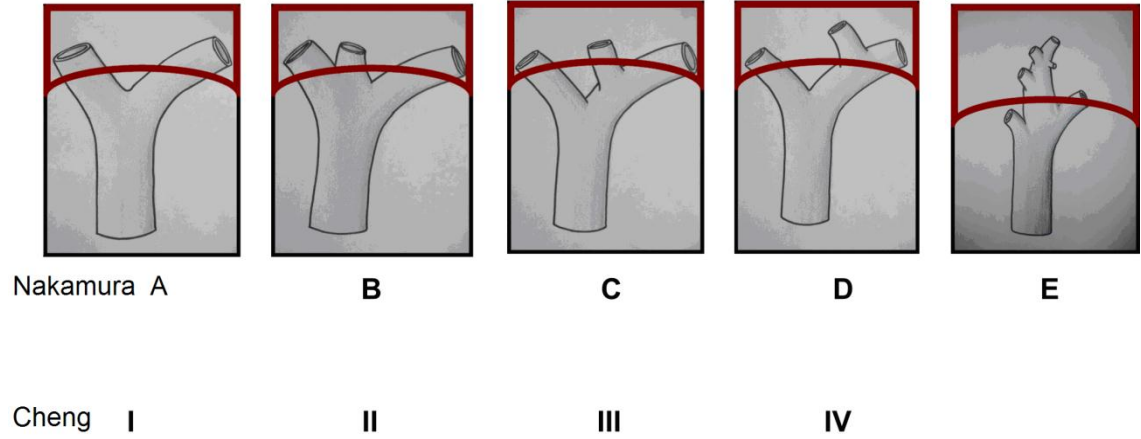
Şekil 2. Normal portal ven anatomisi Kısaltmalar; APV: Ana portal ven RPV: Sağ portal ven LPV: Sol portal ven ÖSD:Ön sektörial dal ASD: Anterior sektörial dal (11)

Portal ven anomalileri

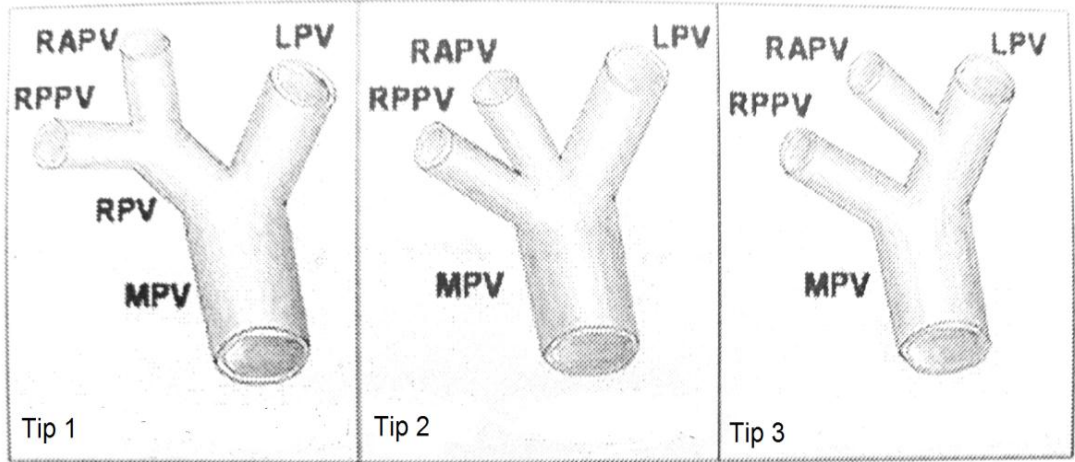
Canlı vericili sağ lob karaciğer transplantasyonu, alıcılar için daha büyük karaciğer grefti sağlaması nedeniyle popüler hale gelmiştir. Ancak sağ lob greftinde iki venöz açılıma neden olan anormal portal ven dallanması canlı verici seçiminde yaygın olarak karşılaşılan anatomik varyasyonlardan biridir. Bazı yazarlar portal venin anatomik varyasyonu insidansını % 6-% 22 olarak rapor etmişlerdir (5, 9,10,11).

Portal ven anatomisi Nakamura, Cheng ve Varotti'ye göre Resim 3 ve 4'te sınıflandırılmışlardır. Kısaca Tip A, I veya 1 genel bifürkasyon çeşididir; Tip B, II veya 2 portal venin sağ dalının trunkusuz olan trifükasyon paternidir; Tip C, III veya 3 ve D

veya IV, sol portal damardan ayrı ayrı bifürkasyon olan sağ paramedian bölge ve sağ lateral bölge dalıdır. Fark, proksimalden veya extraparakimalden kaynaklanan sağ paramedian daldır. Tip D veya IV'de sol portal ven sağ anteromedial sektörial portal venini intraparakimal kısımdan vermektedir.(16, 17,18)



Şekil 3. Nakamura ve Cheng sınıflandırması



Şekil 4. Varotti-Emre sınıflandırması (16). Kısaltmalar: MPV: Ana portal ven, RPV: Sağ portal ven, RPPV: Sağ posterior portal ven, RAPV: Sağ anterior portal ven, LPV: Sol portal ven

1.3.Giriş

Geçen 20 yıllık sürede karaciğer nakline gereksinim gösteren hasta sayısı, bağışlanan organ sayısı arasındaki açıklık çok artmıştır (19). Kadaverik donör organ yetersizliğinden kaynaklanan ihtiyacı karşılamak için, canlı vericili karaciğer nakli, son dönem karaciğer hastalığında kabul edilen tedavi yaklaşımı olmuştur (20,21). Canlı

vericilerden uygun greftin güvenli bir şekilde rezeksiyonu için cerrahi teknikler geliştirilmiştir (22,23). Gelişen görüntüleme yöntemleri vericilerde anormal portal venöz dallanmanın preoperatif dönemde görülüp tanınmasını sağlamıştır. Anormal portal venöz dallanması olan vericilerde çift ağız çıkan portal venin alıcı portal venine anastomozunda portal ven darlığı ve trombozu gibi komplikasyonlar gelişebilmektedir. Portal ven trombozunda erken dönemde akut karaciğer yetmezliği, karaciğer fonksiyon testlerinde yükselme, hemodinamik instabilite, asit ve varis kanaması görülebilir. Erken postoperatif dönemde ortaya çıkan portal ven trombozlarında karaciğer fonksiyon testlerindeki artışın şiddeti değişkendir. Portal ven trombozu insidansı (% 0,3-2,2) düşüktür ancak tedavi edilmezse hastalarda mortalite çok yüksektir. Bu durumda acil trombektomi veya retransplantasyon yapılmalıdır. Portal ven stenozunda ise karaciğer fonksiyon testlerinde hafif artış ve portal hipertansiyon vardır. Doppler ultrasonografi portal ven darlığı ve tıkanıklığı tanısında da çok etkilidir. Postoperatif erken dönemde greft disfonksiyonunun önüne geçmek için alıcılarda doppler ultrasonografi günlük olarak yapılmalıdır. Doppler ile portal ven darlığı veya tıkanıklığı tesbit edildiğinde bilgisayarlı tomografi veya manyetik rezonans anjiyografi ile tanı hemen doğrulanmalıdır. Karaciğer fonksiyonları iyi olan erken postoperatif portal ven trombozları erken reoperasyonla akut trombektomi yapılarak tedavi edilebilir (24,25). Sağ lob canlı vericili karaciğer naklinde vericiye ait anormal portal ven dallanması (Nakamura Tip B, C, D, E) görülen hastalarda portal ven anastomozunu kolaylaştırmak ve komplikasyonları azaltmak için birçok yazar tarafından geliştirilen ana portal trunku uç uca anastomoz (primer yaklaştırma), Y- Plasty, Double anastomoz, Komplike Venoplasti gibi farklı teknikler (konvansiyonel teknikler) günümüzde kullanılmasına karşın, etkin yöntem arayışları devam etmektedir.

Malatya İnönü Üniversitesi Tıp Fakültesi Turgut Özal Tıp Merkezinde karaciğer naklinin ilk yapıldığı Mart 2002'den Mart 2011 tarihine kadar toplam 558 karaciğer nakli yapıldı. Bunların 440'ı (%79.4) canlı vericili karaciğer nakli olup, canlı verici karaciğer nakillerinin 396'sı (%90) sağ lob canlı vericili karaciğer naklidir. 396 sağ lob greftinin 346'sı Tip A (%87.4), 50'si Tip B, Tip C, Tip D (%12.6) olan vakalardan oluşmaktadır. Nakamura sınıflamasına göre portal ven dallanması Tip B, Tip C ve Tip D olan vericilerle kliniğimizde 2009 yılı sonuna kadar farklı birçok yöntem; primer yaklaştırma (uç uca anastomoz), Y- Plasty, Double anastomoz, Komplike Venoplasti ile portal ven anastomozları uygulanmış olup 2010 yılı başından itibaren kliniğimizde geliştirilen ve Malatya Yaklaşımı olarak isimlendirilen yeni bir teknik uygulanmıştır.

Karşılaşılan farklı tipteki anormal portal ven dallanmalarında farklı teknikler ile portal ven anastomozları rapor edilmesine karşın portal venin rekonstrüksiyonuna ait optimal yöntem hakkında tartışmalar devam etmektedir.

Bu çalışmanın amacı sağ lob canlı vericili karaciğer naklinde greftte karşılaşılan portal ven anomalilerine bağlı sorunları azaltmak ve portal ven rekonstrüksiyonun optimize etmek için kliniğimizde geliştirilen Malatya Yaklaşımı olarak adlandırılan yeni bir tekniği tanımlamak ve bu tekniğin etkinliğini araştırmaktır.

2. HASTALAR VE YÖNTEM

2.1. Hastalar

Çalışmamız İnönü Üniversitesi Tıp Fakültesi Turgut Özal Tıp Merkezi Genel Cerrahi Anabilim Dalı'nda yapıldı. Çalışma İnönü Üniversitesi Tıp Fakültesi etik kurulunun 2010/131 protokol numaralı yazılı onayı alınarak yürütüldü. İnönü Üniversitesi Tıp Fakültesi Turgut Özal Tıp Merkezi Genel Cerrahi Anabilim Dalı'nda Nisan 2002 ve Mart 2011 tarihleri arasında 558 hastaya karaciğer nakli yapıldı. Bunların 440'ı (%79,4) canlı vericili karaciğer nakli olup, canlı vericili karaciğer nakillerinin 396'sı (%90) sağ lob canlı vericili karaciğer naklidir. Bu çalışma yalnızca sağ lob grefti kullanılarak canlı vericili karaciğer nakli yapılan hastaları kapsamaktadır.

Tüm hastaların karaciğer portal ven tiplendirmeleri multi-slice spiral computed tomography (Toshiba 64-Slice Aquilion, Toshiba Medical Systems, Tokyo, Japan) ile yapıldı. Sağ lob canlı vericili karaciğer nakli yapılan 396 hastanın 50'sinde (%12,6) Nakamura sınıflamasına göre (Tip B, C, D) anormal portal ven dallanma vardı. Hastalar Mart 2011 tarihine veya ölümlerine kadar takip edildiler. Bu çalışmada portal ven anastomoz teknikleri retrospektif olarak incelendi. Hasta dosyaları hasta bilgi işlem sisteminden tarandı. Hastalar yaş, cinsiyet, portal ven tipleri, karaciğer naklinde uygulanan portal ven anastomoz teknikleri ve postoperatif portal ven tromboz oranlarına göre incelendi. Elde edilen veriler istatistiksel değerlendirilmeye tabi tutularak portal ven tromboz oranları çıkartıldı.

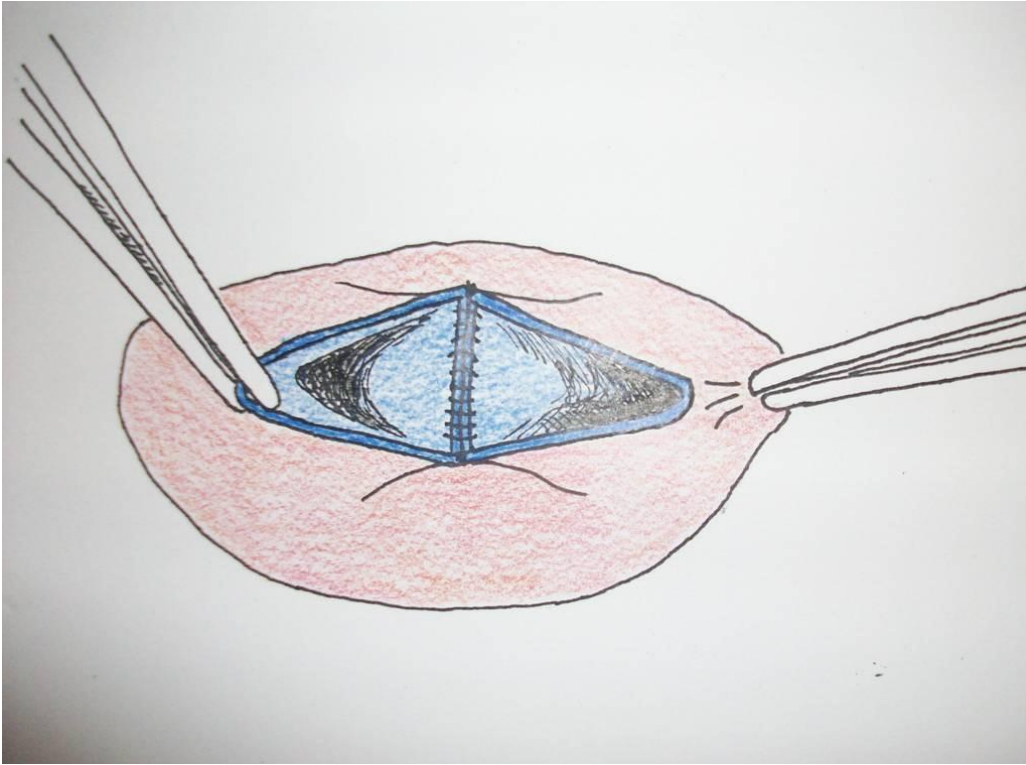
Karşılaşılan farklı türdeki anormal portal ven dallanmaları olan (Nakamura sınıflamasına göre Tip B, C, D) 23 hastada 2009 yılı sonuna kadar primer yaklaştırma, Y- Plasty, Double anastomoz ve Komplike Venoplasti gibi farklı teknik yaklaşımlar ile portal ven anastomozları yapıldı. 2010 yılı başından itibaren anormal portal ven

dallanmaları olan (Nakamura sınıflamasına göre Tip B, C, D) 27 hastada ileride detaylı olarak açıklamasını yaptığımız Malatya Yaklaşımı tekniği uygulandı.

Karşılaşılan farklı tiplerdeki anormal portal ven dallanmalarına teknik yaklaşımla ilgili açıklamalar aşağıdadır.

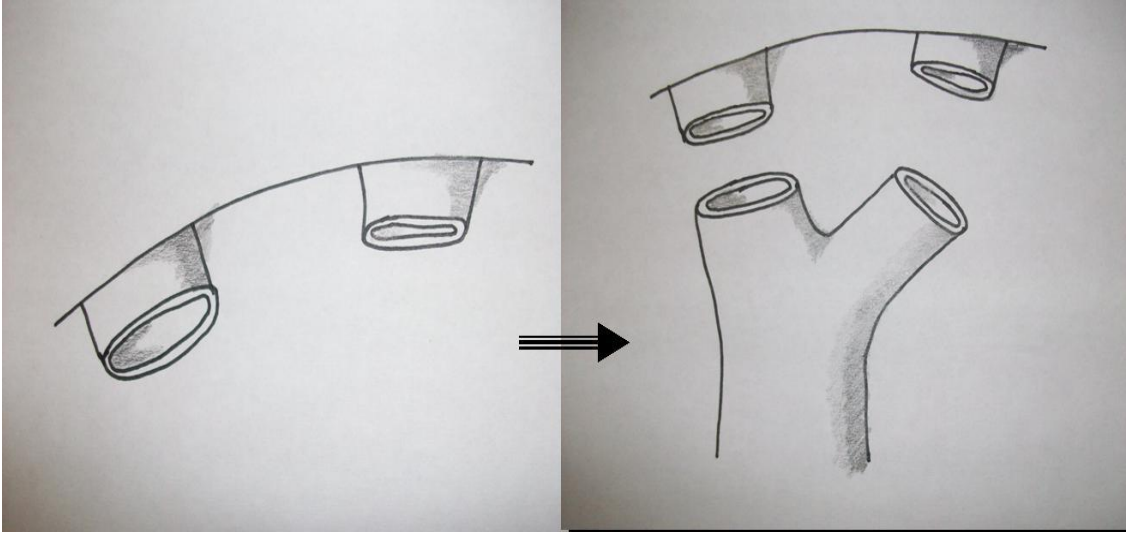
a) Donör sağ portal ven dallarında yaygın görülen Tip A (346 olgu) olgularda, sağ karaciğer greft portal veni ile alıcıların ana portal trunku uç uca anastomoz edildi.

b) Tip B anormal portal ven dallanması olan 20 olgunun 19'unda donör portal ven dallarındaki iki ayrı açılım ortak açıklık olarak back-table da birleştirildi. Bir vakada burun deliği şeklinde tek bir açılım vardı ve unifikasyon yapılmadı. Bu olguda remnant karaciğer portal veninde darlık oluştu, bu darlık otolog safen ven patchplasty ile giderildi. Burun şeklindeki vaka dahil 10 vakadaki birleşik ortak orifis, alıcıların ana portal venine anastomoz edildi (Şekil 5). Bu gruptaki 10 olguya teknik olarak ileride detaylı olarak bahsedeceğimiz Malatya Yaklaşımı tekniği uygulandı.



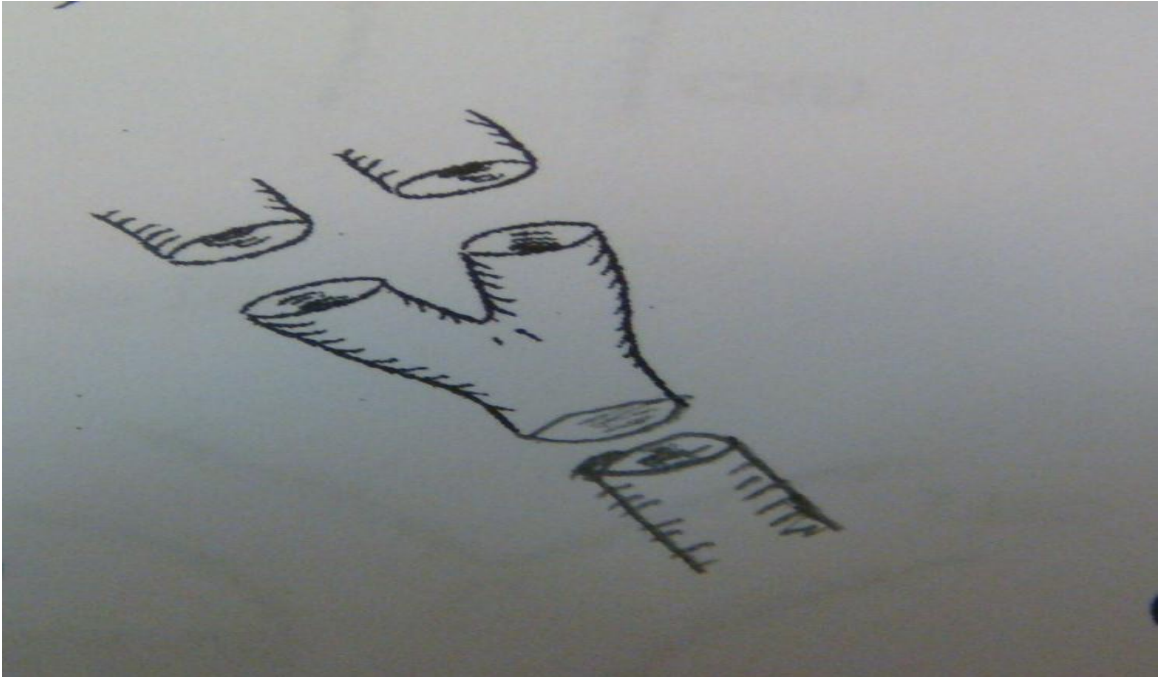Şekil 5: İki portal ven ağzının orta hatta birleştirilmesi

c) Tip C anormal portal ven dallanması olan 18 olguda donör portal venleri ayrı ayrı kesildi. Üç alıcıda iki ayrı greft portal venin her biri alıcının sağ ve sol portal ven dallarına ayrı ayrı anastomoz edildi (Şekil 6).



Şekil 6. Duple anastomoz

Diğer üç vakada, otolog iliac ven grefti kullanılarak Y-greft interpozisyon ile anastomoz yapıldı (Şekil 7). Bu gruptaki 12 olguya Malatya Yaklaşımı tekniği uygulandı.



Şekil 7. Y greft interpozisyonu

d) Tip D anormal portal ven dallanması olan 12 olguda donör portal venleri ayrı ayrı kesildi. 4 olguda otolog iliac ven grefti kullanılarak Y-greft interpozisyon yöntemi,

3 olguda komplike venoplastiler (Şekil 18), diğer 5 olguya ise Malatya Yaklaşımı tekniği uygulandı (Tablo 1).

e) Tip E anormal portal ven dallanması olan olguya rastlanmadı.

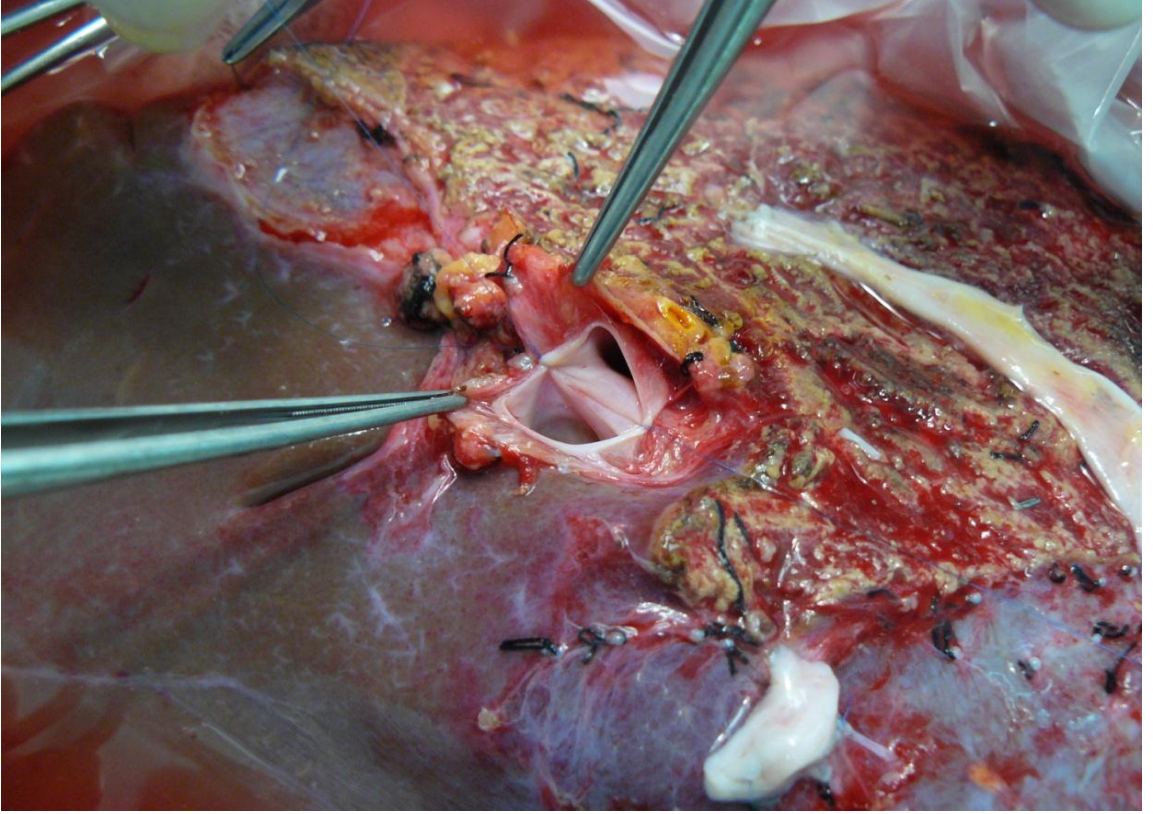
Tablo 1. Anormal portal venöz dallanma görülen hastalar

	Tip B	Tip C	Tip D	n=50
Primer Yaklaştırma	10	-	-	n=10
Y-Plasti	-	3	4	n=7
Duble Anastomoz	-	3	-	n=3
Komplike Venoplasti	-	-	3	n=3
Malatya Yaklaşımı	10	12	5	n=27

3.2. Tekniğin tanımlanması

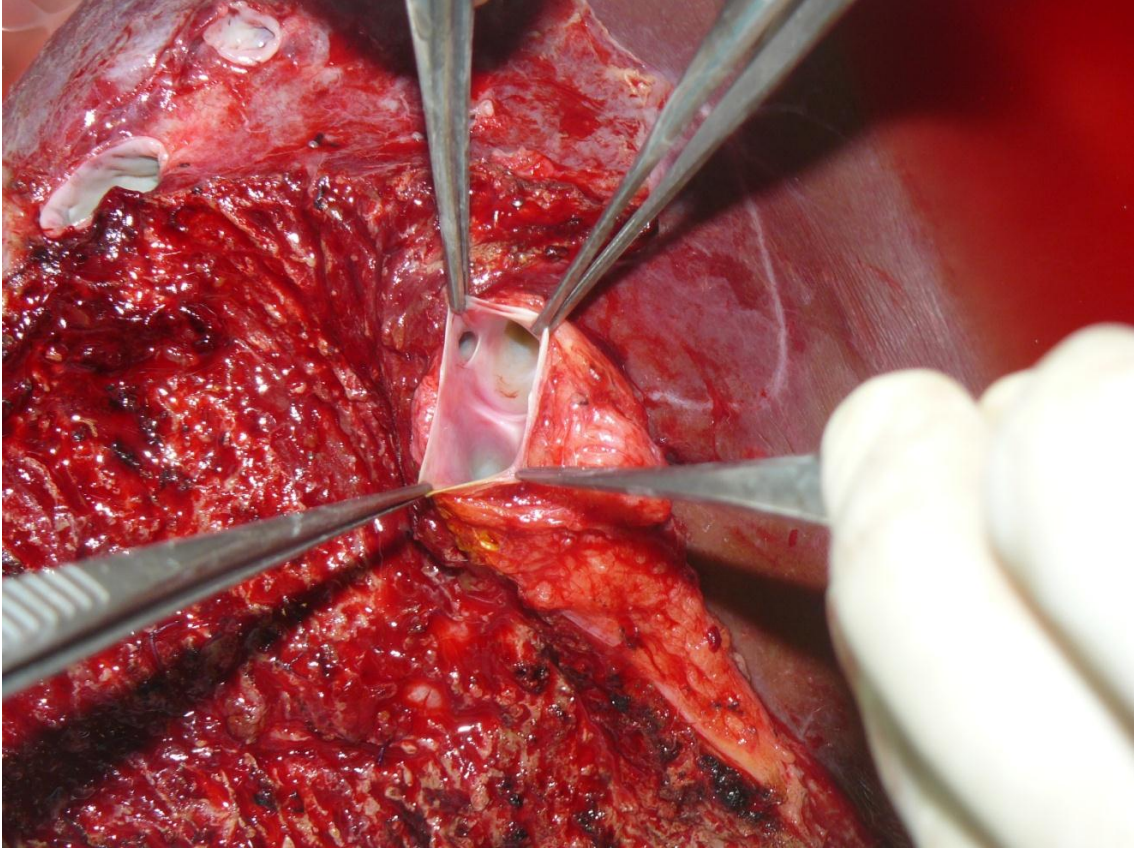
Çift portal veni olduğu preoperatif bilinen vericilerde hepatektomi daha önce birçok yerde tanımlandığı standart şekliyle yapılmıştır. Parankimal transeksiyon bittikten sonra sağ hepatik safra kanalı daha sonra da sağ hepatik arter kesildi ve verici tarafında kalanlar 6/0 prolene ile devamlı sütürlerle kapatıldı. Ana portal ven ve sol ana portal ven dalı her zaman korunarak her iki sağ portal dal ayrı ayrı kesilerek çıkartıldı. Bu işlem esnasında öncelikle vericiyi korumak amacı ile her zaman (bir olgu hariç) sol ana portal ven trunku daraltılmayacak şekilde davranıldı. Bu nedenle sağ tarafta tek portal ağız elde etmek amacı ile sol portal ven hiç riske atılmadı ve sağ portal venler her zaman (bir olgu hariç) iki ayrı ağız olarak elde edildi. Sağ hepatik venler kesilerek greft back-table'a alındı. Her bir portal ven dalı Ringer laktat solüsyonu ve HTK solüsyonu ile yıkandı.

Ocak 2010 tarihine kadar yapılan çift portal ven anastomozları ile bu tarihten sonra yapılanlar ayrı ayrı tanımlandı. Ocak 2010 öncesinde her iki portal ven ağzı birbirine yakın veya yapışık ise (Tip B) sağ portal ven dalları 7/0 prolene sütürlerle birleştirildi (Şekil 8).



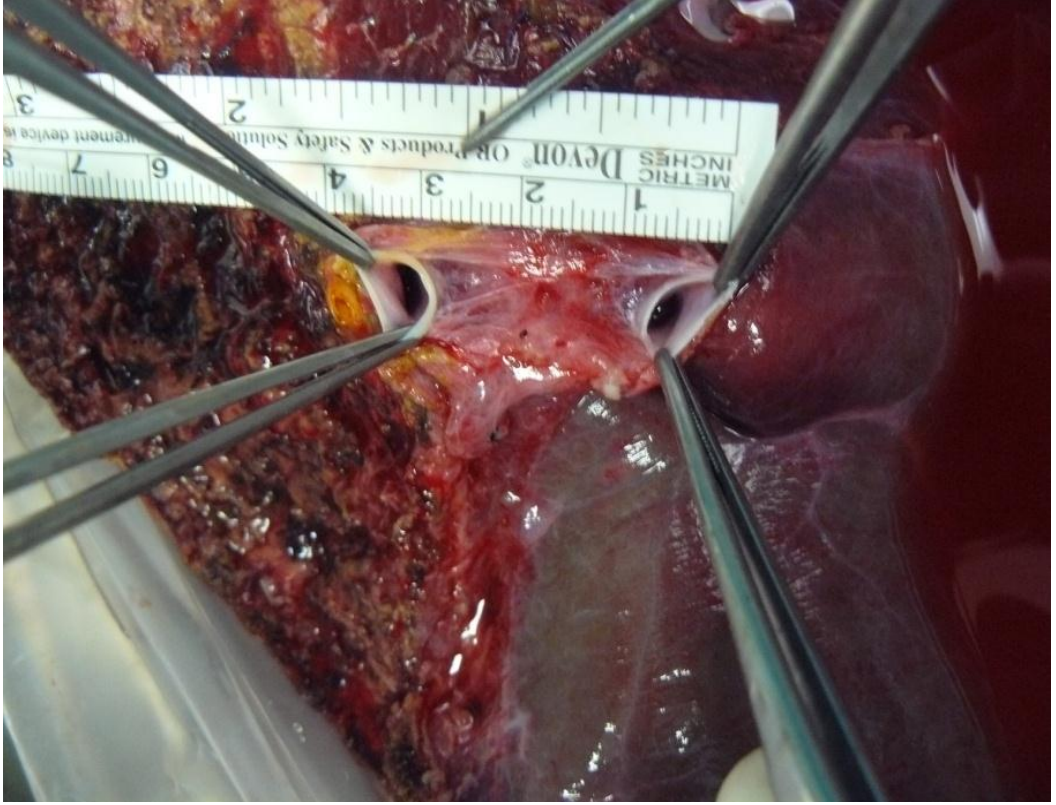
Şekil 8. İki portal ven ağzının orta hatta birleştirilmesi

Bu birleştirmeyi yaparken her iki lümeni daraltmayacak veya germeyecek şekilde sütür atılmasına dikkat edildi. Bu yaklaşım primer yaklaştırma olarak tanımlandı ve alıcının portal ven trunkuna anastomoz edildi. Bir olgu “burun deliği” şeklinde yama ile çıkartıldığı için yaklaştırma yapılmadan primer olarak anastomoz edildi (Şekil 9).

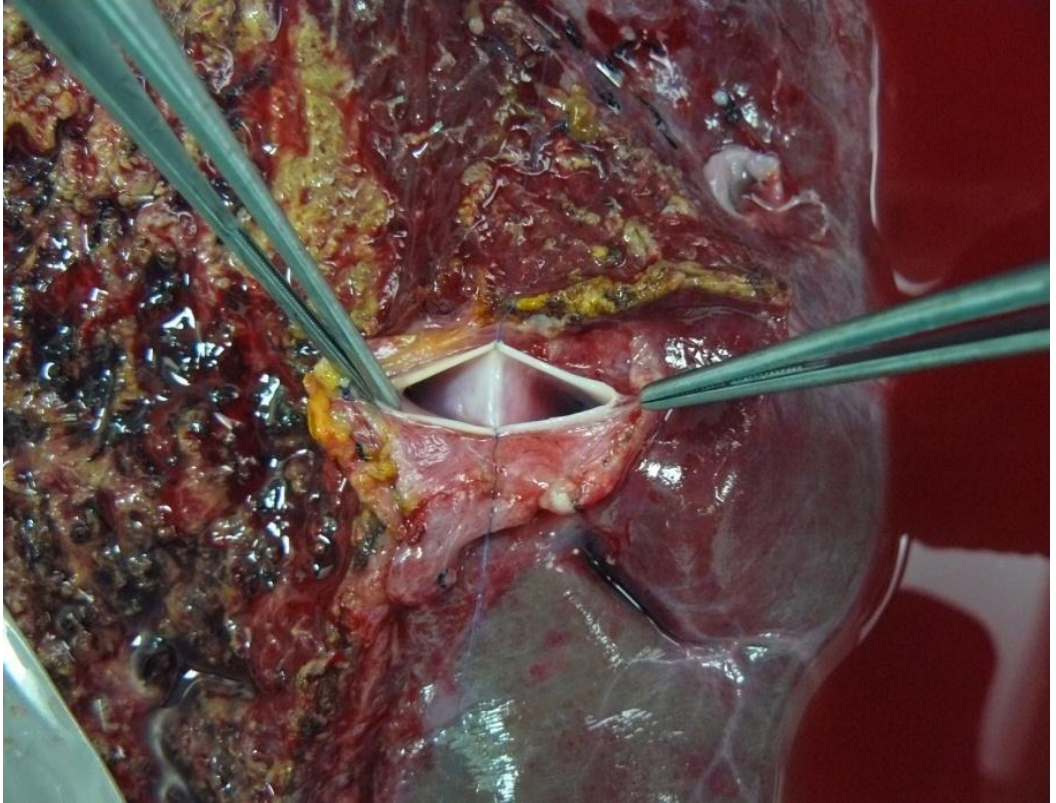


Şekil 9. “Burun deliği” şeklinde çıkartılmış portal ven ağızları

Her iki portal ven dallarının birbirinde uzak olduğu olgularda ise (Tip C ve D) çift portal ven anastomozu tercih edildi. Bu anastomozlar, bazen “Y” plasti, bazen alıcı sağ ve sol portal venlerine ayrı ayrı anastomoz, bazen de komplike venöz plastiler ile sağlandı. Bu rekonstrüksiyonlar esnasında otolog iliak ven greftleri kullanıldı. Ocak 2010 tarihinden sonra her iki portal ven ağızı birbirine yakın veya yapışık ise (Tip B) aynı şekilde 7/0 prolene sütürler ile birleştirildi. Birbirinden uzak ağızlarda (Tip C ve D) her iki lümeni daraltmayacak veya germeyecek şekilde 7/0 prolene sütürlerle yaklaştırıldı (Şekil 10, 11).

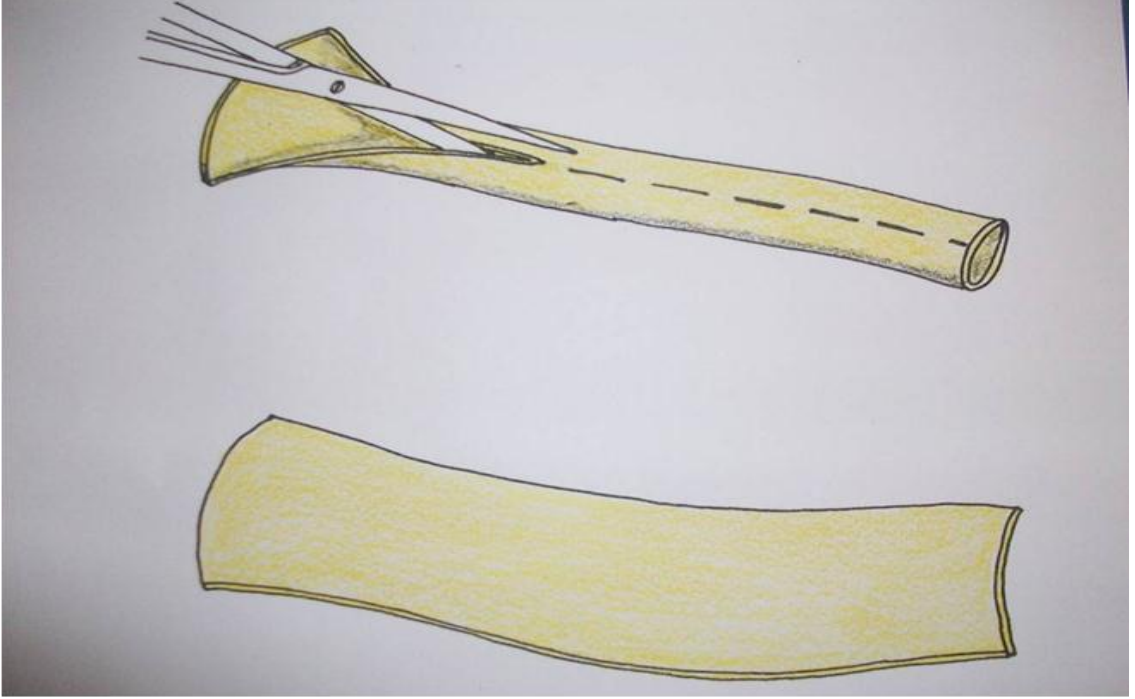


Şekil 10. Portal ven ağızları arası mesafe

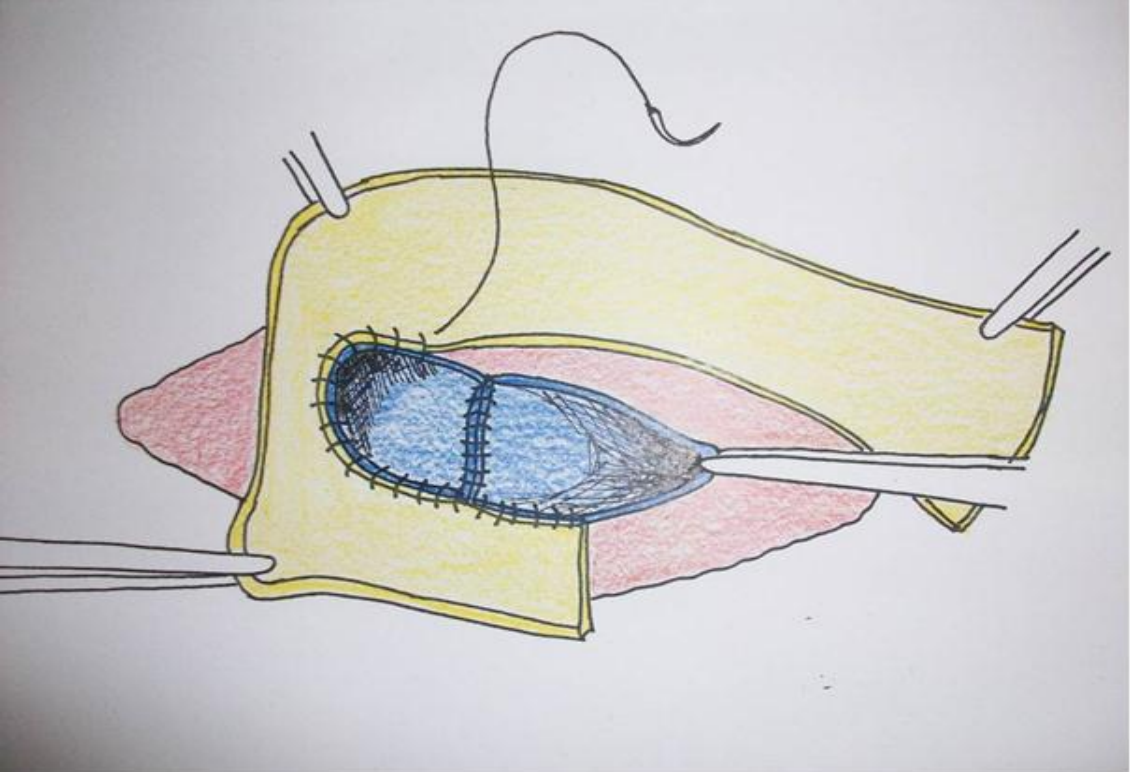


Şekil 11. İki portal ven ağzının orta hatta birleştirilmesi

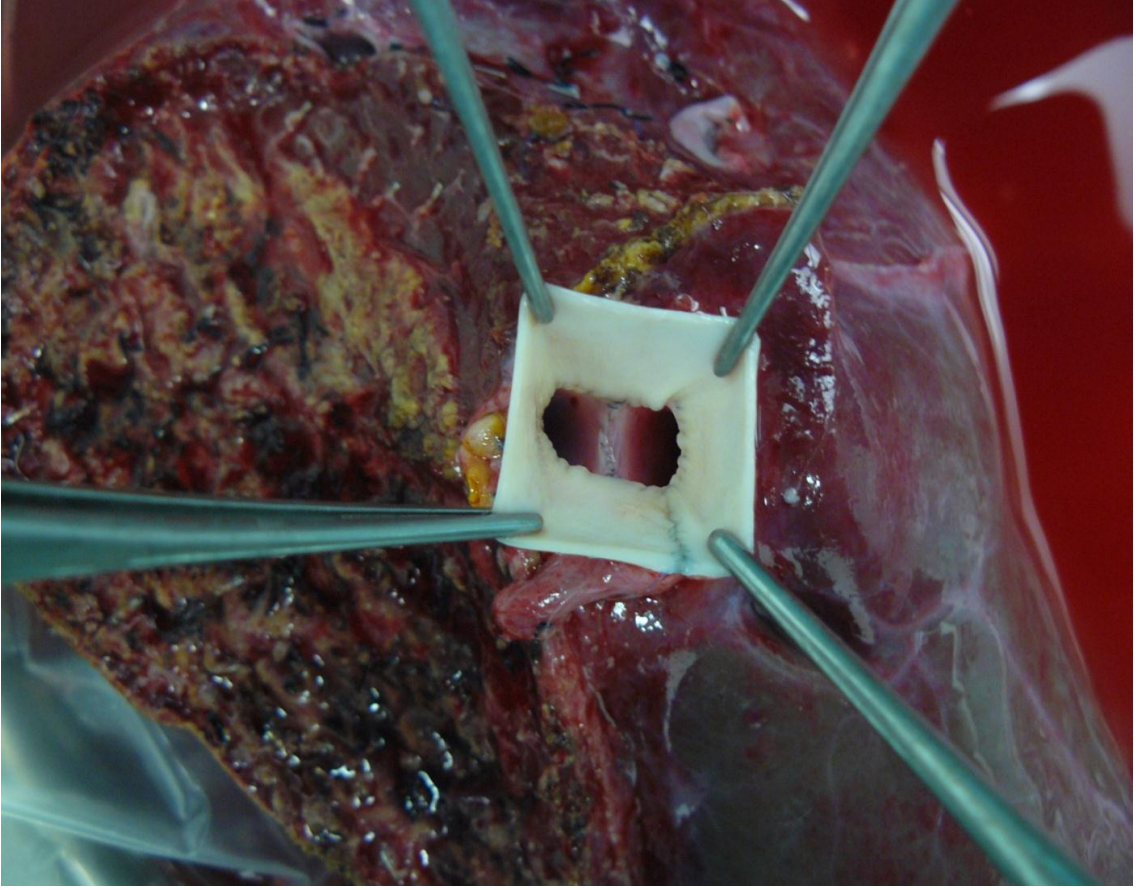
Bu yaklařtırmanın gerginliksiz olması için gerekirse CUSA ile portal dallar arası karaciğer dokusu boşaltıldı. Daha sonra otolog safen ven grefti uzunlamasına açılarak (Şekil 12) yakalık şeklinde, daha önceden birleřtirilmiř portal ven ağızlarına 7/0 prolon ile çepeçevre devamlı sütürler ile tespit edildi (Şekil 13 ve Şekil 14).



Şekil 12: Safen ven greftinin uzunlamasına açılması

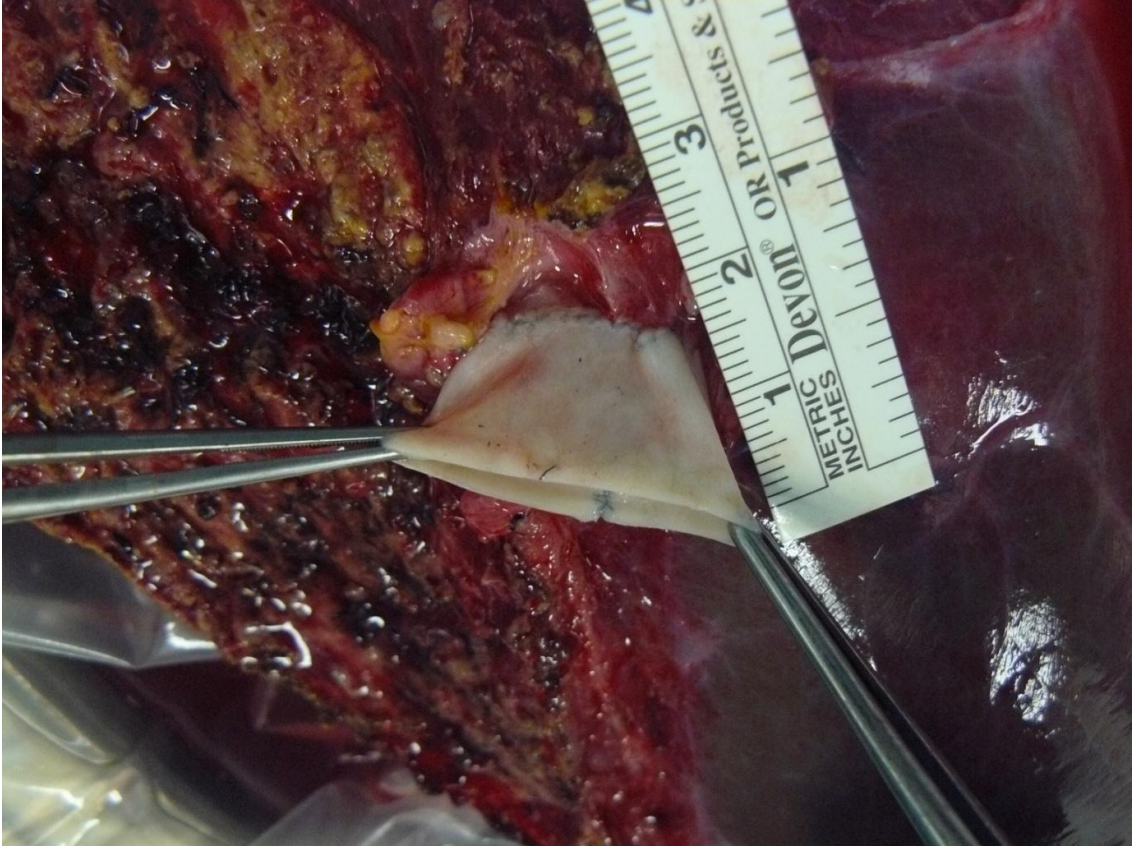


Şekil 13. Safen ven greftinin portal ven ağızına tespit edilmesi



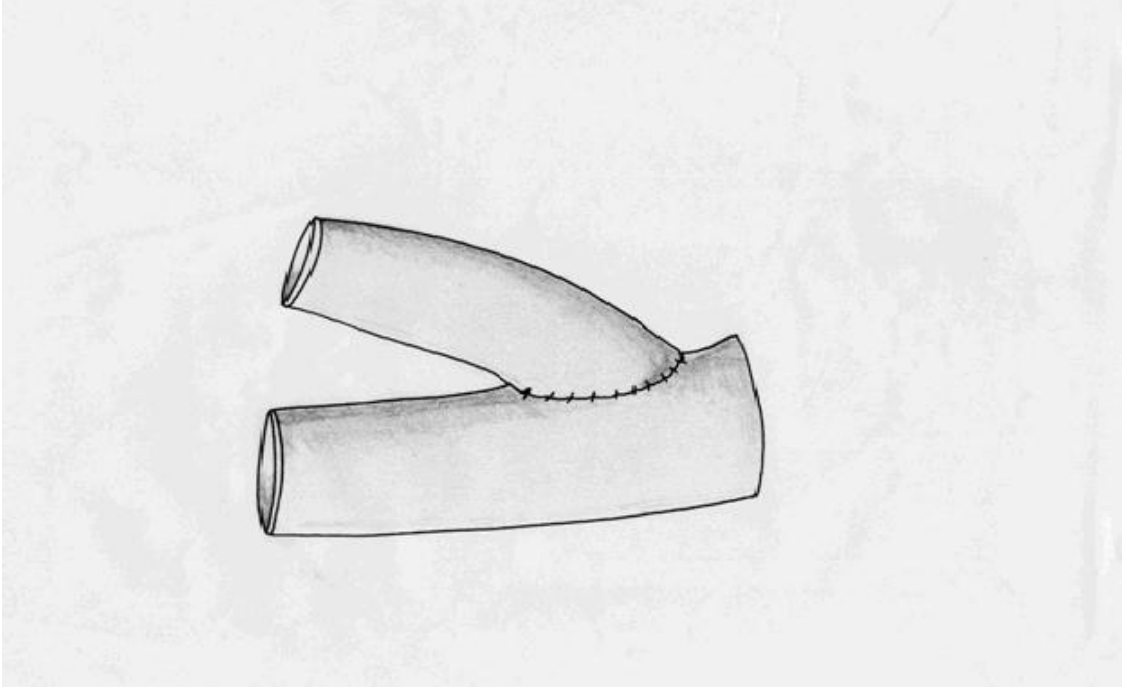
Şekil 14. Birleştirilmiş portal ven ağzına safen ven greft sarıldıktan sonraki görünüm

Safen ven portal ağızlara sarılırken her iki kenarından 2 mm daha uzun bırakılarak daha geniş bir orifis oluşturuldu. Safen ven greftinin iki ucu birleştirilirken iki kat olarak suture edildi. Sonuçta birleştirilmiş iki veya üç portal ven ağzı en az 1-2 cm kadar uzamış (açılmış safen ven greftinin eni kadar), orijinalinden daha geniş ve tek bir ağız haline getirildi (Şekil 15).



Şekil 15. Geniş, uzamış ve tek ağız hale gelmiş portal ven ağzı

Burada dikkat edilmesi gereken en önemli şey alıcı portal ven anastomozunu yaparken portal ven açıklıklarını birleştiren sütür hattının tam ortasından dik açı ile geçen bir doğrunun her iki ucuna köşe sütürleri atılmasıdır. Ancak o zaman alıcının portal ven akımı, greftteki her iki portal ven açıklığına eşit derecede gidecektir. Portal ven açıklığında birinin lehine diğerinin aleyhine genişleme veya daralmalar olmayacaktır. Böyle bir durumda zaten sağ lob grefti revaskülarizasyonda belirgin (hemen hemen yarı yarıya) iskemik hat oluşturacaktır. Biz bu cerrahi tekniği sağ lob greftine ait her iki portal ven arasındaki mesafenin 4 cm kadar olduğu olgularda bile başarı ile uyguladık. Sadece bir olguda her iki portal ven birleştirilemedi. Bu olguda her iki portal ven orifisleri arasındaki mesafe oldukça uzaktı. Bu nedenle anterior sektörün portal veni otolog ven grefti ile uzatılarak ve yine uzatılan posterior sektör portal venine ortadan anastomoze edildi ve tek lümen sağlanmış oldu (Şekil16).



Şekil 16. Anterior ve posterior sektörün otolog ven grefti ile uzatılması

Greft vasküler rekonstrüksiyonu tamamlandıktan sonra, hepatik içe akım ve dışa akım rutin olarak intraoperatif doppler ultrasonografisi aracılığıyla deneyimli bir radyolog tarafından incelendi.

Hastalar postoperatif dönemde organ nakli yoğun bakım ünitesine alındı. Hastaların postoperatif erken dönem takibinde fizik muayene, karaciğer fonksiyon testleri, koagülasyon parametreleri, kan gazı takipleri yapıldı. Postoperatif ilk hafta hepatik içe ve dışa akım doppler ultrasonografisi ile günlük takip edildi. Greftin kanlanması ve boşalımında olabilecek sorunların görülebilmesi için hastalara taburcu olmadan önce dinamik karaciğer tomografisi çekildi. Arteriyel kan akımı, portal kan akımı ve hepatik ven boşalımı değerlendirildi. Postoperatif erken dönemde hemoraji, hiperakut rejeksiyon, greft disfonksiyonu, safra kaçağı, arteriyel tromboz, portal ven trombozu, akut rejeksiyon gibi gelişebilecek komplikasyonlar açısından takipler yapıldı.

İstatistiksel İnceleme

Değişkenler ortalama ve standart sapmalar ve kategorik değişkenler yüzdeleri ile ifade edildi. Araştırma verilerinin analizinde Fisher exact test ve Ki-kare testleri kullanıldı. $P < 0,05$ anlamlı olarak kabul edildi.

3. SONUÇLAR

Malatya İnönü Üniversitesi Tıp Fakültesi Turgut Özal Tıp Merkezinde karaciğer naklinin ilk yapıldığı Mart 2002'den Mart 2011 tarihine kadar toplam 558 karaciğer nakli yapıldı. Bunların 440'ı (%79,4) canlı vericili karaciğer nakli olup, canlı vericili karaciğer nakillerinin 396'sı (%90) sağ lob canlı vericili karaciğer naklidir. 396 sağ lob greftinin 346'sı Nakamura Tip A (%87,4), 20'si Tip B (%5), 18'si Tip C (%4,6), 12'i Tip D (%3) olan vakalardan oluşmaktadır. Nakamura Tip E portal anatomi hiç gözlenmedi.

Sağ lob canlı vericili karaciğer nakli yapılan 396 hastanın 50'sinde (%12,6) Nakamura sınıflamasına göre anormal portal ven dallanması vardı. Anormal portal ven dallanması görülen 50 vericinin ve bu vericilerden alınan sağ lob grefti ile transplantasyon yapılan alıcıların dosyaları geriye dönük olarak incelendi. Anormal portal venöz dallanma gösteren 50 vericinin 30'u erkek, 20'si kadın olup ortalama yaşı 32.3 ± 9.3 yıl (18- 54 yıl) dır. Vericilerin demografik verileri Tablo 2' de gösterilmiştir.

Tablo 2: Vericilerin demografik verileri

	Konvansiyonel teknikler n=23 (%46)	Malatya yaklaşımı n=27 (%54)
Cinsiyet Erkek / Kadın	16 / 7 (%32/%14)	14 / 13 (%28/%26)
Yaş ortalamaları Erkek/Kadın	30.7 / 31,8	31.7 / 35,6
Greft ağırlıkları ortalaması Erkek/Kadın	828,5 / 774,5	911,5 / 809,6

Anormal portal venöz dallanma gösteren greftlerin transplante edildiği alıcıların 37'si erkek (%74), 13'ü kadın (%26) olup, yaş ortalamaları $45,9 \pm 13,1$ yıl (14- 55 yıl) dır. Sağ lob greftin ortalama ağırlığı $827,5 \pm 188,1$ gram (420- 1315 gram) dır. Alıcıların demografik verileri Tablo 3' de gösterilmiştir.

Tablo 3: Alıcıların demografik verileri

	Konvansiyonel teknikler n=23 (%46)	Malatya yaklaşımı n=27 (%54)
Cinsiyet Erkek / Kadın	17 / 6 (%34/%12)	20 / 7 (%40/%14)
Yaş ortalamaları	$44,6 \pm 12,9$	$47,3 \pm 13,4$

Portal ven anomalisi olan sağ lob greftlerinin 2'sinde kommon hepatik duktusun önünden ve arkasından geçen iki artere rastlandı. Bu dallar kendi aralarında birleşip daha sonra sol hepatik arterle birleşerek arteria hepatica propriayı oluşturuyorlardı.

Anormal portal ven dallanması olan 50 sağ lob greftinin 15'inde çift safra kanalı, 2'sinde ise 3 safra kanalı vardı. Çift safra kanalı olan 14 hastanın 4'ünde safra kanalları back-table'da birleştirilerek uç uca koledokokoledokostomi yapıldı. Çift safra kanalı bulunan 10 hastada uç uca iki ayrı anastomoz yapıldı (alıcının sağ ve sol safra kanallarına). Bir hastada ise çift safra kanalı back-table'da birleştirilerek Roux-en-Y hepatikojejunostomi yapıldı. 3 safra kanalı bulunan 2 hastada; safra kanallarının 2'si back-table'da birleştirilerek alıcının sağ ve sol safra kanallarına uç uca iki ayrı koledokokoledokostomi yapıldı.

Tip A olan 346 hastada sağ lob greftin tek orifisili portal veni alıcı portal veni ile tek ağız olarak anastomoz edildi.

Tip B olan 20 hastanın 19'unda sağ lob greftinde portal ven iki ağız olarak çıkarıldı. Bir vakada burun deliği şeklinde tek bir açılım vardı unifikasyon yapılmadı. Portal dallanması Tip B olan 20 olgudan 10'unda primer yaklaştırma (1 olguda burun deliği şeklinde portal ven trunku ile anastomoz) ve 10 olguda Malatya Yaklaşımı tekniği ile portal ven anastomozları yapıldı. Takiplerde Tip B olgulardan primer yaklaştırma yapılan iki olgudan birisi postop 1. ayında ileri derecede greft yetmezliğinden diğeri postopoperatif 3. ayında sepsis nedeni ile kaybedildi.

Portal dallanması Tip C olan 18 olgudan 3'üne Y-Plasty, 3'üne iki ayrı anastomoz ve 12 olguda Malatya Yaklaşımı tekniği ile portal ven anastomozları yapıldı. Takiplerde Tip C olgulardan iki ayrı portal ven anastomozu yapılan olgulardan biri postoperatif 10. günde ileri derecede greft yetmezliği nedeni ile kaybedildi.

Portal dallanması Tip D olan 12 olgudan 4'üne Y-Plasty, 3'üne komplike venoplasty ve 5 olguda Malatya Yaklaşımı tekniği ile portal ven anastomozları yapıldı. Ameliyat esnasında Y-Plasty yapılan olgulardan birinde anterior sektörde tromboz olduğu görüldü. Greft çıkarılarak Y-Plasty revize edildi. Bu olgu postoperatif 3. gün progressif greft yetmezliği nedeni ile kaybedildi. Y-Plasty yapılan diğer bir olguda postoperatif 3. gün portal ven trombozu görüldü. Trombektomi yapılarak portal ven anastomozu revize edildi. Komplike venoplasty yapılan olgulardan birisi postoperatif 5. günde sepsis nedeni ile diğeride postoperatif 3. ayında masif üst GIS kanaması nedeni ile kaybedildi.

Hastaların ortalama takip süreleri 15.1 ± 11.9 ay (1- 49 ay) idi. Konvansiyonel tekniklerle portal ven anastomozları yapılan hastaların 6'sına (%26) relaparatomisi yapıldı. Relaparatomisi nedenleri; 1 hastada hepatik arter trombozu, 2 hastada postoperatif intraabdominal hemoraji, 3 hastada safra peritonitiydi. Malatya yaklaşımı ile portal ven anastomozları yapılan gruptaki hastaların 3'ün de (%11) relaparatomisi yapılmış olup relaparatomisi nedenleri; 1 hastada hepatik arter trombozu, 1 hastada safra peritoniti, 1 hastada intraabdominal hemorajidir. Malatya yaklaşımı yapılan 27 vakanın 26'sı sağ olup herhangi bir komplikasyona sahip değildir. Sadece 1 olguda operasyonda hepatik arter ve portal ven trombozu olduğu fark edildi. Portal ven ve hepatik arter anastomozları yenilendi. Akım normal olarak görüldü. Ancak hasta postoperatif 2. gün hepatik arter trombozu ve ileri derece greft yetmezliği nedeni ile kaybedildi.

Anormal portal ven dallanması görülen 50 olgunun 23'üne (%46) konvansiyonel yöntemlerle portal ven anastomozu yapılmış olup bu hastalardan 6'sı (%12) kaybedilmiştir. Yirmiyedi(%54) olguda Malatya Yaklaşımı tekniği ile portal ven anastomozu yapılmış olup bu hastalardan 1'isi (%2) kaybedilmiştir (Tablo 4). Konvansiyonel yöntemlerle Malatya yaklaşımı grubu portal ven trombozu gelişimine göre kendi aralarında kıyaslandığında iki grup arasında portal ven trombozu açısından anlamlı fark bulunmadı ($p=0,206$). Konvansiyonel yöntemlerle Malatya yaklaşımı grubu relaparatomisi oranlarına göre kıyaslandığında istatistiksel olarak anlamlı fark bulunmadı($p=0,269$). Konvansiyonel yöntemlerle Malatya yaklaşımı grubu mortalite

açısından kıyaslandığında iki grup arasında mortalite oranları istatistiksel olarak anlamlı fark bulundu ($p=0,038$) (Tablo 4).

Tablo 4: Alıcı sonuçları (portal ven anastomoz tekniklerine göre)

Sonuçlar	Konvansiyonel teknik n=23	Malatya yaklaşımı n=27
Ortalama takip süresi	16,2 ay	8,1 ay
Hepatik arter trombozu	1 (%4,3)	1 (%3,3)
Safra peritoniti	3 (%13)	1 (%3,3)
Relaparotomi	6 (%26)	3 (%11) $P > 0,05$
Portal ven trombozu	2 (%6,6)	0 $P > 0,05$
Mortalite	6 (%26)	1 (%3,3) $P < 0,05$

Anormal portal venöz dallanmaya sahip greftlerin transplante edildiği alıcılar greft portal ven tiplerine göre (Tip B, Tip C ve Tip D) mortalite ve portal ven trombozu açısından kendi aralarında kıyaslandı. Mortalite açısından yapılan istatistiksel analizde gruplar arasında anlamlı bir fark saptanmadı ($p=0,079$). Tip B, Tip C ve Tip D grupları portal ven tromboz oranlarına göre kıyaslandığında üç grup arasında anlamlı dağılım farkı saptanmıştır ($p=0,037$). Elimizdeki örneklem büyüklüğü ile Tip D olgularda portal ven tromboz oranlarının arttığı görülmüştür. Bu veriler örneklem büyüklüğü ($n=50$) kısıtlı olan ön çalışma verileri olup örneklem büyüklüğü arttığında daha güçlü istatistiksel analizler yapılabilir. (Tablo 5)

Tablo 5: Alıcı sonuçları (greft portal ven tiplerine göre)

Sonuçlar	Tip B	Tip C	Tip D	P değeri
Portal ven trombozu	0	0	2	$P < 0,05$
Mortalite	2	1	4	$P > 0,05$

Anormal portal ven dallanması olan canlı vericilerin postoperatif erken ve geç dönemde yapılan takiplerinde portal kan akımına ait komplikasyon gelişmedi. Bu hastaların 4' ünde (% 8.1) safra kaçağı görüldü. Bir hastada safra kaçağına bağlı peritonit nedeni ile reoperasyon gerekti. 4 hastada yüzeysel yara enfeksiyonu, 1 hastada

postoperatif erken dönemde ileus nedeni ile reoperasyon gerekti. Bir hasta postoperatif geç dönemde insizyonel herni nedeni ile opere edildi.

Tip B anormal portal venöz dallanmaya sahip bir donörde sađ lob portal ven orifisini tek çıkarma çabası remnant sol karaciđer portal veninde darlıđa sebebiyet verdi. Bu operasyonda farkedildi ve bu dar kısma venöz patch konarak portal venoplasti yapıldı ve darlık giderildi.

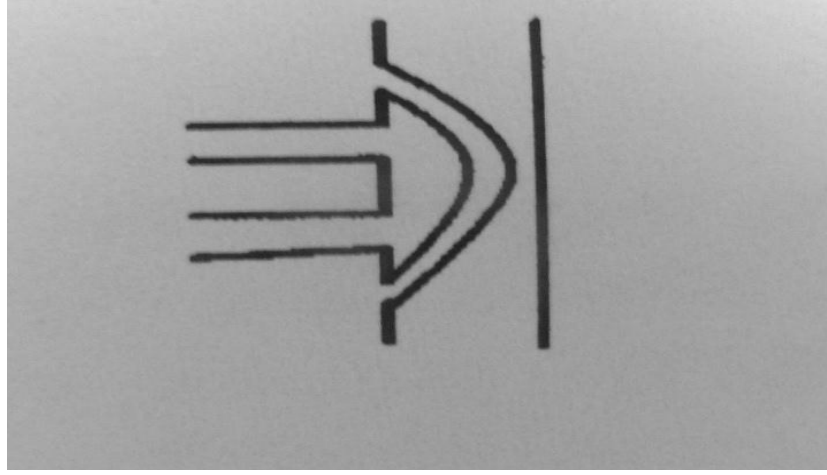
4. TARTIŞMA

Canlı vericili sađ lob karaciđer transplantasyonu, alıcılar için daha büyük karaciđer grefti sađlaması nedeniyle popüler hale gelmiştir. Ancak sađ lob greftinde iki venöz açılıma neden olan anormal portal ven dallanması canlı donör seçiminde yaygın olarak karşılaşılan anatomik varyasyonlardan biridir. Bazı yazarlar portal venin nadir anatomik varyasyonu insidansını %6-%22 olarak rapor etmişlerdir (5, 9, 10, 11, 13,26). Transplantasyon esnasında bu damarların rekonstrüksiyonu zor olabilmektedir.

Portal ven anatomisi Nakamura, Cheng ve Varotti'ye göre Şekil 3 ve 4'te sınıflandırılmışlardır. Kısaca Tip A , I veya 1 genel bifürkasyon çeşididir; Tip B, II veya 2 portal venin sađ dalının trunkusuz olan trifükasyon paternidir; Tip C, III veya 3 ve D veya IV, sol portal damardan ayrı ayrı bifürkasyon olan sađ paramedian bölge ve sađ lateral bölge dalıdır. Fark, proksimalden veya extraparankimalden kaynaklanan sađ paramedian daldır. Tip D veya IV'de sol portal ven sađ anteromedial sektörial portal venini intraparankimal kısımdan vermektedir (17,18).

Sađ lob canlı vericili karaciđer nakli yetişkin hastalardaki greft ihtiyacını çođu kez karşılayabilen etkili bir yöntemdir. Bununla beraber, portal vendeki anatomik varyasyonlar sađ karaciđerde sola kıyasla daha yaygındır. Donör karaciđerdeki portal ven anatomisindeki varyasyonlar donör riskini ve alıcının komplikasyonları belirgin şekilde artırmaktadır. Sađ lob greftinde iki venöz açıklığına neden olan çift portal ven dalı yaygın anatomik varyasyonlardandır. Nakil esnasında bu damarların rekonstrüksiyonu küçük kalibreleri, iki açıklık arasındaki uzun mesafe ve hiler yapılarla yakın olmaları nedeniyle zor olabilmektedir. Sađ lob canlı vericili karaciđer nakillerinde alıcıların halen small for size kriterlerine yakın olmalarından dolayı greftin fonksiyon kaybını azaltmada rekonstrüksiyon yönteminin kritik önemi vardır.

Sağ lob greftlerinde anormal portal ven dallanması var ise discoid-patch eksizyon ile venoplasti onarımı, “Y” veya “U” greft onarımı ile onarım gibi yöntemler tanımlanmıştır (27). (Şekil 17)

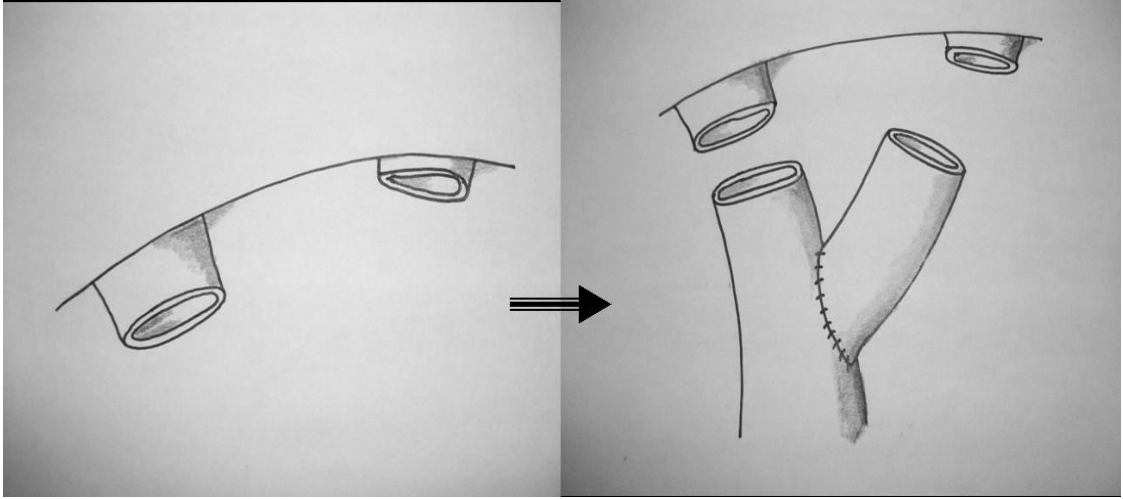


Şekil 17. Discoid Eksizyon (27).

Sağ lob greftinde portal ven orifisini tek çıkarma çabaları remnant portal vende ortaya çıkan defektlerle sonuçlanmış, bu da segmentel rezeksiyon ve uç uca (end-to-end) anastomoz veya olog ovaryan ven patch plastiyle giderilmiştir. Bazen ven patch plasti vakaları portal venin lokal darlığı ile sonuçlanmıştır. Bu nedenle, donör sol portal ven akışını tehlikeye sokacak girişimlerden kaçınmak gerekir.

Daha önceden portal ven trombozunun olup olmaması (peroperatif trombektomi epitelyal hasarlanma yaparak tromboza yatkınlığı artıracaktır), hipoplastik portal ven, mismatch donörden transplantasyon yapılması, alıcı ve vericinin portal ven çaplarının çok uyumsuz olması, geniş portosistemik kollaterallerin varlığı, portal kan akımını azaltan steal fenomeni, daha önceden yapılmış splenektomi (portal kan akımını azaltır), portal ven anastomozundaki kıvrılma, dönme veya darlık, transplantasyon öncesinde portokaval şant operasyonu yapılmış olması, şiddetli allogreft ödemi ve hiperkuagülopati de portal ven trombozuna eğilimi arttıran nadir predispozan faktörlerdendir (28, 29, 30, 31,32,33).

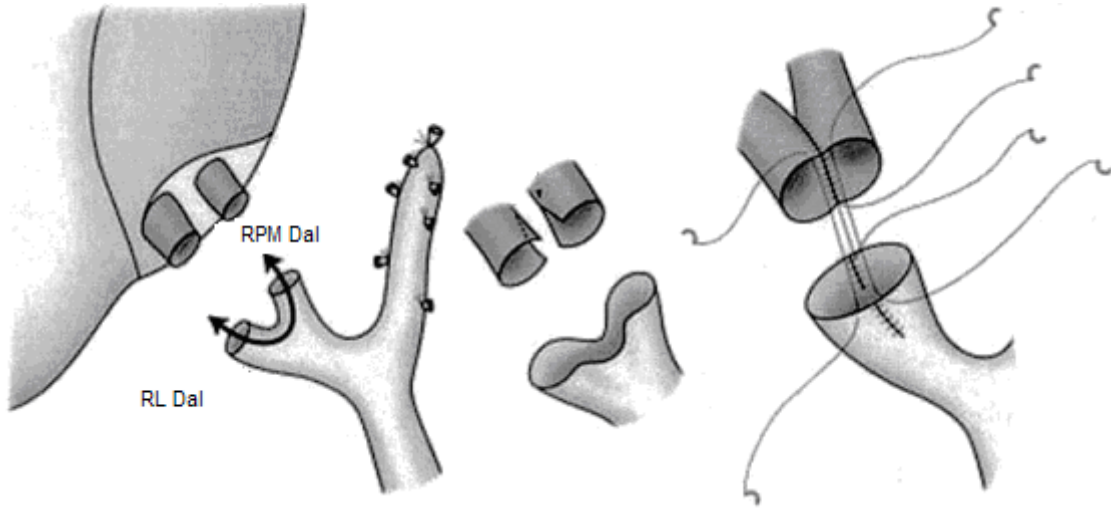
Karaciğer naklinde portal ven anastomoz teknikleri Çift portal venlerin rekonstrüksiyonlarının teknik modifikasyonları (komplike venoplasty, dual anastomoz) Nakamura ve arkadaşları tarafından tanımlanmıştır (17). (Şekil 6, Şekil 18)



Şekil 18. Komplike venoplasty

Çift portal anastomoz yapılan olgularda portal ven aksında angulasyon olabilir. Hatta bu nedenle Lee bu hastalara ameliyatta inferior mezenterik ven aracılığıyla stent konulmasını önermektedir (18). Back table’da “Y” greft kullanılarak iki ağız tek bir ağız haline getirilebilir. Ancak hızlı greft rejenerasyonu esnasında iki ayrı ağızdaki ven uzatmaları torsiyone olabilir. Ancak, alıcıların total hepatektomi materyalindeki portal veninden elde ettiğimiz Y greftte plastide bu greftin elek gibi ince ve delik deşik olduğunu gördük. Ayrıca Y plasti ile portal ven açıklıklarının gerilip daraltılmayacağını back-table da (içerisinde dolaşım olmaksızın) anlamak çok zordur.

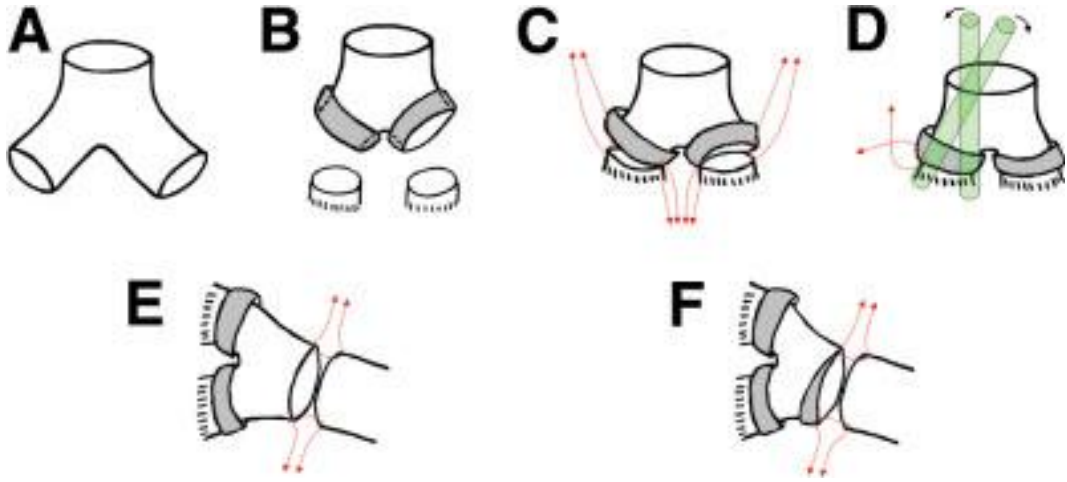
Tip C ve tip D vakalarda Makuuchi ve arkadaşları greftin çift portal veninin back-table’da tek ağız haline getirilmesini önermişlerdir. Bu amaçla her iki portal ven güdüğünün medial kısımlarına birer yarık açılarak bu açıklıklar birbirine dikilip tek bir orifis elde edilmiştir. Alıcıda da aynı amaçla sağ paramedyanın ve lateral dalların bifurkasyonun tek bir orifis yapacak şekilde boyuna kesilerek dikilmesi önerilmektedir. Ondan sonra her bir orifis uç uca anastomozla birlikte dikilirler (34). (Şekil 19)



Şekil 19. Makuuchi ve arkadaşlarının önerdiği teknik (34)
Kısaltmalar: RPM: Sağ paramedian, RL: Sağ lateral

Ancak bu yöntemde greft portal ven dallarından birinin unification sonrası geriye gitmesi (çünkü sağ posterior sektorial dal hilusa biraz daha uzaktır) anastomozu zorlaştıracaktır. Ayrıca oryantasyon bozukluğu sıkça söz konusu olup portal ven dallarından birinin trombozise gitmesi olasıdır düşüncesindeyiz.

Hwang ve arkadaşları tanımladıkları otolog portal ven Y-greft interpozisyon tekniğini 33 hastada uygulamışlar ve bir hastada portal ven stenozu görmüşlerdir (35). (Şekil 20) Hwang bir olguda sağ portal venin sektorial dallarını kullanarak PV Y-greft interpozisyonundan bahsediyor ancak recipient portal veni son derece incedir. Sirotik karaciğerdeki portal venin diseksiyonda daha da inceldiği ve karaciğer dokusuna verdiği dallardan dolayı elek gibi olduğu bilinmektedir. Bu durumda recipientten çıkarılan portal ven greftinin rekonstrüksiyonda kullanılması, şartları zorlamak anlamına gelir. Biz bir olguda recipient portal venini kullanmaya kalkıştık fakat recipientten alınan portal ven elek gibiydi ve bunu sökmek zorunda kaldık. Eversiyon ve katlantılar (folding) durumu sadece daha da komplike hale getirir. Böyle bir tersine çevrilmiş, katlantılı bir venöz yapının anastomoz edilecek uç kısmının recipientteki portal trunkuna anastomoz edilmesi sadece komplikasyonları davet etmektir.



Şekil 20.Hwang ve arkadaşlarının tariflediği Y-graft interpozisyon tekniği (35)

Xu ve arkadaşları tarafından sağ lob canlı vericili karaciğer naklinde anormal portal venöz dallanması olan hastalarda portal ven rekonstrüksiyonunda U greft anastomozu tanımlamışlardır. Xu ve arkadaşlarının serisinde unification sonrası tek anastomoz yapılan Tip 2 olguda PV trombozu görülmüştür (36). Bu olgularda iki portal ven arasındaki mesafenin 3-4 katı uzunluğunda ven grefti kullanıyor. Bu kısımda mevcut uzunluk staz ve trombozu davet edecektir. Bu olgularda vasküler komplikasyon görülmese bile uzun cryopreserve ven grefti kullanılması gerekmektedir. Bizim ve uzakdoğu ülkeleri gibi kadavra bağışının son derece kısıtlı olduğu ülkelerde bu greftlerin bulunması zor bir durumdur.

Back-table’da hazırlanan bu yeni ağız ile (uzun, geniş ve tek ağız) karaciğerin implantasyonu daha kolay olur. Oluşturulan geniş, uzamış ve tek ağızın oluşturulan safen ven circumferential uzantı recipientin ana portal ven turunku ile anastomozu son derece kolay olacaktır.

Prof. Dr. Sezai YILMAZ’ın bu tekniğin başlaması ile ilgili görüşü şöyledir. ‘‘Safenöz venli sirkumferansiyel ‘‘conta’’ tekniği’ni ilk kez 2008 Aralık ayında uluslar arası HCC toplantısı nedeniyle gittiğim Seul’de ziyaret etme olanağı bulduğum Prof Sung Gyu Lee’nin kliniğinde gördüm. Conta sağ hepatik ven orifisine sarılıyordu. Bir yazılarında Tip B anormal portal venöz dallanma gösteren hastada donör portal veninin aşırı eksizyonu yerine sirkumferansiyel otolog safen venin kullanıldığını ifade ediyordu. Sirkumferansiyel conta fikrinin Profosor Lee’nin kliniğinden çıktığı tartışmasıdır. Ancak bir operatif yöntem olarak bu tekniğin ilk olarak bizim kliniğimizde tarif edildiğine inanıyorum.’’(37)

5. SONUÇ

Her ne kadar merkezimizde zaman zaman sağ lob greftlerindeki çift portal ven orifislerini rekonstrükte etmek için farklı yöntemler kullanılsa da, 2010 yılının başlarından itibaren Malatya Yaklaşımı tekniği rutin olarak uygulanmaktadır. Bu yöntem sağ lob grefti Tip B, Tip C ve Tip D ise ve iki portal ven dalları birbirinden 4 cm kadar uzaklıkta olsa bile tek bir orifisle neticelenecek şekilde venoplasti mümkündür. Ancak unification sonrası, bu şekliyle anastomoz çok zordur, çünkü posterior sektörün portal ven dalı geriye gitmiştir. Ayrıca böyle bir anastomoz yapılsa dahi portal ven dalları yeterince ekspansive olmayacaktır. Zaten yaklaştırmaya son derece dikkat etmek gerekir. İki portal ven dalının birbirine en yakın olan kısımları ve her iki lümeni bozmayacak şekilde yaklaştırma yapılmalıdır. İşte buna otolog safen veninin uzunlmasına açılarak, conta şeklinde sarılması hem son derece kolay hem de daha geniş bir anastomoza olanak sağlayacaktır. Bu noktada vasküler cerrahi kliniklerinde çıkarılan variköz safen ven daha uzun bir venöz plastiye ve en az 2 cm uzamaya olanak sağlayacaktır. Ayrıca bu teknikte portal ven duvarı normal olgulara göre çok ince olsa bile back-table'da görerek ve kuvvetli dikişler ile desteklenerek portal ven sarımı sorunsuz olarak yapılabilmektedir.

Bu çalışmanın sonuçları, çift portal ven orifisleri olan sağ lob greftlerinin rekonstrüksiyonunda, bu yöntemin kullanılmasının standart prosedür olabileceğini doğrulamıştır. Tecrübelerimiz anormal portal venöz dallanmaları olan sağ lob greftlerinin rekonstrüksiyonunda Malatya Yaklaşımının kullanılmasının güvenilir ve uygun olabileceğini göstermiştir.

6. ÖZET

Amaç: Bu çalışmada sağ lob canlı vericili karaciğer naklinde greftte karşılaşılan portal ven anomalilerine bağlı sorunları ortadan kaldırmak amacı ile birleştirilmiş iki veya üç portal ven ağzı en az 1-2 cm kadar daha uzamış, orjinalinden daha geniş ve tek bir ağız haline getirilerek ortaya koyulan ve Malatya Yaklaşımı olarak adlandırılan yeni bir cerrahi tekniği tanımlamak ve bu tekniğin etkinliğini araştırmaktır.

Hastalar ve yöntem: Nisan 2002 ve Mart 2011 tarihleri arasında merkezimizde karaciğer nakli yapılan 558 hastanın 440'ı (%79.4) canlı vericili karaciğer nakli olup, canlı vericili karaciğer nakillerinin 396'sı (%90) sağ lob canlı vericili karaciğer naklidir. Bu çalışma yalnızca sağ lob grefti kullanılarak yetişkin canlı vericili karaciğer nakli yapılan hastaları kapsamaktadır. Sağ lob canlı vericili karaciğer nakli yapılan 396 hastanın 50'sinde (%12.6) Nakamura sınıflamasına göre anormal portal ven dallanması vardı. 396 sağ lob greftinin 346'sı Tip A (%87.6), 20'si Tip B (%5), 18'si Tip C (%4,6), 12'i Tip D (%3) olan vakalardan oluşmaktadır. Anormal portal ven dallanması olan (Tip B, C, D) greftlerin transplante edildiği alıcıların 10'unda primer yaklaştırma, 7'sinde Y-Plasty, 3'ünde double anastomoz, 3'ünde komplike venoplasti, 27'sinde Malatya Yaklaşımı tekniği uygulandı.

Sonuçlar: Malatya Yaklaşımı tekniği kullanılan 27 hastada tekniğin etkili ve kolay uygulanabilir olduğu görüldü. Konvansiyonel yöntemlerle portal ven anastomozu yapılan gruptaki hastalardan istatistiksel olarak anlamlı oranda portal ven trombozu gözlenmedi. Mortalitenin ve postoperatif relaparatominin konvansiyonel yöntemlerle portal ven anastomozu yapılan grupta daha fazla olduğu görüldü.

Yorum: Bu tezin sonuçları çift portal ven olan sağ lob greftlerinin rekonstrüksiyonunda, Malatya Yaklaşımı tekniğinin kullanımının kolay, etkili bir yöntem olduğu ve anormal portal ven dallanmalarında standart prosedür olabileceği kanaatindeyiz.

Anahtar kelimeler: Canlı vericili karaciğer nakli, Anormal portal venöz dallanma, Malatya Yaklaşımı

7. ABSTRACT

Aim: The aim of this study is to remove the difficulties based on portal vein anomalies faced with graft in liver transplant with right lobe living donor and to define a new technique called as Malatya Approach combined two or three portal ven orifice extended at least 1-2 cm, wider than its original one and presented as transforming into just one orifice and to define a new surgical technique and research the efficiency of this technique.

The patients and method: Between April 2002 and March 2011 the liver transplant was carried on 558 patients in our centre, 440 of who are living donors ones and 396 of whom (90 %) are right lobe living donor liver transplantations. This study covers only those patients on whom living donor liver transplant has been performed by using right lobe graft. According to Nakamura classification, there was abnormal portal vein branch in 50 (12.6 %) out of 396 patients on whom the right lobe living donor liver transplant has been performed. 346 out of 396 right lobe graft consists of Type A (87.4%), Type B out of 20 (5%), Type C out of 18 (4.6%), Type D out of 12 (3%). Premier approximation in 10 patients with abnormal portal vein branch (type B,C,D) grafts , Y-Plasty in 7 patients, double anastomosis in 3 patients, complicated venoplasty in 3 patients, in 27 patients Malatya Approach technique has been implemented.

Results: The technique of Malatya Approach implemented on 27 patients has been found out to be efficient and easily applicable. Portal vein thrombosis has not been observed in the statistical meaningful rate on patients on whom portal vein anastomosis has been operated through conventional techniques. The rate of relaparotomy and

mortality has been seen to be more on patients on whom portal ven anastomoz has been operated through conventional techniques.

Comment: We are of the opinion that results of the thesis have confirmed that the use of Malatya Approach technique in the reconstruction of right lobe grafts with double portal vein is easy, an efficient method and can be standard procedure in abnormal vein branch.

Key words: Live donor liver transplantation, Abnormal portal venous branch, Malatya Approach

8. KAYNAKLAR

- 1 Pannu HK, Maley WR, Fishman EK. Liver transplantation: preoperative CT evaluation. *Radiographics* 2001; 21:133-146.
- 2 Kamel IR, Kruskal JB, Keogan MT, Goldberg SN, Warmbrad G, Raptopoulos V. Multidetector CT of potential right-lobe liver donors. *AJR Am J Roentgenol* 2001; 177:645–651
- 3 T.C. Sağlık Bakanlığı Verileri, 2009.
- 4 Lo CM, Fan ST, Liu CL, Lo RJW, Lau GKK, Wei W, Li HHC, Ng IOL, Wong J. Extending the limit on the size of adult recipient in living donor liver transplantation using extended right lobe graft. *Transplantation* 1997; 63: 1524-1528.
- 5 Fan ST, Lo CM, Liu CL. Transplantation of right hepatic lobe. *N Engl J Med* 2002; 347: 615-618.
- 6 Testa G, Malago M, Valentin-Gamazo C, Lindell G, Broelsch CE. Biliary anastomosis in living related liver transplantation using the right liver lobe: techniques and complications. *Liver Transplant* 2000; 6: 710-714.
- 7 Wachs ME, Bak TE, Karrer FM, Everson GT, Shrestha R, Trouillot TE, Mandell MS, Steinberg TG, Kam I. Adult living donor liver transplantation using right hepatic lobe. *Transplantation* 1998; 66: 1313-1316.
- 8 Bassignani MJ, Fulcher AS, Szucs RA, Chong WK, Prasad UR, Marcos A. Use of imaging for living donor liver transplantation. 2001; 21:39-52.
- 9 Couinaud C. *Le foie etudes anatomiques et chirurgicales*. Paris: Masson; 1957
- 10 Seymour I. Schwartz, Karaciğer Anatomisi, *Principles of surgery* 1998;1497-1498
- 11 Saylisoy S, Atasoy C, Ersöz S, Karayalçın K, Akyar S. Multislice CT angiography in the evaluation of hepatic vascular anatomy in potential right lobe donors. *Diagn Interv Radiol*. 2005 Mar;11(1):51-9.
- 12 Federative Committee of Anatomical Terminology (FCAT). *Terminologia anatomica*. Stuttgart: Georg Thieme Verlag; 1998. p. 55.
- 13 Koc Z, Oguzkurt L, Ulsan S. Portal vein variations: clinical implications and frequencies in routine abdominal multidetector CT. *Diagn Interv Radiol* 2007;13(2):75–80

- 14 Covey AM, Brody LA, Getrajdman GI, Sofocleous CT, Brown KT. Incidence, patterns, and clinical relevance of variant portal vein anatomy. *AJR Am J Roentgenol* 2004; 183:1055–1064.
- 15 Erbay N, Raptopoulos V, Pomfret EA, Kamel IR, Kruskal JB. Living donor liver transplantation in adults: vascular variants important in surgical planning for donors and recipients. *AJR Am J Roentgenol* 2003; 181:109–114.
- 16 Varotti G, Gondolesi GE, Goldman J, Wayne M, Florman SS, Schwartz ME, Miller CM, Sukru E. Anatomic variations in right liver living donors. *J Am Coll Surg*. 2004 Apr;198 (4):577-82
- 17 Nakamura T, Tanaka K, Kiuchi T, Kasahara M, Oike F, Ueda M, Kaihara S, Egawa H, Ozden I, Kobayashi N, Uemoto S. Anatomical variations and surgical strategies in right lobe living donor liver transplantation: lessons from 120 cases. *Transplantation*. 2002 Jun 27;73 (12): 1896-903
- 18 Lee SG, Hwang S, Kim KH, Ahn CS, Park KM, Lee YJ, Moon DB, Chu CW, Yang HS, Cho SH, Oh KB, Ha TY, Song KW, Yu YS, Min PC. Approach to anatomic variations of the graft portal vein in right lobe living-donor liver transplantation. *Transplantation*. 2003 Feb 15;75(3 Suppl):S28-32.
- 19 Organ Procurement and Transplantation Network. Waiting list candidates; Liver. Available at: www.optn.org. Accessed: March 25, 2010.
- 20 Hashikura Y, Makuuchi M, Kawasaki S, Matsunami H, Ikegami T, Nakazawa Y, Kiyosawa K, Ichida T. Successful living-related partial liver transplantation to an adult patient. *Lancet*. 1994;343:1233-4.
- 21 Tanaka K, Yamada T. Living donor liver transplantation in Japan and Kyoto University: what can we learn? *J Hepatol*. 2005;42:25-8.
- 22 Makuuchi M, Kawasaki S, Noguchi T, Hashikura Y, Matsunami H, Hayashi K, Harada H, Kakazu T, Takayama T, Kawarasaki H. Donor hepatectomy for living related partial liver transplantation. *Surgery*. 1993;113:395-402.
- 23 Chan SC, Fan ST, Lo CM, Liu CL, Wong J. Toward current standards of donor right hepatectomy for adult-to-adult live donor liver transplantation through the experience of 200 cases. *Ann Surg*. 2007;245:110-7.
- 24 Maddrey WC, Sorrell MF: *Transplantation of the liver*. Norwalk, Conn.: Appleton & Lange, 1995:180-8.
- 25 Lebeau G, Yanaga K, Marsh JW, Tzakis AG, Makowka L, Gordon RD, Todo S, Stieber AC, Iwatsuki S, Starzl TE: Analysis of surgical complications after 397 hepatic transplantations. *Surg Gynecol Obstet* 1990;170:317-22.
- 26 Radtke A, Sgourakis G, Sotiropoulos GC, Molmenti EP, Nadalin S, Schroeder T, Saner F, Schenk A, Cincinati VR, Broelsch CE, Lang H, Malagó M. Vascular and biliary anatomy of the right hilar window: its impact on recipient morbidity and mortality for right graft live donor liver transplantation. *World J Surg*. 2009 Sep;33 (9):1941-51. PubMed PMID: 19603222.
- 27 Lee SG, Hwang S, Kim KH, Ahn CS, Park KM, Lee YJ, Moon DB, Chu CW, Yang HS, Cho SH, Oh KB, Ha TY, Song KW, Yu YS, Min PC. Approach to anatomic variations of the graft portal vein in right lobe living-donor liver transplantation. *Transplantation*. 2003 Feb 15;75 (3 Suppl): S.28-32.
- 28 Yerdel MA, Gunson B, Mirza D, Karayağın K, Olliff S, Buckels J, Mayer D, McMaster P, Pirenne J. Portal vein thrombosis in adults undergoing liver transplantation: risk factors, screening, management, and outcome. *Transplantation*. 2000 May 15;69(9):1873-81.

- 29 Davidson BR, Gibson M, Dick R, Burroughs A, Rolles K. Incidence, risk factors, management, and outcome of portal vein abnormalities at orthotopic liver transplantation. *Transplantation*. 1994 Apr 27;57(8):1174-7.
- 30 Cheng YF, Chen CL, Huang TL, Chen TY, Chen YS, Takatsuki M, Wang CC, Chiu KW, Tsang LL, Sun PL, Jawan B. Risk factors for intraoperative portal vein thrombosis in pediatric living donor liver transplantation. *Clin Transplant*. 2004 Aug;18(4):390-4.
- 31 Lendoire J, Raffin G, Cejas N, Duek F, Barros Schelotto P, Trigo P, Quarin C, Garay V, Inventarza O. Liver transplantation in adult patients with portal vein thrombosis: risk factors, management and outcome. *HPB (Oxford)*. 2007;9(5):352-6.
- 32 Moon JI, Jung GO, Choi GS, Kim JM, Shin M, Kim EY, Kwon CH, Kim SJ, Joh JW, Lee SK. Risk factors for portal vein complications after pediatric living donor liver transplantation with left-sided grafts. *Transplant Proc*. 2010 Apr;42(3):871-5.
- 33 Shibasaki S, Taniguchi M, Shimamura T, Suzuki T, Yamashita K, Wakayama K, Hirokata G, Ohta M, Kamiyama T, Matsushita M, Furukawa H, Todo S. Risk factors for portal vein complications in pediatric living donor liver transplantation. *Clin Transplant*. 2010 Jul;24 (4): 550-6. doi: 10.1111/j.1399-0012.2009.01123.x.
- 34 Kishi Y, Sugawara Y, Kaneko J, Matsui Y, Akamatsu N, Makuuchi M. Classification of portal vein anatomy for partial liver transplantation. *Transplant Proc*. 2004 Dec;36 (10):3075-6.
- 35 Hwang S, Lee SG, Ahn CS, Kim KH, Moon DB, Ha TY, Song GW, Jung DH, Ryu JH, Ko KH, Choi NK, Kim KW. Technique and outcome of autologous portal Y-graft interposition for anomalous right portal veins in living donor liver transplantation. *Liver Transpl*. 2009 Apr;15 (4):427-34.
- 36 Xu MQ, Yan LN, Li B, Zeng Y, Wen TF, Zhao JC, Wang WT, Yang JY, Ma YK, Cheng ZY. Surgical procedures for management of right portal venous branching in right lobe living donor liver transplantation. *Transplant Proc*. 2008 Jun;40 (5):1529-33
- 37 Prof.Dr.Sezai YILMAZ Kişisel kominikasyon.