



Sağlıklı Bireylerde Spektral-Domain Optik Koherens Tomografi İle Ters ve Düz Görüntülerin Kullanılarak Yapıldığı Subfoveal Koroidal Kalınlık Ölçümlerinin Karşılaştırılması

Burak Turgut, Rumeysa Tanyıldızı

Fırat Üniversitesi Tıp Fakültesi, Göz Hastalıkları Anabilim Dalı, Elazığ

Özet

Amaç: Sağlıklı bireylerde spektral-domain optik koherens tomografi ile ters ve düz görüntülerin kullanılarak subfoveal koroidal kalınlık ölçümlerinin yapılması ve karşılaştırılması.

Gereç ve Yöntemler: Sistemik vasküler hastalığı, retinal ve koroidal hastalığı olmayan ve refraktif kusuru -6 diyoptrinin üstünde olmayan 50 bireyin 50 gözü spektral-domain optik koherens tomografi ile tarandı. Herbir gözün koroid kalınlığı çekimin başlangıcında sağlanan düz ve ters kesit görüntüleri kullanılarak ölçüldü. Koroid kalınlığı, santral foveal bölgede retina pigment epitelinin arka sınırı ile koroid-sklera bileşkesi arasındaki mesafe olarak ölçüldü. Ölçülen subfoveal koroid kalınlıkları karşılaştırıldı.

Bulgular: Olguların yaş ortalaması 32.4 (18-45 yaş) idi. 20 (%40) olgu kadın, 30 (%60) olgu erkekti. Bütün gözlerde optik koherens tomografik olarak retinal yapılar normaldi, foveal kontür mevcuttu. Hiçbir gözde retinal veya koroidal patoloji yoktu. Olguların görme keskinlikleri Snellen eşeline göre 1.0 idi. Subfoveal ortalama koroid kalınlığı düz görüntüler kullanılarak yapılan ölçümlerde 287±/66 µm (175-385), ters görüntülerin kullanıldığı ölçümlerde 285±/65 µm (170-388) olarak bulundu. Ortalama subfoveal koroid kalınlıkları arasındaki fark istatistiksel olarak anlamlı değildi (p>0.05).

Sonuç: Günümüzde çeşitli retinal ve koroidal hastalıkların tanı ve takibinde koroid kalınlığının önemi giderek artmaktadır. Koroid kalınlığının ölçümleri 'Enhanced Deep Imaging' adı verilen mod kullanılarak yapılsa da her optik koherens tomografi cihazında bu mod bulunmamaktadır. Ters görüntü kullanılarak ancak bu modu kullanılmadan da koroid kalınlığı ölçülebilmektedir. Bu iki ölçüm yöntemi arasında sağlıklı bireyler için ölçüm farklılıkları saptanmasa da ters görüntülerde koroid sınırlarını belirlemek daha kolay olabilir.

Anahtar Kelimeler: Optik Koherens Tomografi; Düz Görüntü; Ters Görüntü; Koroid Kalınlığı; Sağlıklı Bireyler.

The Comparison of The Subfoveal Choroidal Thickness Measurements Obtained Using the Inverse and Straight Images of Spectral Domain Optical Coherence Tomography in Healthy Subjects

Abstract

Objective: To measure subfoveal choroidal thickness in healthy subjects using the inverse and straight images of spectral-domain optical coherence tomography.

Materials and Methods: 50 eyes of 50 subjects with no retinal or choroidal disease and refractive error more than -6 diopter and any systemic vascular disease were scanned using SD-OCT. The choroidal thicknesses were measured using the inverse and straight sectional images. The subfoveal choroidal thicknesses obtained in both methods were compared with each other.

Results: The mean age of the subjects was 32.4 (ranged from 18 to 45) years. They included 20 (%40) women and 30 (%60) men. In all eyes retinal structure was normal as optical coherence tomographic, foveal contours were present. The visual acuities of all subjects were 1.0 to Snellen lines. The mean subfoveal choroidal thickness in the measurements obtained using the inverse and straight sectional images were 285±/65 µm (ranged from 170 to 388) and 287±/66 µm (ranged from 175 to 385), respectively. The difference between both subfoveal choroidal thicknesses was not statistically significant (p>0.05).

Conclusion: Currently, the importance of choroidal thickness in the diagnosis and follow-up of numerous retinal and choroidal diseases has been increased. The measurements the choroidal thickness was performed using the OCT mode called the 'Enhanced Deep Imaging'. However, any OCT device has not this mode. The choroidal thickness can also be measured using inverse image but no EDI mode. Although there is no difference between both methods for healthy subjects, the usage of inverse mode can provide easy determination.

Key Words: Optical Coherence Tomography; Straight Image; Inverse Image; Choroidal Thickness; Healthy Subjects.

GİRİŞ

Oküler kan akımının en fazla olduğu koroid, aynı zamanda vücuttaki en damarlı dokulardan biridir. Yapısal ve fonksiyonel olarak normal koroid damarlanması öncelikli olarak fotoreseptörler ve retina pigment epitel (RPE) hücrelerinin bulunduğu dış retinanın beslenmesi için gereklidir. Anormal veya bozulmuş koroidal kan akımı fotoreseptör disfonksiyonu ve ölümü ile sonuçlanabilir (1-3).

Dolayısıyla koroid, yaşa bağlı makula dejeneransı (YBMD), polipoidal koroidal vaskülopati (PPKV), santral seröz koryoretinopati (SSKR) ve Vogt-Koyanagi-Harada (VKH) hastalığı gibi çeşitli oküler hastalıkların patogeneğinde önemli rol oynamaktadır (4-8). Optik Koherens Tomografi (OKT), birçok retina ve koroid hastalığının teşhisinde, tedavi ve takibinde önemli yere sahiptir. Tekrarlanabilir olması, retina tabakaları hakkında ayrıntılı morfolojik bilgi sağlaması, retina ve koroid kalınlık ölçümü gibi kantitatif analizler

yapılmasına olanak sağlaması gibi avantajları vardır. Spaide ve ark.'nın (9) spektral domain tabanlı "artırılmış derinlikte görüntüleme (the Enhanced Deep Imaging)" yapan OKT ölçümü olarak adlandırılan EDI-OKT ölçümünü tanımlamasından bu yana koroidin bu rolü üzerine birçok çalışma yayınlanmıştır (4-8). Bu modda OKT cihazı, göze ters görüntü elde edilecek kadar daha yakın tutulur. Ters görüntü gözden daha uzakta konumlandırılarak elde edilen düz görüntüye göre daha derin dokulara ait bilgiler verir. En iyi görüntü ekranın en üstüne yakın olan görüntüdür (9).

Bu çalışmada sağlıklı bireylerde spektral domain OKT ile ters ve düz görüntüler kullanılarak yapılan subfoveal koroidal kalınlık ölçümlerinin karşılaştırılması amaçlanmıştır.

GEREÇ VE YÖNTEMLER

Çalışma Fırat Üniversitesi Tıp Fakültesi Göz Hastalıkları Anabilim Dalı'nda 50 sağlıklı bireyin katılımıyla gerçekleştirildi. Tüm katılımcılara önceki tıbbi hikayeleri, mevcut ve eski oküler hastalıkları ve tedavileri soruldu. Tüm olgular Snellen eşeli ile görme keskinliği ölçümü, otorefraktometre ile refraksiyon kusuru ölçümü, biyomikroskopik muayene ve +90 diyoptrilik nonkontakt-lens ile fundus muayenesine tabi tutuldu. Katılımcılar herhangi bir sistemik vasküler hastalığı, retinal ve koroidal hastalığı olmayan ve refraktif kusuru -6 diyoptrinin üstünde olmayan bireyler arasından seçildi. Daha önce oküler travma hikayesi olanlar, ambliyop olgular, göze lazer veya enjeksiyon uygulananlar, görüntülemeyi etkileyebilecek kornea ve lens opasitesi bulunan hastalar ve cihazın hedef ışığını fikse edemeyen olgular çalışma kapsamı dışında tutuldu. Tüm olguların sağ gözü incelemeye alındı. Katılımcılardan bilgilendirilmiş onam alındı. Çalışma Helsinki prensiplerine uygun olarak gerçekleştirildi.

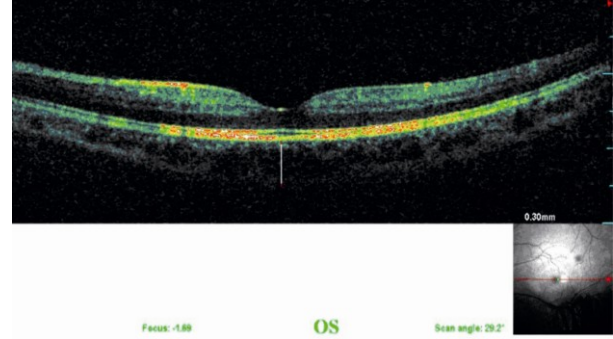
Koroid olgularda standart düz görüntüler ve ters görüntüler kullanılarak SD-OKT (Spectral OCT/SLO, OTI/OPKO Inc, Toronto, Kanada) cihazı ile aynı retina uzmanı tarafından görüntülendi. Ters görüntüler cihazın göze, standart düz görüntü elde edilecek mesafeden daha yakın tutulması ile elde edildi. Görüntüleme yapılırken cihaz tarafından "iyi" olarak saptanan "sinyal-gürültü" oranı sağlandığında kesitler alındı. Koroid kalınlıkları foveadan geçen kesitler kullanılarak subfoveal bölgede ve cihazın yazılımına ait ölçek kullanılarak manuel olarak ölçüldü. Hiperreflektif RPE/Bruch membranı kompleksinin dış sınırından skleraya ait yansımaların başladığı sklera iç yüzeyine (koroid-sklera bileşkesi) kadar olan diklemesine mesafe koroid sınırları olarak kabul edildi (Şekil 1 ve 2). İstatistiksel analiz Statistical Package for the Social Sciences version 13.0 (SPSS, Inc., Chicago, IL, USA) yazılımı ile yapıldı. İki ölçüm yöntemi arasındaki değişkenlerin karşılaştırılmasında Student t

testi kullanıldı. Sonuçlar ortalama değer \pm standart deviasyon olarak verildi. P değeri 0.05'den küçük olduğunda istatistiksel olarak anlamlı kabul edildi.

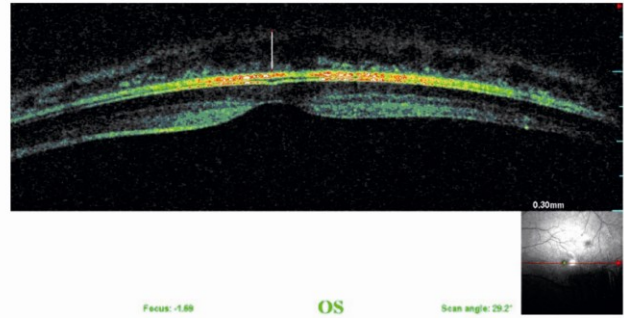
BULGULAR

Yaşları 18-45 arasında değişen 50 hastanın yaş ortalamaları 32.4 yıl olup hastaların 20'si (%40) kadın, 30'u (%60) erkekti. Bütün gözlerde, retinal yapı normaldi ve foveal kontür mevcuttu. Hiçbir gözde retinal veya koroidal patoloji yoktu. Olguların görme keskinlikleri Snellen eşeline göre 1.0 idi. Subfoveal ortalama koroid kalınlığı düz görüntüler kullanılarak yapılan ölçümlerde $287 \pm 66 \mu\text{m}$ (175-385), ters görüntülerin kullanıldığı ölçümlerde $285 \pm 65 \mu\text{m}$ (170-388) olarak bulundu. Ortalama subfoveal koroid kalınlıkları arasındaki fark istatistiksel olarak anlamlı değildi ($p > 0.05$).

Ters ve düz görüntülerde koroid kalınlığı ölçümü yapılırken koroidin görüntünün üst kısmında bulunduğu ters görüntülerde, koroidal kan damarları ve skleral bileşkeye ait yansımaların biraz daha net izlendiği görüldü (Şekil 1 ve 2).



Şekil 1. Düz OKT tarama kesitinde koroidal sınırlar: Beyaz çizgi subfoveal bölgedeki koroidal kalınlığı göstermektedir (300 μm).



Şekil 2. Ters OKT tarama kesitinde koroidal sınırlar: Beyaz çizgi subfoveal bölgedeki koroidal kalınlığı göstermektedir (300 μm).

TARTIŞMA

Optik koherens tomografi cihazı oftalmik alanda önceleri daha çok maküler retina hastalıklarının tanı ve takibinde kullanılsa da günümüzde YBMD, PPKV, SSKR ve dejeneratif miyopi gibi çeşitli oküler hastalıkların patogenezinde rol oynayan koroidal patolojilerin incelenmesi için de bu cihazdan faydalanılmaktadır (4-8). Bu nedenle, subfoveal koroidal kalınlık ölçümleri koroide ait damar geçirgenliğindeki artış veya değişikliklerin, koroiddeki incelmeye ve kalınlaşma gibi değişikliklerin araştırılmasında kullanılmaktadır. Bu amaçla EDI-OKT adı verilen bir yöntemle ters tomografik görüntülerin kullanılması ile daha iyi bir koroidal yansıma sağlanarak daha iyi koroidal görüntülenme sağlanmıştır (9). Ancak EDI-OKT modu ile düz retinal görüntülerin elde edilmesi konvansiyonel OKT görüntüleme metoduna göre biraz daha zor olmaktadır. Günümüzde bazı OKT cihazlarına yerleşik EDI-OKT yazılım bulunmakta ve bazılarında aynı zamanda otomatik koroidal kalınlık ölçümleri yapılabilmektedir. Ancak, bu yazılım çoğu OKT cihazında bulunmamaktadır.

Skleranın ve koroidin dış sınırının tespitinin standart OKT ile saptanmasının zor olduğu bildirilmektedir. Koroid görüntülenmesi için taramalar arasında sinyal oranı sabit kalmalıdır, gürlüğü oranı değişebilir. Sinyal gürlüğü oranı arttıkça koroidin daha iyi görüntülenmesi sağlanabilir. Cihazın ayna görüntüleme özelliklerinden biri olan olan "sıfır gecikme hattı (zero delay line)"nda görüntü ters çevrildiği için ayna görüntüsündeki koroid-sklera bileşkesinden gelen bilgi daha iyi olmaktadır. Bu teknik EDI tekniği olarak bilinmektedir ve ilk olarak Spaide ve ark tarafından bildirilmiştir (9). Bazı ticari cihazlarda bu tekniğe ait bir yazılım mevcuttur. Bu yazılım koroid dış sınırındaki görüntüyü büyütme için sıfır gecikme hattına yakın koroidin çapraz kesitli görüntüsünü otomatik olarak almaktadır. Histolojik çalışmalarda subfoveal koroidal kalınlığın 100-200 µm aralığında olduğu bildirilmiştir (3). Ancak OKT ile yapılmış bir çalışma subfoveal koroidal kalınlığın sağlıklı insanlarda yaklaşık 250-300 µm olduğunu göstermiştir (8). Normal subfoveal koroidal kalınlık, Margolis ve ark. nın yaptığı çalışmada SD-OKT cihazı ile 287±76 µm ve Manjunath ve ark.nın çalışmasında ise Cirrus HD-OCT cihazı ile 272±81 µm olarak bildirilmiştir (9,10).

Fujiwara ve ark. ise sağlıklı olgularda subfoveal koroidal kalınlığı 265.5±82.4 µm olarak saptamış ve her on yılda subfoveal koroidal kalınlığın yaklaşık 20 µm azaldığını, 10 yaşın altında daha kalın olduğunu, 10 ile 20 yaş arası değişmeden kaldığını ve 30 yaşından sonra giderek azaldığını, kalınlık ile refraktif kusur arasında negatif korelasyon olduğunu bildirmişlerdir (11). Diğer bir deyişle koroidal kalınlık

yaş ve refraksiyon kusurundan etkilenmektedir. Kadınlarda koroidal kalınlığın erkeklere göre daha ince olduğu saptansa da bu farkın anlamlı olmadığı görülmüştür.

Polat ve ark. tarafından yapılan bir çalışmada ise Türk toplumundaki sağlıklı bireylerde subfoveal santral ortalama koroid kalınlığı 287.6 µm olarak bildirilmiştir (12).

Çalışmamızda gerek ters gerekse düz OKT görüntüleri kullanılarak yapılan ölçümlerde sırasıyla 285+/-65 ve 287+/-66 mikron olarak bulunan subfoveal koroid kalınlıklarının bu çalışmalarda saptanan değerlerle uyumlu olduğu görülmektedir. Bizim kliniğimizdeki gibi EDI yazılımı olmayan SD-OKT cihazları ile koroidal kalınlık ölçümü ters ve düz görüntü kullanılarak yapılabilir. Bu çalışmanın başlıca eksik yönleri koroidal kalınlığın ölçümünün manuel olarak ve sadece foveada yapılmasıdır. Koroidoskleral bileşkenin belirsizliği nedeniyle ölçümler etlikenebileceğinden koroidal kalınlıkların yanlış ölçülme riski vardır. Ancak koroid sınırlarını otomatik olarak ölçebilen yazılıma sahip OKT cihazlarının kullanılabilmesi durumunda ölçüm tekniği standart hale getirilebilir.

Sonuç olarak, OKT hızlı, noninvaziv ve kolay yapılabilen bir inceleme yöntemidir. Koroid kalınlığının ölçümünde hem düz hem ters görüntüler kullanılabilir. EDI-modu bulunan ve bulunmayan OKT cihazlarıyla hem düz hem ters görüntülenmenin kullanılarak yapıldığı dört ayrı ölçümün yapılacağı çalışmaların bu iki yöntemin farkları ve klinik olarak kullanılabilirliği hakkında daha kapsamlı bilgi vereceği açıktır.

KAYNAKLAR

1. Cioffi GA, Granstam E, Alm A. Ocular circulation. In: Kaufman PL, Alm A (eds) Adler's physiology of the eye. Clinical application, 10th edn. Mosby, St. Louis 2003;10:747-84.
2. Harris A, Bingaman D, Ciulla TA, Martin B. Retinal and choroidal blood flow in health and disease. In: Ryan SJ, editor. Retina. Philadelphia: Elsevier; 2006;83-102.
3. Spaide RF. Enhanced depth imaging optical coherence tomography of retinal pigment epithelial detachment in age-related macular degeneration. Am J Ophthalmol 2009;147:644-52.
4. Fujiwara T, Imamura Y, Margolis R, Slakter JS, Spaide RF. Enhanced depth imaging optical coherence tomography of the choroid in highly myopic eyes. Am J Ophthalmol 2009;148:445-50.
5. Maruko I, Iida T, Sugano Y, Ojima A, Sekiryu T. Subfoveal choroidal thickness in fellow eyes of patients with central serous chorioretinopathy. Retina 2011;31:1603-8.
6. Maruko I, Iida T, Sugano Y, Saito M, Sekiryu T. Subfoveal retinal and choroidal thickness after verteporfin photodynamic therapy for polypoidal choroidal vasculopathy. Am J Ophthalmol 2011;151:594-603.
7. Fong AH, Li KK, Wong D. Choroidal evaluation using enhanced depth imaging spectral-domain optical

- coherence tomography in Vogt-Koyanagi-Harada disease. Retina 2011;31:502-9.
8. Spaide RF, Koizumi H, Pozzoni MC. Enhanced depth imaging spectral-domain optical coherence tomography. Am J Ophthalmol 2008;46:496-500.
 9. Margolis R, Spaide RF. A pilot study of enhanced depth imaging optical coherence tomography of the choroid in normal eyes. Am J Ophthalmol 2009;147:811-5.
 10. Manjunath V, Taha M, Fujimoto JG, Duker JS. Choroidal thickness in normal eyes measured using Cirrus HD optical coherence tomography. Am J Ophthalmol 2010;150:325-9.
 11. Fujiwara A, Shiragami C, Shirakata Y, et al. Enhanced epth imaging spectral-domain optical coherence tomography of subfoveal choroidal thickness in normal Japanese eyes. Jpn J Ophthalmol 2012;56(3):230-5.
 12. Polat OA, Sinim N, Öztürk Öner A. Türkiye'deki sağlıklı bireylerde spectral-domain optik koherens tomografi ile santral koroidal ve maküler kalınlık ölçümü. J Retina Vitreus 2012;20:95-8.

Başvuru Tarihi: 15.10.2012, Kabul Tarihi: 03.12.2012

Correspondence/İletişim

Rumeysa TANYILDIZI
Fırat Üniversitesi Tıp Fakültesi, Göz Hastalıkları Anabilim Dalı, ELAZIĞ
E-mail: rumeysatanyildizi@hotmail.com

For citing/Atf için:

Turgut B, Tanyıldızı R. The comparison of the subfoveal choroidal thickness measurements obtained using the inverse and straight images of spectral domain optical coherence tomography in healthy subjects. J Turgut Ozal Med Cent 2013;20(2):153-156 DOI: 10.7247/jtomc.20.2.12