

JIUMF
Vol 17, No 4 (2010): Journal of
Inonu University Medical
Faculty

[Table of Contents](#)

Reading Tools

Gecikmiş Total Pn...

*Soysal, Ziyade, Temel,
Yediyıldız, Çömlekçi, Akdemir*

- [Abstract](#)
- [Review policy](#)
- [About the author](#)
- [How to cite item](#)
- [Indexing metadata](#)
- [Print version](#)
- [Look up terms](#)
- Notify colleague*
- Email the author*
- Add comment*
- [Finding References](#)

Related items

- [Author's work](#)
- [Related studies](#)
- [Multimedia](#)
- [Book searches](#)
- [Pay-per-view](#)
- [Government health sites](#)
- [Relevant portals](#)
- [Databases](#)
- [Online forums](#)
- [Teaching files](#)
- [Government policy](#)
- [Media reports](#)
- [Web search](#)

Search journal

All

[Close](#)

* Requires [registration](#)



Gecikmiş Total Pnömotoraksta Mekanik Ventilasyon Gerektiren Reekspansiyon Akciğer Ödemi: Olgu Sunumu

Ömer Soysal*, Sedat Ziyade*, Uğur Temel*, Şenel Yediyıldız*, Mevlüt Çömlekçi**, Osman Cemil Akdemir*

* Vakıf Gureba Eğitim ve Araştırma Hastanesi, Göğüs Cerrahisi Kliniği, İstanbul
** Vakıf Gureba Eğitim ve Araştırma Hastanesi, Anestezi ve Reanimasyon Kliniği, İstanbul

Reekspansiyon akciğer ödemi, iyatrojenik bir komplikasyon olup, pnömotoraks, plevral sıvı veya bronşiyal obstruksiyon nedeniyle kollabe olmuş akciğerin ekspanse olmasını takiben gelişebilir. Tedavide mekanik ventilasyon gerekebilir. Beş günlük total pnömotoraksı olan 32 yaşında erkek hastada, tüp torakostomi sonrası akciğer ödemi, solunum yetmezliği ve şok tablosu gelişti. Yoğun bakımda iki gün mekanik ventilasyon uygulandı ve beşinci gün, klinik ve radyolojik tam iyileşme ile taburcu edildi.

Anahtar Keimeler: Reekspansiyon Akciğer Ödemi; Pnömotoraks; Mekanik Ventilasyon.

Delayed Total Pneumothorax and Reexpansion Pulmonary Edema Required Mechanical Ventilation: A Case Report

Reexpansion pulmonary edema is an iatrogenic complication which may develop after expansion of a collapsed lung due to pneumothorax, pleural effusion or bronchial obstruction. Mechanical ventilation may be required in the treatment. Pulmonary edema, respiratory insufficiency and shock occurred in a 32-year-old man with a total pneumothorax for five days, after tube thoracostomy. He is mechanically ventilated in intensive care unit for two days, and discharged on fifth day with a full clinical and radiological recovery.

Key Words: Reexpansion Pulmonary Edema; Pneumothorax; Mechanical Ventilation.

Giriş

Reekspansiyon akciğer ödemi (RAÖ), kollabe akciğerin hızla ekspanse olması sonucu ortaya çıkan bir akut akciğer ödemidir. Genç hasta, uzun süreli ve büyük kollaps, hızlı reekspansiyon RAÖ için risk faktörleridir.¹ Klinik bulgular asemptomatik tablodan ölüme kadar değişiklik gösterebilir.² Kırkyedi olguluk bir seride mortalite %20 olarak bildirilmiştir.³ Patofizyolojisi tam olarak bilinmemektedir. Kapiller permeabilite artışı, surfaktan azlığı ve inflamatuvar yanıt üzerinde durulmaktadır.

Olgu

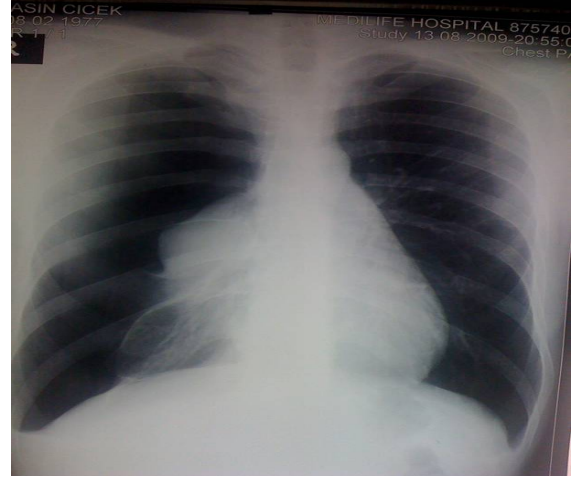
32 yaşında erkek hasta beş günlük göğüs ağrısı ve nefes darlığı şikayeti ile başvurdu. Fizik muayenede sağda solunum sesleri alınmıyordu. Akciğer grafisinde ve bilgisayarlı toraks tomografisinde sağ total pnömotoraks saptandı (Resim 1 ve 2).

Sağ tüp torakostomi uygulandı. Yarım saat sonraki akciğer grafisinde total pnömotoraks sebat etmekte idi

Başvuru Tarihi: 28.05.2010, Kabul Tarihi: 20.07.2010

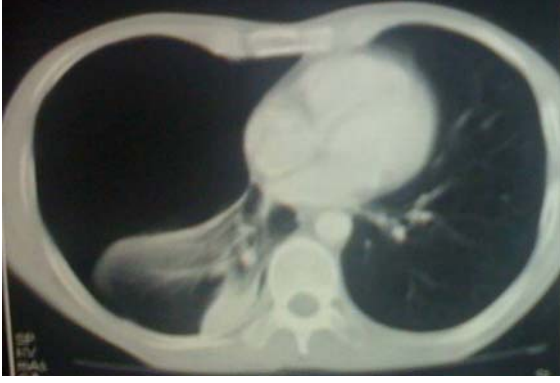(Resim 3).

Tüp torakostomi sonrası 3. saatte, bol ve köpüklü balgam, dispne gelişti. Fizik muayenede sağda yaygın kreptan raller mevcuttu. Akciğer grafisinde sağ akciğer tam ekspanse ve orta ve alt zonda infiltrasyon ve konsolide alanlar izlenmekteydi (Resim 4).

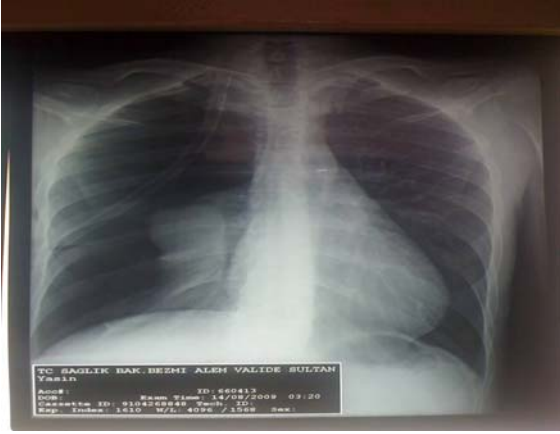

Resim 1. Akciğer grafisinde sağda total pnömotoraks.

Soysal ve ark.



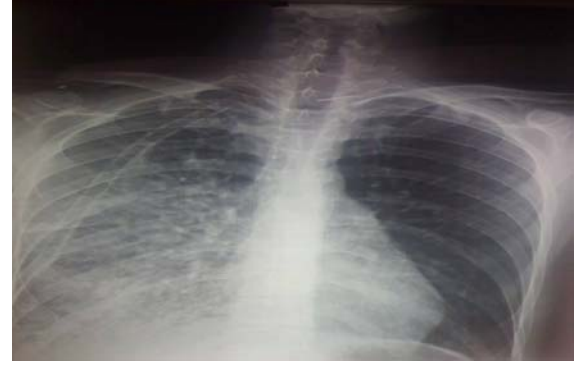Resim 2. Toraks BT'de sağda total pnömotoraks ve kollabe olmuş akciğer izlenmektedir.



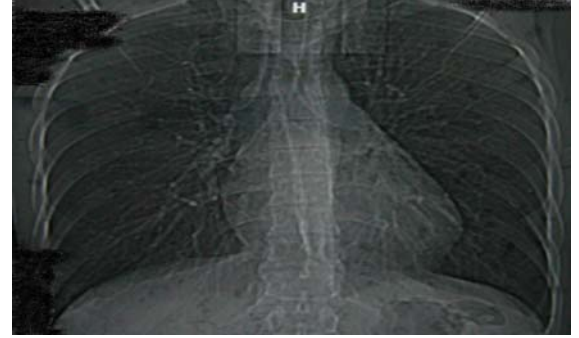Resim 3. Tüp torakostomi sonrası birinci saatte akciğer grafisi. Total pnömotoraks devam etmektedir.

Solunum sıkıntısı ve sekresyonu giderek arttı. Genel durumunun bozulması üzerine hasta yoğun bakıma alındı. Dördüncü saatte TA: 130/50 mmhg, KTA: 133/dk idi, pH: 7,16, pCO₂: 48 mmHg, pO₂: 79,9 mmHg idi. Tedavi olarak combivent, pulmicort, antibiyotik ve idame sıvı başlandı. İdrar sondası takıldı. İdrar çıkışı yoktu. Bir saat içinde TA'de çok hızlı bir düşüş oldu. Sistolik arter basıncı 40 mmHg'ya kadar düştü. Dopamin 20-15µgr/kg/dk'dan ve arterenol 15µgr/kg/dk dan başlandı. Daha sonra dobutamin 10µgr/kg/dk dan eklendi. Hızlı bir şekilde 500 cc kolloid verildi ve hastaya periferik bandaj uygulaması yapıldı. Tüp torakostominin 6.saatinde hasta entübe edilmek zorunda kaldı. Entübasyon sonrası, entübasyon tüpünden yaklaşık 2 lt kadar açık çay renginde ödem sıvısı aspire edildi. Mekanik ventilasyona devam edildi. Hemodinamik instabilite 24 saat sürdü. Takibinde düzelen hastanın inotrop destekleri azaltılarak kesildi. Bu dönem içinde kan gazı değerleri normal sınırlarda idi. 24 saat daha yoğun bakım ünitemizde gözlemlendi Bulguların 120-140/75-85 mmHg KTA: 65-85/dk O₂sat: %99 olarak devam etmesi, genel

durumunun iyi olması ve radyolojik olarak düzelmesi üzerine hasta ekstübe edildi ve takibinde servise alındı (Resim 5).

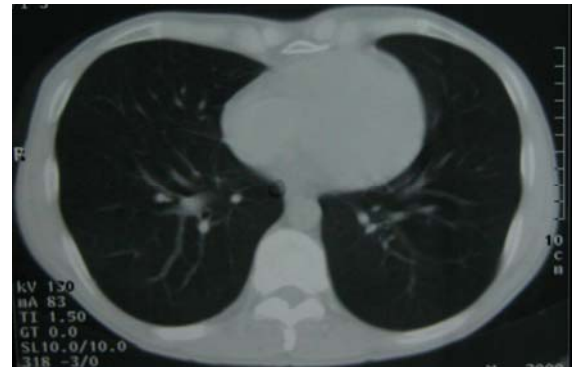

Resim 4. Sağ akciğer ekspansiyonu olmuş. Orta ve alt zonda infiltrasyon ve konsolide alanlar.



Resim 5. Tedavi sonrası düzelmiş akciğer grafisi.

Beşinci gün göğüs tüpü çıkartıldı ve hasta taburcu edildi. Bir ay sonraki bilgisayarlı toraks tomografisi tamamen normaldi (Resim 6).



Resim 6. Bir ay sonraki tamamen düzelmiş toraks BT.

Tartışma

Kollabe akciğerin ekspansiyonu sonucu gelişen RAÖ sık değildir fakat akciğer reekspansiyonu ile ilgili her

Gecikmiş Total Pnömotoraksta Mekanik Ventilasyon Gerektiren Reekspansiyon Akciğer Ödemi: Olgu Sunumu

hekimin, özellikle de göğüs cerrahının akılda tutması gereken bir durumdur. Pnömotoraksta, tüp torakostomi sonrasında, plevral sıvının hızlı boşaltılmasında, atelektatik akciğerin bronkoskopi ile açılmasında, tek akciğer ventilasyonu sonrasında ve malign plevral sıvının hızlı drenajında gelişebilmektedir.

Erken yaş, uzun süreli kollaps, kollapsın büyüklüğü, fazla sıvının (>1500 ml) drenajı, reekspansiyonun hızlı yapılması veya gelişmesi, pulmoner hipertansiyon risk faktörleridir.⁴ Bir deneysel çalışmada, kollaps süresinin uzun olması ve negatif basınç uygulaması ile drenajın, pulmoner ekstrasvasküler su miktarında artma ve surfaktan azalmasına neden olduğunun gösterilmesine⁵ karşıt olarak 47 olgulu bir RAÖ serisinde, 15 olgu, kısa süreli kollapsı olan ve negatif aspirasyon uygulanmayan hastalardan oluşmaktaydı. RAÖ sıklıkla etkilenmiş tarafta meydana gelse de bilateral veya karşı akciğerde de görülebilmektedir. Bunlar ise oluşumunda inflamatuvar mediatörlerin de rol aldığını düşündürmektedir.⁶

RAÖ gelişimi, kollabe alveolün reekspansiyonu ile başlamaktadır. Patogenez muhtemelen multifaktöriyel olup, mekanik ve inflamatuvar süreçler birbiri ile etkileşmekte ve sonuçta vasküler hasar oluşmaktadır.

Mekanik faktörler; kollapsın kronikliği, hızlı reekspansiyon, dışarıdan negatif basınç oluşturan aspirasyon, reekspansiyon sonrası oluşan intratorasik yüksek basınç, akciğere hızlı ve fazla kan akışı, alveoloarteriyel basınç gradientinde artış ve surfaktan harabiyeti olabilir. İnflamatuvar olarak, nötrofil agregasyonu oluşur ve degranülasyon ürünleri interlökin 8, monosit kemotaktik protein, lökotrien B4 salınır ve serbest radikaller oluşur. Kapiller permeabilite bozulur ve interstisyuma ve alveol içine su dolar ve akciğer ödemi gerçekleşmiş olur.⁴

Klinik, asemptomatik tablodan ölüme kadar değişiklik gösterebilir. Dispne, köpüklü balgam ve takipne 1-2 saat içinde başlar, 24-48 saat içinde yavaş yavaş geriler ve üçüncü gün genellikle düzelir, fakat 5-7 gün de sürebilir. Tanı; klinik semptomlar, fizik muayenede krepitan raller ve radyolojik akciğer ödemi bulgularının olması ile konur. Olgumuzda ayrıca ciddi hipotansiyon ve idrar outputunda azalma olmuş ve hasta kısa süreli şok tablosuna girmişti.

Tedavi, hemodinamik ve respiratuvar yakın takip ve monitarizasyon ile başlar. Oksijen desteği, sıvı kısıtlaması, etkilenmiş taraf üste gelecek şekilde lateral dekübit pozisyon verilmesi ve gerekli olursa diüretik, inotropik ilaçlar ve mekanik ventilasyon uygulanır. ECMO gereken olgular da bildirilmiştir.⁶

Antiinflamatuvar tedavi olarak anti interlökin 8 antikorları (anti IL 8 ab) kullanılabilir.² Olgumuz hızlı solunum yetmezliği ve hipotansiyona girdiği için mekanik ventilasyon gerekli oldu. Şok kontrol altına alındı ve 36 saat içinde düzelmeye başladı.

Sonuç olarak, akciğer reekspansiyonu esnasında kontrol edilemeyen öksürük, rahatsızlık hissi veya nefes darlığı geliştiğinde reekspansiyonu durdurmak için sıvı drenajı bekletilmeli, tüp torakostomi uygulanmış ise toraks tüpü klemplenmeli ve derin inspiriyuma izin verilmemelidir. Respiratuvar ve hemodinamik stabilite sağlanıncaya kadar beklenmelidir. Bu hastalar yakın takibe alınmalı ve RAÖ gelişimi için dikkatli ve hazırlıklı olunmalıdır.

Kaynaklar

1. Toporker T, İlkova J, Lakyova I, Belak K, Radonak J. Re-expansion pulmonary edema as a complication of a spontaneous pneumothorax drainage: a case report. *Rozhl Chir* 2008; 87 (7): 347-51.
2. Altınok T, Salman S, Yazıcı Ü, Yıldız D, Topçu S. Pnömotoraks sonrası gelişen reekspansiyon akciğer ödemi (Olgu sunumu). *Solunum Hastalıkları* 2003; 14: 288-90.
3. Mahfood S, Hix WR, Aaron BL, Blaes P, Watson DC. Reexpansion pulmonary edema. *Ann Thorac Surg* 1988; 45(3): 340-5.
4. Yücel O, Erdoğan V, Kavaklı K, Genç O, Turhan K. Reekspansiyon pulmoner ödemi: Olgu sunumu. *Turkish J Thorac Cardiovasc Surg* 2009; 17(3): 218-20.
5. Sewell RW, Fewel JG, Grover FL, Arom KV. Experimental evaluation of reexpansion pulmonary edema. *Ann Thorac Surg* 1978; 26(2): 126-32.
6. Tung YW, Lin F, Yang MS, Wu CW, Cheung KS. Bilateral developing reexpansion pulmonary edema treated with extracorporeal membrane oxygenation. *Ann Thorac Surg* 2010; 89(4): 1268-71.

İletişim Adresi: Doç.Dr. Ömer SOYSAL

Vakıf Gureba Eğitim ve Araştırma Hastanesi, Göğüs Cerrahisi Kliniği, Vatan Caddesi, Fatih, İSTANBUL.
Tel: 0212 4531700/1756
Fax: 0212 6217580
GSM: 05057569600
e-mail: dromersoysal@gmail.com