

**FARKLI TİPTEKİ HIZLI ÜST ÇENE GENİŞLETME  
APAREYLERİNİN YÜZ YUMUŞAK DOKULARINA  
OLAN ETKİLERİNİN ÜÇ BOYUTLU YÜZ  
GÖRÜNTÜLEME YÖNTEMİ İLE  
DEĞERLENDİRİLMESİ**

**Sedat ALTINDİŞ**  
İnönü Üniversitesi ve Selçuk Üniversitesi  
Ortodonti Anabilim Dalı Ortak Doktora Programı

Tez Danışmanı: Doç. Dr. Ebubekir TOY  
Ortak Tez Danışmanı: Prof. Dr. Faruk Ayhan BAŞÇİFTÇİ

Doktora Tezi – 2015

**T. C.  
İNÖNÜ ÜNİVERSİTESİ  
SAĞLIK BİLİMLERİ ENSTİTÜSÜ**

**FARKLI TİPTEKİ HIZLI ÜST ÇENE GENİŞLETME APAREYLERİNİN YÜZ  
YUMUŞAK DOKULARINA OLAN ETKİLERİNİN ÜÇ BOYUTLU YÜZ  
GÖRÜNTÜLEME YÖNTEMİ İLE DEĞERLENDİRİLMESİ**

**Sedat ALTINDIŞ**

**İnönü Üniversitesi ve Selçuk Üniversitesi  
Ortodonti Anabilim Dalı  
Ortak Doktora Tezi**

**Tez Danışmanı  
Doç. Dr. Ebubekir TOY**

**Ortak Tez Danışmanı  
Prof. Dr. Faruk Ayhan BAŞÇİFTÇİ**


Bu araştırma İnönü Üniversitesi Bilimsel Araştırma Projeleri Birimi  
Tarafından 2013/85 Proje numarası ile desteklenmiştir.


**MALATYA  
2015**

## KABUL VE ONAY SAYFASI

İnönü Üniversitesi ile Selçuk Üniversitesi Sağlık Bilimleri Enstitüleri Ortodonti Anabilim Dalı Ortak Doktora Programı çerçevesinde yürütülmüş olan; **Sedat ALTINDIŞ'ın** “ **Farklı Tipteki Hızlı Üst Çene Genişletme Apareylerinin Yüz Yumuşak Dokularına Olan Etkilerinin Üç Boyutlu Yüz Görüntüleme Yöntemi İle Değerlendirilmesi** ” konulu bu çalışması, aşağıdaki jüri tarafından Doktora tezi olarak kabul edilmiştir.


Tez Savunma Tarihi: 13/04/ 2015

  
Prof. Dr. İlken KOCADERELİ  
Hacettepe Üniversitesi  
Jüri Başkanı

  
Doç. Dr. Ebubekir TOY  
İnönü Üniversitesi  
Tez Danışmanı  
Üye

  
Prof. Dr. Faruk Ayhan BAŞÇİFTÇİ  
Selçuk Üniversitesi  
Ortak Tez Danışmanı  
Üye

  
Prof. Dr. Sıddık MALKOÇ  
İnönü Üniversitesi  
Üye

  
Prof. Dr. Neslihan ÜÇÜNCÜ  
Gazi Üniversitesi  
Üye

### ONAY

Bu tez, İnönü Üniversitesi Lisansüstü Eğitim-Öğretim Yönetmeliği'nin ilgili maddeleri uyarınca yukarıdaki jüri üyeleri tarafından kabul edilmiş ve Enstitü Yönetim Kurulu'nun .../.../2015 tarih ve 2015/..... sayılı Kararıyla da uygun görülmüştür.

Prof. Dr. Yusuf TÜRKÖZ  
Enstitü Müdürü

# İÇİNDEKİLER

TEŞEKKÜR	vii
ÖZET	viii
ABSTRACT	ix
SİMGELER VE KISALTMALAR DİZİNİ	x
ŞEKİLLER DİZİNİ	xi
TABLolar DİZİNİ	xii
1. GİRİŞ	1
2. GENEL BİLGİLER	4
2.1. Üst çene gelişimi	4
2.2. Üst çene darlığı	5
2.2.1. Etyoloji	5
2.2.2. Teşhis	7
2.2.3. Tedavi	8
2.3. Yavaş üst çene genişletmesi	9
2.4. Yarı hızlı üst çene genişletmesi	10
2.5. Hızlı üst çene genişletmesi	10
2.5.1. Tarihçe	11
2.5.2. Hızlı üst çene genişletme apareyleri	12
2.5.2.1. Diş destekli apareyler	12
2.5.2.1.1. Hyrax apareyi	12
2.5.2.1.2. Minne expander apareyi	13
2.5.2.1.3. Akrilik splintli HÜÇG apareyi	13
2.5.2.2. Diş-doku destekli apareyler	14
2.5.2.2.1. Haas apareyi	14
2.5.2.2.2. Modifiye akrilik splintli HÜÇG apareyi	14
2.5.2.3. Kemik destekli apareyler	15
2.5.2.4. Diş-Kemik destekli apareyler	16
2.5.3. Hızlı üst çene genişletmesinin etkileri	16
2.5.3.1. İskeletsel etkileri	16
2.5.3.2. Dental etkileri	19

2.5.3.3. Hızlı üst çene genişletmesinin yumuşak dokulara olan etkisi	20
2.5.4. Aparey karşılaştırmaları	21
2.5.5. Üst çene genişlemesi ve yaş ilişkisi	23
2.5.6. HÜÇG sonrasında pekiştirme ve nüks	24
2.5.7. Hızlı üst çene genişletmesi endikasyonları	25
2.5.8. Hızlı üst çene genişletmesi kontrendikasyonları	25
2.6. 3 Boyutlu Yüz Tarama Yöntemleri	26
2.6.1. Lazer taramaları	26
2.6.2. Bilgisayarlı tomografi	27
2.6.3. Konik ışınlı bilgisayarlı tomografi	27
2.6.4. Moire topografi	28
2.6.5. Yapılandırılmış ışık tekniği	28
2.6.6. Ultrason	29
2.6.7. Manyetik rezonans	29
2.6.8. 3 boyutlu video taramaları	30
2.6.9. Stereofotogrammetri	30
2.6.9.1. Pasif stereofotogrammetri	32
2.6.9.2. Aktif streofotogrammetri	33
2.6.9.2.1. 3dMD System	34
3. MATERYAL VE METOT	36
3.1. Üst çene genişletmesi için kullanılan apareyler ve özellikleri	37
3.1.1. Bantlı aparey	37
3.1.2. Akrilik splintli aparey	38
3.1.3. Modifiye akrilik splintli aparey	39
3.2. Apareylerin uygulanması ve kullanımı	40
3.3. 3 boyutlu görüntülerin alınması	41
3.4. Görüntülerin analiz edilmesi	42
3.5. İstatistiksel İncelemeler	48
4. BULGULAR	49
4.1. Ölçüm hatası ile ilgili değerlendirmeler	49
4.2. T1 döneminde çizgisel ve açısal ölçümlerin gruplara göre değerlendirilmesi	51
4.3. Gruplar arası çizgisel ve açısal ölçümlerin T1-T2 zaman dönemlerinde değişimlerinin karşılaştırılması	53

4.4. Farklı gruplarda T1-T2 zaman dilimleri arasındaki çizgisel ve açısal değişimlerin değerlendirilmesi	55
4.4.1. Bantlı aparey grubunda açısal ve çizgisel ölçümlerin değerlendirilmesi	55
4.4.2. Modifiye akrilik splintli aparey grubunda çizgisel ölçümlerin değerlendirilmesi	57
4.4.3. Akrilik splintli aparey grubunda çizgisel ölçümlerin değerlendirilmesi	59
4.5. Gruplar arası T1-T2 zaman dilimleri arasındaki hacimsel değişimlerin karşılaştırılması	61
5. TARTIŞMA	62
5.1. Yüz yumuşak dokularında oluşan değişimlerin üç boyutlu değerlendirilmesi	66
5.1.1. Vertikal yön değerlendirmeleri	66
5.1.2. Transversal yön değerlendirmeleri	67
5.1.3. Sagittal yön değerlendirmeleri	68
6. SONUÇ VE ÖNERİLER	70
KAYNAKLAR	71
EKLER	87
Ek.1. Özgeçmiş	87
Ek.2. Etik kurul onayı	88
Ek.3. Etik kurul düzeltme onayı	91

## TEŞEKKÜR

Ortodonti eğitimim süresince bilgileriyle bana ışık tutup, bugünlere kadar desteklerini hiçbir zaman esirgemeyen, tüm zorluklarda yanımda olan ve motivasyonumu artıran, eğitimimde çok büyük emekleri olan, kendisini her zaman örnek aldığım değerli danışman hocam Doç. Dr. Ebubekir TOY'a,

Akademik ve klinik bilgi ve deneyimlerini paylaşmaktan geri durmayan, vizyonu ile bize her zaman yol gösteren Anabilim Dalı Başkanımız Prof. Dr. Sıddık MALKOÇ'a

Birlikte çalışmaktan büyük keyif aldığım ve akademisyenliğinin yanı sıra sosyal hayata bakışı ve insani ilişkileriyle bizlere örnek olan Yrd. Doç. Dr. Mustafa ERSÖZ'e

Tez çalışmam süresince desteğini esirgemeyen ortak tez danışmanım Prof. Dr. Faruk Ayhan BAŞÇİFTÇİ'ye,

Bölümümüzde birlikte çalıştığım yardımcı personel arkadaşlarıma, teknisyen arkadaşlarıma, sekreter arkadaşlarıma ve araştırma görevlisi arkadaşlarıma,

Tez çalışmama olan katkısından dolayı Bilimsel Araştırma Projeleri Birimi'ne,

Tezimin tüm aşamalarında benimle birlikte olup maddi ve manevi yardımlarını esirgemeyen arkadaşlarım; Arş. Gör. Dt. Seyit Ahmet ÖZTÜRK, Arş. Gör. Dt. Yasin ÇAMİLİ, Arş. Gör. Dt. Hasan ORAKÇIOĞLU, Arş. Gör. Özge ÇELİK, Yrd. Doç. Dr. Burak KÜÇÜK, Yrd. Doç. Dr. Erdem HATUNOĞLU ve Yrd. Doç. Dr. Özay Uslu'ya

Hayatımın her döneminde destek ve sevgilerini eksik etmeyen aileme;

Teşekkür ederim...

## ÖZET

### **Farklı tipteki hızlı üst çene genişletme apareylerinin yüz yumuşak dokularına olan etkilerinin üç boyutlu yüz görüntüleme yöntemi ile değerlendirilmesi**

**Amaç:** Bu prospektif çalışmanın amacı, üç farklı hızlı üst çene genişletme (HÜÇG) apareyinin, yüz yumuşak dokularına olan üç boyutlu etkilerinin değerlendirilmesidir.

**Yöntem:** HÜÇG ihtiyacı olan 42 çocuk (18 erkek ve 24 kız) çalışmaya dâhil edilmiştir. Hastalar rastgele üç eşit gruba ayrılmıştır: Bantlı HÜÇG (ortalama yaş 12,7 yıl ), akrilik splintli HÜÇG (ortalama yaş 12,4 yıl ) ve modifiye akrilik splintli HÜÇG (ortalama yaş 12,5 yıl). Her hasta için tedavi öncesi (T1) ve 3 aylık retansiyon periyodu sonrasında (T2) 3dMD sistemi ile üç boyutlu fotoğraflar alınmıştır. Üç boyutlu hasta fotoğrafları üzerinden çizgisel, açısal ve hacimsel ölçümler yapılmıştır. İstatistiksel analiz için, bağımlı örneklem t-testi ve tek yönlü varyans analizi testi kullanılmıştır.

**Bulgular:** Her üç HÜÇG apareyinin yüz yumuşak dokularına olan etkileri karşılaştırıldığında aralarında anlamlı bir fark görülmemiştir ( $p>0,05$ ). Ağız genişliği ve burun genişliği her üç grupta da istatistiksel olarak anlamlı bir artış göstermiştir. Akrilik splintli apareylerin total yüz yüksekliği artışına olan etkisi bantlı apareye göre daha az olsa da, apareyler arasında istatistiksel olarak anlamlı bir fark bulunmamaktadır ( $p>0,05$ ). Modifiye akrilik splintli apareyin üst dudağa etkisi, hacimsel ölçümlere göre, istatistiksel olarak anlamlı düzeydedir ( $p<0,01$ ).

**Sonuçlar:** Yüz yumuşak dokuları üzerinde, her üç HÜÇG apareyinin etkileri arasında anlamlı bir fark görülmemiştir. Modifiye akrilik splintli aparey üst dudağı daha önde konumlandırılan bir etki oluşturmuştur. 3dMD yüz görüntüleme sistemi ile yüz yumuşak dokularındaki değişimler kolay, tekrarlanabilir ve etkin bir şekilde ölçülebilmektedir.

**Anahtar kelimeler:** Hızlı üst çene genişletmesi, Üç boyutlu görüntüleme, Yumuşak doku, 3dMD, Yüz analizi



## ABSTRACT

### **Assessment of the effects of different rapid maxillary expansion appliances on facial soft tissues with a three dimensional facial imaging technique**

**Aim:** The purpose of this prospective study was to determine three dimensional (3D) effects of three different rapid maxillary expansion (RME) appliances on facial soft tissues.

**Method:** Forty-two children (18 males, 24 females) who required RME treatment were included in this study. Patients were randomly divided into three equal groups: Banded RME (mean age:12.7 years), acrylic splint RME (mean age:12.4 years) and modified acrylic splint RME (mean age:12.5 years). For each patient, 3D images were obtained before treatment (T1) and at the end of the three-month retention (T2) with 3dMD system. Linear, angular and volumetric analysis were made on the 3D photographs. For statistical analysis, the dependent sample t-test, and a one-way ANOVA test were used.

**Results:** When three RME appliances were compared to the effects on the facial soft tissues, there were no significant differences among them ( $p>0.05$ ). The mouth width and nasal width showed a significant increase in all groups. Although the effect of the acrylic splint RME appliances on total face height was less than that of the banded RME, there was no significant difference between the appliances ( $p>0.05$ ). The effect of the modified acrylic splint appliance on the upper lip was significant according to the volumetric measurements ( $p<0.01$ ).

**Conclusions:** There were no significant differences among the effects of three RME appliances on the facial soft tissues. Modified acrylic splint RME produced more protrusive effect on the upper lip. The changes in the facial soft tissues may be easily, reproducibly and efficiently measured with 3dMD face imaging system.

**Key words:** Rapid maxillary expansion, Three dimensional imaging, Soft tissue, 3dMD, Face analysis

## SİMGELER VE KISALTMALAR DİZİNİ

HÜÇG	: Hızlı üst çene genişletmesi
3B	: 3 Boyutlu
ark.	: Arkadaşları
KIBT	: Konik ışınlı bilgisayarlı tomografi
BT	: Bilgisayarlı tomografi
MR	: Manyetik Rezonans
DICOM	: Digital Imaging and Communications in Medicine
Ni-Ti	: Nikel-Titanyum
Kg	: Kilogram
T1	: Tedavi öncesi zaman
T2	: Tedavi sonrası zaman
Ort.	: Ortalama
SPSS	: Statistical Package for Social Sciences
N	: Örneklem Sayısı
SS	: Standart Sapma
SKK	: Sınıfıçı korelasyon katsayısı
mm	: Milimetre
cc	: santimetreküp
°	: derece
p	: Anlamlılık Deęeri
*	: $P < 0,05$
**	: $P < 0,01$
***	: $P < 0,001$
<	: ‘ den küçüktür
>	: ‘ den büyüktür
%	: Yüzde
STL	: Stereolithography
TSB	: Time series binary

## ŞEKİLLER DİZİNİ

Şekil 2. 1. Hyrax tip HÜÇG apareyi	13
Şekil 2. 2. Akrilik splintli HÜÇG apareyi	14
Şekil 2. 3. Modifiye akrilik splintli HÜÇG apareyi	15
Şekil 2. 4. Yapısal ışık tekniği	29
Şekil 2. 5. Stereofotogrammetri tekniğinde görüntü elde edilmesi	31
Şekil 2. 6. Pasif stereofotogrammetri tekniği	32
Şekil 2. 7. Aktif stereofotogrammetri tekniği	34
Şekil 3. 1. Çalışmada Kullanılan bantlı HÜÇG apareyi	38
Şekil 3. 2. Çalışmada kullanılan akrilik splintli HÜÇG apareyi	39
Şekil 3. 3. Çalışmada kullanılan modifiye akrilik splintli HÜÇG apareyi	40
Şekil 3. 4. 3dMD sistemi	41
Şekil 3. 5 Vultus programında farklı açılardan noktaların görüntüsü	43
Şekil 3. 6. Analizde kullanılan noktalar	44
Şekil 3. 7. Analizde kullanılan çizgisel ölçümler	45
Şekil 3. 8. Analizde kullanılan açısal ölçümler	46
Şekil 3. 9. Üst dudaktaki hacimsel farkı belirlemek amacıyla görüntünün küçültülmesi	47

## TABLULAR DİZİNİ

Tablo 3. 1. Gruplara göre hastaların dağılımı	37
Tablo 4. 1. Ölçüm hatasının değerlendirilmesi	50
Tablo 4. 2. T1 zamanındaki çizgisel ölçümlerin gruplara göre değerlendirmesi	52
Tablo 4. 3. T1 zamanındaki açısal ölçümlerin gruplara göre değerlendirilmesi	52
Tablo 4. 4. Çizgisel ölçümlerin T1-T2 farklarının gruplara göre değerlendirilmesi	54
Tablo 4. 5. Açısal ölçümlerin T1-T2 farklarının gruplara göre değerlendirilmesi	54
Tablo 4. 6. Bantlı aparey grubunda T1 zamanına göre T2 zamanındaki çizgisel ölçümlerin değerlendirilmesi	56
Tablo 4. 7. Bantlı aparey grubunda T1 zamanına göre T2 zamanındaki açısal ölçümlerin değerlendirilmesi	56
Tablo 4. 8. Modifiye akrilik splintli aparey grubunda T1 zamanına göre T2 zamanındaki çizgisel ölçümlerin değerlendirilmesi	58
Tablo 4. 9. Modifiye akrilik splintli aparey grubunda T1 zamanına göre T2 zamanındaki açısal ölçümlerin değerlendirilmesi	58
Tablo 4. 10. Akrilik splintli aparey grubunda T1 zamanına göre T2 zamanındaki çizgisel ölçümlerin değerlendirilmesi	60
Tablo 4. 11. Akrilik splintli aparey grubunda T1 zamanına göre T2 zamanındaki açısal ölçümlerin değerlendirilmesi	60
Tablo 4. 12. Gruplar arası T1 zamanına göre T2 zamanındaki hacimsel değişimlerin değerlendirilmesi	61

# 1. GİRİŞ

Normal alt-üst çene ilişkisine sahip bireylerde üst çene alt çeneden transversal olarak daha geniş boyuttadır. Okluzyonda üst çene alt çeneyi her yönde dıştan kapatmaktadır. Üst çene darlığında çeneler arası ilişki bozulmakta, alt çene üst çene ile düzgün kapanış verememektedir. Ortodontik tedavide fonksiyonel, estetik, stabil ve temporomandibular ekleme zarar vermeyecek bir okluzyon elde etmek amaçlandığı için, üst çene darlığı tedavi edilmesi gereken bir durumdur (1). Hızlı üst çene genişletmesi (HÜÇG) bu amaçla 140 yılı aşkın süredir kullanılan etkinliği kanıtlanmış bir tekniktir (2-4).

Üst çene ve dişler HÜÇG apareyi ile kuvvet uygulandığında, üst çene iki maksiller parça arasındaki midpalatal suturedan ikiye ayrılacak şekilde transversal yönde genişlemektedir. Bu genişleme üst çenenin uzaydaki konumunu değiştirmekte ve aynı zamanda çevre yapıların da konumunu etkilemektedir (5). Genişletme sırasında destek alınan posterior dişler ve alveol kemik bukkale doğru eğilmekte ve üst ön dişler geriye doğru düşmektedir (6-8). Literatürde HÜÇG'nin iskeletsel ve dental etkileri hakkında kesin bir fikir birliği yoktur. Çalışmalarda birbirinden farklı aparey kullanılması, sonuçların da birbirinden farklı olmasına neden olmuştur.

Üst çene darlığının düzeltilmesi amacıyla çeşitli HÜÇG apareyleri tasarlanmıştır. Bu apareylerdeki asıl amaç iskeletsel etkinin artırılması ve dental etkinin minimum miktarda tutulmasıdır. Apareylerin ankraj aldıkları diş ya da dokuların farklılıkları dentofasiyal sisteme olan etkilerinin de birbirinden farklı olmasına neden olmaktadır. Araştırmacılar özellikle farklı HÜÇG apareyelerinin vertikal yönde olan etkileriyle ilgilenmişlerdir (8-10).

Konvansiyonel Hyrax apareyi ile üst çene genişletmesi sonrası maksillanın değişen konumu, okluzyondaki değişiklikler, tüberkül çatışmaları, üst posterior dişlerin uzaması ve bukkale devrilmesi sonucu mandibula aşağı ve arkaya doğru rotasyona uğrayabilmektedir (9-11). Akrilik splintli HÜÇG apareyi Hyrax apareyinin vertikal etkilerini engellemek amacıyla geliştirilmiştir (11,12). Ayrıca bu apareyde daha çok dıştan destek alındığı için kemik kaidede daha çok genişleme beklenmektedir. Mc Namara (13) akrilik splintli HÜÇG apareyinde okluzal yüzeye yaklaşık 3 mm akrilik eklenmesiyle apareyin posterior ısırma bloğu etkisi de göreceğini ve üst posterior dişlerin vertikal yönde uzamasının engelleneceğini bildirmiştir. Alpern ve Yurosko (2) üst çene darlığına sahip vertikal büyüme potansiyeli gösteren bireylerde vertikal

boyutun daha fazla artmaması için akrilik splintli HÜÇG apareyinin kullanımını tavsiye etmişlerdir. Reed ve ark.(14) Hyrax apareyi ile akrilik splintli apareyin etkilerini karşılaştırmışlardır. Lateral sefalogram ve alçı model kayıtlarının kullanıldığı bu çalışmada, Hyrax apareyi kullanılan grupta vertikal yönde daha fazla değişim görüldüğü belirlenmiştir. Fakat araştırmacılar klinik olarak bunun önemsiz olduğunu bildirmişlerdir. Orhan ve ark. (15) akrilik splintli HÜÇG apareyini modifiye ederek ön dişlerin okluzal yüzeyine akrilik gelecek şekilde uygulamışlardır. Ön dişlerde akrilik kısmın olması, genişletme sonrası overjeti korumakta ve oluşan diastemanın dudak basıncıyla spontan olarak kapanmasını engellemektedir. Ayrıca apareyin palatal mukozadan ve daha fazla dişten destek almasından dolayı, dişlerde daha az devrilmeye neden olacağı öne sürülmüştür (15).

Ortodontistlerin amacı ideal okluzyonu elde etmekle beraber hastanın çekici bir yüz yapısına sahip olmasını sağlamaktır. Ortodontik tedavi sonrasında yüz yumuşak dokusunda meydana gelen değişimler hastanın estetik görünümünü etkilemektedir (16). HÜÇG apareyleri ile yapılan çalışmalarda genellikle farklı aparey tiplerinin iskeletsel ve dental etkileri üzerine yoğunlaşmıştır. HÜÇG apareylerinin yüz yumuşak dokularına olan etkisini inceleyen sınırlı sayıda çalışma vardır. İskeletsel ve dental değişimlerin yumuşak dokuya olan etkisi, yumuşak doku kalınlığı ve elastikiyetinden dolayı farklılık gösterebilmektedir (17). Dolayısıyla yumuşak doku değişimlerinin ayrıca incelenmesi yüz estetiğinin değerlendirilmesi açısından son derece önemlidir.

İki boyutlu görüntüleme teknikleri olan sefalogramlar, profil ve cephe fotoğrafları ortodontide rutin olarak kullanılan diagnostik kayıtlardır. Literatürde HÜÇG'nin yumuşak dokulara olan etkisi genellikle bu teknikler kullanılarak incelenmiştir. Çoğu çalışmada lateral sefalogram kullanılmış ve sadece sagittal ve vertikal yön değişimleri 2 boyutlu olarak incelenmiştir. Son zamanlarda yapılan çalışmalarda Konik Işınlı Bilgisayarlı Tomografi (KIBT) kullanılarak HÜÇG'nin yumuşak dokulara olan etkisi 3 boyutlu (3B) olarak değerlendirilmiştir (18,19). Fakat bu teknikte tomografi görüntüsü alınırken hastanın yatar pozisyonda olması yumuşak doku ölçümlerini etkileyebilmektedir.

Teknolojik gelişmeler 3B fotoğrafların rutin ortodonti pratiğinde kullanılmasına olanak sağlamıştır. 3B yüz fotoğrafları klinikte çok büyük avantajlar sağlamaktadır. Bu görüntüler ile her ekseninde değerlendirme yapılarak daha etkin bir tedavi planlaması yapılabilmektedir. Bu görüntülerden yüz ile ilgili daha kesin veriler elde edilebilmekte ve bilgisayar programları ile birçok çizgisel ve açısal ölçümler

yapılabilmektedir. Yapılan bu ölçümler ile tedavi başı ve tedavi sonu yumuşak doku değişimleri kantitatif olarak her üç ekseninde yorumlanabilmektedir. Kullanımı kolay ve invaziv olmayan bu sistemler radyasyon yayan sistemlere göre çok daha güvenlidir (20).

Stereofotogrammetri 3B fotoğraf elde etmek için kullanılan sistemlerden biridir. Birden çok kameranın kullanıldığı bu sistemde yüzün 3B görüntüsü çok hassas ve renkli olarak elde edilebilmektedir. Çok hızlı görüntü yakalayabilen bu sistemde artifakt oluşma riski en aza inmekte ve kolayca birden çok görüntü alınabilmektedir (21). Literatürde yüz yumuşak dokusunu değerlendirme amaçlı VectraM3 sistemi, Di3D sistemi, 3dMD Face sistemi gibi çeşitli stereofotogrammetri sistemleri kullanılmıştır (22-24). 3dMD Face sistemi (3dMD, Atlanta, GA) geometrik kesinliği ile diğer sistemlerin önüne geçmekte ve 6 adet kamerası bulunan bu sistemle renkli ve oldukça güvenilir veriler elde edilebilmektedir.(25).

Bu tez çalışmasının amacı, bantlı (Hyrax tip), akrilik splintli ve modifiye akrilik splintli olmak üzere üç farklı tipte HÜÇG apareylerinin yüz yumuşak dokularına olan etkilerini, 3dMD sistemi kullanarak 3B olarak değerlendirmektir.

## 2. GENEL BİLGİLER

### 2.1. Üst çene gelişimi

Üst çene intramembranöz kemikleşme ile büyümektedir. Bu büyüme suturlarda meydana gelen apozisyon faaliyetleriyle ya da kemik yüzeylerindeki remodelling faaliyetleri ile gerçekleşmektedir (26). Bjork (27) tarafından yapılan implant çalışmaları üst çene gelişiminin anlaşılması açısından çok önemlidir. Üst çenenin sagittal gelişiminin tuberlerde ve palatin kemik bölgesinde meydana gelen sutural apozisyon sonucu gerçekleştiğini belirten Bjork, maksillanın vertikal gelişimini ise birden çok faktöre bağlamıştır (27,28). Bunlar; göz duvarlarında meydana gelen apozisyonlar, nasal kavitede meydana gelen resorptif değişiklikler ve sert damakta meydana gelen apozisyonel faaliyetlerdir. Bu bölgelerde meydana gelen değişiklikler sonucu üst çene aşağı ve öne doğru hareket etmektedir (28).

Maksillanın transversal gelişiminde median palatin sutur bölgesi aktif rol oynamaktadır. 1971 yılında Latham yaptığı çalışmada maksillanın transversal gelişiminin 3 yaşında bittiğini belirtmiştir (29). Fakat daha sonra yapılan çalışmalarda bunun doğru olmadığı ortaya çıkmıştır. Bjork (27,28) , Krebs (30), Korn ve Baumrind (31) gibi birçok araştırmacı yaptıkları implant çalışmalarında median palatin suturun büyüme gelişim bitene kadar diğer fasiyal suturlar gibi aktif olduğunu belirtmişlerdir.

Knott (32) 5 ile 25 yaş arasında dental ark gelişimini değerlendirmek için alçı model üzerinde longitudinal bir çalışma yapmıştır. Bu çalışmaya göre süt dişlenme ile karma dentisyon arasında interkanin mesafesinde hem maksillada hem de mandibulada ciddi artış görülmüştür. Karma dentisyon ile daimi dentisyon arasında interkanin mesafesinde çok az artış görülmüş, maksillada mandibulaya göre biraz daha fazla artış görülmüştür. Daimi dentisyondan sonra hem maksillada hem de mandibulada interkanin mesafesinde artış görülmemiştir. Yine bu çalışmada süt dentisyon ile karma dentisyon arasında maksiller ve mandibuler intermolar mesafeler anlamlı olarak artmıştır. Karma dentisyon ile daimi dentisyon arasında maksiller intermolar mesafede anlamlı artış olurken mandibular intermolar mesafede anlamlı bir artış görülmemiştir. Daimi dentisyondan sonra intermolar mesafede hem maksillada hem de mandibulada azalma olmuş, fakat istatistiksel olarak anlamlı bulunmamıştır (32).

Bishara (33) yaptığı bir çalışmada 6 haftalıktan 45 yaşına kadar normal ark genişliğinin nasıl değiştiğini alçı model üzerinde ölçüm yaparak rapor etmiştir.



Longitudinal olarak yapılan bu çalışmada 6 haftalıktan süt dişlenme tamamlanincaya kadar maksiller ve mandibuler interkanin ve intermolar ark genişliklerinde anlamlı artış olduğu ve daimi dişlerin sürmesi tamamlandıktan sonra ark genişliklerinde çok az miktarda azalma olduğu gösterilmiştir.

Bjork ve Skieller (28) metal implant ve sefalometrik radyograf kullanarak yaptıkları klinik bir çalışmada midpalatal suturdaki aktivasyonun sagittal yönde her bölgede aynı olmadığını göstermişlerdir. Maksiller dental arkta intermolar genişlik 9 yaşından erişkin çağa kadar ortalama 2 mm artarken, interkanin genişlik 7 yaşından erişkin çağa kadar ortalama 0,6 mm artmaktadır. Transversal olarak maksillanın arka kısmı ön kısmına göre yaklaşık 4 kat daha fazla genişlemektedir. Korn ve Baumrind (31) 8,5 yaş ile 15,5 yaş arası bireylerde yaptıkları implant çalışmasında Bjork'un çalışmasına benzer şekilde maksillanın arka kısmının ön kısmına göre daha fazla genişlediğini rapor etmişlerdir.

Melsen (34) 0-18 yaş arası bireylerin maksiller gelişimini değerlendirmek amacıyla otopsi materyalleri kullandığı bir çalışmanın bulgularını yayınlamıştır. Histolojik ve mikroradyografik inceleme yaptığı bu çalışmaya göre doğumdan sonraki dönemde sutur geniş ve Y şeklindeki, 10 yaşından sonra kıvrımlı T harfine benzer bir şekil almaktadır. 13-14 yaşlarında suturun boyu kısalmakta ve birbiri içine geçmiş girintili çıkıntılı bir yapı göstermektedir.

## **2.2. Üst çene darlığı**

### **2.2.1. Etiyoloji**

Transversal yöndeki üst çene darlığı genetik ve çevresel etkenlerden ya da her ikisinin kombinasyonundan kaynaklanabilmektedir (35). Bazen de bu darlık Apert, Crouzon, Carpenter, Marfan gibi sendromlar ya da dudak damak yarığı gibi gelişim bozuklukları sonucu oluşabilir. Üst çene darlığından dolayı çapraz kapanış ya da çapraşıklık görülebilir. Maksillanın yetersiz gelişiminden dolayı aşırı vertikal yönlü büyümeyle beraber Sınıf II molar ilişki ya da sınıf III malokluzyon tablosu da izlenebilir (36).

Solunum yolu problemleri üst çene darlığına yol açabilmektedir. Tidestrom ve ark. (37) yaptıkları çalışmada hava yolu tıkanıklığının kraniofasiyal ve dental yapılara olan etkilerini incelemişlerdir. Araştırmacılar 4 yaşındaki çocuklarda yaptıkları

çalışmada hava yolu tıkanıklığı olan çocukların daha dar maksillaya sahip olduğunu, palatal kubbe derinliğinin daha fazla olduğunu ve daha kısa alt dental arka sahip olduklarını rapor etmişlerdir.

Büyümüş tonsil ve adenoidler sonucunda dil daha altta ve önde konumlanmaktadır (37-40). Bunun sonucunda da üst çenede darlık, posterior çapraz kapanış, geride ve daha dar mandibula, protruziv üst kesiciler, artmış overjet ve azalmış overbite görülebilmektedir.

Solunum problemlerinin dentofasiyal yapılara etkisini gösteren klinik bir çalışmada araştırmacılar, obstruktif uyku apnesinden dolayı tonsilleri alınan çocuklarda, operasyondan 2 yıl sonra %77 oranında ön açık kapanışın normale döndüğünü ve %50-65 oranında da bukkal ve anterior çapraz kapanışın düzeldiğini belirtmişlerdir. En iyi sonuncun 6 yaşından küçük bireylerde yapılan ameliyat sonrası görüldüğünü bildirmişlerdir (41).

Harworld ve ark. (42) yaptıkları deneysel bir çalışmada maymunların nazal havayolunu tıkararak sadece ağızdan solunum yapmalarını sağlamışlardır. Çalışma sonucunda dilin daha aşağıda konumlandığını, mandibulanın rotasyona uğradığını ve maksillanın transversal yönde gelişiminin daha az olduğunu bildirmişlerdir.

Çene gelişimi ve dişlerin düzgün şekilde sıralanması yumuşak dokulardan ve zararlı alışkanlıklardan etkilenmektedir. Hızlı büyümenin gerçekleştiği çocukluk döneminde zararlı emme alışkanlıkları çene gelişimini etkilemekte ve çapraz kapanışlara sebep olabilmektedir (35). Literatürde 2 yaşından sonra devam eden emme alışkanlıklarının maksillaya olan zararlı etkilerini gösteren birçok çalışma bulunmaktadır (43-45). Warren ve ark. (46) yaptıkları bir çalışmada 4 yaşına kadar zararlı emme alışkanlıklarını sürdüren bireylerde dental arkta çok büyük değişimler meydana geldiğini göstermişlerdir. Zararlı alışkanlıkların süresine göre bu bireylerin daha dar maksillaya sahip olduklarını, anterior açık kapanış ve posterior çapraz kapanış görüldüğünü, ayrıca bu çocuklarda aşırı overjet (>4) olabildiğini belirtmişlerdir.

Zararlı emme alışkanlıklarının etkilerini inceleyen başka bir çalışmada, 12 aya kadar süren zararlı emme alışkanlığı olan çocuklarla normal meme emen çocuklar arasında bir fark olmadığı gösterilmiştir. Ancak 4 yaşına kadar alışkanlıklarını devam ettiren çocuklarda yüksek oranda anterior açık kapanış ve posterior çapraz kapanış görüldüğünü ve 4 yaşından sonra da bu alışkanlığın bırakılmasında çocukların çok zorlandıkları aynı çalışmada belirtilmiştir (47).

Lindner ve ark. (48) yaptıkları bir çalışmada unilateral çapraz kapanışa sahip zararlı emme alışkanlığı olan bireyleri incelemişlerdir. Emmenin şiddeti ve süresi arttıkça malokluzyonun şiddetinin de arttığını ve kanin bölgesinde transversal yön boyutlarına emzik kullanımının parmak emmeden daha zararlı olduğunu bildirmişlerdir.

Finlandiya’da yapılan bir çalışmada 3 yaşındaki çocuklarda anne sütünün erken bırakılmasının ve zararlı emme alışkanlığının posterior çapraz kapanışa neden olduğu gösterilmiştir (49). Yine bu çalışmada anne sütü erken bırakılıp biberon kullanıldığında kas aktivitesinin azaldığı ve sert damak ve alveollerin normal gelişimini sağlayamadığı belirtilmiştir. Benzer şekilde başka bir çalışmada daha fazla anne sütü emmenin posterior çapraz kapanış ve anterior açık kapanışa karşı koruyucu etkisi olabileceği belirtilmiştir (50).

Üst çene darlığına kötü ağız hijyeni, persiste süt dişleri, çapraşıklık ve süt dişinin erken kaybı gibi sebepler de neden olabilmektedir. Persiste süt dişi altından gelen daimi dişin bukkalde ya da lingualde sürmesine yol açabilmektedir. Süt ikinci azı dişin erken kaybı sonucu üst birinci azı dişin mezial hareketi, ikinci küçük azı dişin palatinalde sürmesine neden olabilmektedir. Üst süt köpek dişlerinin erken temasından dolayı bazı vakalarda fonksiyonel çapraz kapanış görülebilmektedir. Kapanış sırasında bu şekildeki dişlerden kaynaklanan erken temaslar sonucunda, çene bir tarafa doğru kayabilmekte ve asimetri oluşabilmektedir (51).

### **2.2.2. Teşhis**

Ortodontide tedavinin başarısı tedavi planının doğru yapılmasına bağlıdır. Tedavi olmak isteyen hastanın detaylı anamnezi alınmalı, malokluzyonun nedeni belirlenmeli ve teşhis konulduktan sonra uygun tedavi planlaması bu verilere göre yapılmalıdır. Bunun için klinik gözlemlerden, model analizinden ve radyografik incelemelerden yararlanılabilir.

Klinik değerlendirmede üst çene darlığının teşhisi için yüzde asimetri olup olmadığına, maksiller ark formu şekline, palatal kubbe derinliğine, gülümsemede karanlık koridorlar olup olmadığına ve unilateral ya da bilateral çapraz kapanış varlığına bakılabilir (52). Üst çene darlığı olan hastaların klinik bulguları genelde çapraşıklık, derin damak kubbesi, üst çene diş kavsinin V şeklinde olması ve yanakla dişler arasında karanlık koridorlar olmasıdır (52). Çene asimetrisi üst çene darlığında görüldüğü gibi bazen de erken diş temasından kaynaklanabilmektedir (53).

Hasta modelleri üst çene darlığını belirlemek amacıyla kullanılan önemli araçlardan biridir. Ark formu ve ark şekli bu modellerden kolayca gözlemlenebilmektedir. Ayrıca bu modeller ile gerçek bir üst çene darlığı mı yoksa göreceli bir darlık mı olduğu belirlenebilmektedir. Bazen de alt çenenin aşırı büyümesine bağlı üst çenede darlık görülebilmektedir (54). Howes, Pont, Linder-Harth ve Korkhaus gibi analizler genişletme ihtiyacını değerlendirmek için kullanılabilir. Fakat bu analizlerin belli bir hasta grubunda ve belli bir popülasyonda yapılması analizlere yeterince güvenilirlik sağlamamaktadır (55).

Ortodontinin vazgeçilmezlerinden olan sefalometrik filmler üst çene darlığının belirlenmesinde kullanılabilir. Betts ve ark. (56) posteroanterior sefalogramların transversal iskeletsel uyumsuzluğun belirlenmesinde yardımcı olabileceğini belirtmişlerdir.

3B teknolojilerin gelişmesiyle ağız içi ve model taramaları ile KIBT görüntüleri kullanılarak teşhis yöntemlerinde daha kesin sonuçlar ve daha detaylı bilgiler elde edilmektedir (57-59). Son dönemde popüler hale gelmeye başlayan ağız içi tarayıcılarla hem hastadan ölçü alınmamakta hem de dijital ortamda güvenilirliği yüksek ölçümler yapılabilmektedir (57,58). KIBT görüntüleri ile dişler ve apikal kaideleriyle olan ilişkileri belirlenebilmekte, dişlerin bukkolingual eğim açıları ölçülebilmekte, alt ve üst çene genişlikleri 3B olarak ölçülüp uygun tanı konulabilmektedir (59).

### **2.2.3. Tedavi**

Üst çene darlığının tedavisi hastanın yaşına ve malokluzyonun şiddetine göre değişmektedir. Erken yaşlarda zararlı alışkanlıklarını bırakan bireylerde kendiliğinden iyileşme görülmekte ve malokluzyon düzelmektedir (48). Fonksiyonel kayması nedeniyle çapraz kapanışı olan hastalarda ise süt dişlerindeki erken temaslar giderilerek malokluzyon önlenmektedir (35). Koruyucu yöntemlerin dışında üst çene darlığı aktif olarak ark genişletmesi yapılarak tedavi edilebilmektedir. Yavaş üst çene genişletmesi, yarı hızlı üst çene genişletmesi ve HÜÇG bu amaçla uygulanabilmektedir. Ayrıca cerrahi destekli HÜÇG ve Lefort 1 osteotomisi ile cerrahi genişletme de yapılabilmektedir. Erişkin hastalarda uygulanan HÜÇG cerrahi desteği olmazsa başarısızlığa yol açmakta, nüks ve periodontal problemler görülebilmektedir (60).

### 2.3. Yavaş üst çene genişletmesi

Yavaş üst çene genişletmesinde dişlere ve alveol kemiğe ortodontik diş hareketi limitleri içerisinde kuvvet uygulanmakta ve daha çok diş hareketi elde edilerek genişletme sağlanmaktadır. Uygulanan kuvvetler fizyolojik sınırlar içerisinde olmasından dolayı nüksün daha az olması beklenmektedir (61). Bu apareylerin küçük yaşta uygulanmasıyla iskeletsel etki de elde edilebilmektedir (36).

Quad-heliks apareyi vidasız yavaş üst çene genişletme apareylerinden biridir. 1975 yılında Ricketts tarafından tanıtılmıştır (62). Daimi birinci molar veya süt ikinci molar bantlarına lehimlenen bu aparey 4 adet heliks içermektedir. Aktif olarak takılan aparey daha sonra ağız içinde de aktive edilebilmektedir. Bir diğer yavaş genişletme apareyi olan Coffin spring apareyi benzer şekilde vida içermemektedir. Adams tutucular ve damla kroşelerle dişlere bağlanan akrilik kısmın ortasında 1,2 mm kalınlığında telden bükülmüş omega loop bulunmaktadır. Üç ayak pensi ile gerektiğinde loop aktive edilebilmektedir.

Quad-heliks apareyi ve etkileri ile ilgili birçok araştırma yapılmıştır. Chaconas ve Alba (63) erken yaşlarda fasiyal suturlar açık olduğu için bu apareyin daha çok iskeletsel genişletme yaptığını, buna karşın erişkin yaşlarda sutural direncin daha fazla olduğunu ve apareyin daha çok posterior dişlerde devrilme yaptığını vurgulamışlardır. Boysen ve ark. (64) hareketli genişletme apareyi ile Quad-heliks apareyinin dentoalveolar etkilerini karşılaştırmıştır. Araştırma sonucunda iki grupta da yeterli genişletme elde edilmiş, ancak Quad-heliks grubunda daha çok bukkale devrilme görülmüştür.

Sandıkçioğlu ve Hazar (65) yaptıkları bir çalışmada Quad-heliks apareyi, hareketli vidalı genişletme apareyi ve Hyrax apareyinin sagittal, vertikal ve transversal etkilerini karşılaştırmışlardır. Quad-heliks apareyinde sagittal ve vertikal yönde çok fazla değişiklik olmazken transversal yönde değişim gözlenmiştir. Hareketli vidalı genişletme apareyinin vertikal yönde çok az etkisinin olduğu, daha çok transversal yönde etki gösterdiği ve Hyrax apareyinin ise her üç yönde de etkisinin olduğu görülmüştür. Herold (66) benzer bir çalışma yaparak aynı apareylerin uzun dönem sonuçlarını incelemiştir. Tedaviden 4 yıl sonraki sonuçların değerlendirildiği çalışmada, molarlar arası ve kaninler arası yapılan ölçümlerde apareylerin etkileri arasında çok fazla fark olmadığı görülmüştür.

Nikel titanyum (Ni-Ti) teller üst çene genişletmesi için bir diğer seçenektir. Molar bantların palatal tüplerine yerleştirilen sıkıştırılmış hafızalı Ni-Ti tel, tekrar eski haline dönmeye çalışmakta ve bu sırada yaklaşık 350 gr kuvvet uygulamaktadır (67). Karaman (68) yaptığı çalışmada posterior çapraz kapanışa sahip 16 çocukta Ni-Ti genişletme aparatının dentofasiyal yapılara olan etkisini değerlendirmiştir. Tedavi sonucunda hem iskeletsel genişleme hem de dentoalveolar genişleme elde edilmiş, aynı zamanda üst kesici dişler ekstrüzyona ve retrüzyona uğramıştır. Üst molarların ekstrüzyonundan dolayı mandibulanın geriye ve aşağı doğru rotasyon yapması sonucu hastaların alt yüz yüksekliğinin arttığı rapor edilmiştir.

Darendeliler ve ark. (69) yaptıkları bir çalışmada üst çene genişletmesi için Samarium-Cobalt mıknatıslarını kullanmışlardır. 250-500 gr kuvvet uygulayan bu mıknatısların hem dental hem de iskeletsel etkilerinin olduğu tespit edilmiştir.

#### **2.4. Yarı hızlı üst çene genişletmesi**

Yarı hızlı üst çene genişletmesi İşeri ve ark. (70) tarafından 2004 yılında tanıtılmıştır. Araştırmacılar rijit akrilik splintli HÜÇG aparatı kullanarak bu klinik çalışmada vida çevirme programını 5-6 gün günde iki çeyrek tur (0,4 mm), daha sonra haftada 3 çeyrek tur (0,6 mm) şeklinde değiştirerek üst çene genişletmesi yapmışlar ve literatüre yeni bir üst çene genişletme prosedürü katmışlardır. Yazarlar en başta hızlı şekilde suturu açıp daha sonra da nazomaksiller kompleksin uyum sağlaması için yavaş genişletilmeye geçerek nüksü önlenmeyi amaçlamışlardır.

Ramoglu ve Sari (71) yarı hızlı üst çene genişletmesi ile hızlı üst çene genişletmesinin etkilerini karşılaştırmışlardır. Karma dentisyondaki hastalarda yapılan bu çalışmada yarı hızlı üst çene genişletmesi 57 gün sürerken, HÜÇG 21 gün sürmüştür. Hızlı genişletme prosedüründe günde iki kez çevirme, yarı hızlı genişletme prosedüründe ilk hafta günde iki kez, sonrasında ise iki günde bir kez çevirme yaptırılmışlardır. Araştırmacılar maksiller kaide, nazal kavite, kaninler arası mesafe ve molarlar arası mesafe ölçümlerinde aparatların etkileri arasında bir fark olmadığını göstermişlerdir.

#### **2.5. Hızlı üst çene genişletmesi**

Hızlı üst çene genişletmesinde asıl amaç, daha çok iskeletsel etki elde edip dental etkinin en aza indirilmesidir (72,73). İskeletsel etki suturun açılabilmesi ile doğru

orantılıdır. HÜÇG’de kısa sürede sutur bölgesine yüksek kuvvet uygulanmaktadır. Uygulanan bu kuvvet sutural yapıların biyoelastik direncinden daha fazla olursa sutur açılabilir (74). Kuvvet uygulanmasıyla periodontal ligament gerilmekte, destek alınan dişler devrilmekte, alveolar kemik bükülmekte ve midpalatal sutur kademeli olarak açılmaktadır (7). Yavaş üst çene genişletmesinde haftalık 0,5 mm ile 1 mm arasında genişletme yapılırken, HÜÇG’de günlük 0,2 mm ile 0,5 mm arasında değişen genişletme yapılmaktadır (8,75-77). Isaacson (73) vidanın bir tur aktivasyonu sonucunda 1,5 - 4,5 kg (3 – 10 pound) civarında kuvvet oluştuğunu ve genç bireylerde erişkin bireylere göre daha az kuvvet birikimi olduğunu bildirmiştir. Birden çok aktivasyonda 9 kilograma varan kuvvetler oluşabilmekte ve biriken bu kuvvet aktivasyondan sonra hızla azalmaktadır (74).

### **2.5.1. Tarihçe**

Üst çene genişletmesi kavramı ilk olarak 1860 yılında Emerson Colon Angell tarafından ortaya atılmıştır (3,67). Angell Dental Cosmos dergisinde yayınladığı bu çalışmasında 14 yaşında posterior çapraz kapanışı olan bir hastaya genişletme uygulamıştır. Apareyi uygularken yapıştırıcı kullanmamıştır. Angell apareyin vidanın çevrilmesiyle oluşan kuvvet sonucu düşmediğini belirtmiştir. 2 haftada genişletmenin tamamlandığını ve bunun sonucunda da ön dişler arasında median diastema oluştuğunu rapor etmiştir. Dişler arasında diastema olması suturun açıldığını düşündürmektedir, ancak o dönemde radyografik teknikler henüz ortaya çıkmadığı için, Angell bu iddiasını kanıtlayamamıştır (78).

Angell’in bu çalışması ortodonti ve rinoloji literatüründe geniş yankı bulmuş ve bu konuda birçok araştırma yapılmıştır. Goddard, Monson, G.V.I. Brown gibi araştırmacılar bu çalışmalara öncülük etmişlerdir (72). Fakat yine de HÜÇG Amerikan ekolünde çok fazla kabul görmemiş, yapılan bu işlemin anatomik yapılardan dolayı imkânsız ve kullanılmasının tehlikeli olduğu düşünülmüştür (72). Bu konudaki çalışmalara Avrupalı araştırmacılardan Babcock, Schroeder-Bensler, Huet, Mesnard, Derichsweiler, Korkhaus ve Krebs devam etmişlerdir (79).

Korkhaus 1956 yılında İllinois Üniversitesinde verdiği seminerde genişletme yaptığı hastaları ve röntgen kayıtlarını sunmuştur. Bu seminerden sonra Amerikan ekolünde bu konu tekrardan tartışılmaya başlanmıştır. Korkhaus’un seminerinden etkilenen yazarlardan biri olan Haas (79) domuzlarda yaptığı tez çalışmasının

sonucunda; prosedürün ağrısız olduğunu, suturun 2 haftada 15 mm ayrıldığını ve çok az direnç gösterdiğini, bunun yanında alt dişlerde de genişleme olduğunu ve dikleştiğini ve ayrıca 7mm'e kadar internasal genişleme olduğunu belirlemiştir.

Bu tez çalışmasından 3 yıl sonra 1961'de Haas (72) kendi geliştirdiği diş ve damak mukozasından destek alan üst çene genişletme apareyini tanıtmıştır. Bu apareyde dişlere yapıştırılan bantlarla dişlerden, damağın sağ ve sol yan duvarlarındaki mukozaya temas eden akrilik yastıkçıklarla da dokudan destek alınmaktadır. Hem dişlerden hem de palatal kemikten destek alan bu aparey ile daha fazla sutural açılma amaçlanmaktadır.

William Biederman 1968 ve 1973'te yaptığı çalışmalarda (80,81) daha hijyenik olduğunu vurguladığı sadece diş destekli HÜÇG apareyini tanıtmıştır. Bu aparey birinci küçük azı ve büyük azı dişlerinden destek almakta ve ortada sadece hyrax vidası bulunmaktadır. Bu ilk çalışmalardan günümüze gelene kadar apareyler farklı şekilde modifiye edilmiş ve yeni aparey tasarımları kullanılmıştır.

### **2.5.2. Hızlı üst çene genişletme apareyleri**

Maksiller transversal darlığı düzeltmek amacıyla kullanılan genişletme apareylerini destek aldıkları bölgelere göre 4 gruba ayırabiliriz.

1. Diş destekli apareyler
2. Diş-doku destekli apareyler
3. Kemik destekli apareyler
4. Diş-kemik destekli apareyler

#### **2.5.2.1. Diş destekli apareyler**

##### **2.5.2.1.1. Hyrax apareyi**

William Biederman (80) tarafından 1968'de tanıtılan Hyrax apareyinin ismi "Hygenic rapid expander" kelimelerinin kısaltmasından gelmektedir. Hyrax apareyinin (Şekil 2.1) ortasında bir vida bulunmakta ve bu vidanın kolları palatal konturlara uygun şekilde bükülüp üst birinci premolar ve üst birinci molarlardaki bantlara lehimlenmektedir. Bu apareyin en önemli özelliği hijyenik olmasıdır. Palatal mukozoda irritasyon yapmamaktadır ve hasta tarafından temizlenmesi daha kolaydır.





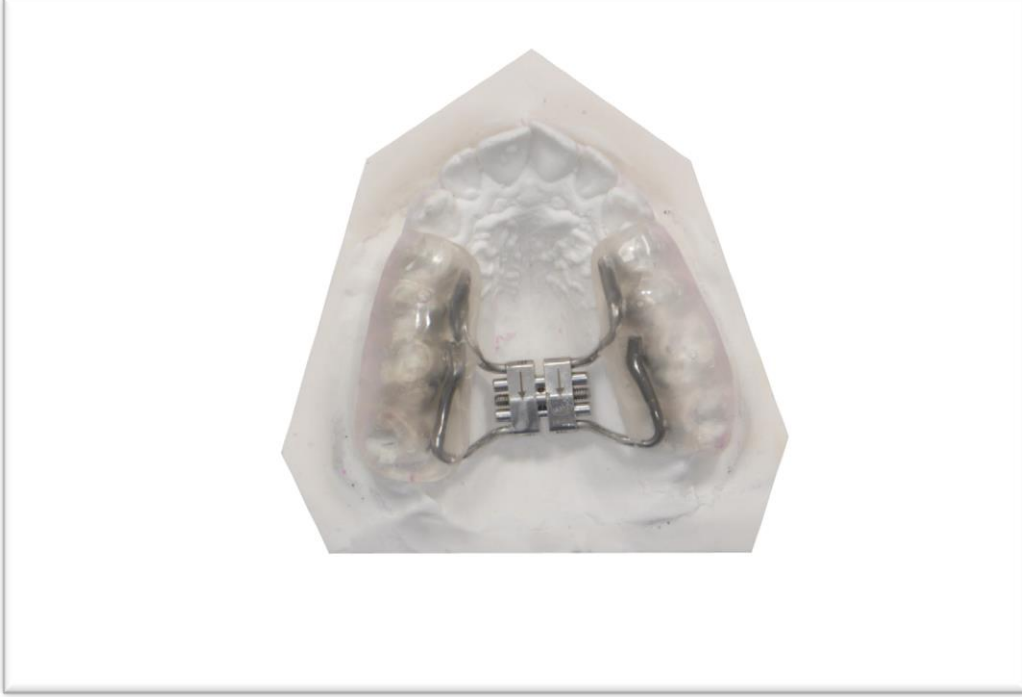**Şekil 2. 1. Hyrax tip HÜÇG apareyi**

#### **2.5.2.1.2. Minne expander apareyi**

Isaacson (73) tarafından geliştirilen bu apareyde birinci premolar ve molar dişlerde bant bulunmakta, bunlara lehimlenen vida yaya bağlanmakta ve vida çevrildikçe yayı sıkıştırıp aktivasyon yapmaktadır. Minnesota Üniversitesinde geliştirildiği için isimini buradan almaktadır. Araştırmacılar bu apareyi kullanarak yaptıkları genişletmede iskeletsel ve dental etkilerin dengeli olduğunu ve bu etkilerin diğer apareylerden çok da farklı olmadığını belirtmişlerdir (67).

#### **2.5.2.1.3. Akrilik splintli HÜÇG apareyi**

Akrilik splintli HÜÇG apareyi (Şekil 2.2) Hyrax apareyine benzemektedir. Bu apareyde palatal barlar, bantlar yerine posterior dişlerin tamamını kaplayan akrilik splinte bağlanmaktadır. Bu aparey “Mc Namara Type” olarak da bilinmektedir (82). Karma dentisyonda retansiyon sağlamak için diğer apareylere göre daha avantajlıdır (83). Bantlı HÜÇG apareyine göre daha az seansta uygulanabilmektedir. Ayrıca bu apareyin posterior ısırma bloğu etkisi gösterip posterior dişlerin uzamasını engelleyerek vertikal boyut kontrolünde bantlı apareye göre daha etkili olduğunu belirten çalışmalar da bulunmaktadır (10,12).



**Şekil 2. 2. Akrilik splintli HÜÇG apareyi**

### **2.5.2.2. Diş-doku destekli apareyler**

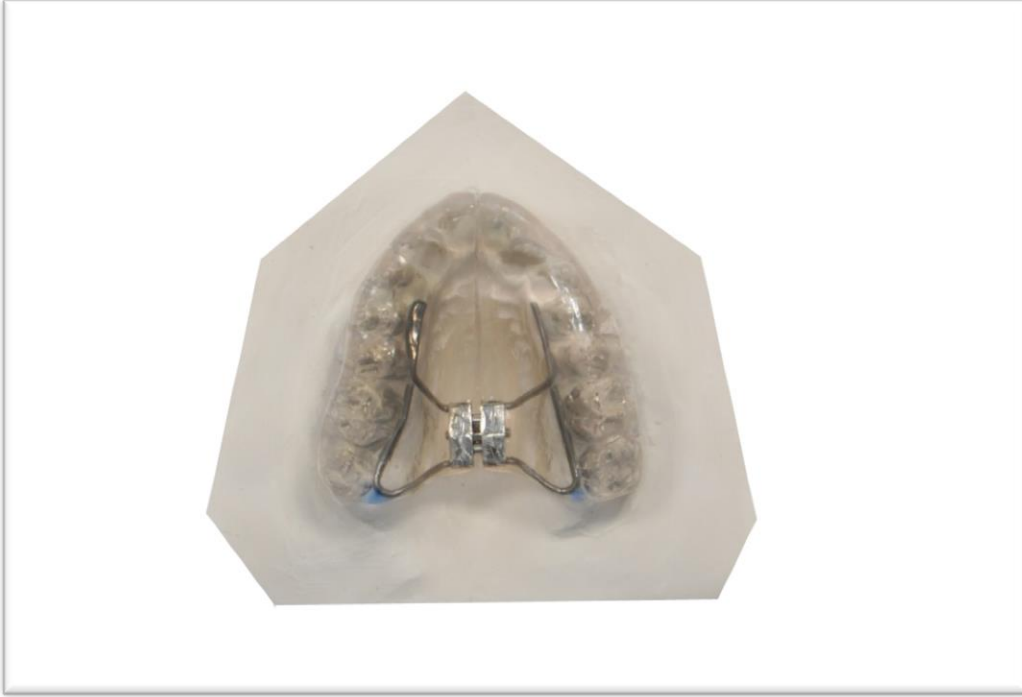#### **2.5.2.2.1. Haas apareyi**

Haas apareyi 1961 yılında Andrew Haas (72) tarafından tanıtılmıştır. Bu apareyde üst birinci premolar ve birinci molarlarda bulunan bantlar, bukkalden ve palatinalden barlar ile birbirlerine bağlanmaktadır. Ayrıca damağın sağ ve sol yan duvarlarında mukozaya temas eden akrilik yastıkçıklarla dokudan destek alınmaktadır. Böylece hem diş, hem de doku destekli bir genişletme amaçlanmaktadır. Haas bu tasarımı daha çok kütleli hareket ve dişlerde daha az devrilme olacağını belirtmiştir (72).

#### **2.5.2.2.2. Modifiye akrilik splintli HÜÇG apareyi**

Akrilik splintli HÜÇG apareyinin bir modifikasyonu olan bu apareyde tüm dişlerin yüzeyi akrilik ile kaplanmaktadır (Şekil 2.3). Ayrıca palatal mukozada akrilik yastıkçıklar dokudan destek almaktadır. Bu apareyde hem dokudan, hem de dişten destek almasından dolayı daha fazla iskeletsel etki beklenilmektedir (15). Apareyin okluzal yüzeyinin akrille kaplı olması okluzal kontaktları kaldırmaktadır ve böylece sutural açılma kolaylaşabilmektedir (2). Dişlerin okluzalinde akrilik bulunduğu için yüksek açılı büyüme gösteren bireylerde vertikal boyut kontrolü için kullanılabilir (84).

Anterior bölümde akrilik bulunması orta hat diastemasının dudak basıncıyla spontan kapanmasını önlemektedir (15). Bu özellik Sınıf III vakalarda overjetin korunması açısından faydalı olabilmektedir. Bu apanyin bir başka avantajı ise tüm dişlerden destek alması ve dolayısıyla daha az kök rezorpsiyonu riski taşımasıdır (15). Ancak tüm palatal mukozanın ve dişlerin akrilik ile kaplı olması ağız hijyenin sağlanmasını zorlaştırmaktadır.



**Şekil 2. 3. Modifiye akrilik splintli HÜÇG apanyi**

### **2.5.2.3. Kemik destekli apanyler**

Ortodonti kliniklerinde geleneksel olarak kullanılan diş destekli ve diş-doku destekli HÜÇG apanylerinin çeşitli dezavantajları bulunmaktadır. Bunlar; iskeletsel genişletme beraber istenmeyen diş hareketlerinin görülmesi, bukkal ve lingual bölgede fenestrasyonların görülmesi ve kök rezorpsiyonlarıdır (85). Bu gibi sorunların ortaya çıkması için kemik destekli apanyler geliştirilmiştir (86,87). Metal onplant disklerinden veya mini implantlardan destek alan bu sistemler kuvveti direk maksiller kemik kaideye uygulamaktadır. Bu apanylerde uygulanan kuvvet maksillanın direnç merkezine daha yakın olduğu için daha fazla paralel hareket beklenilmektedir (88). Çevirme protokolü bitince hemen tedaviye başlanması da diğer bir avantajdır (87). Fakat yapılan bir uzun dönem takip çalışmasında maksiller devrilme ve nüksün diş destekli apanylerle aynı olduğu belirtilmiştir (88).

#### **2.5.2.4. Diş-Kemik destekli apareyler**

Kemik destekli apareylerde flap kaldırıldığı için enfeksiyon riski bulunmaktadır (87,89). Bu komplikasyonun önüne geçmek için mini implant destekli HÜÇG apareyleri geliştirilmiştir. Bu apareylerin çeşitli modifikasyonları bulunmaktadır. Kemikle beraber sadece üst birinci azılardan destek alan tipler veya kemikle beraber posterior diş grubundan lingual barla destek alan tipler bunlara örnek olarak verilebilir. Bu apareylere MARPE (Miniimplant Assisted RPE) (90) ya da Hybrid Hyrax da (91) denilmektedir. Genişletme bittikten sonra mini implantlar üzerine yerleştirilen sabitleme parçasıyla retansiyon sağlanabilmektedir. Bu apareyde anterior dişleri ilgilendiren sabit tedavilere erken başlanabilmektedir (92).

#### **2.5.3. Hızlı üst çene genişletmesinin etkileri**

HÜÇG'nin etkilerini incelemek amacıyla daha çok lateral ve frontal sefalometrik radyograflardan yararlanılmış ve hasta modelleri üzerinden ölçüm yapılmıştır. Son zamanlarda 3B görüntülemenin gelişmesiyle beraber, KIBT görüntüleri HÜÇG'nin etkilerini değerlendirmek amacıyla kullanılmıştır. Literatürde HÜÇG'nin dentofasiyal yapılara olan etkileriyle alakalı birçok yayın bulunmaktadır. Ancak hasta yaşı, kullanılan apareyler, uygulama ve retansiyon protokolündeki farklılıklar araştırmaların sonuçlarında farklılıklar görülmesine neden olmuştur.

##### **2.5.3.1. İskeletsel etkileri**

HÜÇG sırasında uygulanan kuvvet sadece maksillaya değil, aynı zamanda kafa üzerindeki maksillaya bağlı diğer kemiklere de iletilmektedir. Gardner (93) maymunlar üzerinde yaptığı bir çalışmada HÜÇG sonucunda lambdoid, parietal, midsagittal suturda ve hatta sfenookspital sinkondrosiste bile değişiklik görüldüğünü rapor etmiştir. Storey (94) genişletmenin rotasyon merkezinin nazofrontal sutur bölgesinde olduğunu bildirmiştir.

Kudlick (95) insan kafatası üzerinde yaptığı çalışmasında maksiller parçaların asimetrik yer değiştirdiğini, maksiller genişletmeye en büyük direnç gösteren yapının zigomatik ark değil sfenoid kemik olduğunu, kranial taban açısının sabit kaldığını ve sfenoid kemik hariç maksilla ile bağlanan bütün kemiklerde yer değiştirme olduğunu belirtmiştir.

İşeri ve ark. (5) HÜÇG'nin etkilerini belirlemek amacıyla sonlu elemanlar analizi yapmıştır. HÜÇG'nin sadece intermaksiller suturu etkilemediğini, kraniyofasiyal kompleksteki tüm yapılara yüksek miktarda kuvvet uyguladığını belirtmişlerdir. Yazarlar daha büyük genişlemenin dentoalveolar yapılara yakın yerde olduğunu, daha üst yapılara doğru genişlemenin azaldığını, nazal kavite ve nazal duvarda belirgin bir genişlemenin görüldüğünü rapor etmişlerdir. Ayrıca maksiller molar ve kanin bölgesinde, nazal kavitenin alt kısmında, zigomatik kemikte, nazal kemikte, sfenoid kemikte ve pterygoid çıkıntılarda yüksek stres birikimi olduğunu bildirmişlerdir.

Bu çalışmaya benzer bir çalışma Holberg (96) tarafından yapılmıştır. Araştırmacı juvenil ve erişkin dönemde uygulanan HÜÇG'nin kraniyel kaideye olan etkisini incelemiştir. Juvenil dönemde HÜÇG sonrasında sfenoid kemik bölgesinde orta derecede stres olduğu ve çok ciddi komplikasyonlar oluşmadığı görülmüştür. Araştırmacı, erişkin dönemde iskeletsel dokuların elastikiyetinin azalmasından dolayı, HÜÇG'nin sfenoid kemiğin laterale bükülmesine yol açtığını ve bu nedenle foramen ovale ve superior orbital fissür'ün etkilendiğini, nöral ve vasküler zedelenme riskinin olduğunu rapor etmiştir. Bu stresi azaltmak amacıyla, erişkin dönemde sfenoid kemik ile maksillanın cerrahi olarak ayrılmasından sonra genişletme yapılmasını tavsiye etmiştir.

Leonardi ve ark. (97) düşük yoğunluklu bilgisayarlı tomografi (BT) kullandıkları bir çalışmada HÜÇG'nin sfenooksipital sinkondrozise olan etkilerini incelemişlerdir. Ortalama yaşları 9,8 yıl olan bireylerde yapılan bu çalışmada sfenooksipital sinkondroziste sagittal yönde 1,73 mm ve transversal yönde 2,30 mm genişleme görülmüştür.

Haas (72) HÜÇG'nin hem iskeletsel hem de dental etkisinin olduğunu belirtmiştir. Yazar nasal septumun genişlediğini, kapanışın açıldığını, mandibulanın aşağı ve geriye doğru rotasyona uğradığını belirtmiştir. Ayrıca suturda meydana gelen açılmanın sagittal yönde paralel olduğunu, vertikal yönde ise üçgensel açılma olduğunu ve tepesinin nazal kavitede olduğunu bildirmiştir (4). Wertz (6) yaptığı bir çalışmada maksillanın aşağı doğru yer değiştirdiğini, midpalatal suturda paralel açılma görülmeyişini, sagittal düzlemde maksillanın ön kısmında arka kısmına göre daha fazla açılma gösterdiğini ve vertikal düzlemde ise tepesi maksillofrontal suturda olan üçgen şeklinde bir açılma olduğunu belirtmiştir. Bu çalışmanın bulgularına benzer bulgular Da Silva Filho ve ark. (98) tarafından yapılan BT çalışmasında rapor edilmiştir. Araştırmacılar yaşları 5 yıl 2 ay ile 10 yıl 5 ay arasında değişen 18 hastaya uyguladıkları HÜÇG sonrası sutural açılmayı değerlendirmişlerdir. Anterior nazal spina bölgesinde

ortalama 2,21 mm açılma ve posterior nasal spina bölgesinde ortalama 0,95 mm açılma görüldüğünü belirtmişlerdir. Sonuç olarak anterior bölgede posterior bölgeye göre daha fazla açılma olduğu tespit edilmiştir. BT kullanılan başka bir çalışmada ise, yaş ortalaması 11,2 olan 17 hastada HÜÇG'nin iskeletsel etkileri incelenmiştir (99). Suturun posteriorunda ortalama 1,15 mm, ortasında ortalama 2,17 mm ve suturun anteriorunda ise ortalama 3,01 mm açılma olduğu bildirilmiştir.

Balanti ve ark. (75) ortalama 11,2 yaşındaki hastalara uygulanan HÜÇG' nin genişletme bitimi ve retansiyon sonrası etkilerini düşük yoğunluklu koronal BT ile değerlendirmişlerdir. Santral kesici dişler arasında, midpalatal suturda ve nasal kavitede ölçüm yapmışlardır. Bu çalışmanın sonucunda HÜÇG'nin santral kesiciler arası diastema oluşturduğu, postretansiyon dönemde dişlerin tippingi sonrası bu diastemanın kapandığı ve kök bölgesinde hala aralık kaldığı, 6 ay sonra tüm hastalarda suturun reorganize olduğu ve ayrıca nasal kavitede de anlamlı genişleme görüldüğü bildirilmiştir. Ayrıca literatürdeki genel kanaatin aksine üçgensel bir açılma yerine suturda paralel açılma olduğunu bildirmişlerdir.

Habersack ve ark. (100) 10 ve 16 yaşındaki iki hastadaki sutural açılmayı incelemek için yüksek çözünürlüklü BT kullanmışlardır. HÜÇG bitiminden hemen sonra yaptıkları incelemede 10 yaşındaki hastada paralel açılma olduğunu, 16 yaşındaki hastada ise ön tarafa doğru genişleyen üçgensel açılma görüldüğünü belirlemişlerdir. Ayrıca yazarlar her iki hastada internasal, nasomaksiller ve frontomaksiller suturun açıldığını bildirmişlerdir.

Woller ve ark. (101) büyüyen çocuklarda HÜÇG'nin maksilla ve çevresindeki yapılara olan etkilerini incelemişlerdir. KIBT kullandıkları araştırmada HÜÇG sonrası frontonasal, zygomatikomaksiller, intermaksiller, midpalatal ve transpalatal suturda anlamlı değişim olduğunu rapor etmişlerdir. Bu değişimin uzayın her üç yönünde de olduğunu ve ayrıca maksillanın ileri ve aşağı doğru hareket ettiğini bildirmişlerdir.

Sicurezza ve ark. (102) HÜÇG'nin orbitaya olan etkisini araştırmışlardır. BT kullandıkları bu çalışmada yaşları 8 ile 11,4 arasında değişen 30 hastaya günde 0,75 mm olmak üzere ortalama 18 gün genişletme yapan araştırmacılar, HÜÇG uygulanan bu hastalarda orbital hacimde ve orbital genişlikte artış bulmuşlardır.

HÜÇG sonrasında maksillanın aşağı ve öne doğru hareket etmesi sonucunda mandibula da etkilenmektedir (79). Üst çene kemiğinin bir miktar eğilmesi, üst dişlerin uzaması ve devrilmesi, alt çenenin aşağı ve geriye rotasyonuna neden olmaktadır (7,81). HÜÇG'nin istenmeyen etkilerinden olan vertikal yüz boyutlarındaki artışı önlemek için

klınısyenler eřitli modifikasyonlar geliřtirmiřtir. Spolyar (11) diřlerin okluzal yzeyinin akrilik ile kaplanmasıyla vertikal boyut artıřının elimine edilebileceđini ve anterior apraz kapanıřın dızeltilebileceđini bildirmiřtir.

Karma dentisyondaki hastalarda st ene geniřletmesi sonrası mandibulanın serbestleřmesi sonucu Sınıf II hastalarda spontan bir dızelme sađlanabilmektedir (52,103). Guest ve ark. (104) yaptıkları bir alıřmada akrilik splintli HG sonrası Sınıf II malokluzyona sahip bireylerdeki deđiřimleri tedavi gormeyen bireylerle karřılařtırmalı olarak incelemiřlerdir. Hastalardan tedavi ncesinde ve tedaviden 4 yıl sonra sefalometrik kayıt almıřlardır. Arařtırma sonucunda kontrol grubunda Sınıf II iliřkide ciddi bir deđiřim olmadıđı, ancak akrilik splintli HG uygulanan hastaların %92'sinde 1 mm'den daha fazla, %50'sinde ise 2 mm'den daha fazla Sınıf II malokluzyonun iyileřme gosterdiđi bulunmuřtur. Ayrıca HG sonucunda ANB aısının 1 derece azaldıđı ve Wits deđerinin 2 mm arttıđı tespit edilmiřtir.

### **2.5.3.2. Dental etkileri**

HG'nin en belirgin diřsel etkisi orta kesici diřler arasında diastema aılmasıdır. Haas (79) bu aıklıđın geniřletme miktarının yarısı kadar olduđunu belirtmiřtir. Aktivasyon sonrası diřler arasındaki bu aıklıktan dolayı orta kesici diřlerin kronları meziale dođru devrilmekte, ancak kkleri olduđu yerde kalmaktadır. Kronlar birbiri ile kontađa getikten sonra kkler de meziale dođru drift olmakta ve bařlangı eđimlerine geri dnmektedir (79). Wertz (6) santral diřlerin eski konumuna geri dnerken oral kasların etkisiyle linguale dođru devrildiđini ve S-N dızlemine gre uzadıđını bildirmiřtir.

HG'nin bir bařka etkisi de arka diřlerin eđimlerinin deđiřmesidir. Hicks (105) geniřletme sonrasında sađ ve sol birinci molarlar arası aının 1-24° arası arttıđını bildirmiřtir. Yazar bu artıřa alveolun eđilmesinin ve alveol kemik iindeki diřlerin devrilmesinin neden olduđunu ve ayrıca devrilme ile birlikte bir miktar ekstrzyon da grldđini bildirmiřtir (7). Mc Namara ve ark. (77) akrilik splintli HG uygulanan hastaların, sabit ortodontik tedavi sonrasında geniřletme uygulanmayan hastalara gre premolar ve molar diřlerinin daha ok bukkale eđimli olduđunu gstermiřlerdir.

Krebs (30,106) st ene geniřletmesinin etkilerini incelemek amacıyla st kanınların lingualindeki alveol kemiđine ve infrazigomatik kenara implant yerleřtirmiřtir. Model lmlerinde st birinci molarlar arası mesafe 6 mm artarken,

implantlar arası mesafe 3,7 mm artmıştır. Aradaki 2,3 mm farkın dişlerin devrilmesinden kaynaklandığı belirtilmiştir.

Üst çene darlığı olan hastalarda mandibula kompanzasyon mekanizması sonucunda kolloba kalabilmektedir. Haas (72) domuzlarda yaptığı bir çalışmada üst çene genişletmesi sonrası alt dişlerin bukkale doğru eğimlendiğini göstermiştir. Yazar üst dişlerin bukkale doğru açılması sonucu yanak kaslarının mandibula üzerindeki etkisinin azaldığını, bunun sonucunda da dil-yanak dengesinin bozulduğunu ve dilin mandibulanın spontan genişlemesine yardımcı olduğunu bildirmiştir. Gryson (107) HÜÇG sonrasında alt büyük azılar arası genişlikte ortalama 0,4 mm artış olduğunu, çoğu hastada da hiçbir değişiklik olmadığını veya en fazla 1 mm artış görüldüğünü belirtmiştir. Ayrıca araştırmacı üst ve alt dişlerde meydana gelen değişiklikler arasında istatistiksel olarak anlamlı bir korelasyon bulamamıştır.

### **2.5.3.3. Hızlı üst çene genişletmesinin yumuşak dokulara olan etkisi**

HÜÇG iskeletsel uyumsuzlukları düzeltmek için uygulanmakta, ancak hem dişlere hem de yumuşak dokulara etkisi olmaktadır. Literatürde daha çok HÜÇG'nin iskeletsel ve dentoalveolar yapılara olan etkileri incelenmiş, ancak yumuşak dokulara olan etkisi ile ilgili çok sınırlı sayıda araştırma yapılmıştır.

Berger ve ark. (108) HÜÇG'nin yumuşak dokulara olan etkisini fotoğraflar üzerinden değerlendirmiştir. Araştırmanın sonucunda 1 yıllık retansiyon süresi sonrasında sadece nazal genişlikte anlamlı bir fark olduğu ve yüz yüksekliğinde herhangi anlamlı bir fark bulunmadığı bildirilmiştir.

Santos ve ark. (109) HÜÇG'nin yumuşak dokulara kısa ve uzun dönemde etkilerini incelemişlerdir. Araştırmacılar akrilik splintli HÜÇG apareyi kullandıkları çalışmada genişletmeden hemen sonra ve 6 aylık retansiyon periyodu sonunda kayıt almışlardır. Çalışma sonucunda tedavi başına göre genişletmeden hemen sonra üst dudakta protruzyon olduğunu, alt dudakta retruzyon görüldüğünü ve alt yüz yüksekliğinin arttığını tespit etmişlerdir. Ancak yine aynı çalışmada 6 aylık retansiyon periyodu sonunda tedavi başına göre bu değerlerde anlamlı bir fark bulunmamıştır.

Johnson ve ark. (110) HÜÇG'nin farklı iskeletsel gelişim dönemindeki bireylerde yumuşak doku burun genişliğine olan etkisini incelemişlerdir. HÜÇG sonrasında alar kartilaj ve alar base genişliğinde 1,5 mm'den az genişleme görüldüğünü ve bunun da klinik olarak önemsiz olduğunu bildirmişlerdir. Ayrıca yazarlar puberte



öncesi ve sonrası yapılan HÜÇG sonrasında nasal genişlik değişimleri arasında bir fark bulunmadığını göstermişlerdir.

Kılıç ve ark. (111) HÜÇG sonrasında Holdaway ölçümlerindeki değişimleri değerlendirmişlerdir. HÜÇG sonrasında yumuşak doku konveksitesinde ve H açısında artış olduğunu, ancak 6 aylık retansiyon periyodu sonunda bu değerlerin normale döndüğünü bildirmişlerdir.

Nada ve ark. (18) yetişkin hastalara uygulanan bantlı ve kemik destekli HÜÇG'nin orofasiyal bölgeye olan etkisini incelemişlerdir. KIBT kullanılan bu çalışmada, hacimsel ölçümler sonucunda üst dudağın geriye düştüğü ve yanak bölgesi projeksiyonunun arttığı gösterilmiştir.

#### **2.5.4. Aparey karşılaştırmaları**

HÜÇG apareylerinin hepsi suturu başarıyla açabilmekte, ancak iskeletsel ve dental etkileri değişebilmektedir. Apareylerin destek aldığı bölgelerin farklı olması, dental ve iskeletsel etkilerinin de farklı olmasına neden olabilmektedir. Haas ve Hyrax apareyleri aynı dişlere uygulanmasına rağmen, Haas apareyinde ayrıca palatal dokudan da destek alınmaktadır. Bu iki apareyin etkilerini karşılaştıran birçok çalışma bulunmaktadır.

Garib ve ark. (112) yaşları 11 ile 14 yıl arasındaki üst çene darlığı olan hastalarda Haas ve Hyrax apareylerinin etkilerini incelemişlerdir. Hastalardan tedavi öncesinde ve 3 aylık retansiyon sonunda aldıkları BT görüntüsü üzerinde apareylerin üst posterior dişlere olan etkilerini karşılaştırmışlardır. Genişletme sonrasında transversal boyutta ciddi artış görüldüğünü ve her iki grupta da posterior dişlerin bukkale hareket ettiğini bildirmişlerdir. Ayrıca ikinci premolarların destek alınan dişlere göre daha fazla bukkal tippinge uğradığını ve Haas apareyinde destek alınan dişlerde daha fazla aksiyel inklınasyon değişikliği olduğunu belirlemişlerdir.

Son yıllarda yapılan başka bir çalışmada Weissheimer ve ark. (113) Haas ve Hyrax apareylerinin aktivasyondan hemen sonraki etkilerini genişletme öncesinde ve hemen sonrasında BT olarak incelemişlerdir. Her iki grupta da iskeletsel etkiden daha çok dental etkinin görüldüğünü, Hyrax grubunda daha fazla ortopedik etki elde edildiğini ve Haas grubunda üst birinci molarlarda daha fazla devrilme olduğunu tespit etmişlerdir.

Üst çene genişletmesi sonucunda maksilla öne ve aşağı doğru hareket etmekte ve buna bağlı olarak mandibula aşağı ve geriye doğru rotasyona uğramaktadır (6,72,79). Sarver ve Johnston (12) maksillanın bu hareketinin bantlı HÜÇG apareylerinden kaynaklandığını ve akrilik splintli HÜÇG apareyi ile bu etkinin azaltılabileceğini belirtmişlerdir.

Asanza ve ark. (10) bantlı ve akrilik splintli HÜÇG apareylerinin iskeletsel ve dental etkilerini karşılaştırmışlardır. Bantlı HÜÇG apareyinde ANS-Me uzaklığının daha fazla artış gösterdiğini, akrilik splintli apareyde maksillanın öne ve aşağı hareketinin daha az olduğunu ve bunun yanı sıra dental devrilme ve simetrik genişleme açısından her iki aparey arasında fark olmadığını bildirmişlerdir. Yazarlar bantlı HÜÇG ile vertikal boyutta artış görüldüğünü, ancak akrilik splintli HÜÇG apareyi ile bu etkinin azaltılabileceğini öne sürmüşlerdir.

Pinto ve ark. (114) akrilik splintli HÜÇG apareyinin vertikal boyuta olan etkisini incelemişlerdir. Araştırmacılar akrilik splintli HÜÇG apareyi uygulanan karma dentisyon dönemindeki bireylerde apareyin vertikal büyümeye anlamlı bir etkisinin olmadığını göstermişlerdir.

Akkaya ve ark. (9) literatürdeki diğer çalışmaların aksine akrilik splintli HÜÇG apareyinin de mandibulanın aşağı ve geriye rotasyonuna neden olduğunu bildirmişlerdir. Yazarlar bu etkinin maksiller molar dişlerdeki okluzal uyumsuzluklardan ya da dişlerin üzerindeki temizlenemeyen kompozit yapıştırıcı artıklarından da kaynaklanabileceğini belirtmişlerdir.

Wendling ve ark. (115) daha önce yapılan kısa dönem çalışmalarda bantlı HÜÇG'nin mandibulada 1° ya da 2° saat yönünde rotasyona neden olduğunu, ancak akrilik splintli HÜÇG apareyi kullandıkları kendi çalışmalarında ise mandibulanın yaklaşık 0,2° saat yönünde rotasyona uğradığını bildirmişlerdir. Yine aynı çalışmada akrilik splintli HÜÇG apareyinin maksiller molarları ortalama 0,8 mm intrüze ettiği gösterilmiştir.

Rossi ve ark. (116) akrilik splintli HÜÇG apareyinin yüzün vertikal ve sagittal yön gelişimine olan etkisini lateral sefalometrik filmler üzerinde incelemişlerdir. Araştırmacılar HÜÇG sonrasında maksillanın aşağı doğru hareket ettiğini, ancak mandibulanın büyüme yönünün değişmediğini tespit etmişlerdir.

Kılıç ve ark. (117) modifiye akrilik splintli HÜÇG apareyi ile bantlı HÜÇG apareyinin dentoalveolar etkilerini karşılaştırmalı olarak değerlendirmişlerdir. Çalışma sonucunda her iki grupta da dentoalveolar devrilme görüldüğü ve bunun bantlı grupta

daha fazla olduğu rapor edilmiştir. Başçiftçi ve Karaman (8) modifiye akrilik splintli HÜÇG apareyinin dentofasiyal etkilerini inceledikleri çalışmalarında tedavi sonunda overjetin arttığını ve üst keserlerin daha önde konumlandığını bildirmişlerdir.

Lagravere ve ark. (85) kemik destekli ve diş destekli HÜÇG apareylerinin transversal, vertikal ve sagittal yöndeki iskeletsel etkilerini karşılatırmışlardır. KIBT kayıtları ile kısa dönem ve uzun dönem inceleme yapılan bu çalışmada iki apareyin etkileri arasında anlamlı bir fark bulunamamıştır. Çalışma sonucunda araştırmacılar her iki apareyde de dental genişlemenin iskeletsel genişlemeden daha fazla olduğunu ve en çok iskeletsel değişimin transversal yönde görüldüğünü tespit etmişlerdir.

### **2.5.5. Üst çene genişlemesi ve yaş ilişkisi**

Mid-palatal sutur diğer kraniofasiyal suturlara benzer şekilde yaşla beraber daha kıvrımlı hale gelmekte ve interdijitasyonu artmaktadır. 10 yaşına kadar genişletme apareyleri ile sutur kolaylıkla açılabilirken, bu yaştan sonra suturun açılabilmesi için daha ağır kuvvet uygulayan rijit apareylerin kullanılması gerekmektedir (36).

Melsen (34) 0-18 yaş arasındaki insan kadavrası üzerinde yaptığı histolojik çalışma sonucunda doğumdan sonra midpalatal suturun hafif dalgalı ve geniş olduğunu ve ilerleyen yaşlarda daha fazla kıvrımlı hale geldiğini rapor etmiştir. Yazar midpalatal suturdaki büyümenin kızlarda 16, erkeklerde ise 18 yaşına kadar devam ettiğini, 13-15 yaşına kadar sert damağın uzunluğunda artış olduğunu ve daha sonra bu artış hızının düştüğünü belirtmiştir.

İşeri ve Solow (118) kız çocukları üzerinde yaptıkları implant çalışmasında lateral sefalometrik film değerlendirmelerine göre maksillanın horizontal yön büyümesinin en fazla 11 yaşında olduğunu ve 18 yaşına kadar sürdüğünü, vertikal yön büyümesinin ise en fazla 12 yaşında görüldüğünü ve 15 yaşına kadar sürdüğünü bildirmişlerdir.

Wertz ve Dreksin (119) 12 yaşından küçük çocuklarda daha fazla ve daha stabil ortopedik değişiklik elde edildiğini öne sürmüşlerdir. Baccetti ve ark. (76) pubertal büyüme atılımı pik yapmadan önce uygulanan çene genişletmesi sonucunda transversal yönde daha çok iskeletsel etki elde edildiğini rapor etmişlerdir.

Sarı ve ark. (120) HÜÇG'nin karışık ve daimi dentisyon dönemindeki etkilerini karşılatırmışlardır. Erken yaşlarda oluşan ortopedik etkinin beklenenden daha az

olduğunu ve HÜÇG için erken daimi dişlenme dönemine kadar beklemenin daha iyi bir alternatif olabileceğini bildirmişlerdir.

Sutur kapandıktan ya da transversal gelişim bittikten sonra uygulanan HÜÇG sırasında çeşitli problemlerle karşılaşmaktadır (121). Bunlar;

- Apareyin aktivasyonunun yapılamaması
- Aktivasyonda ağrı olması
- Apareyin baskısı sonucu dokularda nekroz oluşması
- Alveolar kemiğin eğilmesi
- Posterior dişlerin devrilmesi sonucu zayıf okluzyon elde edilmesi
- Mandibulanın posterior rotasyonu ve açık kapanış oluşması
- Destek dişlerin bukkale hareketi, gingival çekilme ve kök rezorpsiyonu görülmesi
- Tedavi sonucunda nüks ihtimalinin artmasıdır.

#### **2.5.6. HÜÇG sonrasında pekiştirme ve nüks**

Ortodontik tedavinin kaçınılmazlarından olan nüks HÜÇG sonrasında karşılaşılan en büyük problemlerden biridir. Periodontal dokuların ve palatal dokuların gerilmesi, bukkal bölgedeki kasların aktivasyonu ve sutural bölgede yeterli kemik reorganizasyonun sağlanamaması nükse sebep olan faktörlerdendir (61). Üst çene genişletmesi yapılan hastalarda hiçbir retansiyon protokolü uygulanmazsa 3 hafta içinde kazanılan ark genişliğinin % 45'inin, 47 hafta sonrasında ise % 69'unun kaybedilebildiği rapor edilmiştir (105). Sabit apareylerle retansiyon yapılırsa % 10–23 arası, hareketli apareyler ile retansiyon yapılırsa % 22–25 arasında ark genişliğinde kayıp olabilmektedir (105).

Zimring ve Isaacson (61) nükse birikmiş kuvvetlerin neden olduğunu, aktif tedaviden sonra aparey çıkarılınca %20 oranında nüks meydana geldiğini ve en iyi pekiştirme yönteminin fazladan düzeltim olduğunu bildirmişlerdir. Bell (74) HÜÇG sırasında 2-3 mm.'lik fazladan yapılan genişletmenin yararlı olacağını belirtmiştir. Yazar HÜÇG sonrasında dokuların adaptasyonu için ortalama 3-6 aylık pekiştirme dönemi önermektedir.

Küçükkeleş ve Ceylanoğlu (122) dil, dudak ve yanakların HÜÇG sonrası üst çene üzerinde oluşturduğu basıncı incelemiştir. Çalışma sonucunda üst birinci molar ve kesici dişler üzerindeki yanak ve dudak basıncının genişletmeden hemen sonra

arttığını, ancak pekiştirme döneminin 3. ayında tedavi öncesi düzeye indiğini bildirmişlerdir. Yine aynı çalışmada yazarlar genişletmenin hemen ardından dil basıncının birinci molar ve kesici dişler üzerindeki etkisinin azaldığını ve pekiştirme dönemi sonrasında bir miktar artış görülmesine rağmen tedavi öncesi değerlere dönmediğini rapor etmişlerdir.

HÜÇG sonrası nükste etkili olan başka bir konu da suturda meydana gelen yeni kemik formasyonudur. Ekstrom (123) ilk 1 ay içinde yeni kemikleşmenin büyük oranda tamamlandığını ve 3 ay sonunda mineral içeriğinin suturun her yerinde aynı olduğunu belirtmiştir.

Pekiştirme apareyi olarak genellikle apareyin kendisi kullanılmaktadır. Genişletmeden sonra aparey ağızda yaklaşık 3 ay pasif halde tutulmaktadır (8,80). Bu süreyi 6 aya çıkararak klinisyenler de bulunmaktadır (7,76). Sabit tedaviye geçildiği zaman transpalatal ark ile mevcut ark genişliği bir süre daha korunabilmektedir.

#### **2.5.7. Hızlı üst çene genişletmesi endikasyonları**

- Tek veya çift taraflı çapraz kapanış vakalarında,
- Alt çene gerçek konumuna geldiği zaman çeneler arası transversal uyumsuzluk meydana gelen göreceli üst çene darlığında,
- Sınıf III hastalarda sutural mobilizasyonda,
- Dudak-damak yarıklı hastalarda ameliyat sonrası kolloba olmuş maksillanın genişletilmesinde,
- Nazal stenoza bağlı üst çene darlığı vakalarında nazal solunumunu kolaylaştırmak amacıyla,
- Sınır vakalarda çapraşıklığın giderilmesi için yer kazanmak amacıyla,
- Gülümseme esnasında ağız köselerinde oluşan bukkal karanlık bölgelerin ortadan kaldırılarak daha çekici bir gülümseme elde edilmesinde,
- Üst çene darlığı bulunan Sınıf II hastalarda spontan düzeltim sağlanmasında, HÜÇG yapılabilmektedir (4,7,52,76,79,81).

#### **2.5.8. Hızlı üst çene genişletmesi kontrendikasyonları**

- Kooperasyonu iyi olmayan bireylerde,
- Tek diş çapraz kapanışta bulunuyorsa,
- Sistemik rahatsızlığı olup bakteriyemi riski taşıyan hastalarda,

- Aşırı iskeletsel probleme sahip ve ortognatik cerrahi ile tedavi edilmesi gerekli olan hastalarda HÜÇG yapılması uygun değildir (2,74,76,124).

### **2.6. 3 Boyutlu Yüz Tarama Yöntemleri**

Yüz yumuşak dokusu ve bunu etkileyen dentisyon ve iskeletsel yapılar ortodontistlerin çalışma alanını oluşturmaktadır. Yapılan tedavilerle dentisyondaki ve/veya kemik yapıdaki değişimler sonucu yüz yumuşak dokuları etkilenmektedir. Tedavi sonuçlarının değerlendirilmesinde sert dokulardaki değişimler kadar bunun yumuşak dokuya yansımaları da çok büyük önem taşımaktadır. Tedavi planlamasında, tedavi öncesi ve sonrası değişimlerin belirlenmesinde ve büyüme değişimlerinin gözlemlenmesinde çeşitli yumuşak doku analizleri kullanılabilir. Bu analizler direk olarak, 2 boyutlu fotoğraflarla, röntgenlerle ve 3B görüntülerle yapılabilmektedir (125-127).

Son dönemlerde teknolojiye meydana gelen hızlı gelişim ortodonti ve maksillofasiyal cerrahi alanında 3B yüz tarama sistemlerinin daha çok kullanılmasına olanak sağlamıştır. Geleneksel yöntemlere göre hızlı ve invaziv olmayan bu yöntemler her geçen gün geliştirilen yeni programlar ve yeni cihazlar ile yüz yapılarının değerlendirilmesinde büyük kolaylıklar sağlamaktadır. 2 boyutlu fotoğraf ya da radyograflarda sadece iki eksen bulunurken, 3B görüntülerde x eksen (transvers boyut), y eksen (vertikal boyut) ve z eksen (sagittal boyut) olmak üzere 3 boyut bulunmaktadır. Bu sistemler;

- Büyüme çalışmalarında (128,129)
- Kraniyofasiyal anomalilerde (130,131)
- Ortodontik tedavi sonuçlarının değerlendirilmesinde (132,133)
- Ortognatik cerrahi sonuçlarının değerlendirilmesinde (134,135) kullanılabilir.

#### **2.6.1. Lazer taramaları**

3B yüz taramalarında düşük dozlu zararsız lazer kullanılmaktadır. Çalışma prensibinde lazer insan yüzüne çarparak yansımaktadır. Yansıyan lazer ışığı sensor tarafından algılanır ve farklı yüzeylerin derinlik bilgisi elde edilir. Sabit veya taşınabilir tipte lazerler bulunmaktadır (132,136,137). Lazer cihazları lazer kaynağından çıkan ışığın tipine bağlı olarak “single point” ve “slit” tarayıcı olarak da

sınıflandırılabilir. Slit tipi tarayıcılar daha az sürede görüntü alabilmesi, optik ve mekanik olarak daha basit olması nedeniyle fasiyal görüntüleme için kullanımı single point tarayıcılara göre daha uygundur (20). 3B lazer tarayıcılarının rutin olarak kullanımına 1991 yılında Londra Kolej Üniversitesi Ortodonti kliniğinde başlanmıştır. Moss ve ark. (138) büyüyen çocuklardaki fasiyal deformiteleri incelemiştir. Sistem 20 saniyede görüntü alarak yaklaşık 0,5 mm hassasiyette çalışmaktadır.

Kusnoto ve ark. (127) lazer tarayıcıların ortodontik amaçlı kullanımında güvenilirliğini araştırmışlardır. Ortodontik model ve manken taraması yaptıkları çalışmada, model ölçümlerinde intermolar mesafede 0,2 mm ve palatal derinlikte 0,7 mm hassasiyet olduğunu göstermişlerdir. Yazarlar manken ölçümlerinde vertikal düzlemde 0,5 mm ve horizontal düzlemde 0,3 mm hassasiyette ölçüm yapılabildiğini bildirmişlerdir.

Kau ve ark. (139) yüz morfolojisini belirlemek amaçlı kullanılan lazer tarayıcının güvenilirliğini araştırmışlardır. Büyüme çağındaki çocuklarda yaptıkları çalışmada farklı günlerde aldıkları görüntüleri karşılaştırarak görüntünün tekrarlanabilirliğini incelemiştir. Araştırmacılar sistemdeki ölçümlerin hata payını 0,85 mm bulmuşlar ve bunun klinik kullanım için uygun olduğunu belirtmişlerdir. Güvenirliliği ve kesinliği yüksek olan bu sistemlerin bazılarının tarama süresinin uzun olması ve büyüyen çocuklarda gözlere zararlı olması dezavantajıdır (20).

### **2.6.2. Bilgisayarlı tomografi**

1967 yılında kullanılmaya başlanan BT hala popülerliğini korumaktadır. Bu teknikte hastaya gönderilen x ışınları dokuların yoğunluğuna göre farklı miktarda absorbe edilir. Çekilen bölgeye göre x ışını vücuttan çıkarak detektör tarafından algılanır. X ışınlarının detektöre ulaştığı miktara göre siyah-beyaz görüntü elde edilir. 1-1,5 mm aralıklı dilimler halinde algılanan bu görüntüler bilgisayar yardımı ile 3 boyutu hale getirilmektedir (140). İyonize radyasyon vermesi ve çekim süresinin uzun olması bu tekniğin dezavantajlarıdır (135).

### **2.6.3. Konik ışınli bilgisayarlı tomografi**

Diş hekimliğinde 3B görüntüleme sistemlerinin kullanılmaya başlanmasıyla birlikte daha çok veri ve daha az radyasyon veren cihazlar için arayış başlamıştır. Bu amaçla 1990 yılından itibaren KIBT kullanılmaya başlanmıştır. Konvansiyonel BT

cihazlarında görüntüleme için cihaz hastanın etrafında birden fazla dönerken, KIBT cihazında sadece bir defa dönmektedir. Ayrıca konvansiyonel BT cihazlarında ışın yelpaze şekilde oluşurken, bu cihazda konik biçimde oluşmakta ve daha az radyasyon vermektedir (141). KIBT cihazında konvansiyonel BT cihazının yüzde 20'si kadar radyasyon verilmekte ve bu da yaklaşık tüm ağız periapikal radyografide alınan doza eşit olmaktadır (142).

KIBT ile yumuşak doku görüntülemesi yapılabilmekte, fakat doku haritası oluşturulamamakta ve renkli görüntü elde edilememektedir. Bu cihazın bir başka dezavantajı hasta yatarken görüntülerin alınmasından dolayı yumuşak dokuların bu pozisyondan etkilenmesidir (20). Cevidanes ve ark. (143) aynı hastanın aynı günde çekilen 3B fotoğrafları ile KIBT görüntülerinin karşılaştırıldığında büyük farklılıkların olduğunu, fasyal mimiklerin ve baş postürünün yumuşak dokuları etkilediğini bildirmiştir.

Fourie ve ark. (144) KIBT görüntülerinde yumuşak doku kalınlığı ölçümünün güvenilirliğini araştırmışlardır. Kadavralar üzerinde yaptıkları bu çalışma sonucunda KIBT ile yapılan doku kalınlığı ölçümlerinin güvenilir olduğunu ve voksel boyutu arttıkça daha güvenilir sonuçlar elde edilebileceğini belirtmiştir.

#### **2.6.4. Moire topografi**


Moire topografi tekniği ile konturlu yapılar ölçülebilmektedir. Yüz yapılarında ızgara tarzında gölge oluşacak şekilde ışık yansıtılmakta ve bu gölgelerin yaptığı kıvrımlara göre ölçümler yapılmaktadır (145). Ohta ve ark. (146) bu yöntemi kullanarak büyüme çalışması yapmışlardır. Bu yöntem yumuşak konturlu yapılar için uygundur, ancak keskin sınırlı yüzeylerde problem oluşabilmektedir. Yine bu yöntemde kafa pozisyonlandırması çok önemlidir ve küçük hareketler yüzde oluşan çizgilerde büyük değişikliklere yol açabilmektedir (147).

#### **2.6.5. Yapılandırılmış ışık tekniği**

Bu teknikte nesnenin üzerine yapılandırılmış bir ışık yansıtılarak bu şekilde fotoğrafı çekilmektedir. Işığın nesnenin üzerinde kırılmaya uğraması ve distorsiyonu kameralar tarafından algılanarak görüntü oluşturulmaktadır. Bu tekniği kullanan en gelişmiş görüntüleme cihazlardan biri "Axis three" (AX3 Technologies LLC, Miami, USA) sistemidir. Bu sistemde "Color Coded Triangulation" olarak



tanımlanan CCT teknolojisi kullanılmaktadır. Üç adet ayağı ve kamerası bulunan sistem yaklaşık bir saniye içinde farklı renklerde ve farklı eğimlerde ızgara şeklinde yapılandırılmış ışın yollayarak görüntü almaktadır (Şekil 2.4). Görüntünün işlenmesi 2-3 dakika sürmektedir. Sistemin hassasiyeti 0,5 ile 1 mm arasında değişmektedir (148).



**Şekil 2. 4. Yapısal ışık tekniği**

#### **2.6.6. Ultrason**

Ultrason cihazında yüksek dalga boyundaki ses dalgaları kullanılarak görüntüleme yapılmaktadır. Ultrason cihazının uç kısmında hasta ile temas eden ve ses dalgalarını yayan ve algılayan prob kısmı bulunmaktadır. Prob kısmından çıkan ses dalgaları yumuşak dokularda farklı miktarlarda ilerleyerek ve yansiyarak yine prob kısmındaki sensorler tarafından algılanmaktadır. Fasiyal yapıları görüntülemek için ultrasonun kullanıldığı çalışmalar çok sınırlıdır (149). Ancak ultrasonun ucundaki probun görüntüleme sırasında yumuşak dokulara baskı yapması görüntüde distorsiyona sebep olmaktadır.

#### **2.6.7. Manyetik rezonans**

Manyetik rezonans (MR) görüntüleri dokulardaki hidrojen atomlarının yoğunluğuna ve hareketine göre oluşmaktadır. Radyasyon kullanılmayan bu sistemde manyetik alanda vücuttaki hidrojen atomları uyarılmakta, daha sonra bu atomlar tekrar eski haline dönerken yaptığı ışımlar sensörler tarafından algılanarak görüntü oluşturulmaktadır. Kemik dokuda hidrojen atomu yumuşak dokulara göre daha az olduğu için görüntülenmesi sınırlıdır (150). Özel programlarla yüksek kaliteli 3B MR görüntüleri oluşturulabilmekte ve analiz yapılabilmektedir (151). Metalik implant, vida

ya da ortodontik aparey taşıyan hastalarda bu materyallerin manyetik özelliklerinden dolayı görüntüde artifakt oluşabildiği için, bu hastalarda MR görüntülemesi kontrendikedir (152).

### **2.6.8. 3 boyutlu video taramaları**

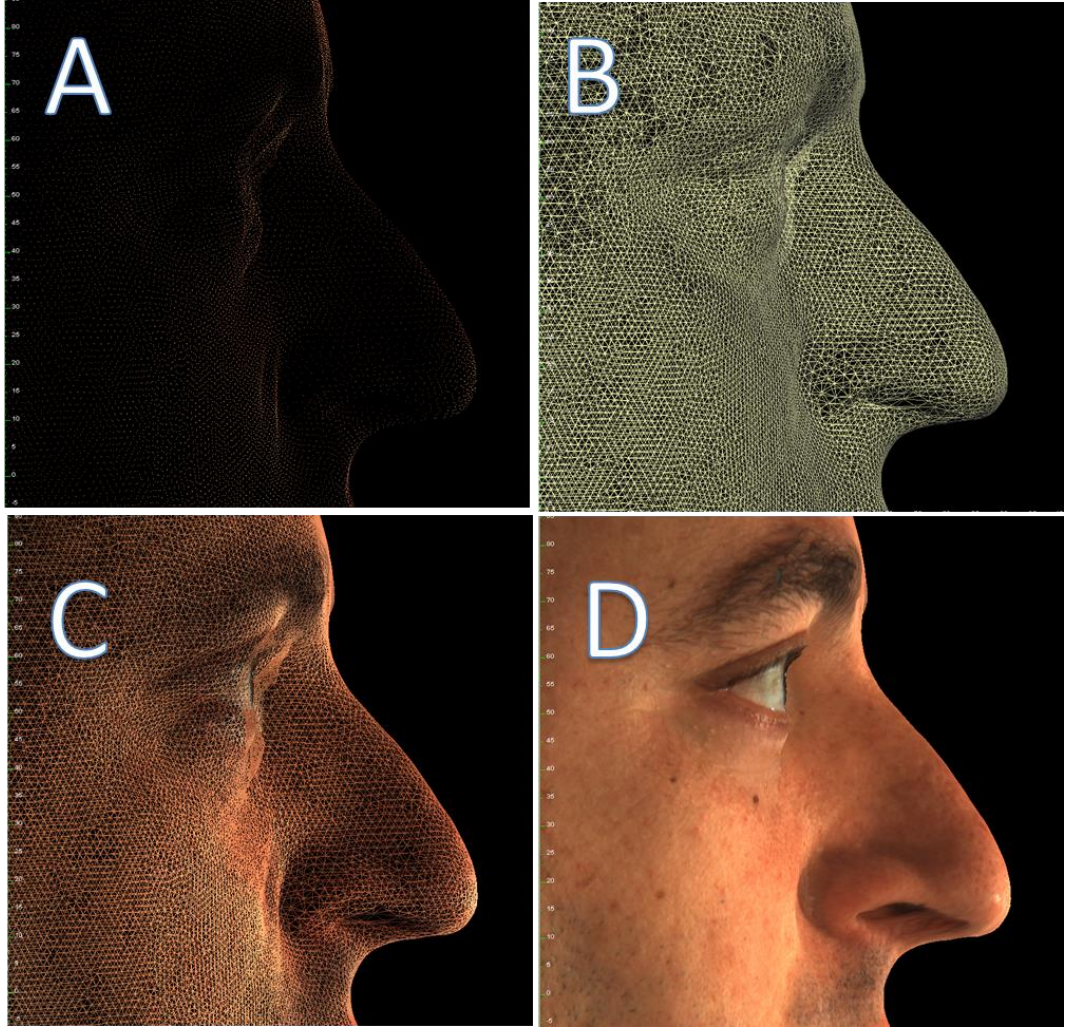
Yüz hareketlerinin değerlendirilmesinde kullanılan video taramaları ilk olarak Caruso ve ark. (153) tarafından kullanılmıştır. Araştırmacılar 3 adet video kamera bulunan sistemle dudak ve çene hareketlerinin analizini yapmışlardır. Film ve oyun endüstrisinde de kullanılan bu sistem saniye saniye kaydettiği birçok kareyi analiz ederek 3B yüz hareketleriyle ilgili veri sağlamaktadır. Trotman ve ark. (154-156) “Motion Analysis” (Motion Analysis Corporation, Santa Rosa, CA, USA) sistemi kullanarak yaptıkları çalışmalarda bu sistemin mimik ifadelerini ve yüz hareketlerini kaydetmek için uygun olduğunu göstermişlerdir. Ağız açıp kapama, gülümseme ve yüz buruşturma gibi yüz hareketleri yapılırken dinamik kayıt alan bu sistemler özellikle dudak-damak yarıklı hastalarda dudak ameliyatları sonrası tedavi sonuçlarının değerlendirilmesinde önemli bilgiler verebilmektedir (156).

### **2.6.9. Stereofotogrammetri**

Fotogrammetri yüzeydeki bir noktanın uzaydaki yerini bulmaya yarayan bir tekniktir. Photo (ışık) , gram (çizme), metry (ölçüm) kelimeleri ışık ile ölçüm yapma anlamına gelmektedir. Stereofotogrammetri ise objenin uzaydaki 3B koordinatlarını veren daha karmaşık bir tekniktir. Bu yöntemde noktaların farklı kameralardan elde edilen görüntülerinin belli ölçümleme bölgelerine uzaklıklarına göre derinlik bilgisi elde edilmektedir. Objeye üzerindeki tüm noktaların uzaydaki x,y ve z eksenindeki konumu bilgisayar programı tarafından verilir. Bu şekilde obje nokta bulutu (point cloud) olarak tanımlanır. Sonrasında nokta bulutları birleştirilir ve “Wireframe” adı verilen tel kafese benzer görüntü elde edilir. Bu kafesin üstüne renkli fotoğraf giydirilmesi ile yüzey dokusu (surface texture) elde edilir (157) (Şekil 2.5).

Thalman (158) 1944 yılında stereofotogrammetri tekniğini ilk defa klinik çalışmalarda kullanan araştırmacıdır. Yazar, Pierre Robin sendromlu hastanın fasiyal asimetrisini değerlendirmek üzere bu tekniği kullanmıştır. Sonrasında 1967’de Burke ve Beard (159) bu tekniği geliştirerek daha kısa sürede görüntü alınmasını sağlamışlardır. 1991 yılında Deacon ve ark. (160) kalibrasyonu daha önceden yapılmış düşük maliyetli

CCD sensörlü kameralar kullanarak sistemi daha da geliştirmiştir. Bu çalışmadan 4 yıl sonra 1995 yılında Ras ve ark. (161) stereofotogrammetri ile elde ettikleri görüntülerde 3B çakıştırma yaparak, fasiyal morfolojideki değişimlerin incelenmesinde yeni bir yöntem ortaya koymuşlardır. Stereofotogrammetri tekniği pasif ve aktif stereofotogrammetri olmak üzere ikiye ayrılmaktadır.

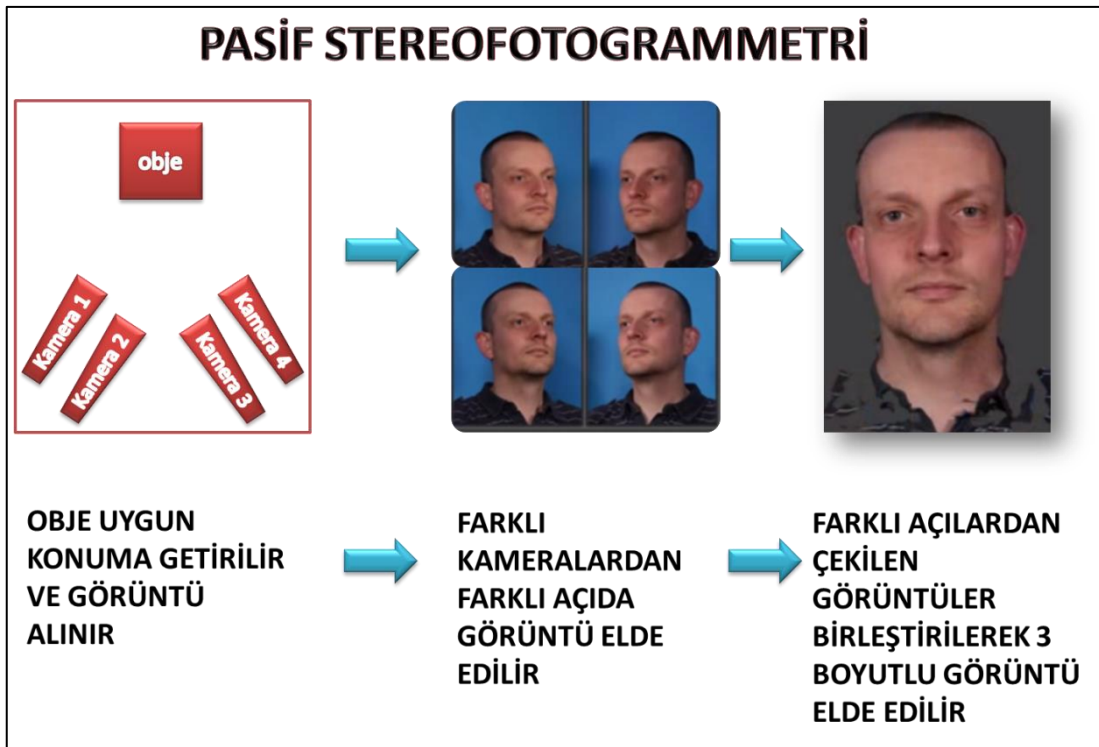


**Şekil 2. 5. Stereofotogrammetri tekniğinde görüntü elde edilmesi**

(A: Nokta bulutu, B: Wireframe, C: Wireframe ile beraber yüzey dokusu, D: Sadece yüzey dokusu)

### 2.6.9.1. Pasif stereofotogrammetri

Pasif stereofotogrammetri tekniğinde (Şekil 2.6) yüksek çözünürlüklü kameralar kullanılmaktadır. Bu teknikte objenin doğal görüntüsü alınmaktadır. Sabit ışık kaynağı altında SLR kameralar kullanılarak yüzey bilgisi elde edilmektedir. Farklı kameralarda alınan görüntüler çeşitli algoritmalar kullanan programlar vasıtasıyla 3B görüntü haline getirilmektedir. Bu sistemde ortam ışığı ve flaş çok önemlidir ve parlamalara yol açmaması gerekmektedir.(157).



Şekil 2. 6. Pasif stereofotogrammetri tekniği

Di3D sistemi (Dimensional Imaging Ltd., Glasgow, UK) pasif stereofotogrammetri kullanan cihazlardan biridir. Sistemde 4 adet 18 megapiksel Canon EOS 550 D fotoğraf makinesi ve 50 mm'lik lens bulunmaktadır. Ayrıca sistemde standart olarak ¼ flaş ayarı ve 1/200 perde hızı kullanılmaktadır. Dokuların yüksek çözünürlüklü ve çok kaliteli 3B görüntüleri bu sistemle kolay ve hızlı şekilde elde edilmektedir. Winder ve ark. (162) Di3D sisteminin güvenilirliğini cansız manken üzerinde yaptıkları ölçümlerle test etmişlerdir. Çalışma sonucunda Di3D sistemiyle yapılan çizgisel ölçümler ile elle yapılan ölçümler arasında ortalama 0,2 mm fark bulunmuştur. Benzer şekilde Khambay ve ark. (163) Di3D sisteminin ölçüm kesinliğini

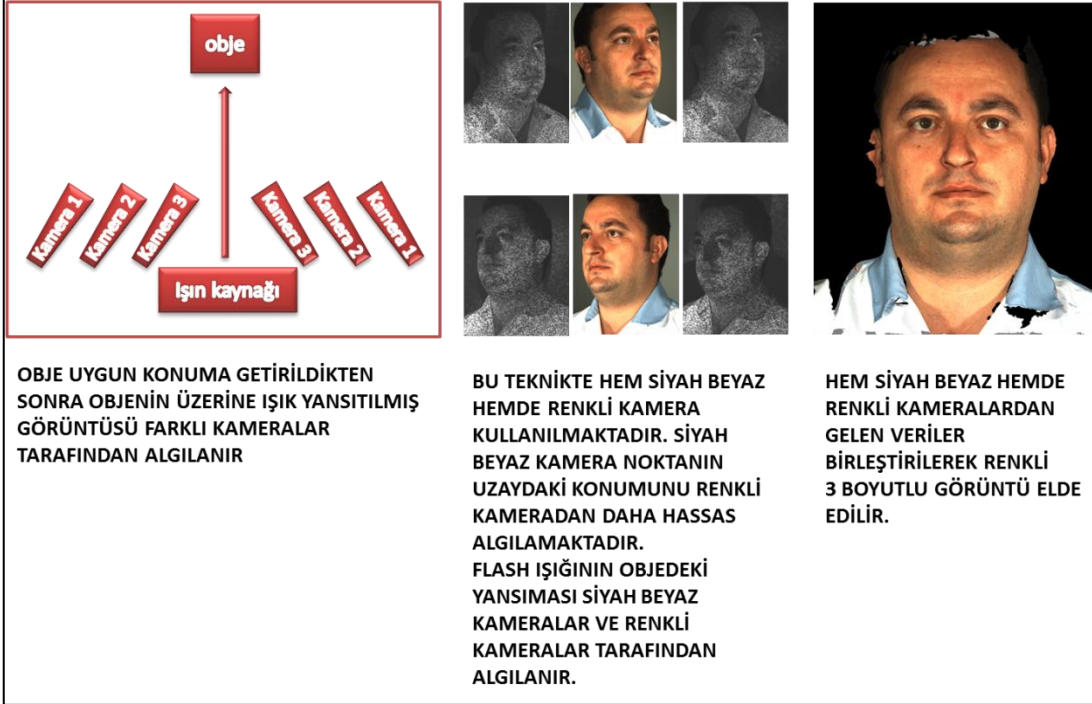araştırmışlardır. Sistemin 0,2 mm'den daha az hatayla çalıştığını ve klinik olarak kullanımının uygun olduğunu bildirmişlerdir.

Pasif stereofotogrammetri kullanan bir başka cihaz ise VECTRA M3 (Canfield Imaging Systems, USA) sistemidir. Bu sistemde 3 ayak ve her ayakta iki adet 36 megapiksel kamera bulunmaktadır. Cihaz görüntüyü 3,5 milisaniyede yakalamakta ve yaklaşık 2 dakika içinde işlemektedir. Menezes ve ark. (164) tarafından yapılan bir çalışmada sistemin genel hata payının 1 mm'den az olduğu gösterilmiştir.

### **2.6.9.2. Aktif stereofotogrammetri**

Bu teknikte objenin hem doğal görüntüsü, hem de aydınlatılmış görüntüsü kullanılmaktadır. Objeye üzerine düşürülen ışık siyah-beyaz sensörleri bulunan kameralar tarafından algılanmaktadır. Bilgisayar programıyla aynı noktanın farklı kameradaki görüntüleri eşleştirilerek açı farklılıklarından derinlik bilgisi elde edilmektedir (Şekil 2.7) . Sonrasında siyah-beyaz kameradan ve renkli kameralardan elde edilen veriler birleştirilerek renkli 3B görüntü elde edilmektedir. Bu teknikte dış ortamın ışığı önemli değildir. Bireyin koyu tenli olması veya koyu renkli kıyafet giymesi görüntüyü etkilemez (157). 3dMD sistemi bu yöntemle göre çalışan bir tekniktir.

## AKTİF STEREOFOTOGRAMMETRİ



Şekil 2. 7. Aktif stereofotogrammetri tekniği

### 2.6.9.2.1. 3dMD System

Aktif stereofotogrammetri tekniğini kullanan 3dMD sistemi (3dMD, Atlanta, GA) 1999 yılından piyasaya sunulmuştur. Amerika’da satışına başlanılan ürün klinisyenlerden pozitif geri dönüşler alınca geliştirilmesine hız verilmiştir. Şu an 3. jenerasyon cihazlar kullanılmaktadır. 2005 yılında hareketli görüntüleri algılayan 4D olarak adlandırılan modeli tanıtılmıştır. 2007 yılında 3dMD Vultus (3dMD, Atlanta, GA) programı geliştirilerek BT görüntüleri ve 3B görüntülerin çakıştırılması sağlanmıştır. Vücudun tamamını çeken (3dMD Body system), memeleri çeken (3dMD Torso system), kafanın tamamını çeken (3dMD Cranium system) ve yüzü çeken (3dMD Face system) modülleri bulunmaktadır (25,148).

3dMD Face sistemi 6 adet kameraya sahiptir. İki adet ayağı bulunmakta, her ayakta ikisi siyah-beyaz ve biri renkli olmak üzere 3 adet “machine vision” kamera bulunmaktadır. Ayrıca sistem fotoğraf çekimi sırasında obje üzerine rastgele ışın gönderen “xenon” flaş içermektedir. Görüntü yakalama işlemi yaklaşık 1,5 milisaniye sürmektedir ve 6 ayrı kameradan gelen görüntüler bilgisayar ortamında yaklaşık 30 saniye içinde işlenerek 3B görüntü elde edilmektedir (157). Yüksek çözünürlükte ve

kesinlikte bilgi veren bu tekniğin en büyük avantajı çok hızlı olmasıdır. Özellikle dudak-damak yarıklı bebeklerde görüntü alınmasında büyük kolaylıklar sağlamaktadır (157). Hastaya radyasyon vermemesi, ölçüm hassasiyeti ve invaziv işlem içermemesi bu tekniğin diğer avantajlarından (20).

Aldridge ve ark. (165) 3dMD sisteminin ölçüm kesinliğini, hata payını ve tekrarlanabilirliğini araştırmışlardır. 15 bireyde yapılan bu çalışma sonucunda sistemin güvenilirliğinin ve tekrarlanabilirliğinin çok yüksek olduğu bulunmuştur. Ayrıca kullanıcıların sefalometrik nokta yerleştirilmesindeki hata payının 1mm'den daha az olduğu bildirilmiştir.

Lübbers ve ark. (166) cansız manken kullanarak 3dMD sisteminin güvenilirliğini test etmişlerdir. Çalışma sonucunda sistemin genel hata payının ortalama 0,2 mm olduğu ve kafa rotasyonlarının ölçümleri etkilemediği tespit edilmiştir.



### 3. MATERYAL VE METOT

Çalışmamız İnönü Üniversitesi Diş Hekimliği Fakültesi Ortodonti Anabilim Dalı'na ortodontik tedavi görmek amacıyla başvuran karma ve daimi dişlenme dönemindeki 24 kız 18 erkek, toplam 42 birey üzerinde yürütülmüştür. Aydınlatılmış onam formları tüm hastaların yasal velilerine imzalatılmıştır. Çalışmamız İnönü Üniversitesi Tıp Fakültesi Etik Kurul Komitesi tarafından 2013-194 sayılı kararla onaylanmıştır.

Araştırmaya dahil edilen hastalarda şu kriterler göz önünde bulundurulmuştur:

- ✚ Klinik değerlendirmede üst çene genişletmesine ihtiyaç duyması,
- ✚ 11- 15 yaş arasında olması,
- ✚ Önceden ortodontik tedavi görmemiş olması,
- ✚ Yüzünde büyük sivilce, yara ya da deformite bulunmaması
- ✚ Parmak emme, dil itimi, dudak emme gibi alışkanlıklara sahip olmaması,
- ✚ Sağlıklı periodontal dokulara sahip olmaları

Çalışmamıza alınan üst çene darlığına sahip hastalar rastgele 3 gruba ayrılarak hastalara 3 farklı HÜÇG apareyi uygulanmıştır. Birinci gruba bantlı aparey, ikinci gruba akrilik splintli aparey, üçüncü gruba ise modifiye akrilik splintli aparey uygulanmıştır. G power (Franz Faul Universitat, Kiel, Germany) programı kullanılarak yapılan güç analizi sonucunda, güç: 0.80,  $\beta$ :0.20 ve  $\alpha$ :0.05 için tespit edilen örneklem sayısı her grup için minimum 14 olarak saptanmıştır. Bireylerin gruplara göre cinsiyet ve malokluzyon dağılımları ile ortalama yaş ve çevirme miktarları Tablo 3.1'de verilmiştir.



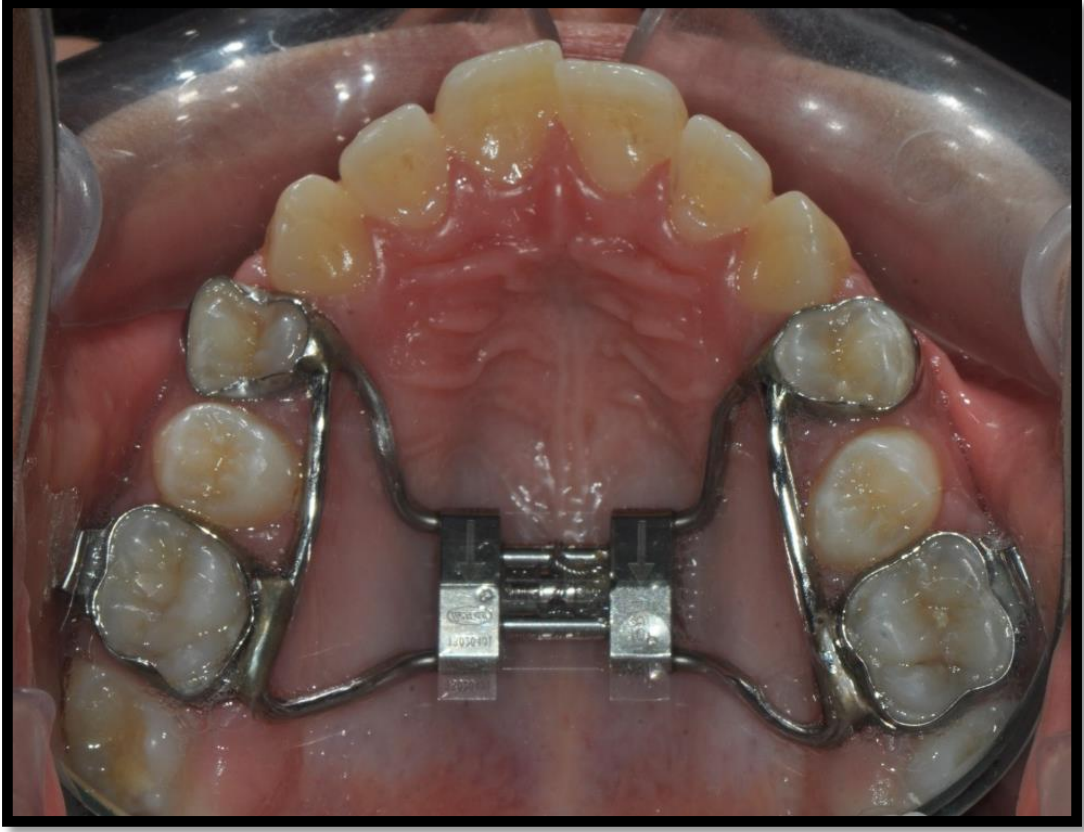**Tablo 3. 1. Gruplara göre hastaların dağılımı**

Grup	n	Erkek	Kız	Sınıf I	Sınıf II	Ortalama yaş (yıl)	Ortalama çevirme miktarı (tur)
Bantlı	14	6	8	8	6	12,7±0,6	29,8±4,2
Akrilik splintli	14	7	7	8	6	12,4±0,8	29±4,0
Modifiye akrilik splintli	14	5	9	7	7	12,5±0,8	31,6±5,9

### **3.1. Üst çene genişletmesi için kullanılan apareyler ve özellikleri**

#### **3.1.1. Bantlı aparey**

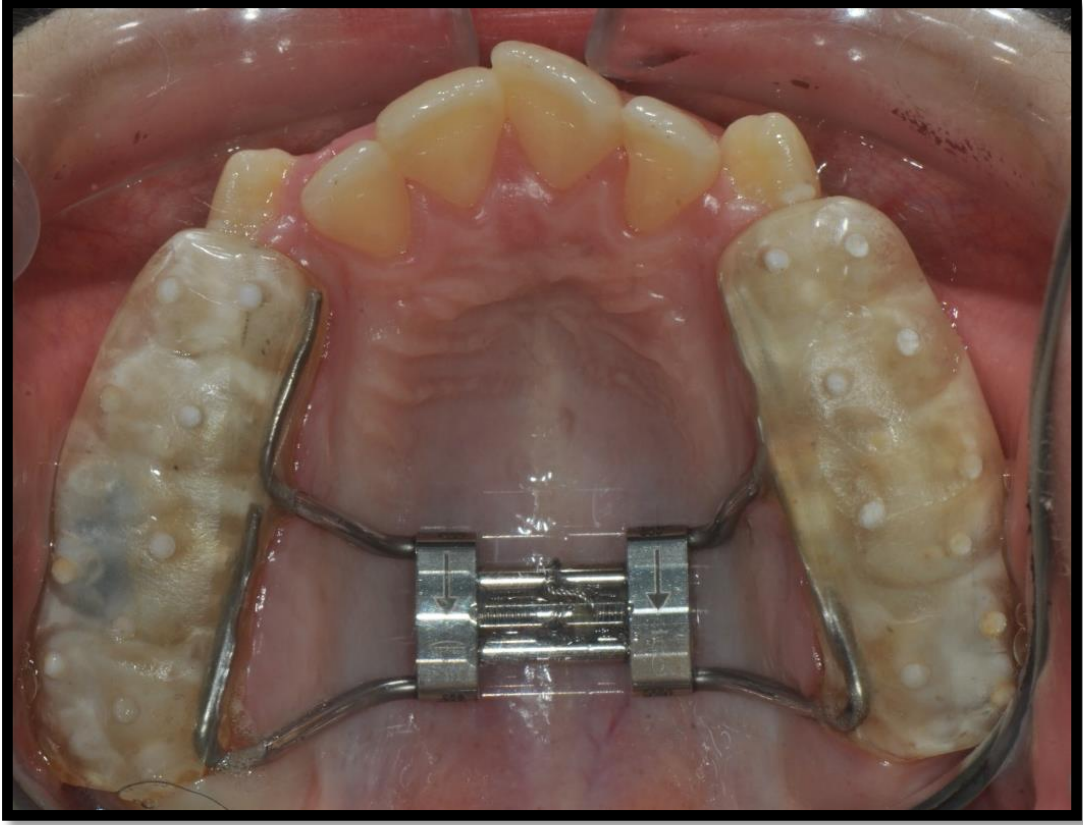
Bantlı aparey grubunda Biederman'ın Hyrax apareyi kullanılmıştır (80). Maksiller birinci molar ve birinci premolar dişlerin mezial ve distallerine seperasyon lastiği ile seperasyon yapılmıştır. Hasta 2 gün sonrasına çağırılarak maksiller birinci molar ve birinci premolar dişlere uygun bantlar seçilerek yerleştirilmiş ve aljinat ölçü maddesi ile ölçü alınıp sert alçı dökülmüştür. Elde edilen bantlı alçı model üzerine mümkün olduğunca damağa yakın ve okluzal düzleme paralel olacak şekilde orta hatta hyrax vidası (Leone, Firenze, Italy) yerleştirilmiştir. Hyrax vidasının kolları bantlı dişlerin ve ikinci premolarların servikal konturlarına uygun olacak şekilde bükülmüş ve bantlı dişlere lehimlenmiştir. Aparey uygulanmadan 2 gün önce tekrar seperasyon işlemi yapılmıştır.



**Şekil 3. 1. Çalışmada Kullanılan bantlı HÜÇG apareyi**

### **3.1.2. Akrilik splintli aparey**

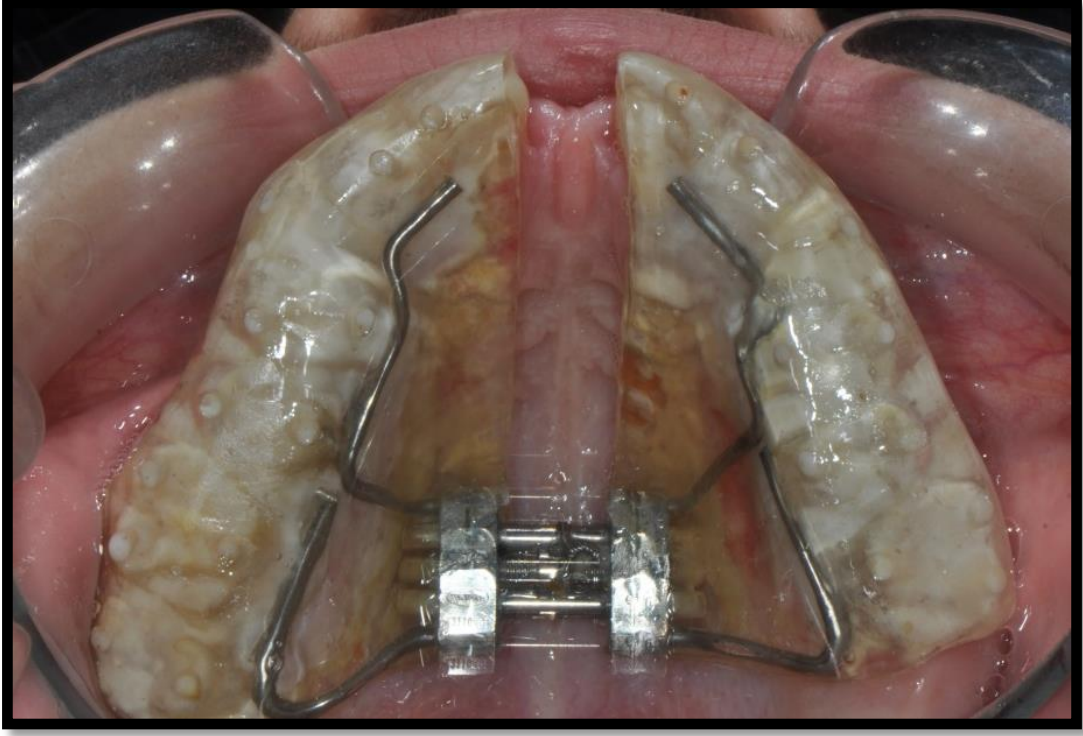
Akrilik splintli aparey grubunda Mc Namara tarafından modifiye edilen aparey kullanılmıştır (52). Hastaların üst çenesinden aljinat ile ölçü alınmıştır. Ölçüden elde edilen alçı model üzerine mümkün olduğunca damağa yakın ve okluzal düzleme paralel olacak şekilde orta hatta hyrax vidası (Leone, Firenze, Italy) yerleştirilmiştir. Hyrax vidasının kolları üst premolar ve üst molar dişlerin servikal konturlarına uygun olacak şekilde bükülmüştür. Üst premolar ve molar dişlerin bütün yüzeylerini kaplayacak şekilde akril eklenmiştir. Okluzal yüzeye eklenen akril alt çenede mümkün olduğunca fazla dişle temas edecek şekilde ağız içinde uyumlanmıştır. Apareyin simantasyonu esnasında fazla simanın tahliyesi için apareye delikler açılmıştır.



**Şekil 3. 2. Çalışmada kullanılan akrilik splintli HÜÇG apareyi**

### **3.1.3. Modifiye akrilik splintli aparey**

Modifiye akrilik splintli aparey grubunda Başçiftçi ve Karaman tarafından modifiye edilen aparey kullanılmıştır (8). Hastalardan aljinat ile üst çene ölçüsü alınıp, ölçüden elde edilen alçı model üzerine mümkün olduğunca damağa yakın ve okluzal düzleme paralel olacak şekilde orta hatta hyrax vidası (Leone, Firenze, Italy) yerleştirilmiştir. Hyrax vidasının kolları üst premolar ve üst molar dişlerin servikal konturlarına uygun olacak şekilde bükülmüştür. Üst çenedeki tüm dişlerin bütün yüzeylerini ve median palatinal sutur hizasına kadar damağı kaplayacak şekilde akril eklenmiştir. Apareyin ortadan ikiye ayrılabilmesi için orta kesici dişlerin arasından median suturu takip edecek şekilde apareyin ortasına yaklaşık 2mm'lik aralık bırakılmıştır. Okluzal yüzeye gelen akril ağız içinde uyumlanarak alt çenede mümkün olduğunca fazla dişle temas edecek şekilde ayarlanmıştır. Apareyin okluzal yüzeyine delikler açılarak simantasyon sırasında fazla simanın kaçması sağlanmıştır.



**Şekil 3. 3. Çalışmada kullanılan modifiye akrilik splintli HÜÇG apareyi**

### **3.2. Apareylerin uygulanması ve kullanımı**


Apareyin yapıştırılacağı seans ilk olarak tüm dişlere polisaj yapılmıştır. Daha sonra aparey yapıştırılmadan önce hasta velisine ağız içinde ve ağız dışında vidanın nasıl çevrileceği ve çalışma mekanizması gösterilmiştir. Sonrasında hasta velisinin apareyi hasta ağızında çevirmesi istenmiştir. Hastanın velisinin apareyi çevirebileceğinden emin olunduktan sonra tüm apareyler 3M Ketac-Cem (3M ESPE, Seefeld, Germany) simanla yapıştırılmış ve taşkınlıklar temizlenmiştir. Velilere ertesi günden itibaren apareydeki vidayı günde 1 kez (0,2 mm) çevirmeleri gerektiği anlatılmıştır. Ayrıca her gün aynı saatte çevirme yapıp ve yaptıkları saati not etmeleri istenmiştir. Eğer çevirme zorluk yaşarlarsa hemen aynı gün ya da ertesi gün kliniğe başvurmaları tavsiye edilmiştir. Hastalar 2 hafta sonrasında kontrole çağırılmış ve vidanın ortasındaki açıklık ölçülerek hastanın çevirip çeviremediği kontrol edilmiştir. Genişletme 1-2 mm fazladan düzeltim olacak şekilde devam ettirilmiş ve sonrasında ligatür teli ile vida sabitlenmiş ve retansiyon için aparey ağızda tutulmaya devam edilmiştir. Hastalar 6 hafta sonra kontrole çağırılıp apareyde herhangi bir sıyrılma olup olmadığı kontrol edilmiştir. Hasta tekrar 3 aylık retansiyon süresinin dolmasından sonra çağırılmış ve aparey çıkarılmıştır. Aparey çıkarıldıktan sonra dişlerin üzerindeki siman

artıkları temizlenmiş ve özellikle dişlerin okluzal yüzeyinde siman artığı olmamasına dikkat edilmiştir. Tüm apareylerde aynı prosedür izlenmiştir.

### 3.3. 3 boyutlu görüntülerin alınması

Hastaların 3B görüntüleri İnönü Üniversitesi Diş Hekimliği Fakültesi Ortodonti Anabilim Dalı kliniğinde alınmıştır. Kayıtların alınmasında 3dMD Face sistemi (3dMD, Atlanta, GA) kullanılmıştır. Aktif stereofotogrammetri tekniği kullanan sistemde 2 ayak ve her ayakta 3 adet kamera bulunmaktadır. Bu üç kameradan ikisi siyah-beyaz, biri renkli görüntü almaktadır ve bu esnada Xenon flaş hasta yüzünü aydınlatmaktadır. Kameralar hasta ile üçgen oluşturacak şekilde konumlanmakta, hasta üçgenin tepesinde yer almaktadır (Şekil 3.4). Görüntü alma işlemi 1,5 milisaniye ve işlenmesi de yaklaşık 30 saniye sürmektedir. Görüntünün işlenmesinden sonra hastanın 3B ve renkli kulak-kulak arası 180<sup>0</sup>'lik yüz görüntüleri elde edilmektedir.

Aparey takılmadan hemen öncesinde (T1) ve 3 aylık retansiyon süresi bitiminde (T2) olmak üzere iki adet kayıt alınmıştır. Kayıtlar alınırken hastanın doğal baş pozisyonunda olmasına dikkat edilmiştir. Hasta ayarlanabilir koltuğa oturtulmuş ve rahatlaması yönünde telkinlerde bulunulmuştur. Hasta kendini en rahat pozisyonda hissediyorken karşıya bakması istenmiştir. Hastanın dişlerini kapatarak okluziyona getirmesi istenmiş ve dudakları palpe edilerek gevşek hale getirilmiştir. Sentrik okluziyonda ve dudaklar istirahat konumundayken görüntü alınmıştır.



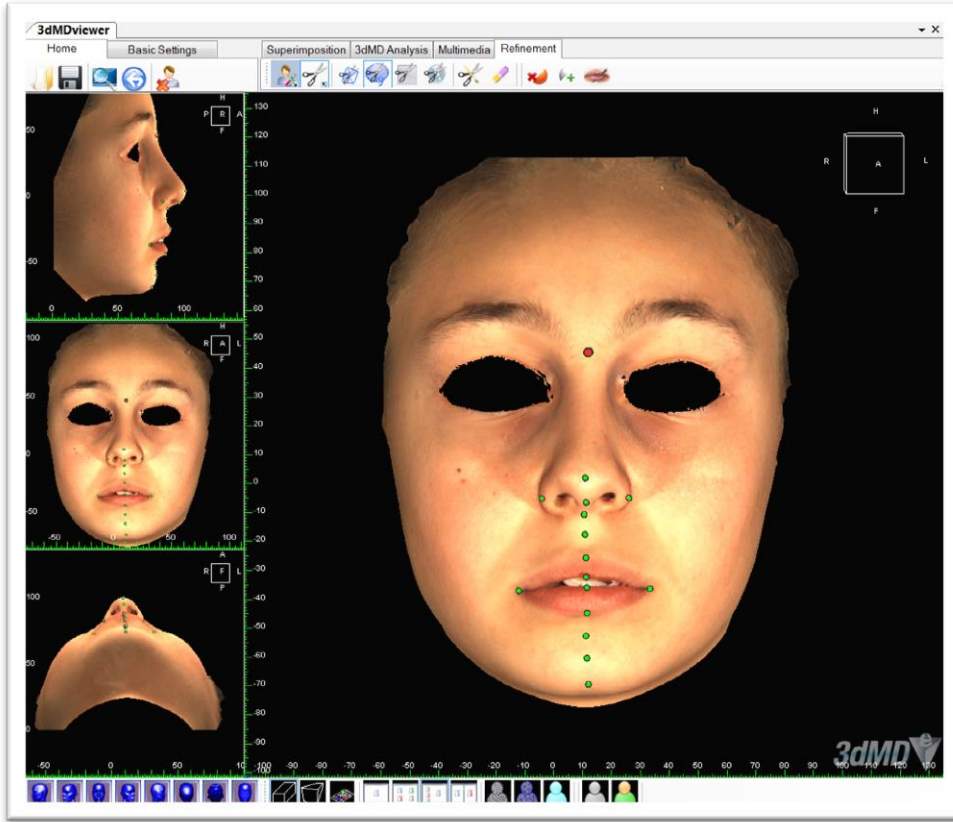
Şekil 3. 4. 3dMD sistemi

### 3.4. Görüntülerin analiz edilmesi

Görüntülerin analizi için 3dMD Vultus programı (3dMD, Atlanta, GA) kullanılmıştır. Bu programda görüntülerin açılması için DICOM görüntüsüne ihtiyaç yoktur. Program ile görüntüler açıldıktan sonra 3B olarak hareket ettirilebilmekte istenilen yere sefalometrik nokta kolayca konulabilmektedir. “Custom Analysis Template” özelliği kullanılarak analiz şablonu oluşturup istenilen noktalar arası açısal ve çizgisel ölçümler yapılabilmektedir. Ayrıca bu programda farklı iki görüntü belirlenen yüzeyler üzerinde karşılaştırılabilmektedir. Karşılaştırma yapılan görüntüler arası çizgisel ve hacimsel ölçüm yapılabilmektedir. Program tüm ölçümleri “Excel” dosyası olarak verebilmektedir.

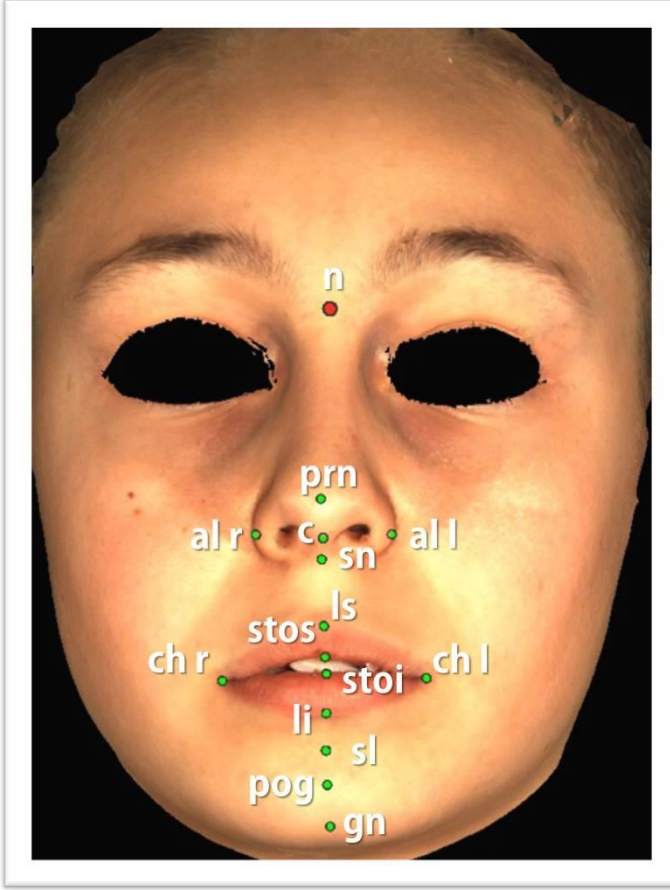
Analiz işlemine hastaların T1 ve T2 döneminde alınan kayıtlarının .tsb dosyası olarak Vultus programına aktarılmasıyla başlanmıştır. T1 görüntüsü üzerinde pupillerden geçecek şekilde aksiyel düzlem ayarlanmıştır. Bu aksiyel düzleme dik olacak şekilde iki gözün ortasından geçen sagittal düzlem ayarlanmıştır. Son olarak da sagittal düzleme dik olacak şekilde sağ ve sol exocantuslardan geçen koronal düzlem ayarlanmıştır. Düzlemlerin bu şekilde ayarlanmasındaki amaç hastanın görüntüsüne profilden ve cepheden yerleştirilecek sefalometrik noktaların uygun şekilde konulmasını sağlamaktır. Program bu düzlemlere göre otomatik olarak 4 adet ekran açmakta ve konulan nokta her düzlemde bu ekranlardan görülebilmektedir (Şekil 3.5).





**Şekil 3. 5. Vultus programında farklı açılardan noktaların görüntüsü**

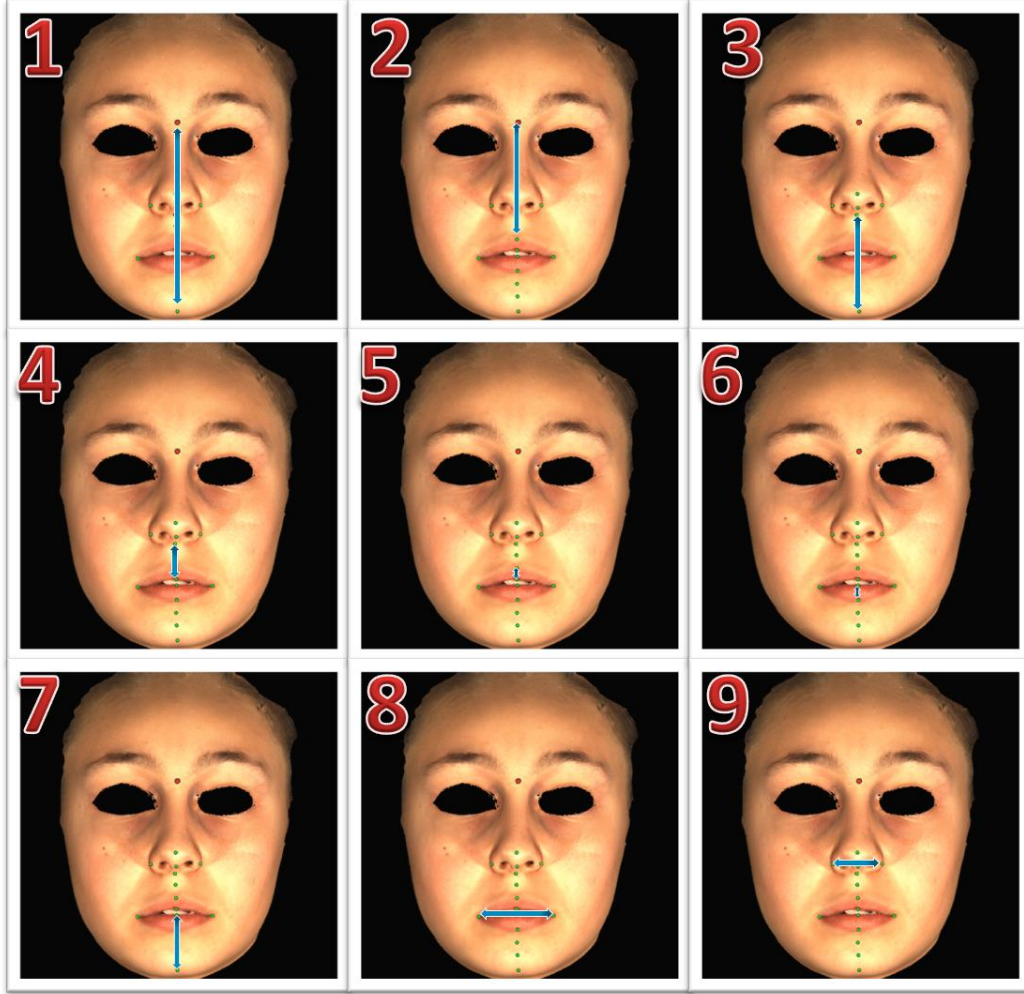
Görüntüler üzerindeki ayarlamalardan sonra T1 ve T2 görüntüsü, alın ve nazofrontal bölge üzerinde çakıştırılmıştır. Görüntüler çakıştırıldıktan sonra T1 ve T2 görüntüleri üzerinde sefalometrik nokta konulma işlemi gerçekleştirilmiştir. Sefalometrik noktalar Farkas (167) tarafından tanımlanan yerlere konulmuştur (Şekil 3.6). Sefalometrik noktalar konulduktan sonra programın “custom analysis template” özelliği kullanılarak bu çalışma için özel hazırlanan analiz şablonuna göre çizgisel (Şekil 3.7) ve açısal analizler (Şekil 3.8) otomatik olarak yapılmıştır. Hacimsel ölçümler hastanın ilk görüntüsü referans alınarak gerçekleştirilmiştir. Hastanın ilk görüntüsü üzerinde sağ ve sol chelion noktalarından sagittal düzleme paralel olacak şekilde bir düzlem oluşturularak görüntünün lateralindeki bölgeler kesilip çıkarılmıştır. Sonrasında sağ ve sol chelion’dan geçen yer düzlemine paralel düzlem oluşturularak görüntünün alt kısmı kesilip çıkarılmıştır. Son olarak subnasalden geçen ve yer düzlemine paralel olan düzlemin üst kısmı kesilerek çıkarılmıştır. Bütün bu kesme işlemlerinden sonra üst dudak, görüntünün diğer kısımlarından ayrılmıştır (Şekil 3.9). Aynı kesme işlemi ikinci görüntü üzerinde yapıldıktan sonra programın bütün yüzeyler arasındaki hacimsel farkı hesaplama özelliği kullanılarak iki yüzey arası hacimsel fark ölçülmüştür.



**Şekil 3. 6. Analizde kullanılan noktalar**

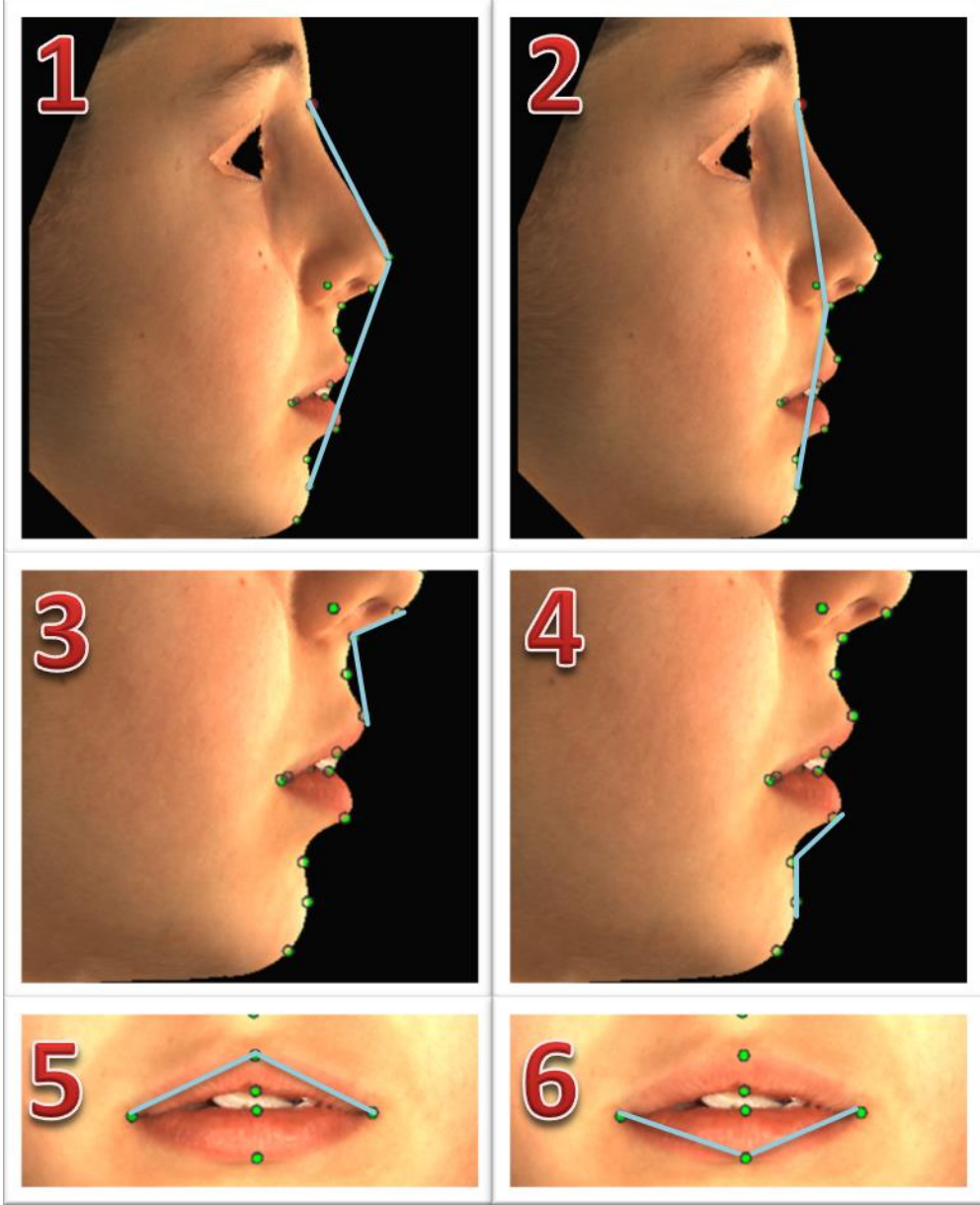
**Yumuşak doku nasion noktası (n):** Frontonasal bölgede yumuşak doku konturundaki en derin noktasıdır, **Pronasale noktası (prn):** Burun ucunun en ön noktasıdır, **Subnasale noktası (sn):** Columella ile üst dudağın birleşim yerinde nasolabial yumuşak doku konturunun orta noktasıdır, **Alare noktaları (alr, all):** Her iki alar kurvatürün en dış noktalarıdır, **Columella noktası (c):** Columella'nın orta noktasıdır, **Labiale superius noktası (ls):** Üst dudak kırmızısının üst orta noktasıdır, **Stomion superius noktası (stos):** Üst dudağın alt kenarının orta noktasıdır, **Stomion inferius noktası (stoi):** Alt dudağın üst kenarının orta noktasıdır, **Labiale inferius noktası (li):** Alt dudak kırmızısının alt orta noktasıdır, **Cheilio noktaları (chr, chl):** Ağız köşesi noktalarıdır, **Sublabiale noktası (sl):** Alt dudak ile çene ucu arasındaki labiomentel yumuşak doku konturunun en derin noktasıdır, **Yumuşak doku pogonion noktası (pog):** Çene ucunun en dış noktasıdır, **Yumuşak doku gnathion noktası (gn):** Çene ucu kurvatürünün orta noktasıdır.





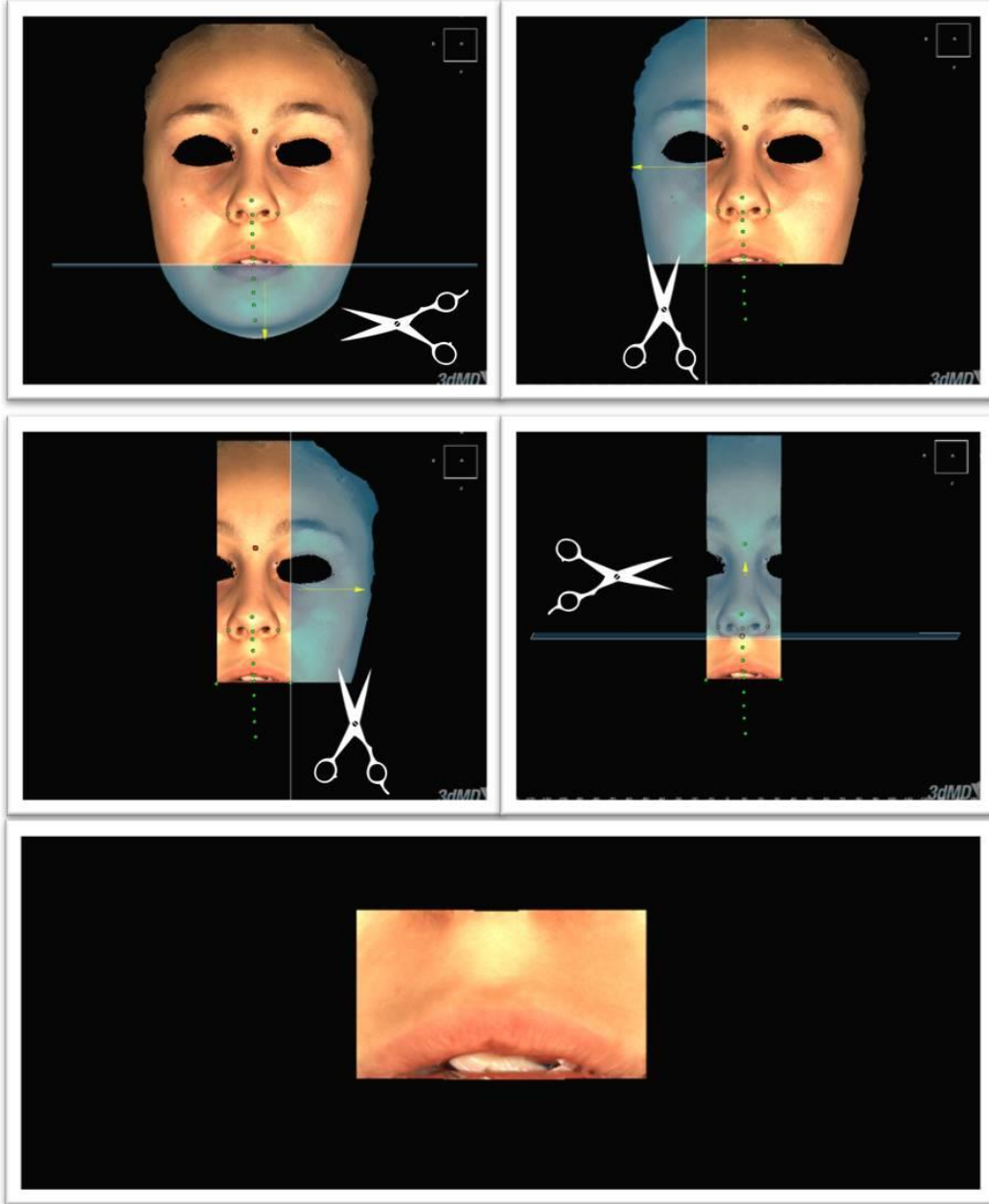
**Şekil 3. 7. Analizde kullanılan çizgisel ölçümler**

1: Total yüz yüksekliği (n-gn), 2: Üst yüz yüksekliği (n-stos), 3: Alt yüz yüksekliği (sn-gn), 4: Üst dudak uzunluğu (sn-stos), 5: Üst dudak vermilion uzunluğu (ls-stos), 6: Alt dudak vermilion uzunluğu (stoi-li), 7: Alt dudak uzunluğu (stoi-gn), 8: Ağız genişliği (chr-chl), 9: Burun genişliği (alr-all)



**Şekil 3. 8. Analizde kullanılan açısal ölçümler**

1: Tam yumuşak doku konveksite açısı (n-prn-pog), 2: Yumuşak doku konveksite açısı (n-sn-pog), 3: Nasolabial açı (c-sn-ls), 4: Labiomental açı (li-b-pog), 5: Üst dudak açısı (chr-ls-chl), 6: Alt dudak açısı (chr-li-chl)



Şekil 3. 9. Üst dudaktaki hacimsel farkı belirlemek amacıyla görüntünün küçültülmesi

### 3.5. İstatistiksel İncelemeler

Çalışmada elde edilen bulgular değerlendirilirken, istatistiksel analizler için IBM SPSS Statistics 22.0 (SPSS Inc., Chicago, Illinois, USA) programı kullanılmıştır. Ölçüm hatası için sınıfıçi korelasyon katsayısı hesaplanmıştır. Çalışma verileri değerlendirilirken tanımlayıcı istatistiksel metotların (Ortalama, Standart sapma) yanı sıra, normal dağılım gösteren niceliksel parametrelerinin gruplar arası karşılaştırmasında tek yönlü varyans analizi testi ve farklılığa neden olan grubun tespitinde Tukey HSD (honest significant difference) testi kullanılmıştır. Normal dağılım gösteren parametrelerin grup içi karşılaştırmaları bağımlı örneklem t testi ile yapılmıştır. Anlamlılık  $p < 0,05$  düzeyinde değerlendirilmiştir.

## 4. BULGULAR

Çalışmada üst çene genişletmesi amacıyla bantlı aparey, modifiye akrilik splintli aparey ve akrilik splintli aparey olmak üzere 3 farklı tedavi protokolü uygulanmıştır. Her grupta 14 hasta olmak üzere toplam 42 hasta tedavi edilmiştir. Tedavi öncesi (T1) ve tedavi sonrası (T2) elde edilen 3B görüntülere ait değerlendirmeler aşağıda sunulmuştur.

### 4.1. Ölçüm hatası ile ilgili değerlendirmeler

Tüm çizimler tek bir operatör tarafından yapılmıştır. Ölçüm hatasının belirlenmesi amacıyla ilk çizimlerden 14 gün sonra tekrar çizim yapılmış ve ölçüm hatası belirlenmiştir. Hesaplanan ölçüm hatasına ilişkin sonuçlar Tablo 4.1'de gösterilmiştir. Tabloda her ölçüm için belirlenen ölçüm hatası ve %95'lik güven aralığının alt ve üst sınırları verilmiştir. Tabloda da görüldüğü gibi, tüm ölçümlerde belirlenen sınıfıçı korelasyon katsayısı (SKK) 1.00 değerine yakın olarak (0,857-0,999 arasında) bulunmuştur. Ölçüm hatasına ilişkin SKK analizinin sonucunda, çizgisel, açısal ve hacimsel ölçümlerin sonuçları etkilemeyecek düzeyde tekrarlanabilir olduğu görülmüştür.

**Tablo 4. 1. Ölçüm hatasının değerlendirilmesi**

	%95 Güven Aralığı		
	SKK	Alt Sınır	Üst sınır
<b>Çizgisel Ölçümler</b>			
Burun genişliği (alr-all)	0,988**	0,962	0,996
Ağız genişliği (chr-chl)	0,981**	0,941	0,994
Üst dudak uzunluğu (sn-stos)	0,967**	0,902	0,989
Üst vermillion uzunluğu (ls-stos)	0,899**	0,716	0,966
Alt dudak uzunluğu (stoi-gn)	0,946**	0,842	0,982
Alt vermillion uzunluğu (stoi-ls)	0,950**	0,851	0,984
Üst yüz yüksekliği (n-stos)	0,995**	0,983	0,998
Alt yüz yüksekliği (sn-gn)	0,984**	0,951	0,995
Total yüz yüksekliği (n-gn)	0,993**	0,978	0,998
<b>Açısal Ölçümler</b>			
Nasolabial açı (c-sn-ls)	0,993**	0,979	0,998
Labiomental açı (li-b-pog)	0,982**	0,946	0,994
Konveksite açısı (n-sn-pog)	0,996**	0,987	0,999
Tam konveksite açısı (n-prn-pog)	0,997**	0,990	0,999
Üst dudak açısı (chr-ls-chl)	0,975**	0,924	0,992
Alt dudak açısı (chr-li-chl)	0,964**	0,893	0,988
<b>Hacimsel Değişim</b>	0,999**	0,997	0,999
<i>SKK: Sınıfıçı Korelasyon Katsayısı</i>	<i>**p&lt;0,01</i>		

#### **4.2. T1 döneminde çizgisel ve açısai ölçümlerin gruplara göre değerlendirilmesi**

T1 döneminde tüm gruplarda yapılan çizgisel ölçümler Tablo 4.2' de gösterilmiştir. Gruplar arasında burun genişliği ortalamalarında istatistiksel olarak anlamlı bir fark bulunmaktadır ( $p:0,034$ ;  $p<0,05$ ). Farklılığın hangi gruptan kaynaklandığının tespiti için yapılan Tukey HSD test sonucunda; bantlı aparey grubunun burun genişliği ortalaması, diğer gruplardan anlamlı şekilde düşük bulunmuştur ( $p:0,029$ ;  $p<0,05$ ).

Grupların T1 zamanındaki üst dudak uzunluğu ortalamaları arasında istatistiksel olarak anlamlı bir fark bulunmaktadır ( $p:0,039$ ;  $p<0,05$ ). Farklılığın hangi gruptan kaynaklandığının tespiti için yapılan Tukey HSD test sonucunda; bantlı aparey grubunun üst dudak uzunluğu ortalaması, diğer gruplardan anlamlı şekilde düşük saptanmıştır ( $p:0,030$ ;  $p<0,05$ ). T1 dönemindeki diğer çizgisel ölçüm parametreleri açısından gruplar arasında istatistiksel olarak anlamlı bir farklılık bulunmamaktadır ( $p>0,05$ ).

T1 döneminde tüm gruplarda yapılan açısai ölçümler Tablo 4.3' de gösterilmiştir. Gruplar arasında T1 dönemindeki açısai ölçüm parametrelerinden hiçbiri istatistiksel olarak anlamlı fark göstermemektedir ( $p>0,05$ ).

**Tablo 4. 2. T1 zamanındaki çizgisel ölçümlerin gruplara göre değerlendirmesi**

Çizgisel Ölçümler	Bantlı	Modifiye	Akrilik	P
	Aparey	Akrilik	Splintli	
		Splintli	Aparey	
	Ort±SS	Ort±SS (mm)	Ort±SS (mm)	
	(mm)			
<b>Burun genişliği (alr-all)</b>	29,39±2,09	32,22±3,37	31,28±2,78	<b>0,034*</b>
<b>Ağız genişliği (chr-chl)</b>	44,67±4,01	44,12±3,34	43,28±3,31	<b>0,587</b>
<b>Üst dudak uzunluğu (sn-stos)</b>	17,79±3,06	19,02±2	20,30±2,34	<b>0,039*</b>
<b>Üst vermillion uzunluğu (ln-stos)</b>	6,79±1,19	6,95±1,52	7,38±0,78	<b>0,416</b>
<b>Alt dudak uzunluğu (stoi-gn)</b>	33,71±2,16	35,25±2,41	33,94±2,48	<b>0,186</b>
<b>Alt vermillion uzunluğu (stoi-ls)</b>	9,16±2,38	9,15±2,2	9,45±1	<b>0,902</b>
<b>Üst yüz yüksekliği (n-stos)</b>	68,51±3,81	71,58±4,44	71,41±4,3	<b>0,107</b>
<b>Alt yüz yüksekliği (sn-gn)</b>	55,68±3,76	57,41±4,93	57,83±4,08	<b>0,379</b>
<b>Total yüz yüksekliği (n-gn)</b>	105,1±4,64	109,13±6,12	107,87±5,36	<b>0,144</b>

*Tek Yönlü Varyans Analizi kullanıldı* \*  $p < 0,05$

**Tablo 4. 3. T1 zamanındaki açısal ölçümlerin gruplara göre değerlendirmesi**

Açısal Ölçümler	Bantlı	Modifiye	Akrilik	P
	Aparey	Akrilik	Splintli	
		Splintli	Aparey	
	Ort±SS (°)	Ort±SS (°)	Ort±SS (°)	
<b>Nasolabial açısı (c-sn-ls)</b>	111,57±4,7	112,85±8,57	108,62±8,46	<b>0,317</b>
<b>Labiomental açısı (li-b-pog)</b>	116,95±20	129,07±16,68	117,54±13,27	<b>0,114</b>
<b>Konveksite açısı (n-sn-pog)</b>	158,91±5,94	162,09±5,64	160,69±5,67	<b>0,353</b>
<b>Tam konveksite açısı (n-prn-pog)</b>	130,45±4,63	132,26±5,41	132,05±4,23	<b>0,555</b>
<b>Üst dudak açısı (chr-ls-chl)</b>	102,42±4,97	103,74±7,1	99,62±6,28	<b>0,210</b>
<b>Alt dudak açısı (chr-li-chl)</b>	120,64±8,11	115,14±4,97	117,24±9,21	<b>0,172</b>

*Tek Yönlü Varyans Analizi kullanıldı* \*  $p < 0,05$



### **4.3. Gruplar arası çizgisel ve açısal ölçümlerin T1-T2 zaman dönemlerinde değişimlerinin karşılaştırılması**

Araştırmada yapılan üst çene genişletmesi sonucunda, çizgisel parametrelerde meydana gelen değişimler Tablo 4.4’de gösterilmektedir. Yapılan ölçümlerde dikkat çekici bazı değişimler görülmüştür. Burun genişliği bantlı aparey grubunda ortalama 1,35 mm, modifiye akrilik splintli aparey grubunda ortalama 0,94 mm, akrilik splintli aparey grubunda ise ortalama 1,16 mm artmıştır. Gruplar arasındaki fark istatistiksel olarak anlamsızdır ( $p>0,05$ ). Üst vermillion uzunluğu bantlı aparey grubunda ve akrilik splintli aparey grubunda sırasıyla ortalama 0,01 mm ve 0,37 mm azalırken, modifiye akrilik splintli aparey grubunda ise ortalama 0,36 mm artmıştır. Alt vermillion uzunluğu bantlı aparey grubunda ortalama 0,11 mm, akrilik splintli aparey grubunda ortalama 0,10 mm ve modifiye akrilik splintli aparey grubunda ortalama 0,67 mm artmıştır. Gruplar arası değerlendirmede bu değişimler de istatistiksel olarak anlamsızdır ( $p>0,05$ ). Üst yüz yüksekliği bantlı aparey grubunda diğer iki gruba göre daha fazla artmış olsa da, gruplar arası fark istatistiksel olarak anlamsız bulunmuştur ( $p>0,05$ ). Tüm parametrelerde T1’e göre T2 zamanında görülen değişim miktarları açısından gruplar arasında istatistiksel olarak anlamlı bir farklılık bulunmamaktadır ( $p>0,05$ ).

Açısal ölçüm parametrelerinde T1 ve T2 zaman dilimleri arasında görülen değişim miktarları Tablo 4.5’de görülmektedir. Nasolabial açı, Labiomental açı ve Konveksite açısı bantlı aparey grubu ve akrilik splintli aparey grubunda artarken, modifiye akrilik splintli aparey grubunda azalmıştır. Gruplar arası fark istatistiksel olarak anlamsızdır ( $p>0,05$ ). Üst dudak açısı bantlı aparey grubunda ortalama 3,42 derece ve akrilik splintli aparey grubunda ortalama 3,09 derece, modifiye akrilik splintli aparey grubunda ise ortalama 1,49 derece artmıştır. Parametreler arasındaki bu fark istatistiksel olarak anlamsızdır ( $p>0,05$ ). Alt dudak açısı ise bantlı aparey grubunda ortalama 3,83 derece, modifiye akrilik splintli aparey grubunda ortalama 3,98 derece ve akrilik splintli aparey grubunda ortalama 2,04 derece artmıştır. Yine bu değerler arasındaki fark istatistiksel olarak anlamsızdır ( $p>0,05$ ). Diğer parametrelerde de gruplar arası istatistiksel olarak anlamlı farklılıklar bulunmamaktadır ( $p>0,05$ ).

**Tablo 4. 4. Çizgisel ölçümlerin T1-T2 farklarının gruplara göre değerlendirmesi**

Çizgisel Ölçümlerin T1-T2 Farkı	Bantlı	Modifiye	Akrilik	P
	Aparey	Akrilik	Splintli	
		Splintli	Aparey	
	Ort±SS	Ort±SS	Ort±SS	
	(mm)	(mm)	(mm)	
Burun genişliği (alr-all)	1,35±1,08	0,94±1,35	1,16±1,02	<b>0,645</b>
Ağız genişliği (chr-chl)	1,80±1,85	1,62±1,16	2,02±1,04	<b>0,756</b>
Üst dudak uzunluğu (sn-stos)	0,20±1,26	0,31±0,98	-0,25±1,03	<b>0,369</b>
Üst vermillion uzunluğu (ln-stos)	-0,01±1,32	0,36±1,09	-0,37±0,72	<b>0,214</b>
Alt dudak uzunluğu (stoi-gn)	0,48±1,22	0,36±1,91	0,65±1,62	<b>0,892</b>
Alt vermillion uzunluğu (stoi-ls)	0,11±1,26	0,67±1,02	0,10±0,71	<b>0,253</b>
Üst yüz yüksekliği (n-stos)	1,35±1,55	0,52±1,93	0,27±1,91	<b>0,266</b>
Alt yüz yüksekliği (sn-gn)	-0,26±1,1	0,56±1,44	0,44±2,1	<b>0,353</b>
Total yüz yüksekliği (n-gn)	1,02±1,99	0,72±2,57	0,87±2,07	<b>0,942</b>

*Tek Yönlü Varyans Analizi kullanıldı*

**Tablo 4. 5. Açısal ölçümlerin T1-T2 farklarının gruplara göre değerlendirmesi**

Açısal Ölçümler T1-T2 Farkı	Bantlı	Modifiye	Akrilik Splintli	P
	Aparey	Akrilik Splintli	Aparey Grubu	
		Aparey		
	Ort±SS (°)	Ort±SS (°)	Ort±SS (°)	
Nasolabial açı (c-sn-ls)	0,24±3,45	-2,35±5,73	0,10±2,6	<b>0,191</b>
Labiomental açı (li-b-pog)	3,46±12,07	-1,40±9,7	2,89±12,56	<b>0,482</b>
Konveksite açısı (n-sn-pog)	0,35±1,65	-0,70±1,64	0,50±1,7	<b>0,129</b>
Tam konveksite açısı (n-prn-pog)	-0,53±1,27	-0,50±1,45	-0,78±1,87	<b>0,871</b>
Üst dudak açısı (chr-ls-chl)	3,42±2,89	1,49±3,85	3,09±2,78	<b>0,245</b>
Alt dudak açısı (chr-li-chl)	3,83±5,07	3,98±4,37	2,04±5,01	<b>0,502</b>

*Tek Yönlü Varyans Analizi kullanıldı*

#### **4.4. Farklı gruplarda T1-T2 zaman dilimleri arasındaki çizgisel ve açisal değişimlerin değerlendirilmesi**

##### **4.4.1. Bantlı aparey grubunda açisal ve çizgisel ölçümlerin değerlendirilmesi**

Bantlı aparey grubunda T1 zamanına göre T2 zamanındaki çizgisel ölçümlerin değişimi Tablo 4.6' da görülmektedir. Burun genişliğinde meydana gelen ortalama 1,35 mm'lik artış istatistiksel olarak anlamlıdır ( $p:0,001$ ;  $p<0,01$ ). Ağız genişliği T1 zaman diliminde ortalama 44,67 mm, T2'de ise ortalama 46,48 mm olarak ölçülmüştür. Aradaki ortalama 1,80 mm'lik artış istatistiksel olarak anlamlıdır ( $p:0,003$ ;  $p<0,01$ ). Yine üst yüz yüksekliği de T1 döneminde ortalama 68,51 mm'den T2' de ortalama 69,86 mm'ye çıkmıştır ve aradaki ortalama 1,35 mm'lik artış istatistiksel olarak anlamlıdır ( $p:0,006$ ;  $p<0,01$ ). Total yüz yüksekliği T1 ölçümlerinde ortalama 105,10 mm iken T2 ölçümlerinde ortalama 106,11 mm olarak ölçülmüştür. Bu artış istatistiksel olarak anlamlı değildir ( $p>0,05$ ). Üst vermillion uzunluğunda ve alt yüz yüksekliğinde T2 zaman diliminde azalma görülmüştür, ancak bu değişimler istatistiksel olarak anlamlı değildir ( $p>0,05$ ). Diğer parametrelerde T2 zaman diliminde T1 zaman dilimine göre değerler yükselse de istatistiksel olarak anlamlı bir değişim yoktur ( $p>0,05$ ).

Bantlı aparey grubunda T1 zamanına göre T2 zamanındaki açisal ölçümlerin değişimi Tablo 4.7' de görülmektedir. Nasolabial açı, Labiomenta açısı ve Konveksite açısında T2 döneminde T1 dönemine göre bir artış ölçülmüş, ancak bu artış istatistiksel olarak anlamlı bulunmamıştır ( $p>0,05$ ). Tam konveksite açısında T1 ölçümlerine göre T2 ölçümlerinde -0,53 derece istatistiksel olarak anlamlı olmayan bir azalma görülmüştür. T1 zamanındaki üst dudak açısı 102,42 dereceden, T2 ölçümlerinde 105,84 dereceye yükselerek ortalama 3,42 derece değişim bulunmuştur. Bu artış istatistiksel olarak anlamlıdır ( $p:0,001$ ;  $p<0,01$ ). Yine T1 zamanındaki alt dudak açısı 120,64 dereceden, T2 ölçümlerinde 3,83 derece artarak 124,47 dereceye çıkmıştır ve bu artış da istatistiksel olarak anlamlıdır ( $p:0,014$ ;  $p<0,05$ ).

**Tablo 4. 6. Bantlı aparey grubunda T1 zamanına göre T2 zamanındaki çizgisel ölçümlerin değerlendirilmesi**

Bantlı Aparey Grubu Çizgisel Ölçümler	T1 (mm)	T2 (mm)	Fark (mm)	P
Burun genişliği (alr-all)	29,39±2,09	30,74±2,31	1,35±1,08	<b>0,001**</b>
Ağız genişliği (chr-chl)	44,67±4,01	46,48±3,94	1,80±1,85	<b>0,003**</b>
Üst dudak uzunluğu (sn-stos)	17,79±3,06	17,99±3,04	0,20±1,26	<b>0,564</b>
Üst vermillion uzunluğu (ln-stos)	6,79±1,19	6,78±0,92	-0,01±1,32	<b>0,986</b>
Alt dudak uzunluğu (stoi-gn)	33,71±2,16	34,18±2,5	0,47±1,22	<b>0,170</b>
Alt vermillion uzunluğu (stoi-ls)	9,16±2,38	9,27±1,5	0,11±1,26	<b>0,746</b>
Üst yüz yüksekliği (n-stos)	68,51±3,81	69,86±4,24	1,35±1,55	<b>0,006**</b>
Alt yüz yüksekliği (sn-gn)	55,68±3,76	55,42±3,75	-0,26±1,1	<b>0,393</b>
Total yüz yüksekliği (n-gn)	105,10±4,64	106,11±5,25	1,02±1,99	<b>0,079</b>
Bağımlı örneklemeler t testi	*p<0,05	**p<0,01		

**Tablo 4. 7. Bantlı aparey grubunda T1 zamanına göre T2 zamanındaki açısal ölçümlerin değerlendirilmesi**

Bantlı Aparey Grubu Açısal Ölçümler	T1 (°)	T2 (°)	Fark (°)	p
Nasolabial açı (c-sn-ls)	111,57±4,7	111,82±6,32	0,24±3,45	<b>0,796</b>
Labiomental açı (li-b-pog)	116,95±20	120,41±15,18	3,46±12,07	<b>0,303</b>
Konveksite açısı (n-sn-pog)	158,91±5,94	159,27±6,16	0,35±1,65	<b>0,436</b>
Tam konveksite açısı (n-prn-pog)	130,45±4,63	129,92±4,55	-0,53±1,27	<b>0,142</b>
Üst dudak açısı (chr-ls-chl)	102,42±4,97	105,84±5,58	3,42±2,89	<b>0,001**</b>
Alt dudak açısı (chr-li-chl)	120,64±8,11	124,47±8,49	3,83±5,07	<b>0,014*</b>
Bağımlı örneklemeler t testi	*p<0,05	**p<0,01		

#### **4.4.2. Modifiye akrilik splintli aparey grubunda çizgisel ölçümlerin değerlendirilmesi**

Modifiye akrilik splintli aparey grubunda çizgisel ölçümlerde meydana gelen değişimler Tablo 4.8’de görülmektedir. Burun genişliğinde T1 dönemine göre T2 döneminde ortalama 0,94 mm’lik bir artış görülmüştür. Bu artış istatistiksel olarak anlamlıdır ( $p:0,022$ ;  $p<0,05$ ). Ağız genişliği T2 döneminde ortalama 1,62 mm artarak istatistiksel olarak anlamlı bir değişim göstermiştir ( $p:0,001$ ;  $p<0,01$ ). Üst dudak uzunluğu, üst vermillon uzunluğu, alt yüz yüksekliği ve alt dudak uzunluğunda artış tespit edilmiş ancak bu değişim istatistiksel olarak anlamlı bulunmamıştır ( $p>0,05$ ). Alt vermillon uzunluğu ortalama 9,15 mm’den, ortalama 9,82 mm’ye yükselerek istatistiksel olarak anlamlı bir değişim göstermiştir ( $p<0,05$ ). Üst yüz yüksekliği, mandibuler yükseklik ve total yüz yüksekliği ölçümlerinde meydana gelen değişimler istatistiksel olarak anlamlı değildir ( $p>0,05$ ).

Modifiye akrilik splintli aparey grubunda açısal ölçümlerde meydana gelen değişimler Tablo 4.9’da görülmektedir. Ölçülen parametrelerden sadece alt dudak açısı ölçümlerinde görülen ortalama 3,98 derecelik artış istatistiksel olarak anlamlıdır ( $p:0,005$ ;  $p<0,01$ ).

**Tablo 4. 8. Modifiye akrilik splintli aparey grubunda T1 zamanına göre T2 zamanındaki çizgisel ölçümlerin değerlendirilmesi**

Modifiye Akrilik Splintli Aparey Grubu Çizgisel Ölçümler	T1 (mm)	T2 (mm)	Fark (mm)	p
Burun genişliği (alr-all)	32,22±3,37	33,15±2,92	0,94±1,35	<b>0,022*</b>
Ağız genişliği (chr-chl)	44,12±3,34	45,74±2,9	1,62±1,16	<b>0,001**</b>
Üst dudak uzunluğu (sn-stos)	19,02±2	19,33±2,09	0,31±0,98	<b>0,258</b>
Üst vermillion uzunluğu (ln-stos)	6,95±1,52	7,31±1,2	0,36±1,09	<b>0,237</b>
Alt dudak uzunluğu (stoi-gn)	35,25±2,41	35,61±2,18	0,36±1,91	<b>0,496</b>
Alt vermillion uzunluğu (stoi-ls)	9,15±2,2	9,82±1,68	0,67±1,02	<b>0,030*</b>
Üst yüz yüksekliği (n-stos)	71,58±4,44	72,1±4,48	0,52±1,93	<b>0,331</b>
Alt yüz yüksekliği (sn-gn)	57,41±4,93	57,97±4,57	0,56±1,44	<b>0,168</b>
Total yüz yüksekliği (n-gn)	109,13±6,12	109,85±6,33	0,72±2,57	<b>0,311</b>

Bağımlı örneklem t testi \* $p < 0,05$  \*\* $p < 0,01$

**Tablo 4. 9. Modifiye akrilik splintli aparey grubunda T1 zamanına göre T2 zamanındaki açısal ölçümlerin değerlendirilmesi**

Modifiye Akrilik Splintli Aparey Grubu Açısal Ölçümler	T1 (°)	T2 (°)	Fark (°)	p
Nasolabial açısı (c-sn-ls)	112,85±8,57	110,5±7,38	-2,35±5,73	<b>0,149</b>
Labiomental açısı (li-b-pog)	129,07±16,68	127,67±15,22	-1,4±9,7	<b>0,599</b>
Konveksite açısı (n-sn-pog)	162,09±5,64	161,39±5,85	-0,7±1,64	<b>0,137</b>
Tam konveksite açısı (n-prn-pog)	132,26±5,41	131,76±5,34	-0,5±1,45	<b>0,220</b>
Üst dudak açısı (chr-ls-chl)	103,74±7,1	105,22±7,12	1,49±3,85	<b>0,173</b>
Alt dudak açısı (chr-li-chl)	115,14±4,97	119,12±6,14	3,98±4,37	<b>0,005**</b>

Bağımlı örneklem t testi \*\* $p < 0,01$

#### 4.4.3. Akrilik splintli aparey grubunda çizgisel ölçümlerin değerlendirilmesi

Akrilik splintli aparey grubunda T1 ve T2 döneminde meydana gelen çizgisel ölçümler Tablo 4.10' da görülmektedir. Burun genişliği T1 döneminde ortalama 31,28 mm'den, T2 döneminde ortalama 32,44 mm'ye çıkmıştır. Meydana gelen ortalama 1,16 mm'lik artış istatistiksel olarak anlamlıdır ( $p:0,001$ ;  $p<0,01$ ). Ağız genişliği ölçümlerinde T1 döneminden T2 dönemine ortalama 2,02 mm'lik artış gerçekleşmiştir. Bu artış yine istatistiksel olarak anlamlıdır ( $p:0,001$ ;  $p<0,01$ ). Üst dudak uzunluğu ve Üst vermillon uzunluğu T2 döneminde sırasıyla ortalama 0,25 mm ve 0,37 mm azalmıştır. Ancak bu değişimler istatistiksel olarak anlamlı değildir ( $p>0,05$ ). Ayrıca alt dudak uzunluğu, alt vermillon uzunluğu, üst yüz yüksekliği, alt yüz yüksekliği ve total yüz yüksekliklerinde de meydana gelen artışlar istatistiksel olarak anlamlı değildir ( $p>0,05$ ).

Akrilik splintli aparey grubunda T1 ve T2 döneminde meydana gelen açısal ölçümler Tablo 4.11' de görülmektedir. Nasolabial açı ortalama 0,10 derece, Labiomenta1 açı ortalama 2,89 derece, Konveksite açısı ortalama 0,50 derece, Alt dudak açısı 2,04 derece artarken, Tam konveksite açısı ortalama 0,78 derece azalmıştır. Bu değişimler istatistiksel olarak anlamlı bulunmamıştır ( $p>0,05$ ). Üst dudak açısı T1 döneminde ortalama 99,62 dereceden, T2 döneminde ortalama 102,71 dereceye yükselmiştir. Görülen 3,09 derecelik artış istatistiksel olarak anlamlı düzeydedir ( $p:0,001$ ;  $p<0,01$ ).

**Tablo 4. 10. Akrilik splintli aparey grubunda T1 zamanına göre T2 zamanındaki çizgisel ölçümlerin değerlendirilmesi**

Akrilik Splintli Aparey Grubu Çizgisel Ölçümler	T1 (mm)	T2 (mm)	Fark (mm)	p
Burun genişliği (alr-all)	31,28±2,78	32,44±2,57	1,16±1,02	<b>0,001**</b>
Ağız genişliği (chr-chl)	43,28±3,31	45,30±3,04	2,02±1,04	<b>0,001**</b>
Üst dudak uzunluğu (sn-stos)	20,30±2,34	20,05±2,4	-0,25±1,03	<b>0,379</b>
Üst vermillion uzunluğu (ln-stos)	7,38±0,78	7,01±0,83	-0,37±0,72	<b>0,080</b>
Alt dudak uzunluğu (stoi-gn)	33,94±2,48	34,58±2,02	0,65±1,62	<b>0,159</b>
Alt vermillion uzunluğu (stoi-ls)	9,45±1	9,54±1,16	0,10±0,71	<b>0,621</b>
Üst yüz yüksekliği (n-stos)	71,41±4,3	71,68±4,15	0,27±1,91	<b>0,602</b>
Alt yüz yüksekliği (sn-gn)	57,83±4,08	58,27±3,14	0,44±2,1	<b>0,448</b>
Total yüz yüksekliği (n-gn)	107,87±5,36	108,74±4,96	0,87±2,07	<b>0,138</b>

*Bağımlı örneklem t testi*      \* $p < 0,05$       \*\* $p < 0,01$

**Tablo 4. 11. Akrilik splintli aparey grubunda T1 zamanına göre T2 zamanındaki açısıl ölçümlerin değerlendirilmesi**

Akrilik Splintli Aparey Grubu Açısıl Ölçümler	T1 (°)	T2 (°)	Fark (°)	p
Nasolabial açısı (c-sn-ls)	108,62±8,46	108,72±9,49	0,1±2,6	<b>0,888</b>
Labiomental açısı (li-b-pog)	117,54±13,27	120,43±12,92	2,89±12,56	<b>0,405</b>
Konveksite açısı (n-sn-pog)	160,69±5,67	161,19±6,46	0,50±1,7	<b>0,289</b>
Tam konveksite açısı (n-prn-pog)	132,05±4,23	131,27±4,62	-0,78±1,87	<b>0,141</b>
Üst dudak açısı (chr-ls-chl)	99,62±6,28	102,71±6,05	3,09±2,78	<b>0,001**</b>
Alt dudak açısı (chr-li-chl)	117,24±9,21	119,28±7,97	2,04±5,01	<b>0,152</b>

*Bağımlı örneklem t testi*      \*\* $p < 0,01$



#### 4.5. Gruplar arası T1-T2 zaman dilimleri arasındaki hacimsel değişimlerin karşılaştırılması

Gruplarda meydana gelen hacimsel değişimler Tablo 4.12’de gösterilmiştir. Bu değerler incelendiğinde grupların hacimsel değişim ortalamaları arasında istatistiksel olarak anlamlı farklılık görülmektedir ( $p:0,003$ ;  $p<0,01$ ). Farklılığın hangi gruptan kaynaklandığının tespiti için yapılan Tukey HSD testi sonucunda; modifiye akrilik splintli aparey grubunun hacimsel değişim ortalaması, bantlı aparey ve akrilik splintli aparey gruplarından anlamlı şekilde fazla olduğu saptanmıştır. Bantlı aparey ve akrilik splintli aparey gruplarının hacimsel değişim ortalamaları arasında anlamlı bir farklılık bulunmamaktadır ( $p>0,05$ ).

**Tablo 4. 12. Gruplar arası T1 zamanına göre T2 zamanındaki hacimsel değişimlerin değerlendirilmesi**

	<b>Hacimsel Değişim (cc)</b>	<b>P</b>
<b>Bantlı Aparey</b>	-0,47±0,76	
<b>Modifiye Akrilik Splintli Aparey</b>	0,63±0,79	<b>0,003**</b>
<b>Akrilik Splintli Aparey Grubu</b>	-0,16±0,86	

*Tek Yönlü Varyans Analizi kullanıldı*

*\*\* $p<0,01$*

## 5. TARTIŞMA

HÜÇG yöntemiyle dişlere ve alveol kemiğe ortodontik diş hareketi limitlerinin üzerinde kuvvet uygulanmaktadır. Uygulanan bu kuvvet sonucunda bir miktar diş hareketi ile birlikte esas hedef olan midpalatal suturda açılma gözlenmektedir. Bu yöntemin klinik başarısı birçok çalışmada gösterilmiştir (4,6,8,119). Üst çene genişletmesinde farklı ankraj üniteleri kullanılabilir. Dişlerden, palatal mukozadan ve kemikten destek alan ve bunların kombinasyonlarından oluşan farklı aparey tasarımları bulunmaktadır (8,12,80,87). Bu aparey tasarımlarının birbirlerine göre avantajları ve dezavantajları bulunmaktadır. Bu çalışmada klinik olarak yapımı ve kullanımı kolay olan, maliyeti düşük bantlı aparey, akrilik splintli aparey ve modifiye akrilik splintli aparey kullanılmıştır. Literatürde genellikle bantlı aparey ile akrilik splintli aparey karşılaştırılmış ve her iki apareyin vertikal boyuta olan etkileri arasındaki farklılıklar araştırılmıştır (10,12,14). Bu çalışmada bu iki apareye ek olarak genişletme sonrasında üst ön dişlerin geriye düşmesini engelleyerek overjetin korunmasını sağladığı belirtilen ve daha fazla dişten ankraj alan modifiye akrilik splintli aparey de incelenmiştir (8).

Bu çalışmada, üst çene genişletmesinde kullanılan üç farklı HÜÇG apareyinin yüz yumuşak dokularına olan etkileri karşılaştırılmıştır. Tedavi öncesi ve tedavi sonrası elde edilen verilerle, her üç yöntemin avantajları ve dezavantajları belirlenmeye çalışılmıştır. Tüm tedavi gruplarında üst çene genişletmesi başarıyla gerçekleştirilmiştir. Bireylerin aynı kronolojik yaş grubunda olmasına dikkat edilmiştir.

Bu çalışmada hasta seçimi yapılırken klinik gözlemlerden yararlanılmıştır. Üst çene genişletmesi gerçek ya da göreceli maksiller yetersizlik durumlarında, posterior çapraz kapanışlarda, sınır vakalarda yer kazanmak için ve gülümsemede karanlık koridorların giderilmesi için kullanılabilir (7,76,79,81). Literatürde hasta seçiminde genellikle posterior çapraz kapanış bulunmasına dikkat edilmiştir (8,9,71). Sınıf II hastalarda maksiller darlığa bağlı olarak alt çene geride kalabilmekte ve üst çene darlığı kamufle olabilmektedir. Diğer taraftan linguale devrilmiş alt dişlerin bulunması durumunda da çapraz kapanış görülmeyebilir. Özellikle gülümseme estetiğinin sağlanması ve bukkal karanlık koridorların giderilmesi için çapraz kapanış görülmeyen bu hastalarında HÜÇG ihtiyacının değerlendirilmesi gerekmektedir (52).

Hasta seçimindeki bir diğer önemli kriter ise hastaların Angle Sınıf I yada Angle Sınıf II Bölüm 1 malokluzyona sahip olmasıdır. Sınıf III hastalarda maksillanın

transversal yetersizliđi ile birlikte sagittal ynde de yetersizlik grldđ iin ek tedavi mekanikleri gerekebileceđinden bu tip hastalar alıřmaya katılmamıřtır.

st ene geniřletmesi eriřkin dneme kadar geniř zaman aralıđında cerrahi desteđi olmaksızın yapılabilmektedir. Lione ve ark. (168) st ene geniřletmesiyle ilgili yaptıkları bir meta analiz alıřmasında, inceleme kriterlerine uyan 24 arařtırma bulmuřtur ve bu arařtırmalarda yař aralıđının 7 ile 17 arasında deđiřtiđini bildirmiřtir. Benzer řekilde Lagravere ve ark. (169) yaptıkları bir derleme alıřmasında inceleme kriterlerine uyan 14 alıřma bulmuřtur ve bu alıřmalarda yař aralıđı 5 ile 17 arasında deđiřmektedir. Sarı ve ark. (120) erken daimi diřlenme dneminin HG'ye bařlamak iin en uygun zaman dilimi olduđunu belirtmiřtir. Bizim alıřmamızda bantlı aparey grubunda yař ortalaması 12,7 yıl, akrilik splintli aparey grubunda 12,4 yıl, modifiye akrilik splintli aparey grubunda ise 12,5 yıldır.

HG'de ok farklı vida evirme protokolleri uygulanabilmektedir. Bunlar; gnde 1 tur (108,110) , ilk hafta gnde 2 tur sonra gnde 1 tur (8,120), gnde 2 tur (9,85), ilk gn 4 tur sonraki gnler 2 tur (72) evrilmesi řeklindeyir. Yazarlar hastada ađrı oluřması, sutural aılmanın grlmesi, daha fazla iskeletsel etki gibi faktrleri gz nne alarak farklı evirme prosedrleri uygulamıřlardır. Bu arařtırmada hastanın daha az basıncı hissetmesi ve apareyi daha kolay tolere edebilmesi amacıyla gnde 1 tur evirme programı uygulanmıřtır.

HG sonrasında suturun ve evre dokuların tekrardan reorganize olması iin pekiřtirme yapılması gerekmektedir (61,74,105). Pekiřtirme apareyi olarak apareyin kendisi, akrilik plak veya transpalatal ark kullanılabilir. Pekiřtirme sresi ise 3-15 ay arası deđiřmektedir (168). Literatrde genellikle pekiřtirme sresi olarak 3 ay beklenilmiřtir (8-10,12,65,168). Bu arařtırmada literatre uygun řekilde, geniřletme bittikten sonra hastanın kullanılan apareyi ıkarılmadan 3 ay beklenilmiřtir.

Literatrde HG ile yapılan alıřmalarda genellikle apareylerin sert dokuya ve diřlere olan etkileri incelenmiřtir (8,9,71). Yumuřak dokuya olan etkilerini inceleyen ok az sayıda alıřma bulunmaktadır. HG sonucunda yumuřak doku alt yz lsnde, profilde, dudak konumlarında, profil konveksitesinde ve burunda deđiřiklikler oluřabilmektedir (8,68,108,109) . İdeal yz estetiđinin sađlanması aısından HG'nin yumuřak doku zerine etkilerinin deđerlendirilmesi gerekmektedir.

Literatrdeki alıřmalarda yumuřak dokunun altındaki kemik doku ile iliřkisiyle alakalı fikir birliđi bulunmamaktadır. Bazı yazarlar yumuřak dokunun

altındaki kemik dokudan belirgin şekilde etkilendiği bildirirken, bazıları da kısmen bağımsız olduğunu belirtmektedir (170-174). Dental ve iskeletsel yapıların varyasyonları, yumuşak doku kalınlığı ve gerilimindeki farklılıklar ve bireylerin yaşı, bu yumuşak doku-kemik ilişkisini etkilemektedir (175). Bizim çalışmamızda kullanılan HÜÇG apareylerinin hem iskeletsel hem de dental etkileri olduğu için, yumuşak dokuyu etkilemesi beklenmektedir.

Profil ve cephe fotoğrafları, lateral ve posteroanterior sefalogramlar ortodonti kliniklerinde sıklıkla kullanılan diagnostik kayıtlardır. Literatürde yapılan çalışmalar genelde bu kayıtlar üzerinden yapılmaktadır. Fakat bu yöntemler kullanılarak yapılan çalışmalarda bilgi eksikliği olabilmektedir. 3B yapılar 2 boyutlu hale getirilirken magnifikasyon, distorsiyon, vertikal ve horizontal sapmalar olabilmektedir (176). 2 boyutlu fotoğraflar ve sefalogramlar özellikle çene ucu ve dudak profili ile ilgili yeterli veri sağlamamaktadır (176). Bu çalışmada 3B görüntüleme yöntemi kullanılarak bu eksiklikler giderilmeye çalışılmıştır.

Yumuşak doku değişimlerini belirlemek için çeşitli 3B görüntüleme yöntemleri kullanılmaktadır. Bunlar; lazer (136), stereofotogrammetri (177), KIBT (18), BT (19) ve yapısal ışık tekniğidir (178). Literatürde yapılan çalışmalarda genel olarak KIBT ve stereofotogrammetri kullanılmıştır. Özellikle son yıllarda KIBT cihazlarının ortodonti kliniklerine hızla girmesi daha çok bu yöntemle çalışmalar yapılmasını sağlamıştır. Fakat bu yöntemin hastaya radyasyon vermesi, rekonstrüksiyon sırasında zaman gerektirmesi, voksel boyutu, çekim süresinin uzun olması ve kullanılan programların daha kompleks olması gibi çeşitli dezavantajları bulunmaktadır (179). KIBT'in bir diğer dezavantajı ise hastaların çekim sırasındaki pozisyonudur. KIBT'de hasta yatar pozisyondayken görüntü alınmaktadır. Sert doku bu pozisyon farklarından çok etkilenmese de yumuşak doku etkilenmektedir. See ve ark. (180) 13-61 yaş arası bireylerde yatar pozisyonda alınan görüntülerle dik pozisyonda alınan görüntüleri karşılaştırmışlardır. Çalışma sonucunda üst dudakta, ağız köşelerinde ve yüzün alt üçlüsünde anlamlı derecede farklılıklar bulmuşlardır. Bizim çalışmamızda kullanılan apareylerin etkileri de en çok bu bölgelere olmaktadır. Dolayısıyla yatay pozisyonda bu bölgeler etkilendiği için, bu apareylerin etkilerinin incelenmesinde görüntünün dik pozisyonda alındığı stereofotogrammetri tekniğinin kullanılması daha uygun görülmüştür.

Bu çalışmamızda stereofotogrammetri tekniği kullanan 3dMD sistemi kullanılmıştır. Bu sistem yüksek çözünürlükte ve hassasiyette görüntü

sağlayabilmektedir (165,166). Wong (21) 3dMD sisteminin ölçüm kesinliğinin 1 mm'den daha az olduğunu ve ölçümlerin tekrarlanabilirliğinin yüksek olduğunu bildirmiştir. 3dMD sistemi hastanın renkli 3B görüntüsünü çekmektedir. Sistemden hem .tsb formatında renkli görüntü, hem de .stl formatında siyah-beyaz görüntü dışarı aktarılabilir. Literatürde .stl şeklinde dosyaların siyah-beyaz aktarıldığı programlar da kullanılmıştır (177,181). Bizim çalışmamızda kullandığımız 3dMD Vultus programına görüntüler .tsb formatında renkli olarak aktarılmıştır. Vultus programında görüntülerin renkli analizinin yapılabilmesi nedeniyle, çalışmamızda özellikle HÜÇG'nin etkilemesi beklenen dudak bölgesinde daha hassas ölçümler yapılabilmiştir.

Bu çalışmada görüntüler hastalar doğal baş pozisyonundayken alınmıştır. Hasta rahat ve gevşek durumdayken gerçekleşen bu pozisyonun klinik olarak tekrarlanabilirliği yüksektir (182). Weber ve ark. (183) stereofotogrammetri tekniği kullanarak yaptıkları çalışmada 5 farklı zaman aralığında doğal baş pozisyonunda alınan görüntülerin uzayın her üç ekseninde de tekrarlanabilir olduğunu belirtmişlerdir.

Yumuşak doku ölçümlerinde başın pozisyonlandırılması kadar okluzyon ve dudakların konumu da önemlidir. Greenfield ve ark. (184) görüntülerin standardizasyonu ve tekrarlanabilirliği açısından kayıtların yumuşak dokularda gerilime neden olmayacak şekilde hafif temaslı sentrik kapanışta alınmasını tavsiye etmiştir. Burstone (185) kayıt alınırken dudakların gündelik konumlarına en yakın ve tekrarlanabilirliği yüksek olan "gevşek istirahat konumunda" olması gerektiğini söylemektedir. Bizim çalışmamızda hastalar sentrik okluzyondayken ve dudakları istirahat konumundayken görüntü alınmıştır.

3B fotoğraflarda tedavi öncesi ve tedavi sonrası değişimleri belirlemek için yumuşak doku üzerinde çakıştırma yapılabilir. Yumuşak doku referans alınarak yapılan çakıştırmalar sert dokuda yapılan çakıştırmalar kadar stabil değildir. Yumuşak doku kilo kaybından, mimiklerden ve baş postüründen etkilenebilmektedir (20). Literatürde yumuşak dokuda çakıştırma yapmak için çeşitli yöntemler kullanılmaktadır. Bu yöntemler; sabit noktalar üzerinde çakıştırma yapılması, yüzey üzerinde çakıştırma yapılması (surface based) ve referans düzlemler üzerinde çakıştırma yapılmasıdır (186-188). Maal ve ark.(187) yüzey üzerinde yapılan çakıştırma yöntemi ile referans düzlem belirlenerek yapılan çakıştırma yönteminin güvenilirliğini karşılaştırmışlardır. Yüzey üzerinde yapılan çakıştırmaların aynı bireyde farklı zaman dilimlerinde alınan fotoğraflarının değerlendirilmesi için daha güvenilir olduğunu bildirmişlerdir. Lane ve

Harell (157) burun kemerinin çocukluk çağından sonra stabil kaldığını ve bu bölgede yapılan yüzey çakıştırmaların güvenilir olabileceğini bildirmiştir. Bizim araştırmamızda da tedavi öncesi ve sonrası hacimsel değişimleri göstermek amacıyla burun kemeri ile alın üzerinde yüzey temelli çakıştırma yapılmıştır. İlk alınan kayıtlarla son alınan kayıtlar arasında 4 ay gibi kısa bir süre geçtiği için sonuçların büyümeden çok fazla etkilenmeyeceğini düşünmekteyiz (189).

## **5.1. Yüz yumuşak dokularında oluşan değişimlerin üç boyutlu değerlendirilmesi**

### **5.1.1. Vertikal yön değerlendirmeleri**

Vertikal yön yüz boyutlarını ölçmek için kullanılan total yüz yüksekliği uzunluğu ölçümlerinde her üç grupta da tedavi sonucunda başlangıç değerlerine göre anlamlı olmayan bir artış belirlenmiştir (bantlı grupta 1,02 mm, modifiye akrilik splintli grupta 0,87 mm ve akrilik splintli grupta 0,72 mm). Gruplar arası değerlendirme sonuçlarında değişimler arasında anlamlı bir fark bulunamamıştır. HÜÇG sonrasında yüz yumuşak dokularında total yüz yüksekliği değişimi ilgili literatürde çalışma olmadığından, çalışmamızın sonuçlarını karşılaştıramadık. Ancak sert dokuda bu ölçümü yapan çalışmalarla karşılaştırdığımızda, çalışmamızın bulguları bu sonuçlara benzerlik göstermektedir (116,190,191). HÜÇG'nin yüz yüksekliğine olan yan etkilerini ortadan kaldırmak için tasarlanan akrilik splintli apareyler mevcut çalışmamızın bulgularına göre total yüz yüksekliğini daha az artırmıştır (bantlı grupta 1,02 mm, modifiye akrilik splintli grupta 0,87 mm ve akrilik splintli grupta 0,72 mm). Fakat aradaki bu farklılığın klinik olarak önemsiz olduğu söylenebilir. Alt yüz yüksekliği her üç grupta da istatistiksel olarak anlamlı olmayan bir değişim göstermiştir. Üst yüz yüksekliği değerlerinde her üç grupta artış görülmüştür, ancak gruplar arası değerlendirmede anlamlı bir farklılık görülmemiştir. Santos ve ark.'nın (109) akrilik splintli HÜÇG sonrasında yumuşak doku üst yüz yüksekliğinde istatistiksel olarak anlamlı olmayan bir artış bulduğu araştırmayla bizim çalışmamızdaki sonuç uyumluluk göstermektedir.

Grup içi değerlendirmede, istatistiksel olarak anlamlı olmasa da, üst dudak uzunluğu bantlı grupta 0,2 mm artarken, modifiye akrilik splintli grupta 0,31 mm

artmış, akrilik splintli grupta ise 0,25 mm azalmıştır. Üst vermillion uzunluğu bantlı grupta 0,01 mm azalırken, modifiye akrilik splintli grupta 0,36 mm artmış, akrilik splintli grupta ise 0,37 mm azalmış ve bu üç değer de istatistiksel olarak anlamlı bulunmamıştır. Üst dudak uzunluğu ve üst dudak vermillion uzunluğu ile ilgili ölçümlerde gruplar arası değerlendirmede yine anlamlı bir fark yoktur. Alt dudak uzunluğu ve alt dudak vermillion uzunluğu tüm gruplarda artış göstermiştir. Gruplar arası değerlendirmede istatistiksel olarak anlamlı bir fark görülmezken grup içi karşılaştırmada sadece modifiye akrilik splintli grupta alt dudak vermillion uzunluğu istatistiksel olarak anlamlı bulunan 0,67 mm'lik bir artış göstermiştir. Modifiye akrilik splintli grupta alt dudak uzunluğundaki bu artışa labiomental açıdaki azalmanın neden olduğunu düşünmekteyiz. Literatürde HÜÇG sonrasında alt dudak ve üst dudağın vertikal konumlarını inceleyen sadece Berger ve arkadaşlarının (108) cephe fotoğraflarını değerlendirdikleri çalışma bulunmaktadır. Akrilik splintli aparey kullanılan bu çalışmada üst dudak uzunluğu genişletmeden sonra 0,40 mm azalmıştır, ancak 1 yıllık retansiyon süresi sonrasında 0,90 mm bir artış görülmüştür. Alt dudak uzunluğu ise genişletmeden sonra 0,90 mm artarken 1 yıllık retansiyon süresi sonrasında 0,20 mm artmaktadır. Berger ve arkadaşlarının bulguları ile araştırmamızın bulguları birbirine benzerlik gösterse de, retansiyon süreleri arasındaki 9 aylık fark iki çalışmanın birbiri ile karşılaştırılmasına imkan vermemektedir. Çalışmamızda dudak ölçümlerindeki bu değişimlerin tüm gruplarda 1 mm'den az olması, bunların klinik olarak önemsiz olabileceği şeklinde yorumlanabilir.

### **5.1.2. Transversal yön değerlendirmeleri**

Burun genişliği grup içi değerlendirmede bantlı grupta 1,35 mm ( $p<0,05$ ) , modifiye akrilik splintli grupta 0,94 mm ( $p<0,05$ ) ve akrilik splintli grupta ise 1,16 mm ( $p<0,01$ ) artış göstermiştir. Gruplar arası değerlendirmede ise her üç grup arasında anlamlı bir fark bulunamamıştır. Pangrazio-Kulbersh ve ark. (192) KIBT kullandıkları çalışmada bantlı grupta burun genişliğinin 1,34 mm arttığını, akrilik splintli grupta ise 1,23 mm arttığını bulmuşlar ve iki grup arasında anlamlı bir fark olmadığını bildirmişlerdir. Bizim çalışmamızın sonuçları bu araştırmanın sonuçlarına oldukça yakındır. HÜÇG sonrasında maksillanın median sutur bölgesinden ikiye ayrılması sonucu laterale hareketiyle birlikte burun genişliği artmaktadır. Literatürde yapılan diğer çalışmalarda da HÜÇG sonrasında burun genişliğinin arttığı gösterilmiştir

(19,108,110). Fakat Johnson ve ark. (110) HÜÇG sonrası burun genişliğinde meydana gelen artışın 2 mm'den daha az olması nedeniyle bu artışın klinik olarak önemli olmadığını bildirmişlerdir.

Ağız genişliği grup içi değerlendirmede bantlı grupta 1,8 mm artarken ( $p<0,05$ ), modifiye akrilik splintli grupta 1,62 mm artmış ( $p<0,01$ ) ve akrilik splintli grupta ise 2,2 mm artış ( $p<0,01$ ) göstermiştir. Gruplar arasında yine anlamlı bir fark bulunamamıştır. Literatürde HÜÇG sonrası ağız genişliğindeki değişimlerin incelendiği sadece Kim ve ark.'nın (193) çalışması bulunmaktadır. Bantlı aparey kullanılan bu çalışmaya göre sağ dudak köşesi 1,2 mm, sol dudak köşesi 0,65 mm laterale hareket etmekte ve toplamda ağız genişliğinde 1,85 mm artış olmaktadır. Bizim çalışmamızdaki bantlı grupta ölçülen 1,8 mm'lik artış Kim ve ark.'nın (193) bulgusuyla aynı olup, diğer iki gruptaki değişimle de oldukça yakın değerler göstermektedir.

Dudak kurvatüründeki değişimi gösteren üst dudak açısı grup içi değerlendirmede bantlı grupta 3,42 derece ve akrilik splintli grupta 3,09 derece istatistiksel olarak anlamlı bir artış gösterirken, modifiye akrilik splintli grupta görülen 1,49 derece artış istatistiksel olarak anlamlı bulunmamıştır. Gruplar arası değerlendirmede yine anlamlı bir fark bulunamamıştır. Üst dudak kırmızısının en üst orta noktası ile ağız köşeleri arasında oluşan bu açının artmasının üst dudağın geriye düşmesinden ve ağız genişliğindeki artıştan kaynaklanabileceğini düşünmekteyiz. Modifiye akrilik splintli aparey grubunda diğer gruplara göre açının daha az artmasını, bu grupta üst keserlerin üst dudağı daha çok desteklemesine bağlayabiliriz.

Benzer şekilde alt dudak kurvatüründeki değişimi gösteren alt dudak açısı grup içi değerlendirmede bantlı grupta ve modifiye akrilik splintli grupta anlamlı bir artış gösterirken, akrilik splintli grupta görülen artış ise istatistiksel olarak anlamlı bulunmamıştır. Gruplar arası değerlendirmede bu değişimde anlamlı bir fark görülmemiştir. Bu açıdaki değişime sağ ve sol ağız köşelerinin lateral hareketinden dolayı ağız genişliğindeki artışın etkili olabileceğini düşünmekteyiz.

### **5.1.3. Sagittal yön değerlendirmeleri**

Columella ile üst dudak arasında oluşan Nasolabial açı grup içi değerlendirmede bantlı grupta 0,24 derece ve akrilik splintli grupta 0,1 derece artarken, modifiye akrilik splintli grupta 2,35 derece azalma göstermiştir. Grup içi ve gruplar arası değerlendirmede anlamlı bir fark bulunamamıştır. Modifiye akrilik splintli grupta



Nasolabial açının azalma göstermesini üst keserlerin bu grupta daha az geriye düşmesine bağlayabiliriz. Santos ve ark. (109) akrilik splintli HÜÇG apareyi kullandıkları çalışmalarında retansiyon sonrasında Nasolabial açıda 0,5 derece artış bulmuşlardır. Bizim çalışmamızdaki 0,1 derecelik artış bu bulguyla uyumludur.

Labiomental açı grup içi değerlendirmede bantlı grupta 3,46 derece ve akrilik splintli grupta 2,89 derece artmıştır, modifiye akrilik splintli grupta ise 1,4 derece azalmıştır. Grup içi ve gruplar arası değerlendirmede yine anlamlı bir fark bulunamamıştır. Bu sonuç, modifiye akrilik splintli grupta üst keserlerin alt dudağa daha fazla destek olmasından dolayı labiomenta1 açının bu grupta azalmış olabileceği şeklinde yorumlanabilir.

Yumuşak doku profil konveksitesini değerlendirmek amacıyla yumuşak doku fasiyal konveksite açısı ve tam yüz konveksite açısı ölçümleri yapılmıştır. Konveksite açısı grup içi değerlendirmede bantlı grupta 0,35 derece ve akrilik splintli grupta 0,5 derece artmıştır ( $p>0,05$ ) , modifiye akrilik splintli grupta ise 0,7 derece ( $p>0,05$ ) azalmıştır. Gruplar arası değerlendirmede istatiks1 olarak anlamlı bir fark bulunamamıştır. Modifiye akrilik splintli aparey grubunda açının azalıp diğer gruplarda artmasının, bu grupta üst dudağın daha az geriye düşmesinden kaynaklanabileceğini düşünmekteyiz. Kılıç ve ark. (111) üst keserleri palatinalden destekleyen akrilik splintli aparey kullandıkları bir çalışmada, Holdaway ölçümlerine göre yumuşak doku konveksite açısının azaldığını bulmuşlardır. Bizim çalışmamızdaki modifiye akrilik splintli grupta görülen değişim ile bu çalışmanın sonucu birbiri ile uyumluluk göstermektedir.

Tam profil konveksite açısı grup içi değerlendirmede bantlı grupta 0,53 derece, modifiye akrilik splintli grupta 0,50 derece, akrilik splintli grupta ise 0,78 derece olarak birbirine yakın değerlerde istatistiksel olarak anlamlı olmayan bir azalma görülmüştür. Gruplar arası değerlendirmede istatiks1 olarak anlamlı bir fark bulunamamıştır. Bu bulgumuz Subtelny'nin burunun öne doğru büyümesi sonucu açının azaldığını gösteren çalışmasıyla benzerlik göstermektedir (194).

## 6. SONUÇ VE ÖNERİLER

1. Her üç HÜÇG apareyi ile üst çene genişletmesi başarılı bir şekilde gerçekleştirilmiştir.
2. Her üç HÜÇG apareyinin yüz yumuşak dokularına olan etkileri karşılaştırıldığında aralarında anlamlı bir fark görülmemiştir.
3. Ağız genişliği ve burun genişliği her üç grupta da istatistiksel olarak anlamlı bir artış göstermiştir.
4. Akrilik splintli apareylerin total yüz yüksekliğine olan etkisi, bantlı apareye göre daha az olsa da, apareyler arasında istatistiksel olarak anlamlı bir fark bulunamamıştır.
5. Nasolabial açının bantlı ve akrilik splintli grupta arttığı ve modifiye akrilik splintli grupta ise azaldığı görülmüştür. Ancak bu değişimler arasında da istatistiksel olarak anlamlı bir fark bulunamamıştır.
6. Modifiye akrilik splintli apareyin üst dudağa etkisi hacimsel ölçümlerde istatistiksel olarak anlamlı düzeydedir.
7. 3dMD yüz görüntüleme sistemi ile yüz yumuşak dokularındaki değişimler kolay, tekrarlanabilir ve etkin bir şekilde ölçülebilmektedir.
8. Sabit tedavi bitimindeki sonuçlar ve uzun dönem etkileri başka bir çalışma ile değerlendirilmelidir.
9. Son zamanlarda popüler olmaya başlayan kemik destekli genişletme aygıtlarının yüz yumuşak dokularına olan etkileri ayrı bir çalışmada incelenebilir.

## KAYNAKLAR

1. Oltramari, P., Conti, A., Navarro, R., Almeida, M., Almeida-Pedrin, R., Ferreira, F. (2007). Importance of occlusion aspects in the completion of orthodontic treatment. *Brazilian Dental Journal*, 18, 78-82.
2. Alpern, M.C., Yurosko, J.J. (1987). Rapid palatal expansion in adults: with and without surgery. *The Angle Orthodontist*, 57, 245-63.
3. Angell, E.H. (1860). Treatment of irregularity of the permanent or adult teeth. *Dental Cosmos*, 540-4.
4. Haas, A.J. (1970). Palatal expansion: just the beginning of dentofacial orthopedics. *American Journal of Orthodontics*, 57, 219-55.
5. İşeri, H., Tekkaya, A.E., Öztan, Ö., Bilgic, S. (1998). Biomechanical effects of rapid maxillary expansion on the craniofacial skeleton, studied by the finite element method. *The European Journal of Orthodontics*, 20, 347-56.
6. Wertz, R.A. (1970). Skeletal and dental changes accompanying rapid midpalatal suture opening. *American Journal of Orthodontics*, 58, 41-66.
7. Bishara, S.E., Staley, R.N. (1987). Maxillary expansion: clinical implications. *American journal of orthodontics and dentofacial orthopedics*, 91, 3-14.
8. Basciftci, F., Karaman, A. (2002). Effects of a modified acrylic bonded rapid maxillary expansion appliance and vertical chin cap on dentofacial structures. *The Angle Orthodontist*, 72, 61-71.
9. Akkaya, S., Lorenzon, S., Üçem, T.T. (1999). A comparison of sagittal and vertical effects between bonded rapid and slow maxillary expansion procedures. *The European Journal of Orthodontics*, 21, 175-80.
10. Asanza, S., Cisneros, G.J., Nieberg, L.G. (1997). Comparison of Hyrax and bonded expansion appliances. *The Angle Orthodontist*, 67, 15-22.
11. Spolyar, J.L. (1984). The design, fabrication, and use of a full-coverage bonded rapid maxillary expansion appliance. *American Journal of Orthodontics*, 86, 136-45.
12. Sarver, D.M., Johnston, M.W. (1989). Skeletal changes in vertical and anterior displacement of the maxilla with bonded rapid palatal expansion appliances. *American journal of orthodontics and dentofacial orthopedics*, 95, 462-6.
13. McNamara Jr, J.A. (2002). Early intervention in the transverse dimension: is it worth the effort? *American journal of orthodontics and dentofacial orthopedics*, 121, 572-4.

14. Reed, N., Ghosh, J., Nanda, R.S. (1999). Comparison of treatment outcomes with banded and bonded RPE appliances. *American journal of orthodontics and dentofacial orthopedics*, 116, 31-40.
15. Orhan, M., Üsümez, S., Malkoc, S. (2003). Technical Note: Modified Bonded Rapid Maxillary Expansion Appliance. *World Journal of Orthodontics*, 4, 119-25
16. Basciftci, F.A., Usumez, S. (2003). Effects of extraction and nonextraction treatment on Class I and Class II subjects. *The Angle Orthodontist*, 73, 36-42.
17. Chew, M.T. (2005). Soft and hard tissue changes after bimaxillary surgery in Chinese Class III patients. *The Angle Orthodontist*, 75, 959-63.
18. Nada, R.M., van Loon, B., Maal, T.J., Bergé, S.J., Mostafa, Y.A., Kuijpers-Jagtman, A.M. et al. (2013). Three-dimensional evaluation of soft tissue changes in the orofacial region after tooth-borne and bone-borne surgically assisted rapid maxillary expansion. *Clinical oral investigations*, 17, 2017-24.
19. Magnusson, A., Bjerklin, K., Kim, H., Nilsson, P., Marcusson, A. (2013). Three-dimensional computed tomographic analysis of changes to the external features of the nose after surgically assisted rapid maxillary expansion and orthodontic treatment: A prospective longitudinal study. *American journal of orthodontics and dentofacial orthopedics*, 144, 404-13.
20. Kau, C.H., Richmond, S. (2010). *Three-dimensional imaging for orthodontics and maxillofacial surgery*. John Wiley & Sons.
21. Wong, J.Y., Oh, A.K., Ohta, E., Hunt, A.T., Rogers, G.F., Mulliken, J.B. et al. (2008). Validity and reliability of craniofacial anthropometric measurement of 3D digital photogrammetric images. *The Cleft palate-craniofacial journal*, 45, 232-39.
22. Meier, J.D., Glasgold, R.A., Glasgold, M.J. (2011). 3D Photography in the Objective Analysis of Volume Augmentation Including Fat Augmentation and Dermal Fillers. *Facial plastic surgery clinics of North America*, 19, 725-35.
23. Tai, K., Iida, S., Yanagi, Y., Asaumi, J.-i., Shin, J.-W. (2012). Correlation between Direct Anthropometry and Di3D Camera System. *Journal of Hard Tissue Biology*, 21, 87-92.
24. Kau, C.H., Richmond, S., Zhurov, A., Ovsenik, M., Tawfik, W., Borbely, P. et al. (2010). Use of 3-dimensional surface acquisition to study facial morphology in 5 populations. *American journal of orthodontics and dentofacial orthopedics*, 137, 51-9

25. Tzou, C.-H.J., Artner, N.M., Pona, I., Hold, A., Placheta, E., Kropatsch, W.G. (2014). Comparison of three-dimensional surface-imaging systems. *Journal of Plastic, Reconstructive & Aesthetic Surgery*, 67, 489-97.
26. Latham, R. (1970). Maxillary development and growth: the septo-premaxillary ligament. *Journal of Anatomy*, 107, 471.
27. Björk, A. (1955). Facial growth in man, studied with the aid of metallic implants. *Acta Odontologica*, 13, 9-34.
28. Björk, A., Skieller, V. (1977). Growth of the maxilla in three dimensions as revealed radiographically by the implant method. *British Journal of Orthodontics*, 4, 53.
29. Latham, R. (1971). The development, structure and growth pattern of the human mid-palatal suture. *Journal of Anatomy*, 108, 31.
30. Krebs, A. (1959). Expansion of the midpalatal suture, studied by means of metallic implants. *Acta Odontologica*, 17, 491-501.
31. Korn, E., Baumrind, S. (1990). Transverse development of the human jaws between the ages of 8.5 and 15.5 years, studied longitudinally with use of implants. *Journal of dental research*, 69, 1298-306.
32. Knott, V.B. (1972). Longitudinal study of dental arch widths at four stages of dentition. *The Angle Orthodontist*, 42, 387-94.
33. Bishara, S.E., Ortho, D., Jakobsen, J.R., Treder, J., Nowak, A. (1997). Arch width changes from 6 weeks to 45 years of age. *American journal of orthodontics and dentofacial orthopedics*, 111, 401-09.
34. Melsen, B. (1975). Palatal growth studied on human autopsy material: a histologic microradiographic study. *American Journal of Orthodontics*, 68, 42-54.
35. Malandris, M., Mahoney, E. (2004). Aetiology, diagnosis and treatment of posterior cross-bites in the primary dentition. *International Journal of Paediatric Dentistry*, 14, 155-66.
36. Proffit, W.R., Fields Jr, H.W., Sarver, D.M. (2006) *Contemporary orthodontics*. Elsevier Health Sciences.
37. Löfstrand-Tideström, B., Thilander, B., Ahlqvist-Rastad, J., Jakobsson, O., Hulterantz, E. (1999). Breathing obstruction in relation to craniofacial and dental arch morphology in 4-year-old children. *The European Journal of Orthodontics*, 21, 323-32.
38. Behlfelt, K., Linder-Aronson, S., McWilliam, J., Neander, P., Laage-Hellman, J. (1990). Cranio-facial morphology in children with and without enlarged tonsils. *The European Journal of Orthodontics*, 12, 233-43.

39. Behlfelt, K., Linder-Aronson, S., Neander, P. (1990). Posture of the head, the hyoid bone, and the tongue in children with and without enlarged tonsils. *The European Journal of Orthodontics*, 12, 458-67.
40. Kawashima, S., Peltomäki, T., Sakata, H., Mori, K., Happonen, R.P., Rönning, O. (2002). Craniofacial morphology in preschool children with sleep-related breathing disorder and hypertrophy of tonsils. *Acta Pædiatrica*, 91, 71-7.
41. Hultcrantz, E., Larson, M., Hellquist, R., Ahlquist-Rastad, J., Svanholm, H., Jakobsson, O. (1991). The influence of tonsillar obstruction and tonsillectomy on facial growth and dental arch morphology. *International journal of pediatric otorhinolaryngology*, 22, 125-34.
42. Harvold, E.P., Vargervik, K., Chierici, G. (1973). Primate experiments on oral sensation and dental malocclusions. *American Journal of Orthodontics*, 63, 494-508.
43. Subtelny, J. D., Subtelny, J. D. (1973). Oral habits-studies in form, function, and therapy. *The Angle Orthodontist*, 43, 347-83.
44. Bowden, B. (1966). The effects of digital and dummy sucking on arch widths, overbite, and overjet: A longitudinal study. *Australian dental journal*, 11, 396-404.
45. Popovich, F., Thompson, G.W. (1973). Thumb-and finger-sucking: Its relation to malocclusion. *American Journal of Orthodontics*, 63, 148-55.
46. Warren, J.J., Bishara, S.E., Steinbock, K.L., Yonezu, T., Nowak, A.J. (2001). Effects of oral habits' duration on dental characteristics in the primary dentition. *The Journal of the American Dental Association*, 132, 1685-93.
47. Bishara, S.E., Warren, J.J., Broffitt, B., Levy, S.M. (2006). Changes in the prevalence of nonnutritive sucking patterns in the first 8 years of life. *American journal of orthodontics and dentofacial orthopedics*, 130, 31-6.
48. Lindner, A., Modeer, T. (1989). Relation between sucking habits and dental characteristics in preschoolchildren with unilateral cross-bite. *Scand J Dent Res.*, 97, 278-83.
49. Karjalainen, S., Ronning, O., Lapinleimu, H., Simell, O. (1999). Association between early weaning, non-nutritive sucking habits and occlusal anomalies in 3-year-old Finnish children. *Int J Paediatr Dent.*, 9, 169-73.
50. Narbutytė, I., Narbutytė, A., Linkevičienė, L. (2013). Relationship between breastfeeding, bottle-feeding and development of malocclusion. *Stomatologija*, 15, 67-72.

51. McNamara, J.A. (2000). Maxillary transverse deficiency. *American journal of orthodontics and dentofacial orthopedics*, 117, 567-70.
52. McNamara, J., Brudon, W.L. (2002). Orthodontics and dentofacial orthopedics. *American journal of orthodontics and dentofacial orthopedics*, 121, 99.
53. Thilander, B., Wahlund, S., Lennartsson, B. (1984). The effect of early interceptive treatment in children with posterior cross-bite. *The European Journal of Orthodontics*, 6, 25-34.
54. Jacobs, J.D., Bell, W.H., Williams, C.E., Kennedy III, J.W. (1980). Control of the transverse dimension with surgery and orthodontics. *American Journal of Orthodontics*, 77, 284-306.
55. Rakosi, T., Jonas, I., Graber, T.T.M. (1993) *Orthodontic: diagnosis*: Thieme
56. Betts, N., Vanarsdall, R., Barber, H., Higgins-Barber, K., Fonseca, R. (1995). Diagnosis and treatment of transverse maxillary deficiency. *The International journal of adult orthodontics and orthognathic surgery*, 10, 75-9.
57. Macchi, A., Carrafiello, G., Cacciafesta, V., Norcini, A. (2006). Three-dimensional digital modeling and setup. *American journal of orthodontics and dentofacial orthopedics*, 129, 605-10.
58. Mullen, S.R., Martin, C.A., Ngan, P., Gladwin, M. (2007). Accuracy of space analysis with emodels and plaster models. *American journal of orthodontics and dentofacial orthopedics*, 132, 346-52.
59. Kapila, S., Conley, R., Harrell, W. (2011). The current status of cone beam computed tomography imaging in orthodontics. *Dentomaxillofacial Radiology*, 40, 24-34.
60. Pinto, P.X., Mommaerts, M.Y., Wreakes, G., Jacobs, W.V. (2001). Immediate postexpansion changes following the use of the transpalatal distractor. *Journal of oral and maxillofacial surgery*, 59, 994-1000.
61. Zimring, J.F., Isaacson, R.J. (1965). Forces produced by rapid maxillary expansion: III. Forces present during retention. *The Angle Orthodontist*, 35, 178-86.
62. Ricketts, R.M. (1979). *Bioprogressive therapy*. Denver: Rocky Mountain/Orthodontics
63. Chaconas, S.J., de Alba y Levy, J.A. (1977). Orthopedic and orthodontic applications of the quad-helix appliance. *American Journal of Orthodontics*, 72, 422-8.

64. Boysen, B., La Cour, K., Athanasiou, A.E., Gjessing, P.E. (1992). Three-dimensional evaluation of dentoskeletal changes after posterior cross-bite correction by quad-helix or removable appliances. *British Journal of Orthodontics.*, 19, 97-107.
65. Sandikçiolu, M., Hazar, S. (1997). Skeletal and dental changes after maxillary expansion in the mixed dentition. *American journal of orthodontics and dentofacial orthopedics*, 111, 321-7.
66. Herold, J. (1989). Maxillary expansion: a retrospective study of three methods of expansion and their long-term sequelae. *Journal of Orthodontics*, 16, 195-200.
67. Singh, G. Textbook of orthodontics. Jaypee Brothers Publishers; 2008.
68. Karaman, A. (2002). The effects of nitanium maxillary expander appliances on dentofacial structures. *The Angle Orthodontist*, 72, 344-54.
69. Darendeliler, M.A., Strahm, C., Joho, J. (1994). Light maxillary expansion forces with the magnetic expansion device. A preliminary investigation. *The European Journal of Orthodontics*, 16, 479-90.
70. İseri, H., Özsoy, S. (2004). Semirapid maxillary expansion-a study of long-term transverse effects in older adolescents and adults. *The Angle Orthodontist*, 74, 71-8.
71. Ramoglu, S.I., Sari, Z. (2010). Maxillary expansion in the mixed dentition: rapid or semi-rapid? *The European Journal of Orthodontics*, 32, 11-8.
72. Haas, A.J. (1961). Rapid expansion of the maxillary dental arch and nasal cavity by opening the midpalatal suture. *The Angle Orthodontist*, 31, 73-90.
73. Isaacson, R.J., Ingram, A.H. (1964). Forces produced by rapid maxillary expansion: II. Forces present during treatment. *The Angle Orthodontist*, 34, 261-70.
74. Bell, R.A. (1982). A review of maxillary expansion in relation to rate of expansion and patient's age. *American Journal of Orthodontics*, 81, 32-7.
75. Ballanti, F., Lione, R., Baccetti, T., Franchi, L., Cozza, P. (2010). Treatment and posttreatment skeletal effects of rapid maxillary expansion investigated with low-dose computed tomography in growing subjects. *American journal of orthodontics and dentofacial orthopedics*, 138, 311-7.
76. Baccetti, T., Franchi, L., Cameron, C.G., McNamara Jr, J.A. (2001). Treatment timing for rapid maxillary expansion. *The Angle Orthodontist*, 71, 343-50.
77. McNamara Jr, J.A., Baccetti, T., Franchi, L., Herberger, T.A. (2003). Rapid maxillary expansion followed by fixed appliances: a long-term evaluation of changes in arch dimensions. *The Angle Orthodontist*, 73, 344-53.



78. Timms, D.J. (1999). The dawn of rapid maxillary expansion. *The Angle Orthodontist*, 69, 247-50.
79. Haas, A.J. (1965). The treatment of maxillary deficiency by opening the midpalatal suture. *The Angle Orthodontist*, 35, 200-17.
80. Biederman, W. (1968). A hygienic appliance for rapid expansion. *JPO: the journal of practical orthodontics*, 2, 67.
81. Biederman, W. (1973). Rapid correction of Class III malocclusion by midpalatal expansion. *American Journal of Orthodontics*, 63, 47-55.
82. Kanomi, R., Deguchi, T., Kakuno, E., Takano-Yamamoto, T., Roberts, W.E. (2013). CBCT of skeletal changes following rapid maxillary expansion to increase arch-length with a development-dependent bonded or banded appliance. *The Angle Orthodontist*, 83, 851-57.
83. McNamara Jr, J.A., Sigler, L.M., Franchi, L., Guest, S.S., Baccetti, T. (2010). Changes in Occlusal Relationships in Mixed Dentition Patients Treated with Rapid Maxillary Expansion: A Prospective Clinical Study. *The Angle Orthodontist*, 80, 230-8.
84. Orhan, M., Öztürk, A., Üşümez, S., Malkoç, S. (2002). Vertikal Büyüme Yönüne Sahip Bireylerde Rapid Maksiller Ekspansiyonun Etkileri-Bir Ön Çalışma. *Türkiye Klinikleri Diş Hekimliği Bilimleri Dergisi*, 8, 1-6.
85. Lagravère, M.O., Carey, J., Heo, G., Toogood, R.W., Major, P.W. (2010). Transverse, vertical, and anteroposterior changes from bone-anchored maxillary expansion vs traditional rapid maxillary expansion: a randomized clinical trial. *American journal of orthodontics and dentofacial orthopedics*, 137, 301-4
86. Koudstaal, M.J., van der Wal, K.G.H., Wolvius, E.B., Schulten, A.J.M. (2006). The Rotterdam Palatal Distractor: introduction of the new bone-borne device and report of the pilot study. *International journal of oral and maxillofacial surgery*, 35, 31-5.
87. Mommaerts, M. (1999). Transpalatal distraction as a method of maxillary expansion. *British Journal of Oral and Maxillofacial Surgery*, 37, 268-72.
88. Koudstaal, M., Wolvius, E.B., Schulten, A., Hop, W., Van der Wal, K. (2009). Stability, tipping and relapse of bone-borne versus tooth-borne surgically assisted rapid maxillary expansion; a prospective randomized patient trial. *International journal of oral and maxillofacial surgery*, 38, 308-15.
89. Neyt, N.M., Mommaerts, M.Y., Abeloos, J.V., De Clercq, C.A., Neyt, L.F. (2002). Problems, obstacles and complications with transpalatal distraction in non-congenital deformities. *Journal of Cranio-Maxillofacial Surgery*, 30, 139-43.

90. Lee, K.-J., Park, Y.-C., Park, J.-Y., Hwang, W.-S. (2010). Miniscrew-assisted nonsurgical palatal expansion before orthognathic surgery for a patient with severe mandibular prognathism. *American journal of orthodontics and dentofacial orthopedics*, 137, 830-39.
91. Nienkemper, M., Wilmes, B., Pauls, A., Drescher, D. (2013). Maxillary protraction using a hybrid hyrax-facemask combination. *Progress in orthodontics*, 14, 1-8.
92. Wilmes, B., Nienkemper, M., Drescher, D. (2010). Application And Effectiveness Of A Mini-Implant--And Tooth-Borne Rapid Palatal Expansion Device: The Hybrid Hyrax. *World Journal of Orthodontics*, 11, 323-30
93. Gardner, G.E., Kronman, J.H. (1971). Cranioskeletal displacements caused by rapid palatal expansion in the rhesus monkey. *American Journal of Orthodontics*, 59, 146-55.
94. Storey, E. (1973). Tissue response to the movement of bones. *American Journal of Orthodontics*, 64, 229-47.
95. Kudlick, E.M. (1974). A study utilizing dry human skulls as models to determine how bones of the craniofacial complex are displaced under the influence of midpalatal expansion. *American Journal of Orthodontics*, 66, 103.
96. Holberg, C. (2005). Effects of Rapid Maxillary Expansion on the Cranial Base an FEM-Analysis. *Journal of Orofacial Orthopedics/Fortschritte der Kieferorthopädie*, 66, 54-66.
97. Leonardi, R., Cutrera, A., Barbato, E. (2010). Rapid maxillary expansion affects the spheno-occipital synchondrosis in youngsters: A study with low-dose computed tomography. *The Angle Orthodontist*, 80, 106-10.
98. Gabriel da Silva Filho, O., Silva Lara, T., Malagodi de Almeida, A., Cristina da Silva, H. (2005). Evaluation of the midpalatal suture during rapid palatal expansion in children: a CT study. *Journal of Clinical Pediatric Dentistry*, 29, 231-8.
99. Lione, R., Ballanti, F., Franchi, L., Baccetti, T., Cozza, P. (2008). Treatment and posttreatment skeletal effects of rapid maxillary expansion studied with low-dose computed tomography in growing subjects. *American journal of orthodontics and dentofacial orthopedics*, 134, 389-92.
100. Habersack, K., Karoglan, A., Sommer, B., Benner, K.U. (2007). High-resolution multislice computerized tomography with multiplanar and 3-dimensional reformation imaging in rapid palatal expansion. *American journal of orthodontics and dentofacial orthopedics*, 131, 776-81.

101. Woller, J.L., Kim, K.B., Behrents, R.G., Buschang, P.H. (2014). An assessment of the maxilla after rapid maxillary expansion using cone beam computed tomography in growing children. *Dental Press Journal of Orthodontics*, 19, 26-35.
102. Sicurezza, E., Palazzo, G., Leonardi, R. (2011). Three-dimensional computerized tomographic orbital volume and aperture width evaluation: a study in patients treated with rapid maxillary expansion. *Oral Surgery, Oral Medicine, Oral Pathology, Oral Radiology, and Endodontology*, 111, 503-7.
103. McNamara, J.A., Jr., Peterson, J.E., Jr., Alexander, R.G. (1996). Three-dimensional diagnosis and management of Class II malocclusion in the mixed dentition. *Semin Orthod*, 2, 114-37.
104. Guest, S.S., McNamara Jr, J.A., Baccetti, T., Franchi, L. (2010). Improving Class II malocclusion as a side-effect of rapid maxillary expansion: a prospective clinical study. *American journal of orthodontics and dentofacial orthopedics*, 138, 582-91.
105. Hicks, E.P. (1978). Slow maxillary expansion: A clinical study of the skeletal versus dental response to low-magnitude force. *American Journal of Orthodontics*, 73, 121-41.
106. Krebs, A. (1964). Rapid expansion of midpalatal suture by fixed appliance: an implant study over a 7 year period. *Trans Eur Orthod Soc*, 40, 131-42.
107. Gryson, J.A. (1977). Changes in mandibular interdental distance concurrent with rapid maxillary expansion. *The Angle Orthodontist*, 47, 186-92.
108. Berger, J.L., Pangrazio-Kulbersh, V., Thomas, B.W., Kaczynski, R. (1999). Photographic analysis of facial changes associated with maxillary expansion. *American journal of orthodontics and dentofacial orthopedics*, 116, 563-71.
109. dos Santos, B.M., Stuani, A.S., Stuani, A.S., Faria, G., Quintão, C.C., Stuani, M.B.S. (2012). Soft tissue profile changes after rapid maxillary expansion with a bonded expander. *The European Journal of Orthodontics*, 34, 367-73.
110. Johnson, B.M., McNamara Jr, J.A., Bandeen, R.L., Baccetti, T. (2010). Changes in soft tissue nasal widths associated with rapid maxillary expansion in prepubertal and postpubertal subjects. *The Angle Orthodontist*, 80, 995-1001.
111. Kiliç, N., Kiki, A., Oktay, H., Erdem, A. (2008). Effects of rapid maxillary expansion on Holdaway soft tissue measurements. *The European Journal of Orthodontics*, 30, 239-43.
112. Garib, D.G., Henriques, J.F.C., Janson, G., Freitas, M.R., Coelho, R.A. (2005). Rapid maxillary expansion-tooth tissue-borne versus tooth-borne expanders: a

computed tomography evaluation of dentoskeletal effects. *The Angle Orthodontist*, 75, 548-57.

113. Weissheimer, A., de Menezes, L.M., Mezomo, M., Dias, D.M., de Lima, E.M., Rizzatto, S.M. (2011). Immediate effects of rapid maxillary expansion with Haas-type and hyrax-type expanders: a randomized clinical trial. *American journal of orthodontics and dentofacial orthopedics*, 140, 366-76

114. Pinto, F.M.P., Abi-Ramia, L.B.P., Stuani, A.S., Stuani, M.B.S., Artese, F. (2012). Vertical growth control during maxillary expansion using a bonded Hyrax appliance. *Dental Press Journal of Orthodontics*, 17, 101-07.

115. Wendling, L.K., McNamara Jr, J.A., Franchi, L., Baccetti, T. (2005). A prospective study of the short-term treatment effects of the acrylic-splint rapid maxillary expander combined with the lower Schwarz appliance. *The Angle Orthodontist*, 75, 7-14.

116. Rossi, M.d., Rossi, A.d., Abrão, J. (2011). Skeletal alterations associated with the use of bonded rapid maxillary expansion appliance. *Brazilian Dental Journal*, 22, 334-39.

117. Kılıç, N., Kiki, A., Oktay, H. (2008). A comparison of dentoalveolar inclination treated by two palatal expanders. *The European Journal of Orthodontics*, 30, 67-72.

118. Iseri, H., Solow, B. (1990). Growth displacement of the maxilla in girls studied by the implant method. *The European Journal of Orthodontics*, 12, 389-98.

119. Wertz, R., Dreskin, M. (1977). Midpalatal suture opening: a normative study. *American Journal of Orthodontics*, 71, 367-81.

120. Sari, Z., Uysal, T., Usumez, S., Basciftci, F.A. (2003). Rapid maxillary expansion. Is it better in the mixed or in the permanent dentition? *The Angle Orthodontist*, 73, 654-61.

121. Menon, S., Manerikar, R., Sinha, R. (2010). Surgical Management of Transverse Maxillary Deficiency in Adults. *Journal of maxillofacial and oral surgery*, 9, 241-46.

122. Küçükkeles, N., Ceylanoğlu, C. (2003). Changes in lip, cheek, and tongue pressures after rapid maxillary expansion using a diaphragm pressure transducer. *The Angle Orthodontist*, 73, 662-68.

123. Ekström, C., Henrikson, C.O., Jensen, R. (1977). Mineralization in the midpalatal suture after orthodontic expansion. *American Journal of Orthodontics*, 71, 449-55.

124. Handelman, C. (2011). Palatal expansion in adults: The nonsurgical approach. *American journal of orthodontics and dentofacial orthopedics*, 140, 462-68.

125. Ghoddousi, H., Edler, R., Haers, P., Wertheim, D., Greenhill, D. (2007). Comparison of three methods of facial measurement. *International journal of oral and maxillofacial surgery*, 36, 250-58.
126. Pai, B.C., Ko, E.W., Huang, C., Liou, E.J. (2005). Symmetry of the nose after presurgical nasoalveolar molding in infants with unilateral cleft lip and palate: a preliminary study. *The Cleft palate-craniofacial journal*, 42, 658-63.
127. Kusnoto, B., Evans, C.A. (2002). Reliability of a 3D surface laser scanner for orthodontic applications. *American journal of orthodontics and dentofacial orthopedics*, 122, 342-48.
128. Kau, C.H., Zhurov, A., Richmond, S., Bibb, R., Sugar, A., Knox, J. et al. (2006). The 3-dimensional construction of the average 11-year-old child face: a clinical evaluation and application. *Journal of oral and maxillofacial surgery*, 64, 1086-92.
129. Kau, C.H., Richmond, S. (2008). Three-dimensional analysis of facial morphology surface changes in untreated children from 12 to 14 years of age. *American journal of orthodontics and dentofacial orthopedics*, 134, 751-60.
130. Simanca, E., Morris, D., Zhao, L., Reisberg, D., Viana, G. (2011). Measuring progressive soft tissue change with nasoalveolar molding using a three-dimensional system. *Journal of Craniofacial Surgery*, 22, 1622-25.
131. Singh, G., Levy-Bercowski, D., Yanez, M., Santiago, P. (2007). Three-dimensional facial morphology following surgical repair of unilateral cleft lip and palate in patients after nasoalveolar molding. *Orthodontics & Craniofacial Research*, 10, 161-66.
132. Ismail, S., Moss, J., Hennessy, R. (2002). Three-dimensional assessment of the effects of extraction and nonextraction orthodontic treatment on the face. *American journal of orthodontics and dentofacial orthopedics*, 121, 244-56.
133. McDonagh, S., Moss, J., Goodwin, P., Lee, R. (2001). A prospective optical surface scanning and cephalometric assessment of the effect of functional appliances on the soft tissues. *The European Journal of Orthodontics*, 23, 115-26.
134. Hajeer, M.Y., Ayoub, A.F., Millett, D.T. (2004). Three-dimensional assessment of facial soft-tissue asymmetry before and after orthognathic surgery. *British Journal of Oral and Maxillofacial Surgery*, 42, 396-404.
135. Kau, C.H., Richmond, S., Incrapera, A., English, J., Xia, J.J. (2007). Three-dimensional surface acquisition systems for the study of facial morphology and their application to maxillofacial surgery. *The International Journal of Medical Robotics and Computer Assisted Surgery*, 3, 97-110.

136. Bush, K., Antonyshyn, O. (1996). Three-dimensional facial anthropometry using a laser surface scanner: validation of the technique. *Plastic Reconstructive Surgery*, 98, 226-35.
137. Primozic, J., Perinetti, G., Zhurov, A., Richmond, S., Ovsenik, M. (2012). Assessment of facial asymmetry in growing subjects with a three-dimensional laser scanning system. *Orthodontics and craniofacial research*, 15, 237-44.
138. Moss, J., Coombes, A., Linney, A., Campos, J. (1990). Methods of three dimensional analysis of patients with asymmetry of the face. *Proceedings of the Finnish Dental Society*, 87, 139-49.
139. Kau, C.H., Richmond, S., Zhurov, A.I., Knox, J., Chestnutt, I., Hartles, F. (2005). Reliability of measuring facial morphology with a 3-dimensional laser scanning system. *American journal of orthodontics and dentofacial orthopedics*, 128, 424-30.
140. Papadopoulos, M.A., Christou, P.K., Christou, P.K., Athanasiou, A.E., Boettcher, P., Zeilhofer, H.F. et al. (2002). Three-dimensional craniofacial reconstruction imaging. *Oral Surgery, Oral Medicine, Oral Pathology, Oral Radiology, and Endodontology*, 93, 382-93.
141. Mah, J.K., Danforth, R.A., Bumann, A., Hatcher, D. (2003). Radiation absorbed in maxillofacial imaging with a new dental computed tomography device. *Oral Surgery, Oral Medicine, Oral Pathology, Oral Radiology, and Endodontology*, 96, 508-13.
142. Sukovic, P. (2003). Cone beam computed tomography in craniofacial imaging. *Orthodontics & Craniofacial Research*, 6, 31-6.
143. Cevidanes, L.H.C., Motta, A., Proffit, W.R., Ackerman, J.L., Styner, M. (2010). Cranial base superimposition for 3-dimensional evaluation of soft-tissue changes. *American journal of orthodontics and dentofacial orthopedics*, 137, 120-29.
144. Fourie, Z., Damstra, J., Gerrits, P.O., Ren, Y. (2010). Accuracy and reliability of facial soft tissue depth measurements using cone beam computer tomography. *Forensic Science International*, 199, 9-14.
145. Porto, F., Gurgel, J.L., Russomano, T., Farinatti, P.D.T.V. (2010). Moiré topography: Characteristics and clinical application. *Gait & posture*, 32, 422-24.
146. Ohta, N., Okada, M., Sakuma, K., Ide, Y. (1982). A cross-sectional study of facial growth with the Moiré camera. *The Bulletin of Tokyo Dental College*, 23, 25.
147. Hajeer, M.Y., Ayoub, A.F., Millett, D., Bock, M., Siebert, J. (2002). Three-dimensional imaging in orthognathic surgery: the clinical application of a new method. *The International journal of adult orthodontics and orthognathic surgery*, 17, 318.

148. Tzou, C.-H.J., Frey, M. (2011). Evolution of 3D surface imaging systems in facial plastic surgery. *Facial plastic surgery clinics of North America*, 19, 591-602.
149. Sader, R., Zeilhofer, H.F., Horch, H.H., Krol, Z., Hoffmann, K.H., Michaelis, M. et al. (1997). Diagnostic possibilities of 3-dimensional imaging of ultrasound image data in mouth-, jaw- and facial surgery. *Biomedical Technology*, 42, 211-12.
150. Pavlicek, W., Geisinger, M., Castle, L., Borkowski, G.P., Meaney, T.F., Bream, B.L. et al. (1983). The effects of nuclear magnetic resonance on patients with cardiac pacemakers. *Radiology*, 147, 149-53.
151. Mehta, B.V., Rajani, S., Sinha, G. (1997). Comparison of image processing techniques (magnetic resonance imaging, computed tomography scan and ultrasound) for 3D modeling and analysis of the human bones. *Journal of Digital Imaging*, 10, 203-6.
152. Shellock, F.G. (1996). MR imaging and cervical fixation devices: evaluation of ferromagnetism, heating, and artifacts at 1.5 Tesla. *Magnetic resonance imaging*, 14, 1093-98.
153. Caruso, A.J., Stanhope, S.J., McGuire, D.A. (1989). A new technique for acquiring three-dimensional orofacial nonspeech movements. *Dysphagia*, 4, 127-32.
154. Trotman, C.A., Faraway, J.J. (2004). Modeling facial movement: I. A dynamic analysis of differences based on skeletal characteristics. *Journal of Oral Maxillofacial Surgery*, 62, 1372-79.
155. Trotman, C.A., Faraway, J.J., Phillips, C. (2005). Visual and statistical modeling of facial movement in patients with cleft lip and palate. *Cleft Palate Craniofacial Journal*, 42, 245-54.
156. Trotman, C.A., Faraway, J., Soltmann, R., Hartman, T., van Aalst, J. (2013). Facial soft tissue dynamics before and after primary lip repair. *Cleft Palate Craniofacial Journal*, 50, 315-22.
157. Lane, C., Harrell Jr, W. (2008). Completing the 3-dimensional picture. *American journal of orthodontics and dentofacial orthopedics*, 133, 612-20.
158. Thalmaan, D. (1944). Die Stereogrammetrie: ein diagnostisches Hilfsmittel in der, Kieferorthopaedie, 12, 115-19
159. Burke, P. H., Beard, L. F. H. (1967). Stereophotogrammetry of the face: A preliminary investigation into the accuracy of a simplified system evolved for contour mapping by photography. *American journal of orthodontics*, 53, 769-82.

160. Deacon, A., Anthony, A., Bhatia, S., Muller, J.-P. (1991). Evaluation of a CCD-based facial measurement system. *Informatics for Health and Social Care*, 16, 213-28.
161. Ras, F., Habets, L.L., van Ginkel, F.C., Prahl-Andersen, B. (1995). Method for quantifying facial asymmetry in three dimensions using stereophotogrammetry. *The Angle Orthodontist*, 65, 233-39.
162. Winder, R., Darvann, T.A., McKnight, W., Magee, J., Ramsay-Baggs, P. (2008). Technical validation of the Di3D stereophotogrammetry surface imaging system. *British Journal of Oral and Maxillofacial Surgery*, 46, 33-7.
163. Khambay, B., Nairn, N., Bell, A., Miller, J., Bowman, A., Ayoub, A. (2008). Validation and reproducibility of a high-resolution three-dimensional facial imaging system. *British Journal of Oral and Maxillofacial Surgery*, 46, 27-32.
164. de Menezes, M., Rosati, R., Ferrario, V.F., Sforza, C. (2010). Accuracy and reproducibility of a 3-dimensional stereophotogrammetric imaging system. *Journal of oral and maxillofacial surgery*, 68, 2129-35.
165. Aldridge, K., Boyadjiev, S.A., Capone, G.T., DeLeon, V.B., Richtsmeier, J.T. (2005). Precision and error of three-dimensional phenotypic measures acquired from 3dMD photogrammetric images. *American Journal of Medical Genetics*, 138, 247-53.
166. Lübbers, H.-T., Medinger, L., Kruse, A., Grätz, K.W., Matthews, F. (2010). Precision and accuracy of the 3dMD photogrammetric system in craniomaxillofacial application. *Journal of Craniofacial Surgery*, 21, 763-7.
167. Farkas, L.G. (1981). Anthropometry of the head and face in medicine.
168. Lione, R., Franchi, L., Cozza, P. (2012). Does rapid maxillary expansion induce adverse effects in growing subjects? *The Angle Orthodontist*, 83, 172-82.
169. Lagravère, M.O., Heo, G., Major, P.W., Flores-Mir, C. (2006). Meta-analysis of immediate changes with rapid maxillary expansion treatment. *Journal of the American Dental Association*, 137, 44-53.
170. Burke, P., Banks, P., Beard, L., Tee, J.E., Hughes, C. (1983). Stereophotographic measurement of change in facial soft tissue morphology following surgery. *British Journal of Oral Surgery*, 21, 237-45.
171. Savara, B.S. (1965). Applications of photogrammetry for quantitative study of tooth and face morphology. *American journal of physical anthropology*, 23, 427-34.
172. Moss, J., Linney, A., Grindrod, S., Arridge, S., Clifton, J. (1987). Three-dimensional visualization of the face and skull using computerized tomography and laser scanning techniques. *The European Journal of Orthodontics*, 9, 247-53.



173. Wisth, J. (1974). Soft tissue response to upper incisor retraction in boys. *Journal of Orthodontics*, 1, 199-204.
174. Finnöy, J., Wisth, P., Bøe, O. (1987). Changes in soft tissue profile during and after orthodontic treatment. *The European Journal of Orthodontics*, 9, 68-78.
175. Kasai, K. (1998). Soft tissue adaptability to hard tissues in facial profiles. *American journal of orthodontics and dentofacial orthopedics*, 113, 674-84.
176. Al-Sanea, R., Kusnoto, B., Evans, C. (2012) 3D Facial Soft Tissue Changes Due to Orthodontic Tooth Movement. INTECH Open Access Publisher
177. Gor, T., Kau, C.H., English, J.D., Lee, R.P., Borbely, P. (2010). Three-dimensional comparison of facial morphology in white populations in Budapest, Hungary, and Houston, Texas. *American journal of orthodontics and dentofacial orthopedics*, 137, 424-32.
178. Ahn, H.-W., Chang, Y.-J., Kim, K.-A., Joo, S.-H., Park, Y.-G., Park, K.-H. (2014). Measurement of three-dimensional perioral soft tissue changes in dentoalveolar protrusion patients after orthodontic treatment using a structured light scanner. *The Angle Orthodontist*, 84, 795-802.
179. Ludlow, J.B., Davies-Ludlow, L., Brooks, S., Howerton, W. (2014). Dosimetry of 3 CBCT devices for oral and maxillofacial radiology: CB Mercuray, NewTom 3G and i-CAT. *Oral Surgery, Oral Medicine, Oral Pathology, Oral Radiology, and Endodontology*, 106, 106-14
180. See, M.S., Roberts, C., Nduka, C. (2008). Age-and gravity-related changes in facial morphology: 3-dimensional analysis of facial morphology in mother-daughter pairs. *Journal of oral and maxillofacial surgery*, 66, 1410-16.
181. Meyer-Marcotty, P., Böhm, H., Linz, C., Kochel, J., Stellzig-Eisenhauer, A., Schweitzer, T. (2013). Three-dimensional analysis of cranial growth from 6 to 12 months of age. *The European Journal of Orthodontics*, doi:10.1093/ejo/cjt010
182. Solow, B., Tallgren, A. (1971). Natural head position in standing subjects. *Acta Odontologica*, 29, 591-607.
183. Weber, D.W., Fallis, D.W., Packer, M.D. (2013). Three-dimensional reproducibility of natural head position. *American journal of orthodontics and dentofacial orthopedics*, 143, 738-44.
184. Greenfield, B., Kraus, S., Lawrence, E., Wolf, S.L. (1989). The influence of cephalostatic ear rods on the positions of the head and neck during postural recordings. *American journal of orthodontics and dentofacial orthopedics*, 95, 312-18.

185. Burstone, C.J. (1967). Lip posture and its significance in treatment planning. *American Journal of Orthodontics*, 53, 262-84.
186. Adriaens, J., van Loon, B., Ingels, K.J., Berge, S.J., Maal, T.J. (2012). Three-dimensional stereophotogrammetric method of quantifying the effect of botulinum toxin type A injections on masseter hypertrophy. *Plastic Reconstructive Surgery*, 130, 376-8.
187. Maal, T.J., van Loon, B., Plooij, J.M., Rangel, F., Ettema, A.M., Borstlap, W.A. et al. (2010). Registration of 3-dimensional facial photographs for clinical use. *Journal of oral and maxillofacial surgery*, 68, 2391-401.
188. Hoefert, C.S., Bacher, M., Herberts, T., Krimmel, M., Reinert, S., Hoefert, S. et al. (2010). Implementing a superimposition and measurement model for 3D sagittal analysis of therapy-induced changes in facial soft tissue: a pilot study. *Journal of Orofacial Orthopedics/Fortschritte der Kieferorthopädie*, 71, 221-234.
189. Quintão, C., Helena, I., Brunharo, V., Menezes, R.C., Almeida, M.A. (2006). Soft tissue facial profile changes following functional appliance therapy. *The European Journal of Orthodontics*, 28, 35-41.
190. Chung, C.-H., Font, B. (2004). Skeletal and dental changes in the sagittal, vertical, and transverse dimensions after rapid palatal expansion. *American journal of orthodontics and dentofacial orthopedics*, 126, 569-75.
191. Farronato, G., Maspero, C., Esposito, L., Briguglio, E., Farronato, D., Giannini, L. (2011). Rapid maxillary expansion in growing patients. Hyrax versus transverse sagittal maxillary expander: a cephalometric investigation. *The European Journal of Orthodontics*, 33, 185-89.
192. Pangrazio-Kulbersh, V., Wine, P., Haughey, M., Pajtas, B., Kaczynski, R. (2011). Cone beam computed tomography evaluation of changes in the naso-maxillary complex associated with two types of maxillary expanders. *The Angle Orthodontist*, 82, 448-57.
193. Kim, K.B., Adams, D., Araújo, E.A., Behrents, R.G. (2012). Evaluation of immediate soft tissue changes after rapid maxillary expansion. *Dental Press Journal of Orthodontics*, 17, 157-64.
194. Subtelny, J.D. (1961). The soft tissue profile, growth and treatment changes. *The Angle Orthodontist*, 31, 105-22.

## **EKLER**

### **Ek.1. Özgeçmiş**

1987 yılında Kayseri’de doğdum. İlköğretim ve lise öğrenimimi Kayseri’de tamamladıktan sonra 2004 yılında Gazi Üniversitesi Diş Hekimliği Fakültesini kazandım. Aynı fakülteden 2009 yılında mezun oldum. 2010 yılında Bingöl Genç Devlet Hastanesine diş hekimi olarak atandım. 2010 yılı Eylül ayında İnönü Üniversitesi Diş Hekimliği Fakültesi Ortodonti Anabilim Dalında doktora öğrenimime başladım. 2012 yılında aynı bölüme araştırma görevlisi olarak atandım. Halen aynı bölümde araştırma görevlisi olarak görevimi sürdürmekteyim.

## Ek.2. Etik kurul onayı

### KLİNİK ARAŞTIRMALAR ETİK KURULU KARAR FORMU

ETİK KURUL BİLGİLERİ	ETİK KURULUN ADI	MALATYA KLİNİK ARAŞTIRMALAR ETİK KURULU
	AÇIK ADRESİ:	İnönü Üniversitesi Merkez Kampüsü, 44280, Malatya, Türkiye
	TELEFON	+90 422 341 06 60 / 1219
	FAKS	+90 422 341 00 36
	E-POSTA	inu.dhek@inonu.edu.tr

BAŞVURU BİLGİLERİ	ARAŞTIRMANIN AÇIK ADI	Farklı tipteki hızlı üst çene genişletme apareylerinin yüz yumuşak dokularına olan etkilerinin üç boyutlu yüz tarama yöntemi ile değerlendirilmesi			
	ARAŞTIRMA PROTOKOL KODU	2013/194			
	KOORDİNATÖR/SORUMLU ARAŞTIRMACI UNVANI/ADI/SOYADI	Yard.Doç. Dr. Ebubekir Toy			
	KOORDİNATÖR/SORUMLU ARAŞTIRMACININ UZMANLIK ALANI	İnönü Üniversitesi Diş Hekimliği Fakültesi Ortodonti AD			
	KOORDİNATÖR/SORUMLU ARAŞTIRMACININ BULUNDUĞU MERKEZ	MALATYA			
	DESTEKLEYİCİ				
	DESTEKLEYİCİNİN YASAL TEMSİLCİSİ				
	ARAŞTIRMANIN FAZİ VE TÜRÜ	FAZ 1	<input type="checkbox"/>		
		FAZ 2	<input type="checkbox"/>		
		FAZ 3	<input type="checkbox"/>		
FAZ 4		<input type="checkbox"/>			
Gözlemsel ilaç çalışması		<input type="checkbox"/>			
İlaç dışı klinik araştırma		<input type="checkbox"/>			
	Diğer ise belirtiniz				
ARAŞTIRMAYA KATILAN MERKEZLER	TEK MERKEZ <input type="checkbox"/>	ÇOK MERKEZLİ <input type="checkbox"/>	ULUSAL <input type="checkbox"/>	ULUSLARARASI <input type="checkbox"/>	

KLİNİK ARAŞTIRMALAR ETİK KURULU KARAR FORMU

DEĞERLENDİRİLEN BELGELER	<b>Belge Adı</b>	<b>Tarihi</b>	<b>Versiyon Numarası</b>	<b>Dili</b>
	ARAŞTIRMA PROTOKOLÜ			Türkçe <input type="checkbox"/> İngilizce <input type="checkbox"/> Diğer <input type="checkbox"/>
	BİLGİLENDİRİLMİŞ GÖNÜLLÜ OLUR FORMU			Türkçe <input type="checkbox"/> İngilizce <input type="checkbox"/> Diğer <input type="checkbox"/>
	OLGU RAPOR FORMU			Türkçe <input type="checkbox"/> İngilizce <input type="checkbox"/> Diğer <input type="checkbox"/>
	ARAŞTIRMA BROŞÜRÜ			Türkçe <input type="checkbox"/> İngilizce <input type="checkbox"/> Diğer <input type="checkbox"/>
DEĞERLENDİRİLEN DİĞER BELGELER	<b>Belge Adı</b>	<b>Açıklama</b>		
	SİGORTA	<input type="checkbox"/>		
	ARAŞTIRMA BÜTÇESİ	<input type="checkbox"/>		
	BIYOLOJİK MATERYEL TRANSFER FORMU	<input type="checkbox"/>		
	ILAN	<input type="checkbox"/>		
	YILLIK BİLDİRİM	<input type="checkbox"/>		
	SONUÇ RAPORU	<input type="checkbox"/>		
	GÜVENLİLİK BİLDİRİMLERİ	<input type="checkbox"/>		
DİĞER:	<input type="checkbox"/>			
KARAR BİLGİLERİ	<b>Karar No:</b> 2013/193	<b>Tarih:</b> 04.12.2013		
	Yukarıda bilgileri verilen başvuru dosyası ile ilgili belgeler araştırmanın/çalışmanın gerekçe, amaç, yaklaşım ve yöntemleri dikkate alınarak incelenmiş ve uygun bulunmuş olup araştırmanın/çalışmanın başvuru dosyasında belirtilen merkezlerde gerçekleştirilmesinde etik ve bilimsel sakınca bulunmadığına toplantıya katılan etik kurul üye tam sayısının salt çoğunluğu ile karar verilmiştir. Klinik Araştırmalar Hakkında Yönetmelik kapsamında yer alan araştırmalar/çalışmalar için Türkiye İlaç ve Tıbbi Cihaz Kurumu'ndan izin alınması gerekmektedir.			

KLİNİK ARAŞTIRMALAR ETİK KURULU	
<b>ETİK KURULUN ÇALIŞMA ESASI</b>	Klinik Araştırmalar Hakkında Yönetmelik, İyi Klinik Uygulamaları Kılavuzu
<b>BAŞKANIN UNVANI / ADI / SOYADI:</b>	Prof. Dr. Rıfat KARLIDAĞ
<b>ARAŞTIRMANIN AÇIK ADI</b>	Farklı tipteki hızlı üst çene genişletme apareylerinin yüz yumuşak dokularına olan etkilerinin üç boyutlu yüz tarama yöntemi ile değerlendirilmesi

Unvanı/Adı/Soyadı	Uzmanlık Alanı	Kurumu	Cinsiyet		Araştırma ile ilişki		Katılım *		İmza
			E <input checked="" type="checkbox"/>	K <input type="checkbox"/>	E <input type="checkbox"/>	H <input type="checkbox"/>	E <input type="checkbox"/>	H <input type="checkbox"/>	
Prof. Dr. Rıfat KARLIDAĞ	Psikiyatri	İnönü Üniversitesi Tıp Fakültesi	E <input checked="" type="checkbox"/>	K <input type="checkbox"/>	E <input type="checkbox"/>	H <input type="checkbox"/>	E <input type="checkbox"/>	H <input type="checkbox"/>	
Prof. Dr. Metin GENÇ	Halk Sağlığı	İnönü Üniversitesi Tıp Fakültesi	E <input checked="" type="checkbox"/>	K <input type="checkbox"/>	E <input type="checkbox"/>	H <input type="checkbox"/>	E <input type="checkbox"/>	H <input type="checkbox"/>	
Prof. Dr. Saim YOĞLU	Biyoistatistik	İnönü Üniversitesi Tıp Fakültesi	E <input checked="" type="checkbox"/>	K <input type="checkbox"/>	E <input type="checkbox"/>	H <input type="checkbox"/>	E <input type="checkbox"/>	H <input type="checkbox"/>	
Prof. Dr. Türkan TOĞAL	Anesteziyoloji ve Rea.	İnönü Üniversitesi Tıp Fakültesi	E <input type="checkbox"/>	K <input checked="" type="checkbox"/>	E <input type="checkbox"/>	H <input type="checkbox"/>	E <input type="checkbox"/>	H <input type="checkbox"/>	
Doç. Dr. Ahmet KARADAĞ	Çocuk Sağlığı ve Hast.	İnönü Üniversitesi Tıp Fakültesi	E <input checked="" type="checkbox"/>	K <input type="checkbox"/>	E <input type="checkbox"/>	H <input type="checkbox"/>	E <input type="checkbox"/>	H <input type="checkbox"/>	
Doç. Dr. Alaadin POLAT	Fizyoloji	İnönü Üniversitesi Tıp Fakültesi	E <input checked="" type="checkbox"/>	K <input type="checkbox"/>	E <input type="checkbox"/>	H <input type="checkbox"/>	E <input type="checkbox"/>	H <input type="checkbox"/>	
Doç. Dr. H.Birgül CUMURCU	Psikiyatri	İnönü Üniversitesi Tıp Fakültesi	E <input type="checkbox"/>	K <input checked="" type="checkbox"/>	E <input type="checkbox"/>	H <input type="checkbox"/>	E <input type="checkbox"/>	H <input type="checkbox"/>	

KLİNİK ARAŞTIRMALAR ETİK KURULU KARAR FORMU

Doç. Dr. Yusuf YAKUPOĞULLARI	Tıbbi Mikrobiyoloji	İnönü Üniversitesi Tıp Fakültesi	E <input checked="" type="checkbox"/>	K <input type="checkbox"/>	E <input type="checkbox"/>	H <input type="checkbox"/>	E <input type="checkbox"/>	H <input type="checkbox"/>	
Doç. Dr. Seda TAŞDEMİR	Tıbbi Farmakoloji	İnönü Üniversitesi Tıp Fakültesi	E <input type="checkbox"/>	K <input checked="" type="checkbox"/>	E <input type="checkbox"/>	H <input type="checkbox"/>	E <input type="checkbox"/>	H <input type="checkbox"/>	
Yrd. Doç. Dr. Mehmet KARATAŞ	Tıp Tarihi ve Etik	İnönü Üniversitesi Tıp Fakültesi	E <input checked="" type="checkbox"/>	K <input type="checkbox"/>	E <input type="checkbox"/>	H <input type="checkbox"/>	E <input type="checkbox"/>	H <input type="checkbox"/>	
Yrd. Doç. Dr. Nestihan ŞİMŞEK	Diş Hekimliği	İnönü Üniversitesi Diş Hekimliği Fakültesi	E <input type="checkbox"/>	K <input checked="" type="checkbox"/>	E <input type="checkbox"/>	H <input checked="" type="checkbox"/>	E <input checked="" type="checkbox"/>	H <input type="checkbox"/>	
Uzm. Dr. Ömer Murat AYDIN	Nükleer Tıp Uzmanı	Malatya Devlet Hastanesi	E <input checked="" type="checkbox"/>	K <input type="checkbox"/>	E <input type="checkbox"/>	H <input type="checkbox"/>	E <input type="checkbox"/>	H <input type="checkbox"/>	
Metin TAY	Eczacı	Serbest Eczacı	E <input checked="" type="checkbox"/>	K <input type="checkbox"/>	E <input type="checkbox"/>	H <input type="checkbox"/>	E <input type="checkbox"/>	H <input type="checkbox"/>	
Zafer ERGÜZEL	Hukuk	İnönü Üniversitesi	E <input checked="" type="checkbox"/>	K <input type="checkbox"/>	E <input type="checkbox"/>	H <input type="checkbox"/>	E <input type="checkbox"/>	H <input type="checkbox"/>	
Hasan KONAN	Sivil Üye	Zaloğlu Ltd. Şti.	E <input checked="" type="checkbox"/>	K <input type="checkbox"/>	E <input type="checkbox"/>	H <input type="checkbox"/>	E <input checked="" type="checkbox"/>	H <input type="checkbox"/>	

\*:Toplantıda Bulunma

### Ek.3. Etik kurul düzeltme onayı


MALATYA  
KLİNİK ARAŞTIRMALAR  
ETİK KURUL BAŞKANLIĞI

Sayı: 14584264/82  
Konu:2013/194 no.lu çalışma

15/04/2015

Sayın;  
Yard.Doç. Dr. Ebubekir Toy  
İnönü Üniversitesi Diş Hekimliği Fakültesi Ortodonti AD

2013/194 Protokol no.lu "Farklı tipteki hızlı üst çene genişletme apearelerinin yüz yumuşak dokularına olan etkilerinin üç boyutlu yüz tarama yöntemi ile değerlendirilmesi" isimli çalışmanın başlığının "Farklı tipteki hızlı üst çene genişletme apearelerinin yüz yumuşak dokularına olan etkilerinin üç boyutlu yüz görüntüleme yöntemi ile değerlendirilmesi" şeklinde değiştirilmesi Etik Kurul tarafından incelenmiş ve uygun bulunmuştur.

  
Prof. Dr Rifat KARLIDAĞ  
Etik Kurul Başkanı