

**T.C.**  
**İNÖNÜ ÜNİVERSİTESİ**  
**SAĞLIK BİLİMLERİ ENSTİTÜSÜ**

**STRONTIUM RANELAT'IN SUTURAL  
KEMİK FORMASYONU ÜZERİNE ETKİSİ**

**DOKTORA TEZİ**

**Orhan Hakkı KARATAŞ**  
**ORTODONTİ ANABİLİM DALI**

**DANIŞMAN**  
**Yrd. Doç Dr. Ebubekir TOY**

**MALATYA-2014**

**T.C.**  
**İNÖNÜ ÜNİVERSİTESİ**  
**SAĞLIK BİLİMLERİ ENSTİTÜSÜ**

**STRONTIUM RANELAT'IN SUTURAL  
KEMİK FORMASYONU ÜZERİNE ETKİSİ**

**Orhan Hakkı KARATAŞ**

**Danışman Öğretim Üyesi : Yrd. Doç Dr. Ebubekir TOY**

**Ortak Tez Danışmanı : Prof. Dr. Abdullah DEMİR**

**Bu araştırma İnönü Üniversitesi Bilimsel Araştırma Projeleri Birimi tarafından  
2012/129 proje numarası ile desteklenmiştir.**

**MALATYA-2014**

Sağlık Bilimleri Enstitüsü Müdürlüğü'ne

Bu çalışma jürimiz tarafından Ortodonti Doktora Tezi olarak kabul edilmiştir.

İmza

Jüri Başkanı

Prof. Dr. Abdulvahit ERDEM  
Atatürk Üniversitesi



Üye

Prof. Dr. Sıddık MALKOÇ  
İnönü Üniversitesi



Ortak Tez Danışmanı

Prof. Dr. Abdullah DEMİR  
Mevlana Üniversitesi



Üye

Prof. Dr. İsmail CEYLAN  
Atatürk Üniversitesi



Danışman

Yrd. Doç. Dr. Ebubekir TOY  
İnönü Üniversitesi



ONAY :

Bu tez, İnönü Üniversitesi Lisansüstü Eğitim-Öğretim Yönetmeliği'nin ilgili maddeleri uyarınca yukarıdaki jüri üyeleri tarafından uygun görülmüş ve Enstitü Yönetim Kurulu ...../..../ 20.... tarih ve 20.....sayılı kararıyla kabul edilmiştir.

Prof. Dr. Yaşar BAYINDIR  
Enstitü Müdürü

## TEŞEKKÜR

Ortodonti doktora ve klinik eğitimimde, bütün akademik faaliyetlerimde ve tezimin hazırlanmasında değerli bilgilerini, tecrübelerini, zamanını ve desteğini benden esirgemeyen saygıdeğer hocam ve tez danışmanım İnönü Üniversitesi Dış Hekimliği Fakültesi öğretim üyesi Yrd. Doç. Dr. Ebubekir TOY'a ve doktora eğitimimdeki değerli katkılarından dolayı 2. danışmanım Selçuk Üniversitesi Dış Hekimliği Fakültesi öğretim üyesi Prof. Dr. Abdullah DEMİR'e;

İstatistiksel yöntem ve analizlerin belirlenmesinde değerli katkılarından dolayı İnönü Üniversitesi Tıp Fakültesi Biyoistatistik Anabilim Dalı öğretim üyesi Prof. Dr. Saim YOLOĞLU'na;

Ortodonti eğitimim süresince pratik ve teorik olarak katkıda bulunan tecrübe ve deneyimlerini benimle paylaşan Anabilim Dalımızda görev yapmış olan ve görev yapmakta olan değerli tüm öğretim üyelerine, birlikte çalıştığım araştırma görevlisi arkadaşlarıma;

Deneyin gerçekleştirilmesi aşamasında bana yardımcı olan arkadaşım Arş. Gör. Dt. Sedat ALTINDIŞ'e;

Histolojik ve immünohistokimyasal kesitlerin hazırlanması ve değerlendirilmesinde emeğini esirgemeyen Doç. Dr. Hatice TOY'a ve Arş. Gör. Sümeyye KOZACIOĞLU'na;

Tüm eğitim yaşamım boyunca maddi ve manevi desteklerini benden esirgemeyen ve benim bu günlere gelmemi sağlayan kıymetli annem Ayşe KARATAŞ, babam Necmi KARATAŞ ve kardeşlerim Sena Nur KARATAŞ, Seval Seden KARATAŞ, Mehtap KARATAŞ TAŞTAN ve Meltem KARATAŞ AKSOY'a;

Ve her zaman yanımda olan sevgili nişanlım Rabia Merve ÇELİK'e;

*Sonsuz teşekkürlerimi sunarım...*

## ÖZET

Rapid maksiller ekspansiyon (RME), sık rastlanan ortodontik anomalilerinden olan transversal yönde iskeletsel üst çene darlığının tedavisinde kullanılır. Bu yöntem ile sutura palatina media açılarak posterior dentisyonun genişliğinde artış elde edilir. Ekspansiyon sonrasında midpalatal suturada aktif kemik organizasyonu gerçekleşir. RMEsonucunda sağlanan değişikliklerin kalıcı olabilmesi için pekiştirme yapılmasına ihtiyaç vardır. Yeni kemiğin kalsifikasyonu için beklenen uzun pekiştirme periyodu tedavi süresini uzatmakta ve hastaların tedaviden sıkılmalarına neden olmaktadır. Çalışmamızın amacı, sistemik olarak uygulanan Strontium ranelat'ın ekspansiyon sonrasında rat midpalatal suturasındaki kemik formasyonu üzerine olan etkilerini histolojik ve immünohistokimyasal olarak araştırmaktır.

Çalışmamızda 24 adet Wistar ratı kullanılmıştır. Ratlar rastgele seçilerek deney ve kontrol grubu olmak üzere 2 eşit gruba ayrıldıktan sonra, heriki gruba 5 günlük ekspansiyon işlemi gerçekleştirilmiş ve sonrasında denekler 7 gün retansiyon döneminde bekletilmiştir. Deney grubuna retansiyon periyodunda oral gavaj yoluyla 625 mg/kg/gün Strontium ranelat verilmiştir. Retansiyon sonrasında ratlar histolojik ve immünohistokimyasal değerlendirme için kurban edilmiştir.

Retansiyon dönemi sonrasında elde edilen histolojik bulgulara göre Strontium ranelat, uygulanan grupta osteoblastik aktivitenin ve kan damarları genişliğinin istatistiksel olarak daha fazla arttığı ( $p<0,05$ ) ve deney grubunda kontrol grubuna göre kemikleşmenin daha iyi olduğu izlenmiştir. Osteonectin, osteocalcin, VEGF ve TGF- $\beta$  antikorları ile yapılan indirek immünohistokimyasal boyamaların değerlendirilmesinde, osteoblastlardaki immünoaktivitenin deney grubunda istatistiksel olarak önemli derecede arttığı bulunmuştur ( $p<0,05$ ).

Çalışmamızdan elde edilen bulgulara göre, Strontium ranelat'ın yeni kemik yapımını stimüle ederek ekspansiyon bölgesinde daha hızlı kemik oluşumuna katkıda bulunduğu sonucunu çıkarabiliriz. Böylece, ekspansiyon sonrası sistemik Strontium ranelat uygulaması ile retansiyon süresinin kısaltılabileceği ve oluşacak relapsın

azaltılabileceđi düşünölmektedir.

**Anahtar Kelimeler:** Ekspansiyon, retansiyon, relaps, Strontium ranelat.

**ABSTRACT****THE EFFECT OF STRONTIUM RANELAT ON SUTURAL BONE  
FORMATION**

Rapid maxillary expansion is performed to correct skeletal transversal deficiency of the upper jaw, which are frequently encountered in orthodontic anomalies. With this application, the sutura palatina media opens and increase in the width of the posterior dentition is obtained. Then, active bone formation occurs on the midpalatal sutura. After the expansion, retention is needed to maintain the achieved results. The long retention period waited for the new bone formation lengthens the treatment time and makes the patients get bored of the treatment. The aim of this study was to evaluate the effects of systemically applied Strontium ranelate in osteoblastic bone formation on midpalatal sutures of rats after the expansion using histological and immunohistochemical tests.

In this study, 24 Wistar rats were used. Rats were randomly divided into two equal groups as an experimental and control groups, 5-day expansion in both groups was applied, and the rats were kept for 7-day retention period. 625mg/kg/day Strontium ranelat diluted with saline solution was given to the experimental group orally during the retention period. After the retention, all rats were sacrificed for histological and immunohistochemical assessments.

According to the histological findings, the osteoblastic activity and the width of the blood vessels were found to be statistically increased in the Strontium ranelate group compared to the control group ( $p < 0,05$ ). The ossification was also observed better in the experimental group. In the evaluation of immunohistochemical staining performed with osteonectin, osteocalcin, VEGF and TGF- $\beta$  antibodies, more statistically significant immunoreactivity was observed in the experimental group ( $p < 0,05$ ).

As a result of our study, it may be concluded that Strontium ranelate contributed

faster osteogenesis in the expansion region by stimulating bone formation. In this way, the retention period can be shortened and the relaps can be reduced by applying Strontium ranelat after the expansion.

**Key Words:** Expansion, retention, relapse, Strontium ranelat.



## İÇİNDEKİLER

	Sayfa No
<b>ONAY SAYFASI.....</b>	<b>iii</b>
<b>TEŞEKKÜR .....</b>	<b>iv</b>
<b>ÖZET.....</b>	<b>v</b>
<b>ABSTRACT .....</b>	<b>vii</b>
<b>İÇİNDEKİLER .....</b>	<b>ix</b>
<b>SİMGELER VE KISALTMALAR DİZİNİ .....</b>	<b>xii</b>
<b>ŞEKİLLER DİZİNİ .....</b>	<b>xiii</b>
<b>TABLolar DİZİNİ .....</b>	<b>xv</b>
<b>1. GİRİŞ .....</b>	<b>1</b>
<b>2. GENEL BİLGİLER.....</b>	<b>4</b>
2.1. Maloklüzyonlar .....	4
2.2. Maksiller Darlığın Etiyolojisi .....	5
2.3. Rapid Maksiller Ekspansiyon (RME).....	8
2.3.1. RME'nin Etkileri.....	14
2.3.1.1. Maksiller Komplekse Etkisi ve Sutural Ayrılma .....	14
2.3.1.2. Maksillaya Etkisi .....	17
2.3.1.3. Mandibulaya Etkisi .....	18
2.3.1.4. RME'nin Komşu Fasiyal Yapılara Etkisi .....	19
2.3.2. RME Endikasyonları .....	19
2.3.3. RME Kontrendikasyonları .....	20
2.3.4. RME'de Vida Çevirme Programı .....	20
2.3.5. RME'de Üst Çene Genişletme Miktarının Belirlenmesi .....	21
2.3.6. Üst Çene Genişletme Apeyleri.....	21
2.3.7. RME'de Yaş Faktörü .....	23
2.3.8. RME'de Retansiyon ve Relaps .....	25
2.4. Kemik Dokusu ve Histolojisi.....	27
2.4.1. Kemiğin Gerilme ve Sıkışma Direnci .....	28

2.4.2.	Kemiğin Hücreleri.....	29
2.4.2.1.	Osteoblastlar .....	29
2.4.2.2.	Osteositler .....	30
2.4.2.3.	Osteoklastlar .....	30
2.5.	Kemikleşme .....	32
2.5.1.	Endokondral Kemikleşme.....	32
2.5.2.	İntramembranöz Kemikleşme .....	33
2.5.2.1.	Suturalarda Kemikleşme.....	34
2.5.2.2.	Ekspansiyon Kuvveti Uygulaması Sonrasında Suturada Kemik Oluşumu.....	35
2.6.	Strontium Ranelat .....	35
2.6.1.	Etki mekanizması.....	36
2.6.2.	Strontium Ranelatla Yapılan Hayvan Çalışmaları .....	38
2.6.3.	Strontium Ranelat'ın İn Vitro Kemik Formasyonu ve Kemik Rezorpsiyonu Üzerine Etkileri.....	39
2.6.4.	Strontium Ranelat'ın Kemik Metabolizması Üzerine Etkileri.....	40
2.6.5.	Farmakokinetik Özellikleri .....	42
2.6.6.	Doz ve Verilim.....	43
2.6.7.	Yan Etkileri ve Güvenilirliği.....	43
2.6.8.	Kontrendikasyonlar .....	45
<b>3.</b>	<b>GEREÇ VE YÖNTEM.....</b>	<b>46</b>
3.1.	Çalışmada kullanılan malzemeler .....	47
3.1.1.	Araştırmanın Deney Safhasında Kullanılan Malzemeler.....	47
3.1.2.	Araştırmada Kullanılan Farmakolojik Ajanlar.....	48
3.2.	Çalışma Gruplarının Tanımlanması.....	48
3.3.	Ekspansiyon Aygıtı ve Uygulama Şekli .....	49
3.4.	DeneySEL Yöntem.....	50
3.5.	Uygulama Sonrası Bakım ve Latent Dönem .....	52
3.6.	Aktivasyon ve Retansiyon Dönemi .....	53
3.7.	Değerlendirme Yöntemleri .....	54
3.7.1.	Ratlar ve Uygulanan Apareyle İlgili Değerlendirmeler .....	54
3.7.2.	Histolojik ve İmmünohistokimyasal Değerlendirme .....	54

3.7.3. İstatistiksel Yöntem.....	61
<b>4. BULGULAR.....</b>	<b>62</b>
4.1. Klinik Bulgular .....	62
4.2. Ekspansiyon miktarının değerlendirilmesi .....	65
4.2.1. Grup İçi Değerlendirme .....	65
4.2.2. Gruplararası Değerlendirme.....	65
4.3. Histolojik Bulgular .....	66
<b>5. TARTIŞMA.....</b>	<b>88</b>
<b>6. SONUÇ ve ÖNERİLER.....</b>	<b>99</b>
<b>7. KAYNAKLAR .....</b>	<b>100</b>
<b>EK.....</b>	<b>118</b>
<b>ÖZGEÇMİŞ.....</b>	<b>119</b>

**SİMGELER VE KISALTMALAR DİZİNİ**

RME: Rapid Maksiller Ekspansiyon

TME: Tempero Mandibular Eklem

TGF: Transforming Growth Factor

DDY: Dudak damak yarığı

DABA: Dual Action Bone Agent

RANKL: Reseptor Activator of Nuclear factor Kappa B Ligand

SME: Slow Maxillary Expansion

SARME: Surgical Asissted Rapid Maxillary Expansion

N: Newton

VEGF: Vascular Endothelial Growth Factor

TROPOS: Treatment of Peripheral Osteoporosis

SOTI: Spinal Osteoporosis Therapeutic Intervention

COX: Siklooksijenaz- Cyclooxygenase

PEG2: Prostaglandin E2

ALP: Alkalen Fosfataz- Alkaline Phosphatase

EDTA: Ethylenediaminotetra-Acetic Acid

DAB: Di Amino Benzidine

PBS: Phosphate Buffer Saline

IgG: Immün Globulin G

HE: Hematoksilen Eozin

SPSS: Statistical Package for the Social Sciences

X: Ortalama

SS: Standart Sapma

ECGF: Endothelial Cell Growth Factor

CaSR: Kalsiyum Duyarlı Reseptör

Ga-Al-As: Gallium Aluminum-Arsenide

ZA: Zoledronik Asit

VTE: Venöz tromboemboli

MAPK: Mitojen ile aktive edilen protein kinaz

**ŞEKİLLER DİZİNİ****Sayfa No**

<b>Şekil 2.1.</b> Strontium Ranelat'ın kimyasal yapısı.....	36
<b>Şekil 3.1.</b> Ratların kilolarının ölçüldüğü tartı aleti. ....	47
<b>Şekil 3.2.</b> Dışçap mikrometresi.....	47
<b>Şekil 3.3.</b> Çalışmada kullanılan ekspansiyon zembereği. ....	50
<b>Şekil 3.4.</b> Ratlarda dişlerin görünümü. ....	51
<b>Şekil 3.5.</b> Retansiyon oluklarının açıldıktan sonra dişlerin görünümü.....	51
<b>Şekil 3.6.</b> Ekspansiyon apareyinin ligatür teli yardımıyla keser dişleri üzerinde açılan yive uygulanmış halinin ve suturadaki açılmanın görüntüsü. ....	52
<b>Şekil 3.7.</b> Çalışmada kullanılan Strontium ranelat.....	54
<b>Şekil 3.8.</b> Rat maksillasının dekalsifikasyon sonrası görüntüsü. ....	55
<b>Şekil 3.9.</b> Parafine gömülecek çalışma bölgesinin maksilladan çıkarılması. ....	55
<b>Şekil 4.1.</b> Gruplar arasındaki zamana göre gözlenen ağırlık değişimleri .....	63
<b>Şekil 4.2.</b> Gruplar arasındaki deneysel aşamalara göre iki keserin distal kenarları arası mesafesinin değişimi. ....	64
<b>Şekil 4.3.</b> Deney Grubu'ndan elde edilen midpalatal sutura mikrografları X2lik büyütme. Boya:H.E. ....	72
<b>Şekil 4.4.</b> Deney Grubu'ndan elde edilen midpalatal sutura mikrografları X4lük büyütme. Boya:H.E. ....	73
<b>Şekil 4.5.</b> Deney Grubu'ndan elde edilen midpalatal sutura mikrografları X10lik büyütme. Boya:H.E. ....	74
<b>Şekil 4.6.</b> Deney Grubu'ndan elde edilen midpalatal sutura mikrografları X20lik büyütme. Boya:H.E. ....	75
<b>Şekil 4.7.</b> Deney Grubu'ndan elde edilen midpalatal sutura mikrografları X40lik büyütme. Boya:H.E. ....	76
<b>Şekil 4.8.</b> Deney Grubu'ndan elde edilen midpalatal sutura örneklerinin mikrografları.....	77
<b>Şekil 4.9.</b> Deney Grubu'ndan elde edilen midpalatal sutura örneklerinin immünohistokimyasal boyalı mikrografları.....	78
<b>Şekil 4.10.</b> Kontrol Grubu'ndan elde edilen midpalatal sutura mikrografları X2 lik büyütme. Boya:H.E.....	79

<b>Şekil 4.11.</b> Kontrol Grubu'ndan elde edilen midpalatal sutura mikrografları X4 lük büyütme. Boya:H.E.....	80
<b>Şekil 4.12.</b> Kontrol Grubu'ndan elde edilen midpalatal sutura mikrografları X10 lik büyütme. Boya:H.E.....	81
<b>Şekil 4.13.</b> Kontrol Grubu'ndan elde edilen midpalatal sutura mikrografları X20 lik büyütme. Boya:H.E.....	82
<b>Şekil 4.14.</b> Kontrol Grubu'ndan elde edilen midpalatal sutura mikrografları X40 lik büyütme. Boya:H.E.....	83
<b>Şekil 4.15.</b> Kontrol Grubu'ndan elde edilen midpalatal sutura örneklerinin mikrografları. ....	84
<b>Şekil 4.16.</b> Kontrol Grubu'ndan elde edilen midpalatal sutura örneklerinin immünohistokimyasal boyalı mikrografları.....	85
<b>Şekil 4.17.</b> Gruplardan elde edilen midpalatal sutura örneklerinin osteocalcin primer antikoru ile indirek immünohistokimyasal yöntemle boyanmış mikrografları. ....	86
<b>Şekil 4.18.</b> Gruplardan elde edilen midpalatal sutura örneklerinin osteonectin primer antikoru ile indirek immünohistokimyasal yöntemle boyanmış mikrografları. ....	86
<b>Şekil 4.19.</b> Gruplardan elde edilen midpalatal sutura örneklerinin VEGF primer antikoru ile indirek immünohistokimyasal yöntemle boyanmış mikrografları.....	87
<b>Şekil 4.20.</b> Gruplardan elde edilen midpalatal sutura örneklerinin TGF- $\beta$ primer antikoru ile indirek immünohistokimyasal yöntemle boyanmış mikrografları.....	87

<b>TABLolar DİZİNİ</b>	<b>Sayfa No</b>
<b>Tablo 2.1.</b> Strontium Ranelat ve Plasebo gruplarında görülen yan etki oranları...43	
<b>Tablo 3.1.</b> Parafin takip protolü.....58	
<b>Tablo 3.2.</b> Hematoksilen-Eozin boyama protolü.....59	
<b>Tablo 3.3.</b> İndirek-İmmünoperoksidaz yöntemle immunhistokimya boyama protolü. ....60	
<b>Tablo 4.1.</b> Grupların çalışma başındaki ve sonundaki vücut ağırlıkları.....63	
<b>Tablo 4.2.</b> Başlangıç (T0), ekspansiyon periyodu sonrası (T1) ve retansiyon periyodu (T2) sonrasında gruplara ait iki kesicinin distal kenar mesafeleri ölçüm değeri.....66	
<b>Tablo 4.3.</b> Histolojik değerlendirme.....67	
<b>Tablo 4.4.</b> İmmünohistokimyasal değerlendirme (Osteonektin ve Osteokalsin) ..68	
<b>Tablo 4.5.</b> İmmünohistokimyasal değerlendirme (VEGF ve TGF-β).....69	
<b>Tablo 4.6.</b> Histolojik değeri.....71	
<b>Tablo 4.7.</b> İmmünohistokimyasal değeri.....71	

## 1. GİRİŞ

Ortodonti, dişlerin, dentofasiyal ve orofasiyal sert ve yumuşak dokuların gelişimsel, pozisyonel ve patolojik anomalileriyle ilgilenen bir bilim dalıdır (1).

Maksiller darlık ortodontistlerin çok sık karşılaştığı, fonksiyonel ve estetik problemlere yol açan bir maloklüzyon türüdür. Rapid maksiller ekspansiyon (hızlı üst çene genişletmesi - RME), üst çene darlığını tedavi etmek için kullanılan bir tedavi yöntemidir (2).

RME uygulaması ile sutura palatina media tamir hızının üzerinde açılarak posterior dişlerin genişliğinin artırılması sağlanır ve bunu midpalatal suturadaki aktif kemik formasyonu takip eder. Bu işlemin etkileri yalnızca maksilla ile sınırlı değildir. Maksilla, kraniyofasiyal yapıdaki 10 farklı kemikle bağlantılıdır. Bundan dolayı hızlı üst çene genişletmesi; maksilla, mandibula, oronasal kavite, farenjiyal yapılar, Temporo Mandibular Eklem (TME), orta kulak, sfenoid kemiğin pterigoid çıkıntılarına doğrudan ya da dolaylı olarak etki etmektedir (3). Üst birinci azılar arası mesafede elde edilen artış pekiştirme dönemi uzun tutulmadığı takdirde nüksle sonuçlanır. Başka bir deyişle genişlemiş üst çene eski formuna geri dönme eğilimindedir (4). Bu geri dönüşün boyutu % 90'lara kadar varabilmektedir (5). Wertz ve Dreskin (6), 8-29 yaş arasındaki bireylerde hızlı üst çene genişletmesi ile azı dişler arasında ortalama 6,5 mm artış olduğunu, stabilizasyon ve retansiyon döneminde bu artışın % 30'unun geriye döndüğünü, ayrıca daha yaşlı hastalarda intermolar mesafedeki relaps oranının % 75'e kadar çıktığını belirtmişlerdir. Genişlemiş olan suturanın erken dönem geri dönüşünü engellemek için uzun süreli pekiştirme gerekli olmaktadır. Olabilecek geri dönüşün nedenleri olarak yetersiz alveolar kemik remodelingi, palatal bağ dokularının gerilimi, diğer yüz kemiklerine bağlı suturalarda rejenarasyon ve ağız kas fonksiyonlarının kalıcı olmaması sayılabilir (7).



Güncel ortodonti pratiğinde, gerek dişsel gerekse iskeletsel seviyedeki düzensizliklerin tedavisinde, tedavi süresinin kısaltılması ve elde edilen durumun devamlılığının sağlanması ve aynı zamanda meydana gelebilecek nüksün engellenmesi amaçlanmaktadır. Yapılan çalışmalar, hasta ve hekimin konforu yanı sıra en hızlı, en etkili ve en uygun tedavi yöntemini uygulamaya, geri dönüşü engellemeye ve stabiliteyi sağlamaya yöneliktir. Bu yüzden, ortodontik tedavide uygulanan RME sonrasında sutura bölgesinde oluşan yeni kemiğin tam kalsifikasyonu için uzun bir pekiştirme dönemi gerekmektedir. Ancak bu süre tedavi süresini uzatmakta ve hastaların tedaviden sıkılmasına neden olmaktadır. Elde edilen tedavi sonuçlarının sabit kalmayıp geri dönmesi de ortodontistleri zor durumda bırakmaktadır. Günümüzde aktif tedavi mekanikleri hızlı bir şekilde gelişip kendini yenilerken, pekiştirme yöntemleri aynı hızda ilerlememektedir.

Ortodontik tedavide uygulanan RME sonrasında sutura bölgesinde kemik oluşumunu artırarak hem pekiştirme süresini kısaltmak, hem de meydana gelecek geri dönüşü en aza indirmek amacıyla bazı çalışmalar yapılmıştır. Bunlara örnek olarak, sutura bölgesine transforming growth faktör  $\beta 1$  (TGF- $\beta 1$ ) enjeksiyonu (8), düşük doz lazer uygulaması (9), lokal ED-71 uygulaması (10), periosteal stimülasyon tedavisi (11), sistemik bor uygulaması (12), lityum (13), ginkgo biloba (14) ve timokinon uygulaması (15) sayılabilir.

Strontium ranelat, bir organik asit olan ranelik asit ile stabil, radyoaktif olmayan iki strontium atomunun bir araya getirilmesi ile oluşturulan bir bileşiktir. Yeni geliştirilmiş antiosteoporotik özelliklere sahip olan Strontium ranelat, çift yönlü etki gösteren bir kemik ajanıdır (dual action bone agent-DABA). DABA ilaçları hem devam eden kemik dokusu yıkımından kemiği korurken, hem de yeni kemik dokusu büyümesine yardımcı olur (16).

Strontium ranelat, çeşitli kemik ve kalsiyum metabolizması hastalıklarının tedavisi için geliştirilmiş olup bifosfonatlara allerjisi olan kişilerde kullanılmaktadır ve aynı zamanda postmenopozal kadınlarda vertebral ve vertebral olmayan kırık riskini azaltmaktadır (17). Preklinik çalışmalar Strontium ranelat'ın remodeling sahasında kemik formasyonunu stimüle ettiğini ve bununla beraber kemik rezorpsiyonunu azalttığını göstermiştir (18, 19).

Strontium ranelat'ın iskelet ve kalsiyum metabolizması üzerinde etkileri ilk kez 1980'li yıllarda bildirilmiş, insanlarda kemik hastalıklarında 2000'li yıllarda kullanılmaya başlanmıştır (20-22). Strontium ranelat hem osteoklastların aktivitesini azaltarak kemik rezorpsiyonu üzerine, hem de osteoblastların aktivitesini artırarak kemik yapımı üzerine etki eder. Başka bir deyişle, Strontium ranelat, kemik döngüsünde kemik yapımından yana yeni bir denge ile sonuçlanan olaylara katkıda bulunur. Bu etkileri ile özel bir ilaç olup, özellikle kalça ve omurga kırıklarını önlemede yararlı bulunmuştur (23). Strontium ranelat, kalsiyuma duyarlı reseptörleri uyarır, bu uyarı kemik oluşumunu artırıcı preosteoblastları aktive eder ve sonuçta osteoblast farklılaşmasına yol açar. Strontium ranelat ayrıca kemik rezorpsiyonunu azaltan RANKL (Reseptor Activator of Nuclear factor Kappa B Ligand) sistemi ile ilişkili preosteoklastlardan osteoklast oluşumunu azaltan osteoprotegerin salgılatan osteoblastları aktive eder (24).

Literatürde sistemik olarak alınan Strontium ranelat, taze kırıklarda iyileşme hızını artırmak (25), kemik proliferasyonunu artırmak (26), osteoporozu tedavi etmek (27), osteointegrasyonu artırmak (28) ve kırık oluşum riskini azaltmak (22, 29) için kullanılmıştır. Ancak RME sonrasında Strontium ranelat kullanımına dair herhangi bir çalışmaya rastlanmamıştır.

Bu çalışmanın amacı, sistemik olarak alınan Strontium ranelat'ın RME sonrasında sutura bölgesinde oluşan yeni kemik yapımı üzerine etkilerini histolojik ve immünohistokimyasal olarak değerlendirmektir. Sonuç olarak beklenen etki, kemik oluşum hızını artırmak ve böylece pekiştirme amacıyla beklenen süreyi en aza indirerek tedavi süresini kısaltmak ve stabilizasyonu artırmaktır.

## 2. GENEL BİLGİLER

### 2.1. Maloklüzyonlar

Maloklüzyon, alt ve üst çeneye ait dişlerin ya da diş kavislerinin kafa kaidesi ve birbirleri ile olan anormal ilişkisi olarak açıklanabilir (1). Diş ve çene sisteminde ortaya çıkan bozukluk ile uyumsuzluklar maloklüzyonları oluşturur. Bu gibi problemlerden bazıları ortodontik olarak tedavi edilecek kadar ciddi olmamakla birlikte, bazı problemler de kesinlikle müdahaleyi gerektirir. Ortodontik tedavilerde esas amaç, bireylere estetik ve fonksiyonel bakımdan sağlıklı, düzgün bir ağız ve yüz yapısı kazandırmaktır.

İskeletsel anomaliler, genel ve/veya yerel faktörlere bağlı olarak oluşabilirler. Genel faktörler arasında kalıtım, doğumsal ve çevresel faktörler, nazal obstrüksiyon, metabolik hastalıklar, beslenme bozuklukları, parmak ve dudak emme gibi anormal basınç alışkanlıkları, dil itme gibi anormal fonksiyonlar, postür bozuklukları, travma ve kazalar yer alırken; yerel faktörler arasında sayı anomalileri, diş şekli ve boyutunu ilgilendiren anomaliler, erken diş kayıpları, süt dişi retansiyonları, diş sürme problemleri, ankiloz ve diş çürükleri sayılabilir (30, 31).

Maloklüzyonlar, üst ve alt çenenin kafa kaidesine göre düzgün konumlanmaması nedeniyle iskeletsel kökenli ve/veya dişlerin düzgün sıralanmaması nedeniyle dişsel kökenli olabilir. Ortodontik açıdan kişilerin estetiğini ve fonksiyonunu en çok etkileyen maloklüzyonlar iskeletsel kökenli olanlardır. Bu maloklüzyonlar transversal, sagittal ve vertikal yönde olabilirler.

Transversal yöndeki iskeletsel maloklüzyonlar arasında maksiller darlık ve bununla birlikte görülen tek taraflı (unilateral) ya da çift taraflı (bilateral) posterior çapraz kapanış ortodontik açıdan en önemli sorundur. Üst çenenin (maksiller bazal kaidenin) ve dişsel yapıların ortodontik ve/veya ortopedik olarak düzenlenmesini

sağlayan birçok yöntem ve aygıt, bu tip maloklüzyonların tedavisinde kullanılmaktadır.

Maksillanın genişletilmesinde 3 farklı yöntem dikkati çekmektedir. Bunlar yavaş üst çene genişletmesi (SME- slow maxillary expansion), maksilladaki midpalatal suturanın hızlı açılmasını sağlayan hızlı üst çene genişletmesi (RME- rapid maxillary expansion) ve cerrahi destekli hızlı üst çene genişletmesi (SARME- surgical assisted rapid maxillary expansion) yöntemleridir.

Bu yöntemlerin uygulanmasında hastanın yaşı ve uyumluluğu, maloklüzyonun şiddeti, kullanılacak apareyin tasarımı, posterior dişlerin ve maksiller kaidenin eğimleri ve pekiştirme şekli çok önemli bir yer tutmaktadır.

SME, süt ve karma dişlenme döneminde uygulanmakta ve daha çok dentoalveoler yapılarda genişletme sağlamaktadır. RME yöntemi daimi dişlenme döneminde ve büyüme gelişimi henüz bitmemiş kişilerde uygulanmaktadır. RME ile birlikte daha çok iskeletsel, az miktarda da dentoalveoler genişletme elde edilmektedir. SARME ise midpalatal suturadaki kemikleşmenin gerçekleşmiş olduğu, iskeletsel olarak gelişimini tamamlamış kişilerde cerrahi olarak kemik direncinin zayıflatıldığı uygulamaları içerir. SARME ile maksimum iskeletsel ve minimum dentoalveoler genişletme hedeflenmektedir.

## **2.2. Maksiller Darlığın Etiyolojisi**

Üst çenenin darlığında farklı etiyolojik faktörlerin rol aldığı bildirilmiştir. Çene darlığında genel faktörler tek başına veya çevresel faktörlerle birlikte bu anomaliye sebep olabilirse de, en önemli faktörler çevresel olanlardır. En sık karşılaşılan etiyolojik faktörlerin başında ağız solunumu ve anormal basınç alışkanlıklarının geldiği ortaya konmuştur (32).

Üst solunum yolu tıkanıklığı (obstrüksiyonu) sonucunda ortaya çıkan ağız solunumunun nöromusküler sistemde birtakım değişikliklere sebep olduğu bilinmektedir (32). Eğer bu obstrüksiyonlar tedavi edilmez ve aktif büyüme sırasında da devam ederse, kraniyofasiyal ve dentofasiyal yapıların morfolojisinin olumsuz yönde etkileneceği belirtilmiştir (33).

Alerjik rinit, konjenital nazal deformiteler, polipler ve tekrarlayan üst solunum yolu enfeksiyonları nazal obstrüksiyona ve bunun sonucunda da ağız solunumuna sebep olmaktadır (34, 35).

Graber ve ark. (31) ile Harvold ve ark. (36) maksiller arktaki darlığın anormal fonksiyonel alışkanlıklara bağlı olarak ortaya çıkabileceğini belirtmişlerdir.

Thilander ve ark. (37), süt dişlenme döneminde sıklıkla unilateral çapraz kapanış görülmesini parmak emmeye bağlamışlardır.

Profit (38), kronik nazal enflamasyon ya da obstrüksiyonlar sebebiyle oluşan ağız solunumunun mandibulanın alçalmasına ve dilin aşağıda konumlanmasına, bu problemlerin de maksiller darlığa sebep olabileceğini ifade etmiştir.

Harvold ve ark. (36), yaptıkları deneysel çalışmalarında, Rhesus maymunlarında nazal solunumu tıkayarak oral solunuma olan etkilerini incelemişlerdir. Bu araştırmanın sonucunda nazal tıkanıklığın üst dental arka daralma oluşturabileceğini söylemişlerdir.

Behlfelt ve ark. (39, 40), yaptıkları iki farklı çalışmada büyümüş tonsillalara sahip olan bireylerle normal tonsillalara sahip olan bireylerdeki dental ve kraniofasiyal yapıları karşılaştırmışlardır. Büyümüş tonsillalara sahip olan hastaların normal bireylere nazaran; daha dar üst dental arklara, retrognatik ve daha dar mandibulaya, daha fazla posterior çapraz kapanışa, daha önde konumlanmış üst kesicilere, artmış overjete ve azalmış overbite'a sahip olduklarını bulmuşlardır. Araştırmacılar bu iki grup arasındaki farklılıkların, genişlemiş tonsillaların sebep olduğu açık ağız postürü, dilin altta ve önde konumlanması ve hyoid kemiğinin daha altta konumlanmasıyla ilişkili olabileceğini söylemişlerdir.

Büyüme ve gelişim dönemindeki bir birey, normal burun solunumunu rahatça yapamaması durumunda ağız solunumu yapmasına bağlı olarak adenoid tip denilen yüz yapısına sahip olacaktır. Bu durumun karakteristik özellikleri arasında; uzun ve dar bir yüz yapısı, artmış mandibuler düzlem açısı, artmış anterior ve posterior dentoalveoler yükseklikler, dar ve derin damak, "V" şeklinde daralmış üst ark, kısa üst dudak, çapraz kapanış, artmış alt yüz yüksekliği, küçük burun delikleri ve kuvvetli buksinator kas yapısı sayılabilir (41).

McNamara (42) yaptığı bir çalışmada, nazal yetersizliğe bağlı olarak ağız solunumu yapan ve dar maksiller arka sahip olan bireylerde erken dönemde

adenoiektomi yapılmasından bir yıl gibi kısa bir süre sonra kendiliğinden bir düzelme olduğunu, üst ve alt dental arklar arasında bir koordinasyon oluştuğunu bildirmiştir.

Dişsel posterior çapraz kapanış, dental arkta darlık olmaksızın sadece dişlerin palatine eğilmesiyle karakterizedir. Bu tek bir dişte olabileceği gibi bir diş grubunu da içerebilmektedir. Dişsel posterior çapraz kapanış çoğu kez erken diş kayıpları, süt dişi retansiyonları, diş sürme problemleri gibi yerel faktörler nedeniyle ortaya çıkmaktadır (1, 31). Bu hastalarda maksilladaki dentoalveoler asimetrinin varlığının yanında (37), mandibuladaki morfolojik ve pozisyonel asimetriler (43) ve yumuşakdoku çene ucunda çoğunlukla istirahatta bile görülen yana doğru kayma bildirilmiştir (44). Dentoalveoler asimetriye sahip hastalarda erken dönemde tedavi yapılmadığı takdirde, fonksiyonel posterior yan çapraz kapanışın morfolojik çapraz kapanışa dönüşeceği için, erken dönemde tedavi edilmesi önerilmiştir (37, 45).

İskeletsel posterior çapraz kapanışta ise, maksilla ve mandibula arasındaki transversal yön uyumsuzluğunun nedeni çoğunlukla maksillanın tek veya çift taraflı olarak dar olmasıdır. Bu tip uyumsuzlukta maksiller apikal kemik kaidesi yetersizdir. Posterior çapraz kapanış, maksillanın normal gelişip mandibulanın aşırı gelişmesiyle de ortaya çıkabilmektedir (46, 47).

Başka bir deyişle iskeletsel çapraz kapanış aşağıda belirtilen kombinasyonlar sonucunda oluşabilmektedir:

- Dar üst çene ve normal alt çene
- Normal üst çene ve geniş alt çene
- Dar üst çene ve geniş alt çene

Bu uyumsuzlukta üst çene çoğunlukla tek veya çift taraflı olarak dardır, apikal kemik kaidesinde de bir yetersizlik vardır ve çapraz kapanış görülür. Üst çenenin yüz ve kafa kaidesi yapılarına göre hem sagittal ve hem de transversal yönde normal olduğu, fakat alt çenenin bu yapılarla ve maksillaya nazaran aşırı gelişim gösterdiği durumlarda da çapraz kapanış ortaya çıkabilmektedir (43, 46).

Dudak damak yarığı (DDY) gibi konjenital anomalilere sahip bireylerde de çapraz kapanış sıklıkla görülmektedir. Bu hastalarda ortaya çıkan dentofasiyal

deformitenin temel karakteristiği maksiller gelişimin üç boyutlu yetersizliğidir. Maksillanın sagittal yönde gelişim geriliği orta yüz yetersizliğine ve konkav fasiyal profile, transversal yöndeki yetersizliği ise maksiller segmentlerin kollapsına sebep olur. Bundan dolayı DDY'li hastalarda yanak kaslarının etkileri ile lateral maksiller segmentler palatinal yönde ve premaksillaya doğru hareket ederek, maksiller darlık oluşturmakta ve bunun sonucunda çapraz kapanış ortaya çıkmaktadır (48).

### **2.3. Rapid Maksiller Ekspansiyon (RME)**

Ortodontik tedavinin temel hedefi mevcut ortodontik ve ortopedik problemlerin ortadan kaldırılmasıyla fonksiyonel, morfolojik ve estetik açıdan ideal sonuçlara ulaşılması ve bu yeni durumun stabil kalmasını sağlamaktır.

Kraniyofasiyal bölgede görülebilecek en yaygın problemlerden birinin maksiller transversal yöndeki yetersizlik olduğu kabul edilmektedir (47).

Posterior çapraz kapanışın görülme sıklığıyla ilgili çok sayıda epidemiolojik çalışma vardır:

Kutin ve Hawes (49), yan çapraz kapanış görülme sıklığını süt dişlenme döneminde % 8 ve karma dişlenme döneminde % 7,2 olarak bildirmişlerdir.

Thilander ve ark. (37), karma dişlenme döneminde bu oranın % 8-16 arasında olduğunu belirtmişlerdir.

Hanson ve ark. (50), süt dişlenme döneminde yan çapraz kapanış görülme sıklığını % 12 olarak bildirmişlerdir.

Sandıkçioğlu ve Hazar (51), Türk toplumunda bu oranı % 2,7 olarak bildirmişlerdir.

Maksiller darlık binlerce yıl önce fark edilmiş ve ilk kez Hipokrat (MÖ 460-377) tarafından tanımlanmıştır. Ancak bilimsel ve teknik nedenler yüzünden 1860'a kadar maksiller darlığın çözülmesinde, birkaç genişletme tekniğinden başka öneride bulunulmamış ve etkili bir tedavi mümkün olamamıştır (7).

Bu genişletme tekniklerini uygulayanlar arasında; Fauchard (1728), Bourdet (1757), Fox (1803), Delabarre (1819), Lefoulon (1839 ve 1841), Shange (1841),

Robinson (1846), Tomes (1848), Allen (1850), White (1859) ve Wescott (1859) bulunmaktadır (7).

1860'da Emerson C. Angell'in vidalı bir aparey ile ilk maksiller genişletmeyi gerçekleştirdiği ve bu işlem için ¼ inç'lik genişletme yapabilecek bir aygıt geliştirdiği literatürde belirtilmiştir (52). Angell, bir tarafta 1. ve 2. premolarlardan, diğer tarafta ise yalnızca 2. premolarlardan destek aldığı apareyini 14 yıl 6 aylık bir kız çocuğuna uygulamıştır. Araştırmacı üst orta kesiciler arasındaki diastemanın ekspansiyon sırasında midpalatal suturanın açılması (yırılması) ile olduğunu ileri sürmüş ve daha önce çapraz kapanışta olan sol yan kesicinin öne geldiğini söylemiştir. Angell, o dönemde radyografik X ışınları bilinmediği için bu görüşünü ispatlayamamıştır (32, 48).

1869 yılında Coffin, ortasında omega bükümlü bir tel bulunan ve maksiller arka genişletme yapan bir aygıt geliştirmiştir (53).

1900'lü yılların başlarına gelindiğinde farklı şekillerde ekspansiyon plakları denenmiştir, fakat bu apareyler Edward H. Angle'in sabit apareylerinin popüleritesi ile yarışamamıştır (54). C.F. Nord'un tek taraflı çapraz kapanış için geliştirdiği plağı, 1929 yılında Heidelberg'de sunması ekspansiyon plaklarına yeniden ilgi duyulmasına sebep olmuştur (54). Ardından yine Almanya'da 1936'da Tischler ve 1938 yılında da aktif plak metodolojisinin babası olarak kabul edilen A.M. Schwarz, aktif plak kullanımına öncülük etmişlerdir (54).

Brown (55), RME tedavisini ilk savunulardanandır. RME ile nazal septumun ve nazal pasajların etkilendiğini belirtmiş, ancak teknik yetersizliklerden dolayı bu görüşünü radyolojik olarak destekleyememiştir. 1900'lü yılların başında W. Conrad Röntgen'in X-ray tekniğini bulması sonrasında, 1909 yılında Landsberger tarafından midpalatal suturanın açıldığı radyolojik olarak ispatlamıştır (52). 1912 yılında Puller ise, üst çenenin ve nazal pasajın genişletilmesi için hızlı üst çene genişletilmesi yönteminin gerekliliğinden bahsetmiştir (54).

Literatür incelendiğinde, iskeletsel düzeyde maksiller genişletme yapan apareylere karşı olan ilginin azalmasına bağlı olarak 1920-1960 yılları arasında durgun bir dönemin olduğu gözlenmektedir.

Graber (56), RME aygıtının DDY'li hastaların tedavilerinde kullanılabildiğini bildirmiştir.



Thorne ve Hugo (57), RME'nin etkilerini seri röntgenlerle incelemişler, maksiller apikal kaide ve nazal kavite genişliklerinde önemli artışlar bulmuşlardır. Uzun dönem retansiyon uyguladıkları 23 hastada relaps görülmezken, 2 aydan az retansiyonda tutulan hastalarında büyük oranda relapsla karşılaşmışlardır.

Quad-helix apareyini geliştiren Ricketts (58), bu apareyle ve daha hafif kuvvetlerle süt ve karma dentisyon döneminde iskeletsel maksiller ekspansiyon elde edilebildiğini göstermiştir.

Modern anlamda hızlı maksiller genişletme prosedürünün ortodontik tedavide uygulanmasında Dr. Andrew J. Haas'ın Prof. Dr. Gustav Korkhaus ile Illinois Üniversitesinde karşılaşmasının önemli bir yeri vardır. Dr. Haas bu karşılaşmayı takip eden 1960'lı yıllarda sayısız araştırma projesi ve dersler vererek hızlı üst çene genişletmesi apareyini yeniden gündeme getirmiştir.

Haas 1961'de kendi adını verdiği sabit ve doku destekli apareyini tanıtmış, aygıt bu dönemden sonra hızla yaygınlaşmıştır. Haas apareyi, posterior bölgede iskeletsel ve/veya dişsel darlığı olan vakalarda uygulanmıştır (47). Aparey, üst 1. molar ve üst 1. premolardan destek alan 4 bant, her bantın bukkal ve lingual yüzeylerinde lehimlenmiş kalın birer tel ve palatal yüzeyde akrilik parça içerir. Haas, apareyin bu akrilik parçası nedeniyle, dişlerde daha az tippinge neden olduğunu, böylece kuvvetin yalnızca dişler üzerine değil, apareyin kapladığı yumuşak ve sert dokulara da yayıldığını ve maksillada gövdesel hareket oluşturduğunu ileri sürmüştür (6, 47, 59, 60).

1966 yılında Cleall ve ark. (61), Rhesus maymunları üzerinde vidalı ve akrilik destekli bir hızlı maksiller genişletme apareyi uygulayarak, suturadaki histolojik ve radyolojik değişiklikleri araştırmışlardır. Radyolojik olarak suturada bir açılma olduğunu, histolojik olarak da sutura açılırken organize olmamış fibröz bir doku ve düzensiz kemik çıkıntıları olduğunu göstermişlerdir.

1966 yılında Starnbach ve ark. (62), Macacarhesus maymunlarında yaptıkları histolojik çalışmada, hızlı üst çene genişletmesi sonrasında destek alınan 1. ve 2. süt molarlar ile 1. daimi molar dişlerin palatinal kısımlarındaki periodontal ligamentlerde bir gerilme oluşurken, dişin bukkal tarafındaki periodontal membranın organizasyonunun bozulduğunu ve hiyalinize hücresiz dokular içerdiğini bulmuşlardır. Alveoler kemikte ise düzensizlikler ve kemik rezorpsiyonu olduğunu

göstermişlerdir. Bu arařtırcılar, hızlı üst çene genişletmesini takiben 4 aylık pekiřtirme dönemi sonrasında hem kemik dokusunun ve hem de periodontal membranın yeniden organizasyonu ile bu yapılarda normal yapıya yakın oluşumları gözlemlediklerini rapor etmişlerdir. Ayrıca midpalatal suturadaki açılmayı takiben, en fazla nazal suturada olmak üzere, maksillo-zigomatik sutura ve zigomatiko-temporal suturada da oldukça fazla sellüler aktivite olduğunu bildirmişlerdir.

Isaacson ve Murphy (48), DDY hastalarında hızlı üst çene genişletmesi yaparak, posterior çapraz kapanışın düzelmesini sağlamışlardır. Arařtırcılar 22 yaşındaki bir hastada sutural açılma olmamasının sebebini, yüz iskeletinin direncinin en az midpalatal suturanın direnci kadar önemli olmasına bağlamışlardır. Ancak bu iddia o dönemdeki teknolojik gelişmelerin yetersizliđi nedeniyle doğrulanamamıştır.

1969 yılında Davis ve Kronman (63), RME uygulanan hastalardan lateral sefalometrik ve posteroanterior filmler olarak RME'nin etkilerini incelemişlerdir. Arařtırcılar A noktasının ileriye doğru hareket ettiđini, dik yön ölçümlerinin çok fazla deđişkenlik gösterdiđini ve ilaveten zigoma, kondilyon ve orbitalar arasındaki mesafenin deđişmediđini belirtmişlerdir.

Wertz (64), nazal koridorun alt-ön kısmındaki obstrüksiyon nedeniyle nazal tıkanıklığı (stenozu) olan hastalarda, hızlı maksiller genişletme'nin hava akışını artırdığını bildirmiştir.

1964 yılında Isaacson ve Ingram (65) ve 1965 yılında Zimring ve Isaacson (66) yaptıkları çalışmalarda, RME vidasındaki çeyrek turluk bir aktivasyon sonrasında ortalama olarak 1,5-4,5 kg arasında bir kuvvetin oluştuđunu ve bu kuvvetin vidanın aktivasyonu ile kademeli olarak arttığını bulmuşlardır. Üst çene genişletmesinin 15. gününde yaklaşık olarak 9 kg'lık bir kuvvetin oluştuđunu gözlemlemişlerdir. Bu kuvvetin 1,5 aylık pekiřtirme sırasında zamanla azaldığını rapor etmişlerdir. Hastaların gözün altında ve burun kemiklerinde bildirdiđi basınç duyarlılıklarının, o bölgelerde biriken kuvvetleri açıkladıđını belirtmişlerdir. Bu çalışmalarda yine yüz iskelet yapısının temel direnç alanı olduđu ileri sürülmüştür.

RME apareyleriyle oluşturulan ağır kuvvetlerle dental etkiden daha çok iskeletsel etki elde etmek esas amaçtır (47, 59, 65, 67-70). Bu amacı elde etmek için kullanılan aparey tipinin önemi büyüktür. Haas'ın kendi adıyla anılan apareyinden sonra bir çok RME apareyi tanıtılmıştır.

Isaacson'un Minne Ekspansiyon aygıtı, diğer vidalı apareylerden farklı olarak daimi 1. büyük azı bantları arasına yerleştirilmiş kuvvetli bir yaydan meydana gelmektedir. Bu sayede iletilen kuvvet devamlıdır. Yayın sıkıştırılması ve apareyin aktivasyonu vida çevrilerek sağlanmaktadır (65).

Harberson ve Myers (71), 'W' apareyi kullanarak posterior bölgede çapraz kapanışın düzeltilmesi sırasında midpalatal suturada radyografik olarak ayrılma meydana geldiğini açıklamışlardır.

1973 yılında Biederman (72), hijyenik rapid ekspansiyon (Hyrax) aygıtını sunmuş ve bu apareyle hem posterior hem de anterior çapraz kapanışı tedavi ettiğini bildirmiştir.

Timms (7), üst santral dişler dışında tüm dişlerin okluzal yüzeylerini örten iki ayrı krom kobalt plak ve bir vidadan oluşan 'Cap Splint' apareyini tanıtmıştır.

Toroğlu ve ark. (73), gerçek tek taraflı maksiller darlık vakalarında uyguladıkları AMEX aygıtı ile, çapraz kapanış olan tarafta genişleme kaydettiklerini ve bu aygıtın tek taraflı arka çapraz kapanışların tedavisinde etkili olduğunu belirtmişlerdir.

1980 yılında Subtelny (33), dik yön boyutlarının artmış olduğu vakalarda ısırma düzlemi eklenmiş RME apareyelerinin kullanımıyla dişlerin daha az tipping yaptığını ve uygulanan kuvvetin diş kökleri vasıtasıyla nazomaksiller komplekse daha iyi iletildiğini belirtmiştir.

1982 yılında yayınladığı bir vaka raporunda Howe (74), diş ve doku destekli bir üst çene genişletme aygıtını 12 yaşındaki bir hastada başarıyla kullandığını belirtmiştir.

1993 yılında Arndt (75), 230-300 gr kuvvet uygulayan ve ısıyla aktive olup dişlere hafif ve daimi kuvvet uygulayan "Nikel Titanyum Genişletme Aygıtını" tanıtmıştır. Araştırmacı bu aygıtın hazırlanmasının kolay, hekim için hasta başında harcanan zamanın az ve hastalar tarafından iyi tolere edilebilen bir aygıt olduğunu iddia etmiştir.

Darendeliler ve ark. (76), 250-500 gr'lık devamlı kuvvet uygulayan samarium kobalt mıknatıslar ile maksiller genişletme yapmışlardır. Araştırmacılar, hafif ama devamlı kuvvetler ile daha kalıcı sonuçlar elde edebileceğini bildirmişlerdir.

Bandlı apareyler ile yapılan genişletme sırasında maksiller posterior dişlerde devrilme ve uzama meydana gelmekte, mandibula posterior rotasyona uğramakta, sonuçta alt yüz yüksekliğinde artış olmaktadır (60, 69, 70, 77-80). Geleneksel RME apareylerinin bu eksikliklerini gidermek amacıyla farklı RME apareyleri geliştirilmiştir. Spolyar (81), dişlerin okluzal yüzeyini kompozit türü yapıştırıcılar ile kapladığı diş destekli ekspansiyon apareyini DDY'li 4 hastada kullanmış ve ön çapraz kapanışın kendiliğinden düzeldiğini göstermiştir.

Dişlerin okluzal yüzeylerini içine alan ilk akrilik RME apareyi, Brudvik ve Nelson (82), tarafından kullanılmıştır. Bu aparey dişi, kole seviyesine kadar tam olarak sarmakta, böylece interdijitasyonla sağlanan okluzal stabilite bozulmaktadır. Isırma kuvvetlerinin 125-150 kg olduğu düşünüldüğünde bu okluzal kuvvetlerin ortadan kaldırılması önemlidir (83). Böylelikle maksiller ekspansiyon kolaylaşmakta, kök rezorbsiyonu oluşma riski azalmakta ve genişletme sırasında meydana gelen okluzal travmalardan TME korunmaktadır. Ayrıca posterior dişlerde devrilme hareketi azalmakta ve kuvvet dişe değil direkt olarak nazomaksiller komplekse iletilmektedir (84). Okluzal ısırma düzlemlili RME apareylerinin diğer bir avantajı ise vertikal yön kontrolü sağlamasıdır (85).

Orhan (86), high angle vakalara, maksilladaki tüm dişlerden ve tüm palatal mukozadan destek alan, modifiye akrilik splint tipi RME apareyini uygulamıştır. Bandlı apareylerde 4 diş ile suturaya iletilen kuvvet, bu aparey ile 12 dişe ve palatal mukozaya yayılmış, böylece destek dişler üzerine uygulanan kuvvet miktarı en aza indirilmiştir.

Cotton (87), 1 ve 2 poundluk devamlı kuvvet uygulayan modifiye Minne apareyi ile Macaca Mulatta maymunlarında palatal ayrılmanın elde edildiğini ve molarlararası mesafede 6,9-9,6 mm artış olduğunu ortaya koymuştur.

1997 yılında Handelman (88), üst çene darlığı olan 5 erişkin hastaya hiçbir cerrahi işlem uygulamadan hızlı maksiller alveoler genişleme yapmış ve bu vakalarda çapraz kapanışın ve maksiller darlığın giderildiğini rapor etmiştir. Araştırmacı maksiller genişlemenin daha çok palatal alveoler duvarlarda olduğunu bildirmiştir.

1999 yılında Mommaerts (89), distraksiyon osteogenezisindeki gelişmeler sonucunda palatal distraktörler ile günlük 0,33 mm genişletme yaparak üst çene

darlığının giderilebileceğinden ilk kez bahsetmiştir.

2004 yılında İşeri ve Özsoy (90) vida çevirme programı çok daha yavaş ve kademeli olan “Yarı Hızlı Üst Çene Genişletmesi” olarak adlandırdıkları bir yöntemi tanıtmışlardır. Araştırmacılar, bu yöntemin adolesan ve erişkin dönemdeki bireylerde önemli dental ve iskeletsel değişimler yaptığını ve bu değişimlerin uzun dönemde de korunduğunu rapor etmişlerdir.

2006 yılında Kousdstaal ve ark. (91), Rotterdam Palatal Distractor adındaki RME aygıtını tanıtmış ve pilot çalışmasını yayınlamışlardır. Bu aygıtın geleneksel hyrax apareyinin dezavantajlarını barındırmadığını ve özellikle çok dar çenelerde kullanılabileceğini bildirmişlerdir.

2007 yılında Hansen ve ark. (92), kemik destekli RME apareyinin vertical, anteroposterior ve transversal etkilerini değerlendirdikleri çalışmalarında, her iki apareyinde benzer etki göstermekle birlikte en çok değişimin transversal boyutta gerçekleştiğini bildirmişlerdir. Ayrıca, kemik destekli RME apareyi ile kök rezorpsiyonu, kemik dehissensleri, ankraj kaybı ve aşırı diş tippingi gibi bir çok yan etkiden de bireylerin korunacağını söylemişlerdir.

2010 yılında Wilmes ve ark. (93), kemik destekli RME (Hibrit Hyrax) apareyinin uygulaması ve etkinliği ile ilgili yaptığı çalışmada Hibrit Hyrax apareyinin özellikle dişlerden ankraj alınamayan hastalarda kullanılabileceğini söylemişlerdir. Bu apareyde, dişler apareyin içinde olmadığından ortodontik tedaviye daha erken başlanabileceğini bildirmişlerdir.

### **2.3.1. RME'nin Etkileri**

#### **2.3.1.1. Maksiller Komplekse Etkisi ve Sutural Ayrılma**

Dişlere ve maksiller alveolar kemiğe uygulanan kuvvet ortodontik diş hareketi için gerekli limiti aştığında, uygulanan basınç ortopedik kuvvetin etkisiyle midpalatal suturaya iletilir. Ekspansiyon apareyi periodontal ligamenti sıkıştırır,

alveolar kemikleri bükerek, ankraj dişleri bukkale devirir ve midpalatal suturayı kademeli olarak açar (47). RME yönteminin esas prensibi kısa bir zaman aralığında, aralıklı ve ağır kuvvetler uygulayarak midpalatal suturanın ayrılmasıdır. Uygulanan kuvvetler suturanın biyoelastik sınırını aşınca midpalatal suturada ortopedik açılma ve maksiller kemiklerde ayrılma meydana gelmektedir. Bu ayrılma, kuvvetin biyoelastik dayanıklılık sınırının altına düşüncüye kadar devam etmektedir. Bundan sonra midpalatal sutura reorganizasyon ve remodeling olayları ile stabilize olmaya başlamaktadır (32, 83, 94).

Suturalardaki ayrılma, anteroposterior yönde paralel olarak meydana gelmemektedir. Transversal düzlemde tepesi spina nasalis posteriorda, tabanı anteriorda olan piramit şeklinde bir ayrılma olmaktadır (46). Lione ve ark. (95)'ın yaptığı çalışmaya göre anterior bölgedeki ayrılma posterior bölgedeki ayrılmanın % 60'ı kadar olmaktadır. Aktif faz sonrasında lateral pterygoid prosessler arası transversal genişlikte de ortalama 1,49 mm artış meydana gelmektedir. Frontal düzlemde, yani superoinferior olarak da midpalatal suturadaki ayrılma paralel değildir. Tepesi burun tavanında, tabanı oral kavitede olan piramidal şekilde açılır (7, 60, 96). Erişkinlerde ayrılma genelde daha az meydana gelmektedir (46).

RME ile transversal yöndeki genişleme, her bölgede farklı oranda gerçekleşmektedir. Maksiller dental arkta genişleme, vidanın genişlemesine yakın miktardadır. Dental arkın bukkal tüberkül tepelerinden ölçülen dış genişliği ise vidanın genişleme miktarından biraz fazladır. Bu da posterior dişlerin bukkal tipping hareketleriyle açıklanabilir. Garrett ve ark. (97)'ın yaptığı çalışmaya göre, RME ile yapılan toplam ekspansiyon, kaninler bölgesine % 55, 2. premolarlar bölgesine % 45, 1. molarlar bölgesine ise % 38 oranında etki eder. En az genişleme nazal tabanda meydana gelmektedir. Bu bölgedeki genişleme miktarı vidanın genişlemesine oranı üçte birdir. Sert damak ve alveoler kret seviyesindeki genişleme ise orta derecededir (78). Transversal düzlemdeki bu artış maksiller arkta interpremolar ve intermolar genişlikten başlayarak, maksiller genişlik, nazal genişlik ve interorbital genişlik sırasını izleyerek azalır (98, 99). Bu diferansiyel etki, maksiller parçaların frontomaksiller sutura merkezli lateral rotasyonundan ve posterior dişlerin bukkale hareketinden ortaya çıkar (78).

Horizontal düzlemde, midpalatal suturanın paralel olarak ayrılmasına karşı posteriorda zigomatik ark ve sfenoid kemiğin korpusu direnç gösterir. Bu direnç bölgeleri sebebiyle oluşan etki, “butressing etkisi” olarak isimlendirilir. Bu etki sebebiyle, RME uygulaması ile A noktası 1-2 mm öne hareket eder.

Okluzalden bakıldığında, sutural açılmanın anteriorda posteriordan daha fazla olduğu (7, 96), ayrıca sutural açılmanın dental genişlemenin yaklaşık yarısı kadar olduğu bildirilmiştir (7).

Palatal kubbenin orijinal yüksekliğinin korunduğunu belirten araştırmacılar olsa da (100), genel olarak maksillanın palatal proseslerinin aşağıya indiği, dolayısıyla damak kubbesinin düzleştiği ve damak derinliğinin azaldığı kabul edilmektedir (60). Hasta açısından RME prosedürüne eşlik eden en belirgin değişiklik kesici dişler arasında oluşan diastemadır. Transseptal lifler tarafından çekilen dişler bir süre sonra tekrar proksimal kontakta gelir (46). Maksiller keserler Sella-Nasion (SN) düzlemine göre uzama eğilimindedir ve % 76 vakada linguale devrilerek dikleşmektedir (96). Orhan (86), bu etkiyi engellemek için keserleri de içine alan modifiye akrilik splint tipi RME apareyini önermiştir. Bundan başka, RME sonucunda, alveoler bükülme ve periodontal ligamentin kompresyonu nedeniyle, posterior dişlerin uzun eksenlerinde belirgin bir tipping oluşur (46).

RME uygulamasının palatal mukoza, periodontal dokular ve kök rezorpsiyonu üzerindeki etkileri birçok araştırmada incelenmiştir. RME sırasında destek dişlere iletilen ağır ortopedik kuvvetler, dişlerin palatal kısımlarında bulunan periodontal liflerde organizasyon bozuklukları ve özellikle vestibül kök yüzeylerinde rezorpsiyonlar oluşturabilmektedir (101). Maksiller kemikler suturadan ayrıldığında, palatal mukoperiostun gerildiği bildirilmiştir (46). Greenbaum ve Zachrisson (102), palatal mukoza, periodontal dokular ve kök rezorpsiyonu açısından RME’yi ve yavaş maksiller genişletmeyi incelemişler, fakat aralarında istatistiksel olarak anlamlı bir fark bulamamışlardır.

Barber ve Sims (101), RME sırasında ve sabit pekiştirme aşamasında ankraj dişlerde belirgin bukkal kök rezorpsiyonu tespit etmişlerdir. Vardimon ve ark (103), maymunlarda ağır kuvvetler (2035 gr) uygulayarak yaptıkları genişletmede, maksiller premolarların kök yüzeylerinde önemli miktarda eksternal rezorpsiyon tespit etmişlerdir. Buna karşın, hafif kuvvetlerle (309 gr) yaptıkları genişletmede

daha az miktarda eksternal rezorbsiyon saptamışlar ve sonuçta, kuvvet azaldıkça kök rezorbsiyonlarının azaldığını belirtmişlerdir. Bazı araştırmacılar ise, retansiyon döneminde defektlerin tamir edildiğini ve destek dişlere komşu dişlerde kök rezorbsiyonu oluşmadığını bildirmişlerdir (101, 104).

### **2.3.1.2. Maksillaya Etkisi**

Maksiller parçalar hem sagittal hem de frontal düzlemde rotasyona uğrarlar. Maksilla sıklıkla aşağı ve öne doğru yer değiştirir. Frontal düzlemde maksillanın rotasyon merkezi fronto-maksiller sutura civarındadır (46, 60). RME tedavisinde frontal düzlemde maksiller parçaların daha az tipping hareketi ve okluzal düzlemde ise daha doğrusal bir sutural açılma yapması isteniyorsa birtakım önlemler alınmalıdır. Kullanılabilecek olan en geniş çaplı Hyrax vidası ve dişleri ekspansiyon apareyine bağlayan en kalın paslanmaz çelik ark teli kullanılmalıdır. Kullanılan ekspansiyon vidası vertikal düzlemde maksiller parçaların direnç merkezine yakın olması için mümkün olduğu kadar damağa yakın konumlandırılmalıdır. Okluzal düzlemde ise vida, maksiller parçaların direnç merkezine yaklaşması için daha posteriora yerleştirilebilir. Ancak bu durumun apareyin aktivasyonunu zorlaştırdığı akıldan çıkarılmamalıdır (105).

Lagrevere ve ark (106), yaptıkları bir çalışmada, RME'nin hem maksillada hem de mandibulada vertikal ve sagittal yönde anlamlı değişikliklere neden olmadığını bildirmişlerdir.

Garib ve ark. (107), lateral sefalometrik filmler üzerinde yaptıkları ölçümlerde, RME tedavisi ile maksillanın aşağıya doğru hareket ettiğini ve maksiller posterior dişlerin ekstrüzyonları ile mandibulanın da aşağıya ve geriye doğru hareket ederek posterior rotasyon yaptığını rapor etmişlerdir. Bundan dolayı alt ön yüz yüksekliği ve mandibuler düzlem açısı artar, anterior bölgede ise overbite azalır. Fakat bu değişiklikler aktif ekspansiyondan hemen sonra görülür. Bir başka deyişle, RME ile çenelerin sagittal yön konumlarında ve yüzün vertikal boyutlarında meydana gelen istenmeyen bu değişiklikler geçicidir.



Chung ve Font (98), RME ile maksillanın öne doğru ve palatal düzleme paralel olarak aşağıya doğru yer değiştirdiğini ortaya koymuşlardır. Ancak maksillada öne doğru olan yer değiştirme hareketinin klinik olarak anlamlı olmadığını, yani maksillada retrognati kaynaklı iskeletsel Sınıf III anomalilerin tedavisinin sadece RME ile yapılamayacağını ve RME'yi takiben reverse headgear kullanmak gerektiğini söylemişlerdir.

Davis ve Kronman (63), ekspansiyon ile palatal kubbe derinliğinin korunduğunu göstermişlerse de, genel olarak maksillanın palatal proseslerinin aşağıya indiği, dolayısıyla damak kubbesinin düzleştiği ve damak derinliğinin azaldığı kabul edilmektedir (60, 100).

Kemik esnekliğinden dolayı RME sırasında alveoler kemik laterale doğru eğilir. Fakat retansiyon döneminde bukkal segmentlerin doğrulma hareketi görüldüğünden bunu kompanze etmek için aşırı düzeltim yapılmalıdır (46).

### **2.3.1.3. Mandibulaya Etkisi**

RME ile genellikle alt çenenin aşağıya ve geriye doğru hareket ettiği kabul edilir (46). RME sırasında mandibular düzlem açısının artması, maksiller posterior dişlerin ekstrüzyonu ve tippingi ile açıklanmıştır. RME'yi takiben mandibular intermolar mesafenin de arttığı bildirilmiştir (80). RME sırasında görülen mandibulanın rotasyon hareketi, muhtemel olarak alveoler eğilme ile beraber maksiller posterior dişlerin ekstrüzyon ve tipping hareketinden kaynaklanan oklüzyonun bozulması ile açıklanabilir. Bu yüzden mandibular düzlemi aşırı eğimli olan ve open-bite bulguları gösteren bireylerde RME'nin çok dikkatli uygulanması gerektiği vurgulanmıştır (46). Memikoğlu ve İleri (108) yaptıkları çalışmalarında dik yön boyutları artmış ve overbite'ı azalmış vakalarda akrilik bonded tipi RME aparatının endike olduğunu belirtmişlerdir. Çünkü bu aparatların maksiller posterior dişlerin aşırı erüpsiyonunu engelleyerek mandibulanın posterior rotasyonuna izin vermediğini ileri sürmüşlerdir.

### 2.3.1.4. RME'nin Komşu Fasiyal Yapılara Etkisi

Mandibuladan sonra yüzün en büyük kemiği olan maksilla, vomer dışında sfenoid, zigomatik, nazal, frontal, lakrimal, etmoid, inferior nazal konka ve palatin kemiklerle bağlantılıdır (5). RME sırasında bu yapılara da kuvvet iletilir.

Kudlick (109), kuru kafalar üzerinde yaptığı çalışmada, sfenoid kemik haricinde maksilla ile direkt olarak bağlantısı olan kemiklerin hepsinde, RME sonucunda hareket olduğunu tespit etmiştir. Sfenoid kemiğin pyterigoid çıkıntılarının dışarı doğru eğildiği de rapor edilmiştir (110).

Gardner ve Kronman (3), Rhesus maymunlarında yaptıkları çalışmada kraniumun lambdoid, parietal ve midsagittal suturalarının RME'den etkilendiğini ve bir denekte bu suturaların 1,5 mm ayrıldığını bildirmişlerdir.

Wertz (96), kuru kafalara RME uyguladığında, maksillo-nazal, maksillo-frontal ve maksillo-etmoidal suturaların etkilendiğini, ancak pterigo-palatin ve maksillo-palatin suturalarda herhangi bir değişimin olmadığını ileri sürmüşlerdir.

### 2.3.2. RME Endikasyonları

1. Unilateral veya bilateral gerçek veya relatif çapraz kapanışların düzeltiminde,
2. Dişlerin sıralanması için yer kazanmak amacıyla (46, 53, 111),
3. Burunda darlık görülen olgularda nazal direncin azaltılmasında,
4. Maksiller retrüzyona bağlı şiddetli olmayan Sınıf III olgularda,
5. Maksiller retrüzyon görülen Sınıf III olgularda özellikle maksillanın sutural mobilizasyonu ve protraksiyonu amacıyla,
6. Bazal kaideler arasında bukkolingual yönde uyumsuzluğa bağlı mandibulanın konum ve gelişiminin geri olduğu, şiddetli olmayan Sınıf II olgularda,
7. Fonksiyonel çene ortopedisi ve ortognatik cerrahiye hazırlık amacıyla,
8. Erişkin DDY olgularında,
9. Diş çekiminin tercih edilmediği iskeletsel Sınıf I "borderline" olgularda (46, 96),
10. Süt ve karışık dişlenme dönemindeki tek taraflı fonksiyonel yan çapraz

kapanışın daha sonraki dönemlerde morfolojik yan çapraz kapanışa dönüşmesini ve kraniofasiyal asimetriye yol açmasını engellemek amacıyla (45),

11. Gülümseme sırasında ağız köşelerinde oluşan karanlık bölgelerin giderilmesi veya azaltılması amacıyla (53), RME uygulanabilir.

### **2.3.3. RME Kontrendikasyonları**

1. Nazal stenoz varlığında,
2. İskeletsel Sınıf II openbite, artmış yüz yüksekliği ve fasiyal konveksite hastalarında,
3. Tek dişin çapraz kapanışta olduğu durumlarda,
4. Kooperasyonu zayıf olan bireylerde (46, 96) RME kontrendikedir.

### **2.3.4. RME'de Vida Çevirme Programı**

Birçok klinisyen, üst çene genişletmesini günde 2 çeyrek tur aktivasyon yaparak yürütmüşlerdir (99, 112). Bununla beraber literatürde bir takım değişik uygulamalar da yer almıştır:

Haas (47), ilk gün 5'er dakika aralıklarla 15 dakika içinde genişletme vidasını 4 çeyrek tur çevirmiş, sonraki günlerde hastadan, biri sabah, diğeri akşam olmak üzere günde iki çeyrek tur aktivasyon yapmasını istemiştir. Wertz (96), de hemen hemen aynı uygulamayı izlemiştir.

Biederman (72), ilk gün 5 veya 10 dakika aralıklarla 3 çeyrek tur, ardından günde 2 çeyrek tur ile genişletme yapmıştır.

Zimring ve Isaacson (66), genç bireylerde ilk 4-5 gün günde 2 çeyrek tur, RME tedavisinin kalan günlerinde günde 1 çeyrek tur aktivasyon yapmışlardır. Erişkin bireylerde ise ilk iki gün 2 çeyrek tur, sonraki 5-7 gün 1 çeyrek tur, takibeden günlerde de iki günde 1 çeyrek tur vidanın aktivasyonunu önermişlerdir.

### 2.3.5. RME'de Üst Çene Genişletme Miktarının Belirlenmesi

Genişletme miktarının belirlenmesinde çeşitli yöntemler kullanılmaktadır. Bu yöntemlerden birisi olan Howes analizine (113) göre, normal oklüzyon durumunda apikal kemik kaidesi üst premolarlar arası genişlikten büyük veya ona eşittir.

Staley ve ark. (114), üst molar dişlerin meziobukkal tüberkül tepeleri arasındaki mesafeden alt molar dişlerin bukkal sulkusları arasındaki mesafeyi çıkarmışlar ve bu farkın normal oklüzyonlu erkeklerde 1,6 mm ve bayanlarda 1,2 mm olduğunu bulmuşlardır. Araştırmacılar alveoler genişlikleri ise, üst çenede maksiller birinci molarların meziobukkal tüberkül tepeleri hizasındaki dişeti-mukoza birleşimlerinden, alt çenede de birinci molar dişin vestibül sulkusu hizasındaki dişeti-mukoza birleşiminden ölçmüş, maksiller alveoler genişliğin mandibuler alveoler genişlikten erkeklerde 3,2 mm ve bayanlarda 2,7 mm daha fazla olduğunu bulmuşlardır.

McNamara ve Brudon (53), üst çene darlığının şiddetini değerlendirirken, ideal transpalatal genişlik değerinden (36-38 mm) yararlanmışlardır.

Korkhaus analizine göre üst kesicilerin toplam mesio-distal genişlikleri ile alveol kavislerinin sagittal ve transversal boyutları arasında belirli bir ilişki bulunmaktadır. Hastanın kesici tutarına göre, Korkhaus tablosundan ön uzunluk, ön genişlik ve arka genişlik değerleri okunarak, bu değerler hastanın modellerinden ölçülen mevcut değerler ile karşılaştırılır. Böylece, sagittal ve transversal yönde anomalinin konumu ve derecesi saptanır.

### 2.3.6. Üst Çene Genişletme Apeyleri

**Coffin Aygıtı:** Coffin tarafından geliştirilmiş olan bu apacey, orta hat boyunca ikiye ayrılmış olan bir üst çene plağı ve bu iki parçayı birleştiren omega şekilli bir aktif springden meydana gelmektedir (53).

**Crozat aygıtı:** Crozat apaceyi, Dr. George B. Crozat tarafından ilk kez 1919 yılında tanıtılmıştır. 1966 yılında ise uzun yıllar Dr. Crozat ile çalışan Dr. Wiebrecht

kitabında bu apareye yer vermiştir. Çapraşıklığı, daimi diş çekmeden ekspansiyon ile tedavi etmek için tasarlanmış ve geliştirilmiş bir ekspansiyon apareyidir (115).

**Porter Aygıtı:** Tamamı metal olan bu genişletme apareyi, 1923 ve 1924 yıllarında Dr. H.C. Pollock tarafından Crozat aygıtından esinlenilerek geliştirilmiştir (54).

**W apareyi:** Ortasında W şekilli bir tel içeren bu aparey de Crozat aygıtından izler taşımaktadır (54).

**Haas Apareyi:** Dr. Andrew Haas tarafından tarif edilen bu aparey, daimi 1. premolar dişler veya süt 1. molar dişler ile 1. molar dişlere uygulanan bantlar içerir, bu bantları vestibülden ve palatinalden birleştiren teller ile genişletme vidasını palatinal kısımdaki tellerle bütünleştiren akrilik bir gövdeden oluşur (47).

**Minne Apareyi:** Isaacssoon tarafından geliştirilen bu genişletme apareyinde akrilik gövde bulunmaz, vida yerine açık coil spring ile genişletme sağlanır (7).

**Hyrax Apareyi:** Özel bir vidanın kalın tel uzantıları aracılığıyla birinci molar ve premolar dişlerindeki bantlara lehimlenmesiyle oluşturulan bu hijyenik aparey, ilk kez 1973 yılında Biederman tarafından uygulanmıştır (72).

**Quad-Helix Apareyi:** Ricketts tarafından 1973 yılında tanıtılan bu aparey, sabit olmasına rağmen daha sonra Wilson tarafından modifiye edilerek hareketli hale getirilmiştir.

**Hyrax Modifikasyonları:** Howe (74), Hyrax vidasının kollarını posterior dişleri çepeçevre saran çelik teller ile birleştirmiş, ardından posterior dişlerin dişeti kenarından okluzale kadar olan kısımlarını akrilik ile örterek genişletme için bu apareyi kullanmıştır. Spolyar (81) ise, Hyrax vidasının kollarına maksiller diş kuronlarının palatinalinde tersine “U” bükümleri vermiş ve bu bükümleri de içine alacak şekilde posterior dişlerin üzerini akrilik ile kapatmıştır.

**Samarium-Kobalt Mıknatıslı Genişletme Apareyleri:** Maksiller genişletme için repulsif manyetik kuvvetler ilk olarak Vardimon ve ark. (116) tarafından maymunlarda kullanılmış, daha sonra Darendeliler ve ark. (76) tarafından da klinik olarak uygulanmıştır.

**Nikel-Titanyum Genişletme Apareyi:** 1993 yılında Arndt (75), ağız ısısında aktive olarak 180-300 gr arası kuvvet uygulayan genişletme apareyini tanıtmıştır.

**Lorenzon-Darendeliler Self Expander (LDSE):** Darendeliler ve Lorenzon (117), 1996 yılında ortasında süperelastik coil bulunan ve tam olarak sıkıştırıldığında 800

gr kuvvet uygulayabilen bir aparey geliřtirmişlerdir.

**Rigid Acrylic Bonded Maxillary Expander:** Memikođlu ve İřeri (111), posterior diřler ile üst çenenin palatinal bölgesini tamamen, anterior diřlerin ise sadece palatinal yüzeylerini örten ve ortasında bir vida bulunduran bu genişletme apareyini literatüre kazandırmışlardır.

**Transpalatal Distractor:** 1999 yılında Mommaerts (89) maksillanın yan duvarlarında kemik üzerine sabitlenen “Transpalatal Distractor” ve 2006 yılında Koudstaal ve ark. (91) “Rotterdam Palatal Distractor” adını verdikleri apareyleri kullanarak üst çene genişletmesi yapmışlardır. Bu ekspansiyon uygulamasında kullanılan apareyler, diřlerden destek almayıp tamamen kemik destekli olduđundan, periodontal ligamentlerin sıkışması, bukkal kök rezorpsiyonu, fenestrasyon, diřlerde meydana gelen devrilme ve nüks gibi komplikasyonları ortadan kaldırmıştır.

**Hibrid Hyrax:** 2010 yılında Wilmes ve ark. (118) tarafından tanıtılan bu RME apareyinde iskeletsel ankraj için damakta ön bölgeye mini implantlar kullanılmıştır. Vidanın kolları aynı zamanda, 1.molar diřlere de bađlı olduđu için, kemik ve diř destekli aparey anlamında hibrid hyrax adı verilmiştir.

### 2.3.7. RME’de Yař Faktörü

RME uygulamasında dikkat edilmesi gereken diđer önemli bir konu ise hasta yaşıdır. Bell (52), maksiller genişletme sırasında oluşan diřsel ve iskeletsel deđişimlerin, uygulanan kuvvetin miktarı ve aparey tipine bađlı olduđu kadar hastanın yaşıyla da iliřkisi olduđunu öne sürmektedir.

Arařtırmacılar RME için en ideal yařın 13-15 yařları arası olduđunu, bunun yanında eriřkin hastalarda da genişletme yapılabileceđini ancak genişletmenin kolay olmayacađını ve yeni kemik rejenerasyonu için uzun süre retansiyon gerektiđini bildirmişlerdir (46, 48, 64, 66, 119).

Björk ve Skieller (120), yaptıkları implant çalıřmalarında, median suturadaki büyümenin eriřkin döneme kadar sürdüđünü ispat etmişlerdir. Ortalama olarak 4 yařından eriřkin yařa kadar posterior implantlar arası artış 6,9 mm bulunmuştur. Bu artış 6-7 yařlarından eriřkin yařa kadar 4,8 mm, 10-11 yařlarından sonra ise 3 mm

olarak bulunmuştur. Buna göre, 10-11 yaşından erişkin yaşa kadar posterior implantlar arası mesafe artışının, anterior implantlar arası mesafe artışından yaklaşık 3 kat fazla olduğu ve her iki maksillanın transversal yönde rotasyona uğradığı sonucuna varılmıştır. Bu çalışmaya göre sutural büyümenin tamamlanması ortalama olarak 17 yaşa denk gelmektedir.

Melsen (121), insan otopsi materyallerinde palatal büyümeyi incelemiş ve RME'nin yaşla ilişkisini ortaya koymaya çalışmıştır. Median palatal suturanın, doğumda geniş ve hafifçe dalgalı olduğunu, ama daha sonra squamoz yapıda geliştiğini söylemiştir. Morfolojik olarak suturanın 3 dönemde geliştiğini; ilk dönemde kısa ve "Y" şeklinde, ikinci dönemde daha dalgalı ve üçüncü dönemde interdijitasyon kırılması olmadan ayrılamayacak kadar sıkı olduğunu belirtmiştir. Aynı araştırmacı, sert damak boyutundaki artışın 13-15 yaşına kadar transversal suturadaki büyüme ve damağın arka bölümündeki apozisyona bağlı olduğunu ve bu yaştan sonra suturadaki büyümenin tamamlandığını, ancak apozisyonun birkaç yıl daha devam ettiğini bildirmiştir.

Persson ve Thilander (122), yaptıkları çalışmada, palatal suturanın ergenlik döneminde kapanabileceğini, bazen de daha geç kapanabildiğini belirtmişlerdir. Araştırmacılar suturanın 15 yaşındaki bir kız çocuğunda kapanmış olduğunu, bunun aksine 27 yaşındaki bir kadında hala tam olarak kapanmamış olduğunu tespit etmişlerdir. Bireysel özelliklerin ve cinsiyetin bu yaş sınırının değişmesinde etkili olabileceğini vurgulamışlardır.

Kanekawa ve Shimizu (123), maksiller parçaların birbirinden ayrılmasıyla yeni kemik oluşumunun başladığını fakat bu durumun yaşla birlikte azaldığını bildirmişlerdir.

Hasta yaşının ilerlemesi ile iskeletsel genişletmeye direncin artışı arasında direkt bir ilişki bulunduğu ve bunun da en erken 12-13 yaşlarında görülen maksiller artikülasyonlardaki mekanik kilitlenmelerle bağlantılı olduğu bulunmuştur (48, 77).

McNamara ve Brudon (124), genç hastalarda RME'nin daha etkili olduğunu ve genişletmenin daha kolay gerçekleştiğini ortaya koymuştur. Bunun sebebinin ise genç bireylerdeki suturanın yapısı olduğunu bildirmiştir.

Sarı ve ark. (125), yaptıkları bir çalışmada hızlı üst çene genişletmesi'nin süt, karışık ve sürekli dişlenme dönemlerindeki etkilerini karşılaştırmışlardır. Çalışmanın

sonucunda erken yaşlarda oluşan ortopedik etkinin beklenenin altında kaldığını ve tedavinin erken karışık dişlenme dönemine kadar bekletilmesinin daha iyi bir alternatif olabileceğini bildirmişlerdir.

Bazı araştırmacılar (33, 87, 126), genç hastalardaki artmış iskeletsel cevabı, gelişen suturadaki artmış hücresel aktiviteye bağlamışlardır. İleri yaşlardaki hastalarda, midpalatal sutura testere ağzı görünümüne benzeyen, mekanik olarak kilitlemiş ve kemik adacıklarının görüldüğü sert bir yapıdadır (127). Bu hastalarda uygulanan kuvvet, sutura üzerinde zayıf bir bölge bulunmadığından destek dişler ve alveol üzerine yığılmakta ve bu bölgede önemli problemler oluşturmaktadır (104).

### **2.3.8. RME’de Retansiyon ve Relaps**

RME’den sonra görülen nüksde maksiller ve kraniofasial yapılardaki yük birikiminin en önemli faktör olduğu gösterilmiştir. RME ile elde edilen sonuçların kalıcı olabilmesi için yeterli bir pekiştirme süresine ihtiyaç duyulmaktadır (61, 94). Bisharave Staley (46), RME sonrası suturanın radyolojik olarak 3 ayda normal görüntü verdiğini, histolojik olarak ise 6 ay sonra organize olup kalsifikasyonunu tamamladığını söylemiştir. da Silva ve ark. (128), çocuklarda RME sonrasında midpalatal suturanın tamamen kemikleşmesinin 8-9 ay sürdüğünü belirtmiştir.

Pekiştirme tedavisinin kısa tutulması dental ve/veya iskeletsel nükslerle sonuçlanabilmektedir. RME sonrasında, genellikle en az 6 ay süreyle pekiştirme yapılmaktadır. Bu süre içerisinde sutura palatina medianın osteogenezisine ve bununla birlikte diğer maksiller suturaların yeniden organizasyonuna ve stabilizasyonuna imkân sağlanmış olur (67, 94).

Relapsta genetik ve çevresel faktörlerin rol oynadığı düşünülmeyle beraber, en güçlü etkenlerin genişletme kaynaklı olduğu kabul edilmektedir (7). Bu etkenler; RME ile oluşan ağır kuvvetler sonucunda sert dokulardaki deformasyonlar ve yumuşak doku gerilmeleridir (7). Pekiştirme işlemi sonrasında bukkal kaslarda, periodontal ligamentlerde ve palatal dokularda oluşan gerilmelerin relapsta önemli olduğu belirlenmiştir (79, 126).



Halazonetis ve ark. (129), RME sonrası yanak basıncının değişip değişmediğini incelemişlerdir. RME öncesi molar dişlerde  $3 \text{ gr/cm}^2$  olan bukkal basıncın, 3-4 aylık pekiştirmeyi takiben  $9 \text{ gr/cm}^2$  ye çıktığını, her 1mm ekspansiyona karşılık  $0,6 \text{ g/cm}^2$  basınç değişikliği olduğunu ve bukkal kaslardaki basıncın ekspansiyondan sonra 3 kat arttığını göstermişlerdir. Araştırmacılar, 3-4 aylık retansiyon dönemini takiben basıncın tekrar aynı seviyede kaldığını belirterek ekspansiyon ve retansiyondan sonra oluşan relapstan yanak basıncının sorumlu olabileceğini ortaya koymuşlardır.

Wertz (96), klinikte RME ile tedavi ettiği 60 hasta ve üzerinde laboratuvar çalışması yaptığı 2 kafatasındaki incelemeleri neticesinde, RME sonrasında relaps oluşma nedeninin kraniofasiyal artikülasyonlarda yüksek stres birikimi olduğunu ve bu streslerin ortadan kalkması için en az 3 aylık retansiyon evresine ihtiyaç duyulduğunu belirtmiştir.

Ekström ve ark. (94), suturadaki mineral yapının RME'den önceki duruma dönmesi için ortalama 3 aylık bir zaman dilimi gerektiğini bundan dolayı retansiyon için en az 3 aylık bir sürenin gerekli olduğunu göstermiştir.

Krebs (119), 23 hasta üzerinde metalik implantlar kullanarak yaptığı çalışmada, retansiyon sonrasında dental ark genişliğinde azalma bulmuş ve bu azalmanın 5 yıl kadar devam ettiğini belirtmiştir.

RME'den sonra relaps oluşumunda, pekiştirme süresi kadar, pekiştirme apareyinin tipi de önemlidir. RME sonrası farklı apareylerle retansiyon uygulanmış ve oluşan relaps incelenmiştir. Sabit retansiyon apareyiyle % 10-23, hareketli retansiyon apareyiyle % 22-25 ve retansiyon apareyi kullanılmadığı zaman ise % 45 oranında relaps rapor edilmiştir (79). Sabit pekiştirme apareyi olarak ekspansiyon apareyinin kendisi veya molarlar arası transpalatal ark, hareketli aparey olarak da Hawley apareyi kullanılmaktadır (46). Hareketli apareylerin hasta kooperasyonu gerektirmesi dezavantaj olarak gösterilmekte ve sabit pekiştirme apareylerinin kullanılması tavsiye edilmektedir (6, 59, 87).

RME sonrasında periodontal, palatal ve kassal dokularda oluşan gerilmelerin, retansiyon yapılmasına rağmen yine de relapsa sebep olabileceği ve bundan dolayı 2-3 mm'lik fazladan düzeltim (overcorrection) yapılması gerektiği belirtilmiştir (79, 94, 130, 131).

Küçükkeleş ve Ceylanoğlu (132), RME sonrasında dudak, yanak ve dil basıncını araştırdıkları çalışmalarında, RME sonrasında bukkal tarafta 1. molar ve kesiciler bölgesinde belirgin bir basınç artışı olduğunu, retansiyon döneminde bunun azalarak 3. ayda ekspansiyon öncesi değerlere yakın sonuçlar verdiğini bulmuşlardır. Bu sonuçlara göre retansiyonun 3. ayında yanak ve dudaklar dental arkın yeni pozisyonuna daha kolay adapte olurken, dilin adaptasyonu daha uzun sürmektedir.

Özetleyecek olursak, maksilladaki iskeletsel ve dental yapıların tedavi öncesi konum ve durumlarına dönme eğilimleri birtakım faktörlerden kaynaklanmaktadır (46, 48, 66, 99, 131, 133). Bunlar:

1. Maksillanın komşu kemiklerle birleşim yaptığı bölgelerde birikmiş rezidüel kuvvetlerin oluşması,
2. Bukkal kas yapısının ve maksillayı çevreleyen kasların yapılarının kuvvetli olması,
3. Retansiyon döneminde kemik formasyonunun tam olarak elde edilememesi,
4. Maksillanın çevresindeki suturaların ve zigomatik kemiğin deformasyona karşı direnci,
5. Gerilmiş mukoperiost ve okluzal kuvvetler,
6. Retansiyon için uygun apanın seçilmemesidir.

#### **2.4. Kemik Dokusu ve Histolojisi**

Kemik, yüksek seviyede damarlanma ve innervasyona sahip, özel bir yapı gösteren mineralize bir bağ dokusudur (134). Vücudun en sert dokusu olan kemik dokusu, kas fonksiyonları ve nöromusküler ağı destek sağlamanın yanında, mineral metabolizmasında da hayati fonksiyon görmektedir (135). Kompakt kemiğin kimyasal yapısında yaklaşık % 71 kalsiyumfosfat ve kalsiyumhidroksiapatit, % 18,5 kollojen, % 0,25 mukopolisakkarid, % 1,75 protein ve % 8,5 su bulunmaktadır. Yeni oluşan kemikte matriks oranı daha yüksek olabilir. Kemiğin organik matriksini % 90-95 oranında kollojen lifler, geri kalanını da ana madde denilen homojen jelatinöz bir yapı oluşturur. Kemiğin kristal tuzları esas olarak kalsiyum ve fosfattır. Hidroksiapatit olarak bilinen en önemli kristal tuzun formülü:  $Ca_{10}(PO_4)_6(OH)_2$ 'dir.

Her kristal yaklaşık olarak  $400 \text{ \AA}$  uzunluğunda  $10-30 \text{ \AA}$  kalınlığında ve  $100 \text{ \AA}$  genişliğinde uzun yassı plaklar şeklindedir. Kemik tuzları arasında magnezyum, sodyum, potasyum ve karbonat iyonları da bulunmaktadır. Ancak bunların belirgin kristal yapılar oluşturdukları gösterilememiştir (136).

Kemiklerin çoğunda, dış kısımda trabeküler kemiği çevreleyen kortikal kemik vardır. Birçok durumda da kemik iliği boşluğu mevcuttur. Vücuttaki toplam kemiğin % 75'ini kortikal (kompakt) kemik, % 25'ini trabeküler (süngerimsi) kemik oluşturur (137). Trabeküler kemikte beslenme ekstraselüler sıvıdan difüzyonla olurken, kortikal kemikte besin maddeleri Havers kanalları ile temin edilir. Trabeküler kemik metabolik olarak daha aktiftir. Kompakt kemik çok serttir, dış kuvvetlere dayanıklıdır ve yassı kemiklerin iç ve dış yüzeylerini, uzun kemiklerin ise dış yüzeylerini oluşturur. Spongios kemik daha yumuşaktır ve daha zayıftır, ancak strese dayanıklıdır (138, 139). Yıllık yenilenme hızı trabeküler kemikte % 20 iken, kortikal kemikte % 4'tür (137).

Mikroskobik olarak kemiğin; demetsi (woven) ve lamellar kemik olmak üzere iki fenotipi vardır. Demetsi kemik embriyonik ve fetal gelişime ait olmasına rağmen sağlıklı yetişkin iskeletinde de ligament ve tendon bağlantılarında, osteojenik tümör gibi patolojik durumlarda ya da iyileşen kırığın kallusunda bulunur. Demetsi kemik yapısal olarak düzensiz, organize olmamış fiber oryantasyonu ve osteosit dağılımına sahiptir. Lamellar ya da olgun kemik hem kortikal hem de trabeküler kemikte bulunur. Yapısal alt üniteler yani lameller, trabeküllere paralel seyrederek ya da kortikal kemikte  $200-300 \text{ mm}$  çapında silindirik şekilli osteonlar oluştururlar. Osteonun içinden merkezi bir kapiller geçer ve duvarlarında osteositler yer alır (140).

#### **2.4.1. Kemiğin Gerilme ve Sıkışma Direnci**

Kemiğin kollojen liflerinin gerilme direnci, tendonlarınkine benzer ve çok fazladır. Diğer yandan, fiziksel özellik olarak mermere benzeyen kalsiyum tuzları da çok yüksek sıkışma direncine sahiptir. Bu özelliklere kollojen liflerle kristaller arasındaki bağlanmanın derecesi de eklendiğinde kemik dokusu gerilme ve sıkışmaya karşı büyük bir direnç kazanmış olur. Bu şekilde kemik bir betonarme

inşaata benzemektedir. Aslında kemiğin sıkışmaya direnci en iyi betonarme yapıdan bile güçlü, gerilmeye direnci ise ona yakındır (136). Kemik sert ve mineralize bir yapıda olmasına rağmen, kırılmadan % 2,5 oranında esneyebilir. Bu bükülme, sıkışma ve gerilme bölgeleri oluşturarak apozisyon ve rezorpsiyon alanları oluşmasına neden olur (136).

#### **2.4.2. Kemiğin Hücreleri**

Kemik içerisinde temel olarak 3 farklı hücre ayırt edilebilir,

- Matriks üreten osteoblastlar,
- Doku rezorbe eden osteoklastlar ve
- Osteositler.

Fibroblast, osteoblast ve osteositler mezenkimal kök hücrelerden kaynak alırken, osteoklastlar hematopoetik orijinlidir (140).

##### **2.4.2.1. Osteoblastlar**

Osteoblastlar, kemik içerisinde ekstraselüler matriksi üreten ve mineralizasyonunu sağlayan hücrelerdir. Morfolojik olarak küboidal şekillidirler ve prekürsörleriyle beraber kemik yüzeyinde sıkı bir hücre tabakası oluştururlar (140). Osteoblastlar, kemiğin periosteal ve endosteal yüzeylerindeki ve Havers kanalları içindeki yumuşak bağ dokusu stromal hücrelerinden köken alır (141).

Osteoblastlar, kemik dokusunun yüzeyine yakın olarak diziler oluştururlar. Kemik matriksinin organik kısımlarının sentezinden sorumludur ve sonradan mineralizasyona uğrayarak kemiğe sağlamlık ve sertlik sağlarlar. Kollajen liflerden zengin, glikoprotein ve polisakkaridlerden oluşan osteoid maddeyi ve matriks sentezi süresince transport için gereken proteini sentezlerler. İnorganik yapının depozisyonu osteoblastların varlığına bağlıdır. Kemik yapımı ilerlediğinde doku içinde kalıp osteositlere dönüşürler. Osteoblast tabakasının ürettiği matriksle eski kemik matriksi teması geçer ve arada yeni matriks tabakası oluşur. Buna kemik apozisyonu denir ve

zamanla kalsiyum tuzlarının çökmesi ile kemikleşme tamamlanır (94).

#### **2.4.2.2. Osteositler**

Osteositler kemik dokusunun oluşumu sırasında kemik matriksi içinde hapsolan olgun osteoblast hücreleridir. Yani bazı osteoblastlar kendi oluşturdukları matriks içerisine gömülür ve fenotiplerini değiştirerek osteositlere dönüşürler. Bu hücreler canlılıklarını korur, ancak matriks proteini üretimini ve hücre organellerini azaltırlar. Osteositler, iskelet sisteminin % 90'ını oluştururlar ve kemik matriksinin devamlılığını sağlarlar. Lakünalar içinde yer alan bu hücreler kemik matriksi sentezler, mineral içeriğini korur, kalsiyum ve fosfatın konsantrasyonunu kontrol ederler (61, 130). Kemik matriksini oluşturan inorganik kısımda kalsiyum ve fosfat miktarı fazladır. Organik kısmı tip I kollajen ve proteine bağlı glikozaminoglikandan oluşur. Hidroksiapatit kristallerinin kollajen liflere bağlanması kemiğin sert yapıda olmasını sağlar (138, 142). Osteositler kemikte en çok sayıda bulunan hücrelerdir (140). Osteoblastik tabakanın en olgunlaşmış aşamasını osteositler oluşturur (141).

#### **2.4.2.3. Osteoklastlar**

Albert Kölliker, bazı kemik yüzeylerindeki büyük ve çok çekirdekli hücrelerin kemik rezorpsiyonunun direkt ajanları olduğunu öne süren ilk kişidir (143).

Osteoklastlar, hematopoetik kök (stem) hücrelerden köken alırlar. Bu hücreler oldukça hareketli, multinükleer ve lizozomal enzimler taşıyan polarize hücrelerdir (140). Ayrıca çok sayıda mitokondri, serbest ribozom ve yaygın golgi kompleksi içerirler (143).

Bir osteoklastta 2 ile 100 arasında çekirdek olabilir, ancak osteoklastlar genelde hücre başına 10-20 çekirdek içerirler. Osteoklastlar her bir mm<sup>3</sup> kemikte 2-3 tane rastlanan nadir hücrelerdir. Aktif kemik döngüsünün arttığı bölgelerde sayıları artar. Genelde kemiğe yapışık olarak bulunurlar. Osteoklastların makrofaj

polikaryonlarda bulunmayan karakteristik bir özelliği tırtıklı kenarıdır. Bu tırtıklı kenar, stoplazma membranının çok sayıda ince ve parmak şekilli uzantılarından oluşur. Mineralize kemik matriksinin rezorpsiyonu ve yıkılımı, tırtıklı kenardan tampon bölgeye hidrojen iyonları ve proteolitik enzimlerin geçmesi ile oluşur.

Osteoklastlar kemik yüzeyine yerleştiğinde tırtıklı kenarın bağlandığı yerde karakteristik çukurcuklar oluştururlar. Bu çukurcuklar, ortamda osteoklast olmadığında kesinlikle oluşmaz (144). Kemik rezorbsiyonunun başladığı bölgelerde, enzimatik olarak açılmış, Howship lakünaları adı verilen çukurcuklar da bulunur. Çok çekirdekli olan osteoklastlar hematopoetik dokulardan oluşmuştur. Rezorbe edecekleri kemik yüzeyine hidrolitik enzimler salgılayarak kemiğin ve kalsifiye olmuş kıkırdağın organik ve inorganik matrikslerini yıkıma uğratırlar. Osteoblastlarla beraber kuvvete bağlı olarak kemik şekillenmesine imkân verirler. Kemik ile kıkırdağın repozisyonu ve kemiğin yeniden şekillenmesinde rol oynarlar (138).

Kemik dokusu  $\text{mm}^2$  başına 15 kg basınca ve 10 kg çekme kuvvetine dirençlidir. Bu kemiğin elastik özelliğindedir ve bu değerler aşıldığında kemik dokusunda kırık veya çatlak oluşur (123). Osteoklastlar, mineralize kemik matriksinin önce mineral, sonra da organik kısmını yani kollajen lifleri ortadan kaldırır (143).

Kemik dokusu şu sıraya göre oluşur: Mezenkim hücrelerinin osteoblastlara farklılaşması, osteoblastların kemik dokusunun organik kısmı olan kollajen fibrilleri ve esas maddeyi salgılaması, organik maddenin mineralizasyonu (hidroksiapatit kristallerinin esas maddeye çökmesi) ve osteoklastların ortamda belirmesi (138, 145, 146). Osteoblastlar yeni kemik lamelleri yaparken osteoklastlar mevcut kemik lamellerini rezorbe ederler. Böylece bir yanda yeni kemik dokusu oluşurken (apozisyon) bir yanda da rezorbsiyon olur. Bu esnada kemik dokusu sertliğini ve devamlılığını korumaya devam eder (138, 145, 146).

## 2.5. Kemikleşme

İki türlü kemikleşme söz konusudur; bunlar endokondral (kıkırdaksal veya indirekt) kemikleşme ve intramembranöz (zarsal veya direkt) kemikleşmedir. İster kıkırdaksal, isterse zarsal kemikleşme olsun kemiği meydana getiren osteoblast hücreleridir ve her iki kemikleşmede de osteoblastlar aynı şekilde kemik yaparlar.

### 2.5.1. Endokondral Kemikleşme

Bu kemikleşmede, önce bir kıkırdak taslak oluşur, sonra dolaylı olarak (indirekt) kemik oluşması gerçekleşir. Endokondral kemikleşme, iskelet kıkırdağı modellerinin yerini kemiğe bırakması şeklinde gelişir. İntramembranöz kemikleşmede olduğu gibi, endokondral kemikleşmede de primer kemikleşme merkezi oluşur. Bu kemikleşme merkezi, tip-II kollajen içeren, ekstraselüler matriksi depolayan ve çoğalabilen kondrositler tarafından oluşturulur.

Kıkırdak taslak oluşuktan kısa bir süre sonra, merkez bölgesindeki kondrositler olgunlaşma sürecine girerler ve hipertrofik kondrositlerin bir belirteci olan tip X kollajen içeren bir matriks sentezlerler. Hipertrofik kondrositler tarafından salgılanan anjiyogenik faktörler (vasküler endoteliyal hücre büyüme faktörü-VEGF) perikondriumdan kan damarlarının oluşumunu indükler. Osteoprogenitör ve hematopoetik hücreler yeni oluşan kan damarları ile kemikleşme bölgesine ulaşır.

Bu olaylar primer kemikleşme merkezinin oluşumu ile sonuçlanır. Kıkırdak modelinin orta hattında matriksin kalsifikasyonu gerçekleşirken hipertrofik kondrositler apoptozise giderler. Geriye kalsifiye kıkırdak matriksi septalarının birbirinden ayırdığı genişlemiş lakünalar kalır. Dejenere olmuş kıkırdak hücrelerinden geriye kalan bu alanlara osteoprogenitör hücreler ve kan damarlarından oluşan bir yapı dolar.

Osteoprogenitör hücreler, kıkırdağımsı septumun üstünde kemik matriksi ile kaplanan osteoblastlara dönüşür, böylece kartilaj yapı kemik matriksiyle örtülmeye

başlar. Kalsifiye kıkırdak dokusunda kemikleşme ile devam eder. Sonra bu primer kemik dokusunun yerini sekonder kemik dokusu alır (138, 139).

### 2.5.2. İntramembranöz Kemikleşme

Osteoblastların salgıladıkları matriksin doğrudan doğruya mineralize olmasıdır. Embriyonik mezenkim, damardan zengin bağ dokusuna dönüşür. Kollajen lifleri içeren jelatinöz bir ekstrasellüler matrikse gömülü fibrblast benzeri mezenkim hücreleri bir araya gelir. Mezenkim hücreleri membranöz kemiğin oluşacağı yere göç ederler ve kemiğin şemasının oluşacağı bölgelere yapışırlar. Mezenkim dokusu vaskülarize olmaya başlar. Mezenkim hücreleri sitolojik değişimlere bağlı olarak osteoblastlara dönüşerek tipik prizmatik şekillerini alırlar ve osteoblastlar da kemik matriksini oluşturmak üzere kollajen ve proteoglikanların üretimine başlarlar. Kemikleşmenin ilk başladığı noktaya 'primer kemikleşme merkezi' denir. Daha sonra birçok kemikleşme merkezi gelişir ve bu merkezler sonunda birleşerek süngere benzeyen ve dolayısıyla süngerimsi ya da primer spongiyoz kemik olarak adlandırılan anastomozlaşmış bir trabekül ağı oluştururlar. Yeni oluşan trabeküllerde kollajen lifleri rastgele dağılım gösterdiğinden erken dönemdeki intramembranöz kemik, ağsı kemik olarak tanımlanır. Kalsiyumfosfat, apozisyon ile oluşan kemik matriksinde depo edilir. İnterstisyel kemik oluşumu gerçekleşmez.

Kemik matriksi mineralizasyonu iki yeni gelişime öncülük eder. Trabeküllerin kalınlaşması ile osteoblastların osteositler şeklinde hapsedilmesi ve perivasküler kanalların kısmen kapanması ile mezenkim hücrelerinin kan yapıcı hücrelere dönüşmesi şeklindeki hemotopoez olaylarında yeni görev üstlenmesidir. Osteositlerin doldurduğu boşluklara laküna denilir. Lakünalardan her yöne çıkan ince kanalcıklara kanalikuli ossei adı verilir. Dokunun beslenmesi kanaliküllerle olmaktadır. Osteositler kanaliküller içindeki stoplazmik uzantılarla birbirlerine bağlanırlar ve kan damarlarına komşu osteoprogenitör hücrelerden yeni osteoblastlar oluşur (147).



Kemik matriksinin artmasıyla birlikte osteoblastlar birbirlerinden uzaklaşmaya başlarlar ve bazıları kemik matriksi içerisinde osteositlere dönüşürler. Mezenkim hücreleri bölünerek osteoblast oluşturmaya devam eder, böylece kemikleşme merkezleri artar. Bu merkezler birbirleriyle birleşir ve birleşme alanlarında bağ dokusu yer alır. Kemik matriksinin mineralizasyonu ile membranöz kemik kalsifiye olmaya başlar.

Frontal, parietal, oksipital ve temporal kemikler gibi kafatasının bazı yassı kemikleri, alt çene ve üst çenenin bazı kısımları intramembranöz kemikleşme ile meydana gelir. İntramembranöz kemikleşmenin kısa kemiklerin büyümesinde ve uzun kemiklerin kalınlaşmasında rolü vardır. Doğumdan sonra kafatası kemiklerinin iç ve dış yüzeylerindeki intramembranöz kemiğin yapımı, yıkımına nazaran belirgin bir üstünlük gösterir (138, 142, 147).

### **2.5.2.1. Suturalarda Kemikleşme**

Birbirine komşu iki kemik arasında bulunan sutura bir bağ dokusu şeridinden ibarettir. Suturada karşı karşıya gelen iki kemiğin üzerini örten periost burada da devam ediyormuş gibi düşünülebilir. Her iki kemik periostu suturada birbirlerine sırtlarını vermiş olarak, iki ayrı periost halinde devam etmektedir.

Periost bir bağ dokusu membranıdır. Periostun en üst tabakası fibröz bir tabaka olup fibroblastlar, kollojen lifler, damarlar ve sinirlerden oluşmuştur. Periostun kemiğe komşu tabakası ise esas kemik yapan kambiyum tabakasıdır. Bu tabaka osteoblastların çoğaldığı, osteoblastlar tarafından salgılanan kollojen lifler üzerine kalsiyum tuzlarının çökelerek Sharpey lifleri haline dönüştüğü ve kemiğin imal edildiği tabakadır. Suturada karşı karşıya gelen iki kemiğin de ayrı ayrı birer kambiyum tabakası ve fibröz dokudan oluşan birer kapsüler tabakası vardır. İki kapsüler tabaka arasında kan damarlarının bulunduğu bir ara tabaka vardır. Her iki kemiğinde birer kambiyum tabakası bulunduğundan, her iki kemik ayrı ayrı büyürlerken eşit miktarlarda büyüebildiği gibi biri diğerinden daha fazla da büyüebilir (1).

### 2.5.2.2. Ekspansiyon Kuvveti Uygulaması Sonrasında Sutura da Kemik Oluşumu

Midpalatal suturaya uygulanan ekspansiyon kuvvetleri, osteoklastların aktivasyonu sonucu kemik rezorpsiyonu ile periosteal hücrelerin proliferasyonu ve diferansiyonuna bağlı olarak kemik oluşumunu artırır.

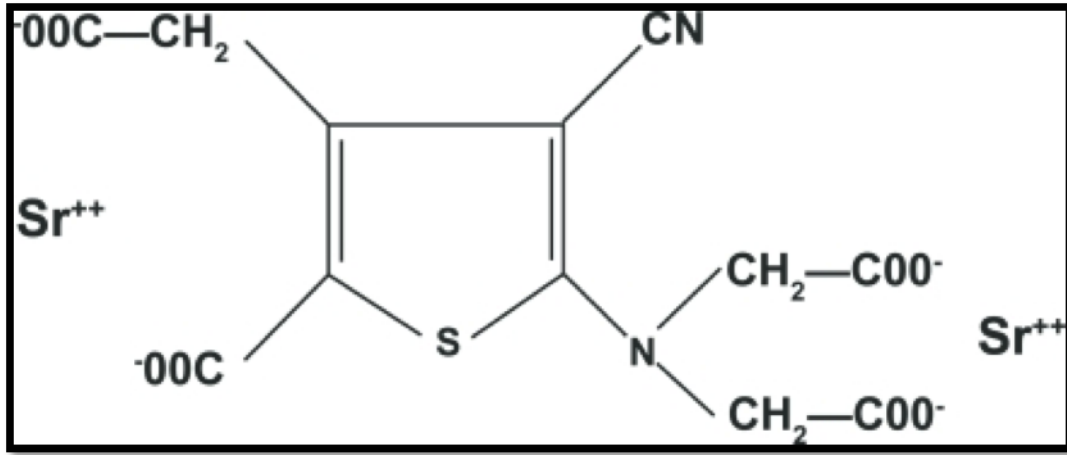
Hou ve ark. (148), ratlar üzerinde yaptıkları bir çalışmada kuvvet uygulayarak midpalatal suturada ekspansiyon yapmışlardır. Birinci günden başlayarak kollojen liflerin sutura boyunca yeniden düzenlendiklerini, aynı zamanda periosteal hücrelerin suturaya doğru göç etmeye başladıklarını bildirmişlerdir. Üçüncü günde suturanın mekanik kuvvete paralel yönde işi hücrelerle dolduğunu ve kondrositlerin sayısında azalma görüldüğünü ortaya koymuşlardır. Yedinci günde palatal kemik uçlarında yeni kemik oluşumu gözlemlenmiş ve bu oluşan yeni kemik yüzeyinde periosteal hücreler iyice artmaya devam etmiştir. On dördüncü günde genişlemiş olan suturanın içi fibröz doku ile dolmuştur. Sutura nın oral tarafında oluşan yeni kemik, suturanın orijinal kıkırdak tabakasına benzer yapıda birkaç tabaka kondrositle kaplanır. Sutura nın nazal tarafında ise kıkırdak benzeri yapı oluşmadan direk nazal epitel altında kemik oluşmaya başlar.

RME ile distraksiyon osteogenezisi arasında benzer stratejiler uygulanmasına rağmen distraksiyon osteogenezisi ve ekspansiyon yöntemi sonucu kemik oluşumunun indüklenmesinde farklılıklar vardır (149). Distraksiyondan farklı olarak ekspansiyonda bekleme süresi, ödem ve nötrofil infiltrasyonu ile karakterize akut enflamasyon görülmez. Bu yüzden midpalatal suturanın ekspansiyonu sonucu oluşan biyolojik cevap yara iyileşmesinden çok harekete duyarlı (mekanosensitiv) bir mekanizma ile olur (148).

## 2.6. Strontium Ranelat

Strontium ranelat, ranelik asit ve iki adet stabil strontium ( $Sr^{2+}$ ) atomundan oluşmaktadır (Şekil 1). İçeriğindeki  $Sr^{2+}$ , 1770'li yıllarda İskoçya yakınlarında bir kurşun madeninde bulunmuştur ve besinlerde, suda ve eser miktarda da iskelette

bulunmaktadır (150). Ranelik asidin anyon olarak seçilmesinin nedeni, bir terapötik ajan için uygun fizikokimyasal ve farmakokinetik özelliklere sahip olmasıdır. Strontium ve kalsiyumun her birinin vücuttaki toplam miktarının % 99'u kemikte bulunmaktadır. Strontium kemiğe iyonik yer değiştirme ile bağlanır. Strontiumun kemikteki miktarı düşüktür, çünkü teorik olarak 10 kalsiyum atomundan maksimum bir tanesi strontium atomuyla yer değiştirebilir. Strontium ranelat'ta 20 farklı tuz arasından strontiumun bioyararlanımının, gastrik toleransının iyi olması nedeniyle ve strontium ve organik bileşen arasındaki yüksek orandan dolayı tercih edilmiştir (151). Yapılan çalışmalar, Strontium ranelat'ın osteoporoz tedavisinde etkili bir ajan olarak kullanılabileceğini göstermektedir (152).  $Sr^{2+}$ , divalent bir katyon olup atomik ve iyonik özellikleri ile kalsiyuma benzemektedir ve kemik mineralizasyonuna katılmaktadır. Özellikle kalsiyum gibi hidroksiapatit kristallerinin yüzeyine bağlanarak kemikte tutulan, kemik koruyucu bir elementtir. Hidroksiapatitteki kalsiyum ile strontiumun değişimi sınırlıdır. Kemik tutulumu, kemik matriksinin kristal yüzeylerinde düşük oranda iyonik geçiş nedeni ile olur. Strontiumun, in vivo kemik formasyonunu, in vivo ve in vitro kemik rezorpsiyonunu etkilediği gösterilmiştir (150).



Şekil 2.1. Strontium ranelat'ın kimyasal yapısı.

### 2.6.1. Etki mekanizması

Strontium ranelat ekstrasellüler kalsiyuma duyarlı reseptörün (CaSR) agonistidir. Son zamanlarda, stronsiyum'un da kalsiyum gibi, mitojen tarafından

aktive edilen protein kinaz (MAPK) sinyal aktivasyonu ile sonuçlanan, kalsiyum algılama reseptörünü (CaSR) aktive edebildiği bulunmuştur (153). Son bilgiler Strontium ranelat'ın kısmen CaSR'ın ilgisi olan osteoblast proliferasyonunu anlamlı derecede ve doza bağımlı olarak 2-3 kat arttırdığını göstermektedir (154). Bu durum CaSR aracılığıyla Strontium ranelat'ın, kısmen de olsa, osteoblastik hücre replikasyonunu aktive ettiğini göstermiştir. Strontium ranelat CaSR yoluyla extracellular signal-regulated kinase (ERK)  $\frac{1}{2}$  fosforilasyonunu aktive ederki, bu da osteoblast replikasyonunun artırılmasına sebep olan bir mekanizmadır. Strontium ranelatın kemik hücreleri üzerine etki ettiği diğer bir mekanizma ise osteoblastlar tarafından prostaglandin E2 üretiminin artırılmasıdır. Bu molekül mekanik yüklemeye ve kırık iyileşmesinde etkilidir. Daha önce yapılan bir çalışmada Strontium ranelat'ın siklooksijenaz 2 (COX-2) ekspresyonunu artırdığı bulunmuş ve son dönemde yapılan bir çalışmada da Strontium ranelat'ın prostaglandin E2 üretimini ve rat kemik iliği kök hücrelerinin osteojenik başkalaşımını artırdığı bulunmuştur (155, 156).

Başka bir osteoklast inhibisyonu modu strontiumun indüklediği osteoprejenitör sentezi aracılığıyla olabilir. Son zamanlarda, insan primer osteoblastları ve MG-63 hücreleri üzerinde yapılan in vitro bir çalışma Strontium ranelat'ın osteoprejenitör mRNA'sının ekspresyonunu arttırdığını göstermiştir. Osteoblast osteoprejenitör uyarımıyla olan osteoklast üretiminin negatif düzenlenmesi, muhtemelen Strontium ranelat'ın ikili etkisine katkıda bulunmaktadır (157).

5 yıl süreyle yapılan çalışmalarda çeşitli hasta gruplarında hem vertebra, hem de vertebra dışı bölgelerde Strontium ranelat'ın etkinliği gösterilmiştir. En az 1 vertebra kırığı olan postmenopozal kadınlarda yapılmış çift-kör ve plasebo kontrollü bir çalışmada (SOTI, Spinal Osteoporosis Therapeutic Intervention) 3 yıl boyunca günde bir kez 2 gr Strontium ranelat kullanımının vertebra kırıklarını 1. yılda % 49,3 yılda ise % 41 azalttığı gösterilmiştir Kemik yoğunluğu 3 yılda lomber bölgede % 14,4, femurda ise % 8,3 oranında artmıştır (16).

TROPOS (Treatment of Peripheral Osteoporosis) çalışmasında ise vertebra dışı bölgelerdeki kırık etkinliği araştırılmıştır (16). Çalışmaya femur boynu T skoru -2,5 altında olan 74 yaş üstü kadınlar veya bir ek risk faktörü olan 70-74 yaş arası kadınlar alınmıştır. Tüm vertebra dışı bölgelerdeki kırıklar % 16 oranında azalmış;

kalça kırıkları ise T skoru -2,4 altında olan 74 yaş üstü kadınlarda % 36 oranında azalmıştır. Reginster ve ark. (22), yaptıkları çalışmalarında kalça kırığı riskinin % 43 ve vertebra kırığı riskinin % 24 oranında azaldığını göstermişlerdir. 5 yıl sonrasında da, Strontium ranelat güvenlilik profilinin 3 yıllık verilerle karşılaştırıldığında farklılık göstermediği gözlenmiştir. Bu bulgular Strontium ranelat'ın vertebra kırıkları ve kalça kırıklarının da dâhil olduğu vertebra dışı kırık insidansı üzerine azaltma şeklindeki etkisinin 5 yıl boyunca devam ettiğini göstermiştir. Femur boynunda düşük kemik dansitesi olan 74 yaş üstü kadınlarda kalça kırık oranlarında azalma bildirilmiştir (16). Strontium ranelat'la elde edilen kırık oranlarındaki azalma oral bifosfonatlarla bildirilenlere benzer şekildedir (158).

### **2.6.2. Strontium Ranelatla Yapılan Hayvan Çalışmaları**

Kemik kaybının önlenmesine yönelik etkinliğinin test edilmesi için Strontium ranelat önce osteopenik hayvanlar üzerinde test edilmiştir. Farelerde overektomi modeli, postmenopozal kadınlarda görülen, kemik rezorpsiyon hızının kemik formasyonundan daha fazla olduğu trabeküler kemik kaybını taklit için kullanılmıştır. Farklı dozlardaki Strontium ranelat'ın koruyucu amaçlı ve tedavi amaçlı verilmesinin trabeküler kemik kaybını inhibe ettiği, parsiyel olarak kemik kütlelerini restore ettiği görülmüştür. Biyokimyasal ve histomorfometrik analizler ile Strontium ranelat'ın, kemik rezorpsiyonunu azalttığı, kemik formasyonunun ise yüksek düzeyde devam ettiği, yani formasyon ve rezorpsiyona farklı etkilerinin olduğu gösterilmiştir. Bu çalışmada Strontium ranelat'ın overektominin yol açtığı kemik kaybında hem koruyucu, hem de tedavi edici etkisinin olduğu gösterilmiştir (150).

Ammann ve ark. (159), yaptıkları bir çalışmada erişkin overektomi yapılmış farelerde, Strontium ranelatın değişik dozlarını bir yıl boyunca denemişlerdir. Strontium ranelatın verilmesi ile kemik gücünün değişmesi önlenmiş ve mikromimarinin kötüleşmesi kısmi olarak engellenmiştir. Strontium ranelat, farelerin arka ayaklarının alçılanarak iskelet immobilizasyonunun taklit edildiği başka bir modelde de test edilmiştir. Strontium ranelat verilmesi ile artmış kemik

rezorpsiyonunun durdurulduğu, immobil olan bacakta trabeküler kemik kaybının kısmen önlediği görülmüştür. Strontium ranelat'ın immobilizasyona rağmen, kemik formasyonunu sürdürürken, kemik rezorpsiyonunu azalttığı bulunmuştur (160). İntakt sıçanlarda Strontium ranelat'ın kemik formasyonunu artırıp, kemik rezorpsiyonunu azaltarak kemik kütesini arttırabildiği gösterilmiştir. Erişkin intakt sıçanlarda Strontium ranelat'ın farklı dozlarda verilmesiyle erkek ve dişi hayvanlarda femur ve lomber vertebra kemik mineral yoğunluğunun arttığı, tibial metafizde trabeküler kemik volümünde, trabekül sayılarında ve kalınlığında artışın olduğu ortaya konmuştur (161).

Geoffroy ve ark. (162), osteoporozlu fareler üzerinde yaptıkları bir çalışmada, kemik remodelingi yüksek olduğunda, Strontium ranelat'ın yeni vertebral kırık sayısını, trabekül ayrılmasını ve kortikal incelmeyi önleyerek azalttığını gözlemişlerdir. Strontium ranelat'ın mikromimariyi iyileştirerek ve kemik kütesini artırarak kırıkları önlediği sonucuna varmışlardır.

Strontium ranelatla yapılan diğer hayvan çalışmalarında da Strontium ranelatın yararlı etkileri görülmüştür. Strontium ranelatla defektif kemik formasyonu veya kemik kalitesinde değişim görülmemiştir (150).

### **2.6.3. Strontium Ranelat'ın İn Vitro Kemik Formasyonu ve Kemik Rezorpsiyonu Üzerine Etkileri**

Kemik hücreleri üzerine Strontium ranelat'ın etkilerini daha iyi görmek için in vitro ortamda çeşitli çalışmalar yapılmıştır. Rat kafatası kültür sisteminde preosteoblastik hücrelerin replikasyonunu artırdığı, fonksiyonel hücrelerin aktivitelerini ve kemik matriks sentezini artırdığı gösterilmiştir. Strontium ranelat'ın, kemik matriks ve kollajen sentezini ve kemik formasyonunu in vitro olarak arttıran bir mekanizma ile desteklediği, aynı zamanda in vitro matriks mineralizasyonuna yıkıcı bir etkisinin olmadığı görülmüştür (150).

Choudhary ve ark. (154), yaptıkları bir çalışmada Strontium ranelat'ın osteoblastlar üzerine etkisinde PGE2 rolünü araştırmışlardır. Kemik iliğinden osteoblastik prekürsörler ya da rat kafatasından elde edilen primer osteoblastlar 7-14

gün kültür edilmiş ve çeşitli zamanlarda Strontium ranelat verilmiştir. Çalışmanın sonucunda Strontium ranelat'ın primer osteoblast proliferasyonunu, primer osteoblast ve osteoblastik prekürsör ALP aktivitesini arttırdığı gösterilmiştir. Bu etkinin COX-2 inhibitörü olan NS-398 ile tamamen bloke olduğu gösterilmiştir. 7 günlük kültür sonunda kümülatif PGE2 seviyesinin ve 14 gün sonunda mineralizasyonun da arttığı görülmüştür. Bu sonuçlar Strontium ranelat'ın anabolik etkisinde prostaglandinlerin rolü olabileceğini düşündürmektedir.

Yapılan çalışmalarda (150) Strontium ranelatın in vitro kemik rezorpsiyonuna inhibitör etkisi de bulunmuştur. Fare osteoklastlarının sayısını azalttığı ve kemik rezorbe edici aktivitelerini inhibe ettiği saptanmıştır.

Fareler üzerinde yapılan bir çalışmada (163) elde edilen genetik ve biyokimyasal kanıtlarla, extracellular signal-regulated kinase (ERK) 1/2 ve Akt sinyalizasyonunun ve PGE2 üretiminin, CaSR ekspresyonundan bağımsız olarak osteoblast çoğalması ve sağ kalımı üzerine etkileri olduğu gösterilmiştir. CaSR bağımlı ve bağımsız yollarının, Strontium ranelat'ın osteoblastlar üzerine yararlı etkilerine aracılık ettiği öne sürülmüştür.

Yapılan çalışmalar sonunda (150), Strontium ranelat'ın kollajen ve non-kollajen protein sentezini ve preosteoblastik hücre çoğalmasını sağlayarak kemik formasyonunu arttırdığı; osteoklast farklılaşmasını inhibe edip, osteoklastların kemik rezorbe edici aktivitelerini önleyerek kemik rezorpsiyonunu azalttığı gösterilmiştir. Hem trabeküler hem de kortikal düzeyde mikromimaride düzelme, kortikal kemik alanı, kalınlığı ve kütlesinde artma, fizyolojik mineralizasyonda ve kristal yapısında korunma ve biyomekanik özelliklerde iyileşme gözlenmiştir.

#### **2.6.4. Strontium Ranelat'ın Kemik Metabolizması Üzerine Etkileri**

Strontium ranelat, yeni kemik dokusu oluşumunu stimüle etmekte ve kemik rezorpsiyonunu azaltmaktadır. Bu etkileri invitro olarak ve hayvanlarda yapılan deneylerde gösterilmiştir (18, 21). Strontium ranelat, overektomi yapılmış ratlarda kemik kaybını önlemekte, osteopenik hayvanlarda kemik kitlesini ve normal hayvanlarda kemik gücünü arttırmaktadır (21, 164). Hayvan ve insan çalışmalarının

sonuçları Strontium ranelatın, insanlarda kemik mineral değişikliği yapma riski olmadan osteoporoz tedavisi için kullanılabileceğini göstermiştir.

Canalis ve ark. (24), rat kafatası kültür sistemi konvansiyel modelinde; Strontium ranelat'ın, preosteoblastik hücrelerin replikasyonunu, sekonder olarak fonksiyonel hücre aktivitesini ve histomorfometri ile tayin edilen kemik matriks sentezini arttırabileceğini göstermişlerdir.

In vivo çalışmalar, Strontium ranelat'ın kemik rezorpsiyonu ve formasyonu üzerine, trabeküler ve kortikal kemik kitlesinde düzelme ile sonuçlanan farmakolojik etkilere sahip olduğunu göstermiştir (165). Strontium ilk olarak, kemik kaybının önlenmesine olan etkisini test etmek için osteopenik hayvanlarda test edilmiştir. Ratlarda overektomi modeli, kemik rezorpsiyon hızında bir artışa bağlı olarak trabeküler kemik kaybı ile karakterizedir (166). Overektomi ile oluşturulan osteoporoz modelinde yapılan bir çalışmada, sekiz hafta süre ile 77 mg/kg/gün, 154 mg/kg/gün ve 308 mg/kg/gün dozunda Strontium ranelat tedavisi, östrojen eksikliği ile uyarılan trabeküler kemik kaybını inhibe etmiştir (167).

Strontium ranelat, daha sonra iskelet immobilizasyonu ile indüklenen bir diğer osteopeni modelinde test edilmiştir. Bu modelde trabeküler kemik kaybı, azalmış kemik formasyonu ile birlikte artmış kemik rezorpsiyonundan kaynaklandığı düşünülmektedir (19). Bu çalışmada, Strontium ranelat (50, 200 ve 800 mg/kg/gün-10 gün), artmış kemik rezorpsiyonunu ortadan kaldırmış ve immobilize ekstremitelerde trabeküler kemik kaybını parsiyel olarak önlemiştir. Bu modelde uzun kemik immobilizasyonuna rağmen Strontium ranelat, kemik yapımını devam ettirerek kemik rezorpsiyonunu azalttığını destekleyen serum ALP aktivitesini arttırmış ve üriner hidroksiprolin atılımını azaltmıştır (160). Sağlam erişkin ratlarda Strontium ranelat verilmesi (225-900 mg/kg/gün-104 hafta), lomber vertebra ve femurda, kemik mineral yoğunluğu ile ölçülen kemik kitlesini ve tibial metafizde, histomorfometri ile ölçülen trabeküler kemik volümünü arttırmıştır. Bu çalışmada kemik son gücünde, doza bağımlı ve kemik mineral yoğunluğu ile ilişkili bir artış saptanmıştır (161).

Sonuç olarak; Strontium ranelat, kemik döngüsünde kemik formasyonundan yana yeni bir denge ile sonuçlanan bir mekanizmaya sebep olur.



### 2.6.5. Farmakokinetik Özellikleri

Strontium ranelat'ın biyoyararlanımı, 2 gr dozda saşe olarak ağızdan verilmesinden sonra % 27 olarak ölçülmüştür. Strontium ranelatın da kalsiyuma benzer şekilde gastrointestinal yoldan 2 mekanizma ile emildiği varsayılmaktadır: düşük bir dozda olan aktif emilim ve doyumluğa ulaşmayan daha yüksek bir dozda olan pasif emilim. Strontium ranelatın tek doz 2 gr oral alımından sonra ranelik asidin mutlak biyoyararlanımı % 2,5'dir (151).

Ranelik asidin düşük lipofilik özellikte olması ve Strontium ranelat'ın düşük çözünürlüğe sahip olması bu düşük emilimin nedeni olabilir. Çalışılan doz aralıklarında (25 gün 0,5-4 gr/gün Strontium ranelat alımı) kararlı duruma hem strontium, hem de ranelik asit için 15 gün sonra ulaşılmıştır. En yüksek dozda 25 günlük tedaviden sonra (2x2,0 gr Strontium ranelat/gün) maksimal  $20 \pm 2,3$  mg/l strontium plazma konsantrasyonuna ulaşılmıştır. Sabah ölçülen minimal plazma konsantrasyonu  $16,2 \pm 3,0$  mg/l bulunmuştur. Sonuç olarak plazma konsantrasyonlarında biraz dalgalanma gözlenmiştir. Aynı dozlarda ranelik asit için plazma konsantrasyonu  $0,79 \pm 0,36$  mg/l ve minimal plazma konsantrasyonu  $0,65 \pm 0,42$  mg/l olarak ölçülmüştür. Ranelik asidin plazma konsantrasyonunda dalgalanma minimaldir. Strontiumun böbrekten atılımı (7,6 ml/dk) toplam atılımın (12 ml/dk) % 57'sini oluşturmaktadır. Ranelik asidin ise böbrekten atılımı (62 ml/dk) toplam atılımın (78 ml/dk) % 80'ini oluşturmaktadır. Bu da ranelik asid'in özellikle böbrekler yoluyla atıldığını göstermektedir (151).

Postmenopozal kadınlarda strontiumun yarı ömrü  $6,3 \pm 2,7$  gün ve ranelik asidin yarı ömrü de  $3,3 \pm 2,3$  gün olarak bulunmuştur. Strontium ranelatın postmenopozal kadınlar tarafından sürekli kullanımı, strontiumun kemiklere katılımına ve 3-24 ay gibi bir sürede plazma konsantrasyonu stabilitesine neden olur (151). Strontium ranelat tedavi sona erdikten sonra kemikten hızla atılır vücuttan atılımı ise gastrointestinal sistem ve böbrekler yolu ile olur. Kemikteki strontium içeriği tedavinin bitmesinden sonra 6 haftada % 50 azalır, tam arınma periyodu ise 3 yıldır (150).

### 2.6.6. Doz ve Verilim

Önerilen Strontium ranelat dozu 2 gr/gündür. İlacın günde 1 kere, akşam yemeğinden üç saat sonra ağız yoluyla kullanımı hasta tercihi ve biyoyararlanım açısından en uygun olanıdır. Strontium ranelat'ın kahvaltıdan 1 saat önce ve akşam yemeğinden 3 saat sonra günde 2 kez alımı, akşam yemeğinden 3 saat sonra 1 kez alımına benzer bir etkiye neden olmaktadır. Kalsiyum ve Strontium ranelat'ın eş zamanlı alımı strontiumun biyoyararlanımını azaltmaktadır. Bu da muhtemelen aktif absorpsiyon yerindeki yarıştan dolayı olmaktadır. Eş zamanlı besin alımının strontiumun biyoyararlanımına negatif etkisi mevcuttur (151).

### 2.6.7. Yan Etkileri ve Güvenilirliği

Klinik çalışmalar sırasında en sık görülen yan etkiler diyare, bulantı, baş ağrısı ve cilt irritasyonudur. Ancak, bu etkiler hafif, kısa sürelidir ve hastanın tedavisini kesmesini gerektirmez. Daha az görülen yan etkiler baygınlık, hafıza sorunları ve çok nadir olarak nöbetlerdir. Spesifik vücut sistemleri düzeyinde yan etkilerin yüzdesi Tablo 2.1'de gösterilmiştir.

**Tablo 2.1.** Strontium ranelat ve Plasebo gruplarında görülen yan etki oranları.

	Strontium Ranelat	Plasebo
Gastrointestinal	% 13,3	% 10
Santral Sinir Sistemi	% 1,6	% 0
Metabolik	% 0,8	% 2,5
Ekstrakardiyak vasküler	% 0,8	% 2,5
Kardiyovasküler	% 0,8	% 0
Pulmoner	% 0	% 2,5
Hepatobiliyer	% 0	% 2,5
Psikiyatrik	% 0,5	% 0

Plasebo kontrollü çalışmalarda venöz tromboemboli görülme sıklığında artış görülmüştür ve bunun nedeni izah edilememiştir (22, 168). Bu yüzden venöz tromboemboli (VTE) öyküsü olan ve görülme riski yüksek olan hastalarda kullanılmamalıdır. Strontium ranelat 24 ay boyunca 160 postmenopozal kadına çift kör, plasebo kontrollü, prospektif ve randomize bir çalışmayla günlük 125 mg, 500 mg ve 1 gr oral dozlarda verilmiştir. Yan etkiler nedeniyle çalışmadan çekilmelerin yüzdesi plasebo grupta % 15 ve Strontium ranelatla tedavi grubunda % 11 olmuştur (169).

Başka bir çalışmada Strontium ranelat omurga ve femur kemik mineral yoğunluğunu erken postmenopozal kadınlarda anlamlı olarak artırmıştır. 24 aylık bir periyod süresince ağız yoluyla 1 gr/gün Strontium alımı plasebo grup ile karşılaştırıldığında, hiç bir anlamlı yan etkiye neden olmadığı ve menopozdan sonra erken kemik kaybının önlenmesinde kullanımının uygun olduğu gösterilmiştir (151). Strontium ranelat, yapılan çalışmalarda iyi tolere edilmiş ve bu açıdan profili plasebo ile eşdeğer bulunmuştur. 2gr/gün alınımı, etkinlik ve güvenilirlik açısından en iyi doz olarak gösterilmiştir. Strontium ranelat kullanımı ile DRESS (drug rash with eosinophilia systemic symptoms) olarak bilinen ciddi alerjik reaksiyon olguları bildirilmiştir. 3 yıllık kullanım süresince 570000 hasta kullanım yılını takiben 2'sinde ölümcül olmak üzere toplam 16 hastada bu sendromun görüldüğü rapor edilmiştir (European Medicines Agency tarafından Avrupa'da 2004 yılında kullanılmaya başlamasından itibaren 16 Kasım 2007 tarihine kadar olan sürede). Bunun üzerine ilaç prospektüsüne DRESS ve Stevens Johnson sendromu gibi ciddi hipersensitivite sendromları ile ilgili uyarı konulmuştur. Rapor edilen ciddi reaksiyonlar tedavinin başlangıcından sonra 3-6 hafta içinde görülmüşlerdir. Bu yıl içerisinde yine Avrupa'da Strontium ranelatla ilişkili üç olgu daha bildirilmiştir (170, 171). DRESS ateş, lenfadenopati, ellerde şişlik, beyaz küre sayısında artışla (eozinofili) beraber deri döküntüsü ile başlar, karaciğer, böbrek ve akciğerleri etkiler. Kortikosteroid tedavisi ile birlikte ilacın kesilmesi genellikle semptomların iyileşmesine neden olur, fakat iyileşme yavaş olabilir ve iyileşme periyodu sırasında semptomların geri dönme riski mevcuttur. Strontium ranelat tedavisi başladıktan sonra haftalar içinde döküntü, sistemik semptomlar ve anlamlı eozinofili üçlemesi

olan hastalarda DRESS mutlaka düşünölmelidir. Bu hastalarda tedavi hemen sonlandırılmaldır (172).

### **2.6.8. Kontrendikasyonlar**

Strontium ranelat'ın yaşla bağlantılı olarak veya hafif-orta dereceli böbrek yetmezliđi olan bireylerde (kreatinin klirensi 30-70 ml/dk) herhangi bir doz ayarlaması gerekmemektedir. İleri düzeyde böbrek yetmezliđi olanlarda (kreatinin klirensi < 30 ml/dk) ise kullanımı önerilmemektedir.

Osteoporozla ilgili tüm faz III çalışmaların havuz analizi yapıldığında VTE insidansında bir artış ( rölatif risk 1,42; CI= 1,02,1:98) bildirilmiştir. VTE insidansı tedavi grubunda % 0,9 iken, plasebo grubunda % 0,6 olarak saptanmıştır. Hemostazla ilgili ölçümler üzerinde tedavinin herhangi bir etkisi saptanamamıştır. VTE ile Strontium ranelat arasında neden ilişkisi açıklanamamış, otoriteler VTE öyküsünü Strontium ranelat kullanımı için bir kontrendikasyon olarak kabul etmemişlerdir. Ancak, Strontium ranelat artmış VTE riski olan hastalarda ve geçirilmiş VTE öyküsü olanlarda dikkatli kullanılmalıdır.

### 3. GEREÇ VE YÖNTEM

Çalışmamız, histolojik ve immünohistokimyasal olmak üzere iki bölüm altında plandı. Çalışmamızın deneysel kısmı İnönü Üniversitesi Tıp Fakültesi Deney Hayvanları Araştırma Laboratuvarı'nda, histolojik ve immünohistokimyasal kısmı ise Necmettin Erbakan Üniversitesi Tıp Fakültesi Patoloji Anabilim Dalı'nda gerçekleştirildi. Bu çalışma için İnönü Üniversitesi Deneysel Tıp Araştırma ve Uygulama Merkezinin etik kurulundan 2012/A-65 protokol numarası ile onay alındı.

Örneklem büyüklüğü için, tahmini grup ortalamaları farkı 0,37, ortak standart sapma 0,25, tip I hata 0,05 ve tip II hata 0,20 olduğunda her bir grupta en az 8 deney hayvanı alınması gerektiği güç analizi ile hesaplandı (173). Çalışmamızın daha güvenilir olması için her bir grup için 12 adet rat kullanılmasına karar verildi.

Çalışmada 8-10 haftalık, ağırlıkları  $200 \pm 20$  gr arasında değişen ve tamamı erkek 24 adet Wistar ratı kullanıldı. Ratlar her bir grupta 12 rat olacak şekilde rastgele seçilerek iki gruba ayrıldı ve 1'den 12'ye kadar numaralandırılmış kafeslere ayrı ayrı rasgele konuldu. Çalışmada kullanılan ratlar veteriner hekim tarafından kontrol edildi ve genel sağlık durumlarının normal olduğuna dair onay alındı. Denekler deney öncesi ve sonrası kilo değişimi için tartıldı (Şekil 3.1). Ratların iki kesicinin distal kenarları arası mesafeleri başlangıçta (T0), ekspansiyondan sonra (T1) ve retansiyondan sonra (T2) olmak üzere üç kere dışçap mikrometresi ile ölçüldü (Şekil 3.2).



**Şekil 3.1.** Ratların kilolarının ölçüldüğü tartı aleti. (Precisa XB 220 A, Dietikon, Switzerland)



**Şekil 3.2.** Dışçap mikrometresi. (Mitituyo, Tokyo, Japan)

### **3.1. Çalışmada kullanılan malzemeler**

#### **3.1.1. Araştırmanın Deney Safhasında Kullanılan Malzemeler**

— 0,014 inç ortodontik tel

(Dentaurum; 530-035-00, Germany)

- Tweed pensi (Dentaurum; 012-351-00, Germany)
- Kesici pens (Dentaurum;016-153-00, Germany)
- Bird Beak pens (Dentaurum; 004-139, Germany)
- Portegü (Dentaurum;000-030-00, Germany)
- 0.009 inç ligatür teli (Dentaurum;751-001-00, Germany)
- Asma motor ve klinik piyasemen
- Piyasemen için elmas frez

### 3.1.2. Araştırmada Kullanılan Farmakolojik Ajanlar

1. Ketamin hidroklorür (Alfamine- Alfasan International B.V. Woerden, Netherlands)
2. Xylazine (Alfamine- Alfasan International B.V. Woerden, Netherlands)
3. Sodyum pentobarbital (Petothal, Abbot, ABD)
4. Strontium Ranelat (Protelos, Les Laboratoires Servier, Fransa)

### 3.2. Çalışma Gruplarının Tanımlanması

Denekler 2 çalışma grubuna ayrılmıştır:

#### **Grup 1:** Strontium ranelat verilen deney grubu

12 adet rattan oluşmaktadır. Ratların üst kesici dişlerine anestizi altında 120 gr kuvvet uygulayacak ekspansiyon aygıtları yerleştirilmiştir. Bu grup retansiyon süreci içerisinde oral gavaj yoluyla verilen Strontium ranelat'ın kemik yapımındaki

histolojik deęişiklikleri tespit etmek amacıyla hazırlanmıştır. 5 gün ekspansiyon ve 7 günlük retansiyon sonrasında denekler sakrifiye edilmiştir.

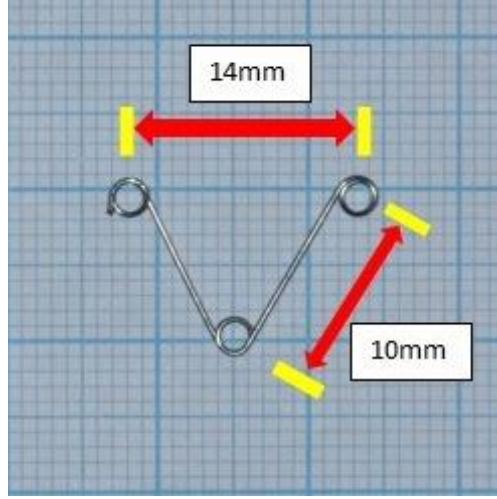
### **Grup 2: Kontrol grubu**

12 adet rattan oluşmaktadır. Ratların üst kesici dişlerine anestezi altında yine 120 gr kuvvet uygulayacak ekspansiyon aygıtları yerleştirilmiştir. Ancak bu grup uygulanan mekanik kuvvet ve retansiyon süreci içerisinde meydana gelen normal histolojik deęişiklikleri tespit etmek amacıyla hazırlanmıştır. 5 gün ekspansiyon ve 7 günlük retansiyon sonrasında denekler sakrifiye edilmiştir.

### **3.3. Ekspansiyon Aygıtı ve Uygulama Şekli**

Ratların dentoalveolar yapısı değerlendirildikten sonra üst kesici dişlere ortopedik kuvvet uygulanmıştır. Deneysel ortopedik kuvvet oluşturmak için kullanılan aparey, 0,014 inç'lik ortodontik telden milimetrik kağıt üzerinde zembereğin heliksi Tweed pensinin kalın ucu ile tek sarımlı olarak hazırlanmıştır (Şekil 3.3). Apareyin heliksi 2 mm çapında olup; dış kollar arasındaki mesafe 14 mm ve kol ile heliks arasındaki mesafe 10 mm dir. Aparey, kesici dişlerin distallerine yerleştirildiğinde 120 gr kuvvet verecek şekilde ayarlanmıştır. Anestezi altında kesici dişlerin distal ve bukkal yüzeylerine retansiyon olukları açılıp, apareyin kollarındaki heliksler ligatür teli ile dişlere adapte edilmiştir.



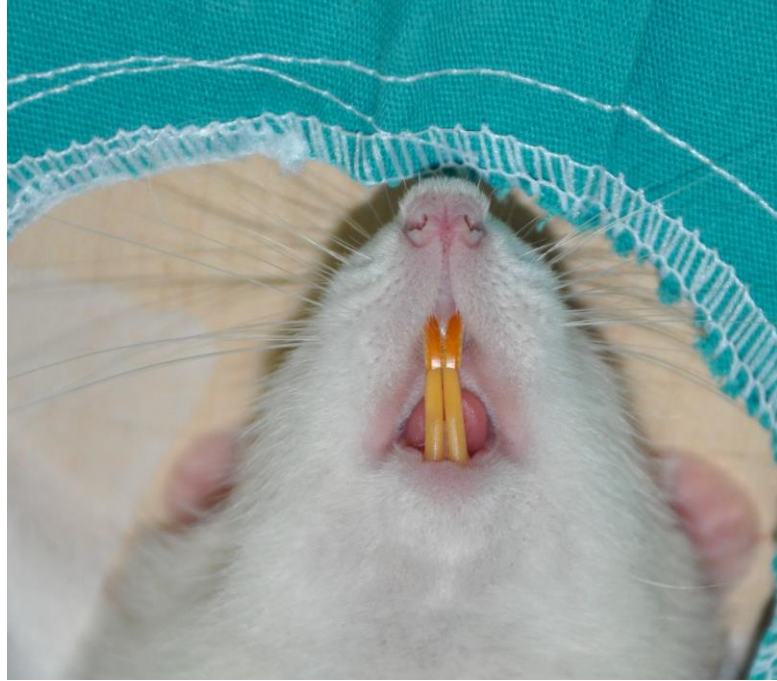

**Şekil 3.3.** Çalışmada kullanılan ekspansiyon zembereği.

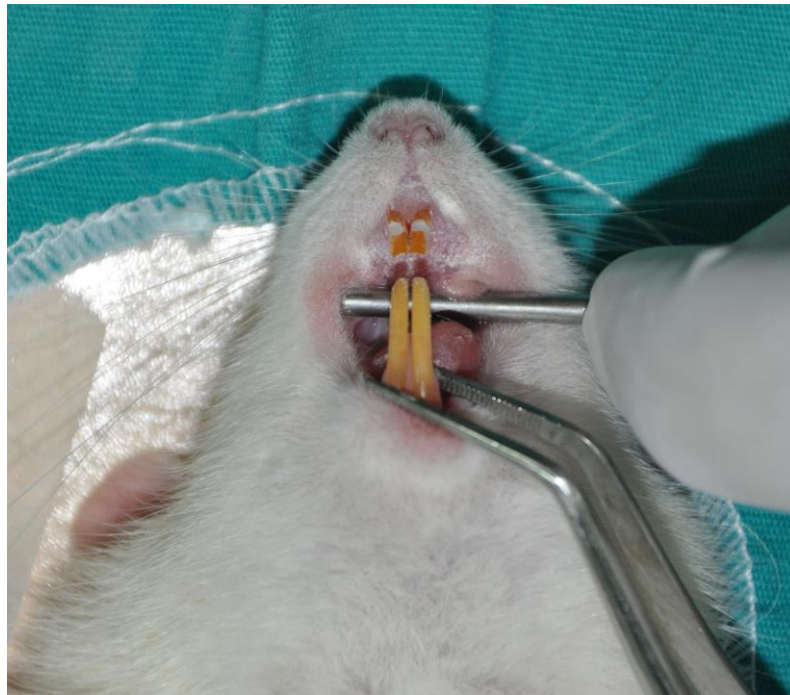
#### **3.4. Deneysel Yöntem**

Deneklerin tümüne anestezi için, asepsi ve antisepsi kurallarına uyularak intramuskuler yolla Ketamin Hidroklorür (Alfamine- Alfasan International B.V. Woerden, Netherlands) 40 mg/kg ve Xylazine (Alfazyne- Alfasan International B.V. Woerden, Netherlands) 4 mg/kg enjeksiyonu yapıldı.

Genel anestezi altında deneklerin kesici dişlerinin distal yüzeylerine salin soğutması altında fizyodispensör aracılığıyla retansiyon olukları açıldı (Şekil 3.4, 3.5).

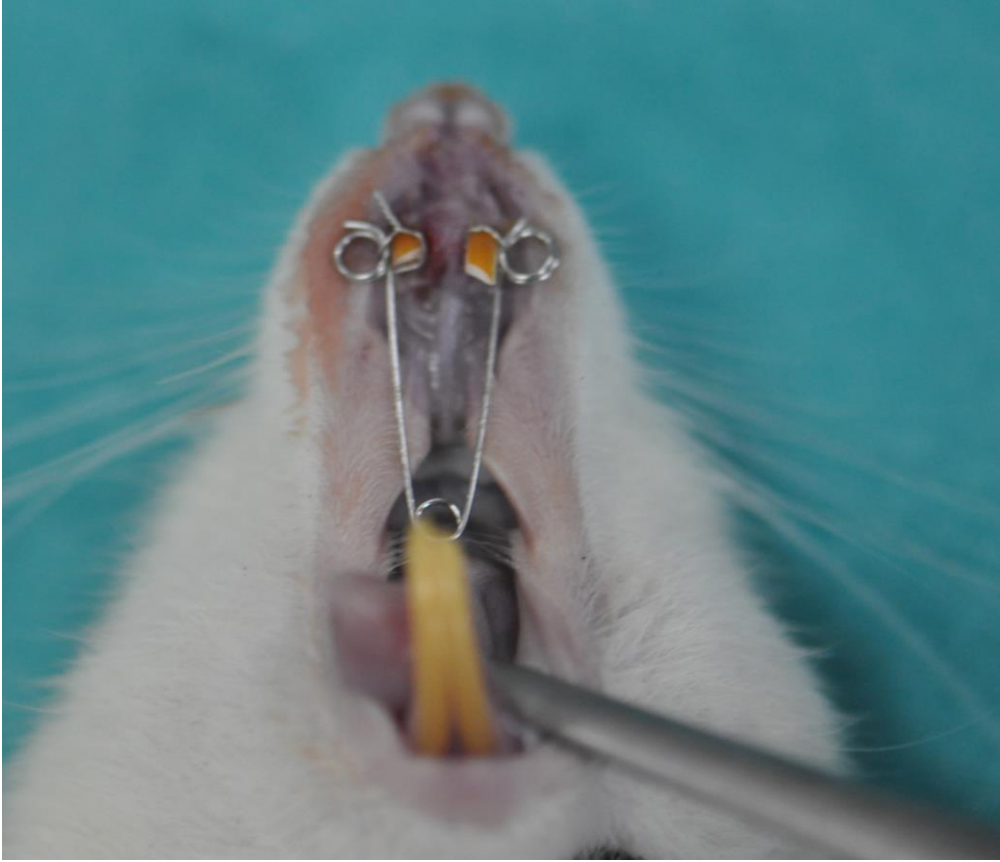


Şekil 3.4. Ratlarda dişlerin görünümü.



Şekil 3.5. Retansiyon oluklarının açıldıktan sonra dişlerin görünümü.

Operasyon sahası Povidon İyod (Batticon-Adeka, Türkiye) ile temizlendikten sonra açılan deliklere 0,014 inç paslanmaz çelikten hazırlanan ekspansiyon zembereği yerleştirildi. Daha sonra deneğin dişleri Povidon İyod ile tekrar temizlendi. Aktivasyon milimetrik kâğıt üzerinde yapıldı. Zembereğin uyguladığı kuvvet yaklaşık 120 gr olacak şekilde ayarlandı. Zembereğin 5 günlük ekspansiyon süresince dişler üzerinde kalması sağlandı ve bu süre zarfında tekrar aktive edilmedi (Şekil 3.6).



**Şekil 3.6.** Ekspansiyon pareyinin ligatür teli yardımıyla keser dişleri üzerinde açılan yive uygulanmış halinin ve suturadaki açılmanın görüntüsü.

### **3.5. Uygulama Sonrası Bakım ve Latent Dönem**

Tüm denekler operasyondan sonra her biri ayrı ayrı kafeslere alınarak veteriner hekim gözetimi altında tutuldu. Kemirici olan deney hayvanları

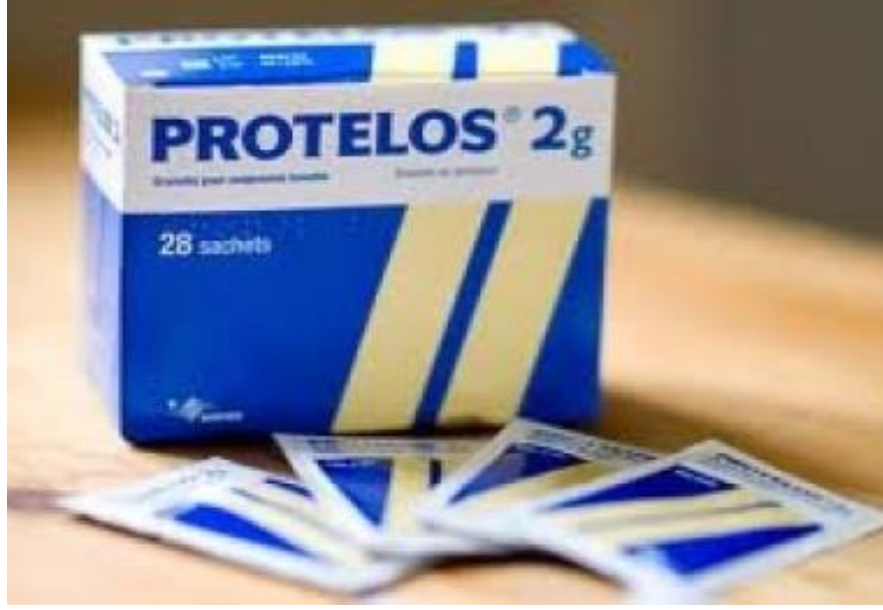operasyon sonrası dönemde dişlerini kullanmaması için yumuşatılmış rat yemi ve yeteri kadar su ile beslendi. Kemik oluşumunu herhangi bir şekilde etkilememek amacıyla hayvanlara ilave bir gıda verilmedi.

### **3.6. Aktivasyon ve Retansiyon Dönemi**

Deney grubunda bulunan 12 deneğin 5 günlük ekspansiyon dönemi sonrasında keser dişleri arasına daha önce yerleştirilen genişletme zembereği genel anestezi şartlarında çıkarılarak deaktive edildi ve retansiyon için pasif şekilde tekrar yerleştirildi (Şekil 3.6). Deney grubundaki bu hayvanlara 5 günlük ekspansiyon dönemi sonrası 7 gün boyunca her gün 625 mg/kg Strontium ranelat (Protelos, Les Laboratoires Servier, Fransa) (Şekil 3.7) ağızdan gavaj yöntemi ile sistemik olarak verildi. 7 günlük retansiyon periyodundan sonra 12 denek, histolojik ve immünohistokimyasal inceleme amacı ile 200 mg/kg sodyum pentobarbital (Petothal, Abbot, ABD) kullanılarak sakrifiye edildi.

Kontrol grubunda bulunan 12 deneğin 5 günlük ekspansiyon dönemi sonrasında keser dişleri arasına daha önce yerleştirilen genişletme zembereği, aynı şekilde genel anestezi şartlarında çıkarılarak deaktive edildi ve retansiyon için pasif şekilde tekrar yerleştirildi. 7 günlük retansiyon periyodunda herhangi bir deneysel işlem yapılmayan bu kontrol denekleri, histolojik ve immünohistokimyasal inceleme amacı ile 200 mg/kg sodyum pentobarbital (Petothal, Abbot, ABD) kullanılarak sakrifiye edildi.

Operasyon sahalarını içeren kafatasları çıkarıldı. Örnekler % 10'luk tamponlanmış formalinde korundu.



**Şekil 3.7.** Çalışmada kullanılan Strontium ranelat.

### **3.7. Değerlendirme Yöntemleri**

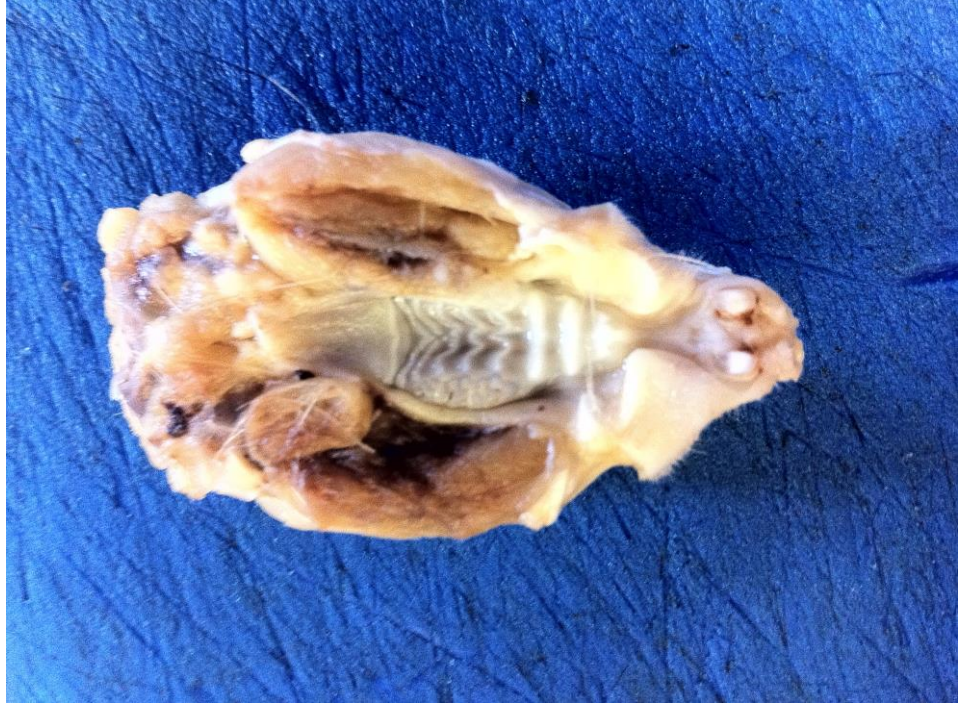#### **3.7.1. Ratlar ve Uygulanan Apeyle İlgili Değerlendirmeler**

Yapılan günlük kontrollerde apeyin tutuculuğu, stabilitesi, yumuşak dokularda irritasyon yapıp yapmadığı ve ratların beslenmeleri ile kiloları takip edilmiştir.

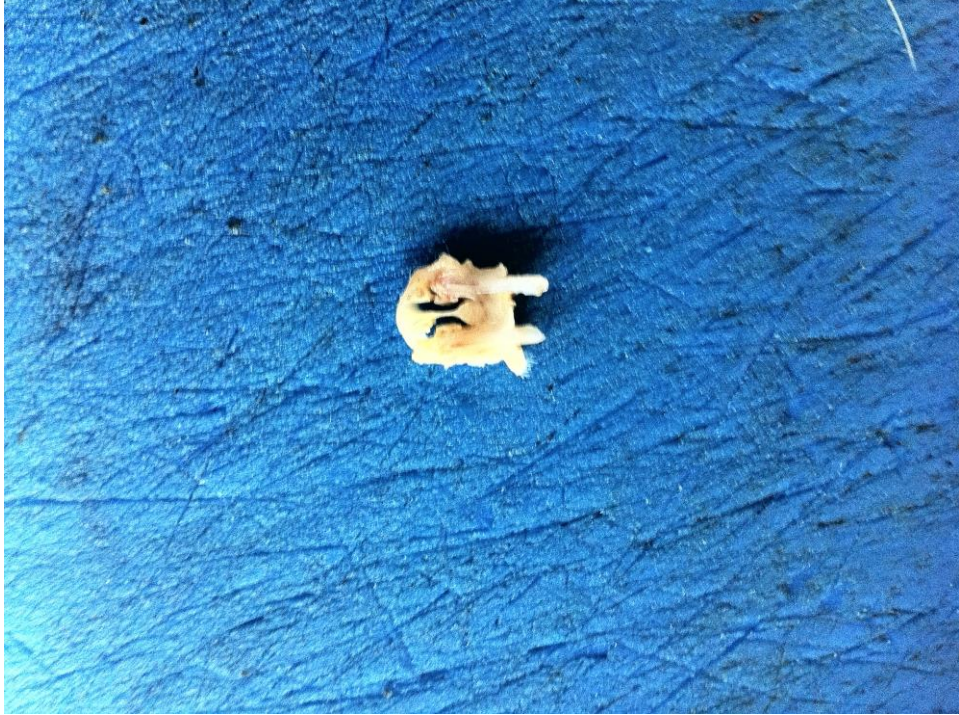#### **3.7.2. Histolojik ve İmmünohistokimyasal Değerlendirme**

Gruplardan elde edilen kranium örnekleri % 10'luk formalin içinde 24 saat tespit edildi. Örnekler 2 günde bir değiştirilen EDTA (ethylenediaminotetra-acetic acid) solüsyonu içerisinde (100ml 0,1 M fosfat tamponda çözünmüş pH: 7,1), +4°C'de, 3 hafta süreyle, kontrollü bir şekilde dekalsifiye edildi (Şekil 3.9).

Parafine gömülecek çalışma bölgeleri dekalsifiye edilmiş kranium örneklerinden bistüri vasıtası ile dikkatli bir şekilde çıkarıldı (Şekil 3.10).



**Şekil 3.8.** Rat maksillasının dekalsifikasyon sonrası görüntüsü.



**Şekil 3.9.** Parafine gömülecek çalışma bölgesinin maksilladan çıkarılması.

Distile su ile yıkanan örnekler, derecesi giderek artan alkol serileri ile dehidratasyonu takiben, ksilen ile şeffaflaştırma işlemi uygulanarak parafine gömüldü. Takip protokolü Tablo 3.1’de gösterilmiştir.

Bloklardan alınan 5 µm kalınlıktaki kesitler histolojik değerlendirme için, 60°C etüvde 1 gece bekletilip ve ksilende 1 saat bekletilerek deparafinize edildikten sonra, rehidratasyon işlemi uygulanarak hematoksilen-eozin (HE, Harris hematoxyline, 09-182-1, DDK Italia, Italy; Eozin, MOS, 0712012, Turkey) ile boyandı. Uygulanan HE boyama protokolü Tablo 3.2’de gösterilmiştir.

Aynı dokulardan yapılan ek kesitler avidin-biyotin peroksidaz yöntemi ile indirek immünohistokimyasal boyama için hazırlandı. İmmünohistokimyasal yöntemle boyanacak preparatlar 60°C’ lik etüvde 1 gece bekletilip, 1 saat ksilende bırakıldıktan sonra deparafinizasyon işlemi tamamlandı. Kesitler derecesi giderek azalan alkol serilerinden geçirilerek distile su aşamasına getirildi. İndirek immünohistokimyasal boyama protokolü Tablo 3.3’te gösterilmiştir. Kesitler önce distile su ile yıkandı, PBS (Fosfat tampon Solüsyonu) pen (Super PAP PEN, IM3580, Beckman Coulter, Marseille, France) ile çevrelenerek havuzcuklar oluşturuldu ve tripsinize (Zymed, 00-3008, CA, USA) edilerek PBS (Fosfat tampon Solüsyonu) ile yıkanan dokulara, dokuda bulunan peroksidaz aktivitesini inhibe etmek için % 3’lük hidrojen peroksidaz uygulandı. PBS ile yıkanan kesitler 1 saat ‘‘non-immun blocking’’ solüsyonunda (Ultra V block, cat. No: TA-125-UD, Lab Vision) tutulduktan sonra anti-osteonectin (SPARC, 251503, Abbiotec, San Diego, CA), anti-osteocalcin (OC4-30, Novus Biologicals, Cambridge, UK), anti-VEGF (PU483-UP, Biogenex, San Ramon, USA) ve anti-TGF-β (ab66043, Abcam plc, Cambridge, UK) primer antikorları ile (1/100 dilüsyonlarında) 18 saat + 4°C’de nemli ortamda inkübe edildi. Sekonder kit olarak avidin-biotin-peroksidaz sistemi kullanıldı (Zymed). PBS ile yıkanan kesitler biotinle işaretlenmiş hidrojen peroksidaz sekonder antikoruna ile 30 dakika inkübe edildi. PBS ile yıkanan kesitlere 30 dakika streptavidin peroksidaz (Lab. Vision Cat: TS-125-HR, Thermo Scientific, USA) uygulandı. İmmünoreaktivitenin görünür hale gelebilmesi için DAB (di amino benzidine, Lab. Vision CAT: TS-125-HR) uygulanan kesitler, Mayer’s hematoksilen (Lillie’s modification, ScyTek Laboratories, Utah, USA) ile artalan boyaması yapılarak kapatma mediumu ile kapatıldı.

Kırmızı-kahverengi renkteki çökeltiler primer antikorlar için pozitif boyanmayı göstermektedirler. İmmünoaktivitelerin spesifik olup olmadığını test etmek amacı ile birer kesit kontrol boyaması için ayrıldı ve primer antikor ile aynı olan IgG kullanılarak primer antikor uygulanmadan boyama gerçekleştirildi.

Histokimyasal ve immünohistokimyasal yöntemlerle boyanan kesitler, Olympus BX40 marka ışık mikroskobu altında tek araştırmacı tarafından tek kör yöntemi ile rastgele seçilerek incelendi ve skorlandı.

X 40'lık büyütme alanında, aktif osteoblast sayısı: 1-10 : +, 11-20 : ++, >20 : +++ ; Damar genişliği: Dar: + , orta genişikte : ++ , geniş : +++ olarak skorlandı.

İmmünohistokimyasal boyanma şiddetleri yarı-kantitatif olarak değerlendirilerek boyanma şiddeti : + (minimal), ++ (orta) veya +++ (şiddetli) olarak belirlendi.



**Tablo 3.1.** Parafin takip protolü.

<b>İŞLEM</b>	<b>KULLANILAN MADDE</b>	<b>SÜRE</b>
A. TESPİT	% 10 FORMALİN	24 SAAT
B. DEKALSİFİKASYON	EDTA 0.1 M	3 HAFTA
B. DEHİDRATASYON	% 50 ALKOL	½ SAAT
	% 60 ALKOL	½ SAAT
	% 70 ALKOL	½ SAAT
	% 80 ALKOL	½ SAAT
	% 95 ALKOL	1 SAAT
	% 95 ALKOL	1 SAAT
C. ŞEFFAFLAŞTIRMA	ALKOL: KSİLEN	½ SAAT
	KSİLEN	1 SAAT
	KSİLEN	1 SAAT
D. İNFİLTASYON	KSİLEN-PARAFİN	½ SAAT
	PARAFİN	1 SAAT
	PARAFİN	1 SAAT
E. GÖMME	PARAFİN	

**Tablo 3.2.** Hematoksilen-Eozin boyama protokolü.

<b>İŞLEM</b>	<b>MADDE</b>	<b>SÜRE</b>
DEPARAFİNİZASYON	60 °C etüvde	1 GECE
DEPARAFİNİZASYON	KSİLEN	1 SAAT
REHİDRATASYON	% 95 ALKOL	2 DAKİKA
	% 80 ALKOL	2 DAKİKA
	% 70 ALKOL	2 DAKİKA
	% 60 ALKOL	2 DAKİKA
YIKAMA	AKAR SU	5 DAKİKA
BOYAMA	HEMATOKSİLEN	3 DAKİKA
YIKAMA	AKAR SU	5 DAKİKA
DİFERANSİYASYON	ASİT-ALKOL	1 SANİYE
YIKAMA	AKAR SU	5 DAKİKA
BOYAMA	EOZİN	2 DAKİKA
YIKAMA	AKAR SU	5 DAKİKA
	% 80 ALKOL	1 DAKİKA
	% 95 ALKOL	1 DAKİKA
	KSİLEN	1 SAAT
KAPAMA	ENTEMLAN	

**Tablo 3.3.** İndirek-İmmünoperoksidaz yöntemiyle immünohistokimyasal boyama protokolü.

İŞLEM	MADDE	SÜRE
DEPARAFİNİZASYON	60 ° C etüvde	1 GECE
DEPARAFİNİZASYON	KSİLEN	1 SAAT
REHİDRATASYON	% 95 ALKOL	2 DAKİKA
	% 80 ALKOL	2 DAKİKA
	% 70 ALKOL	2 DAKİKA
	% 60 ALKOL	2 DAKİKA
YIKAMA	DİSTİLE SU	10 DAKİKA
	FOSFAT TAMPON SOLÜSYONU (PBS)	10 DAKİKA
HAVUZCUK OLUŞTURMA	DAKO PEN	
	TRİPSİN	10 DAKİKA
YIKAMA	PBS	3×5 DAKİKA
PEROKSİDAZ BLOK	% 3 HİDROJEN PEROKSİT	5 DAKİKA
YIKAMA	PBS	3×5 DAKİKA
BLOCKING	ULTRA V BLOK	1 SAAT
PRİMER ANTİKORLAR	Anti osteonectin, anti-osteocalcin, anti-VEGF, anti TGF-β	18 SAAT +4°C nemli
YIKAMA	PBS	3×5 DAKİKA
SEKONDER ANTİKOR	BIOTINLE İŞARETLİ SEKONDER ANTİKOR	30 DAKİKA
YIKAMA	PBS	3×5 DAKİKA
	STREPTAVİDİN	30 DAKİKA
YIKAMA	PBS	3×5 DAKİKA
BOYAMA	DAB (diamino benzidine)	10 DAKİKA
YIKAMA	DİSTİLE SU	3×5 DAKİKA
ARTALAN BOYAMA	MAYER'S HEMATOKSİLEN	3 DAKİKA
YIKAMA	DİSTİLE SU	10 DAKİKA
KAPAMA	KAPATMA MEDYUMU	
FOTOĞRAF	OLYMPUS MARKA IŞIK MİKROSKOBU	
FİLM	FUJİ 100 ASA RENKLİ FOTOĞRAF FİLMİ	

### 3.7.3. İstatistiksel Yöntem

Çalışmamızda histolojik ve immünohistokimyasal veriler ile 24 denek üzerinde farklı ölçüm zamanlarında elde edilen dişler arasındaki mesafe ve kilo takip verilerinin istatistiksel analizi SPSS (Ver:21.0) programı yardımıyla yapılmıştır.

Elde edilen verilerin normal dağılım gösterip göstermediği Shapiro-Wilk testi ile değerlendirilmiştir. Retansiyon dönemi sonuna kadar farklı ölçüm zamanlarında iki kesicinin distal kenarları arası mesafelerin ölçümlerinden elde edilen veriler gruplar arası farklılık için Mann-Whitney U testi ve her bir gruptaki değişik periodlarda oluşan farklılığın değerlendirilmesi için Friedman testi kullanılmıştır. Anlamli bulunan sonuçlarda farklılık gösteren ölçüm zamanlarının belirlenmesi için grupların karşılaştırılmasında Wilcoxon t testi uygulanmıştır.

Deneklerin başlangıçta ve sakrifikasyon öncesi kilo değişimi farklılığının değerlendirilmesi için Friedman testi kullanılmıştır. Anlamli bulunan sonuçlarda farklılığının belirlenmesi için grupların karşılaştırılmasında Wilcoxon t testi uygulanmıştır.

Deneklerde retansiyon dönemi sonrasında histolojik ve immünohistokimyasal markırların karşılaştırılması Friedman testi ile ve anlamli bulunan sonuçlarda grupların karşılaştırılması Mann-Whitney U testi ile yapılmıştır.

Verilerimiz tablolarda metrik değerlendirme için aritmetik ortalama  $\pm$  standart sapma, histolojik değerlendirmede aritmetik ortalama  $\pm$  standart sapma ve ortanca değer şeklinde belirtilmiş ve yanılma düzeyi 0,05 olarak alınmıştır.

## 4. BULGULAR

### 4.1. Klinik Bulgular

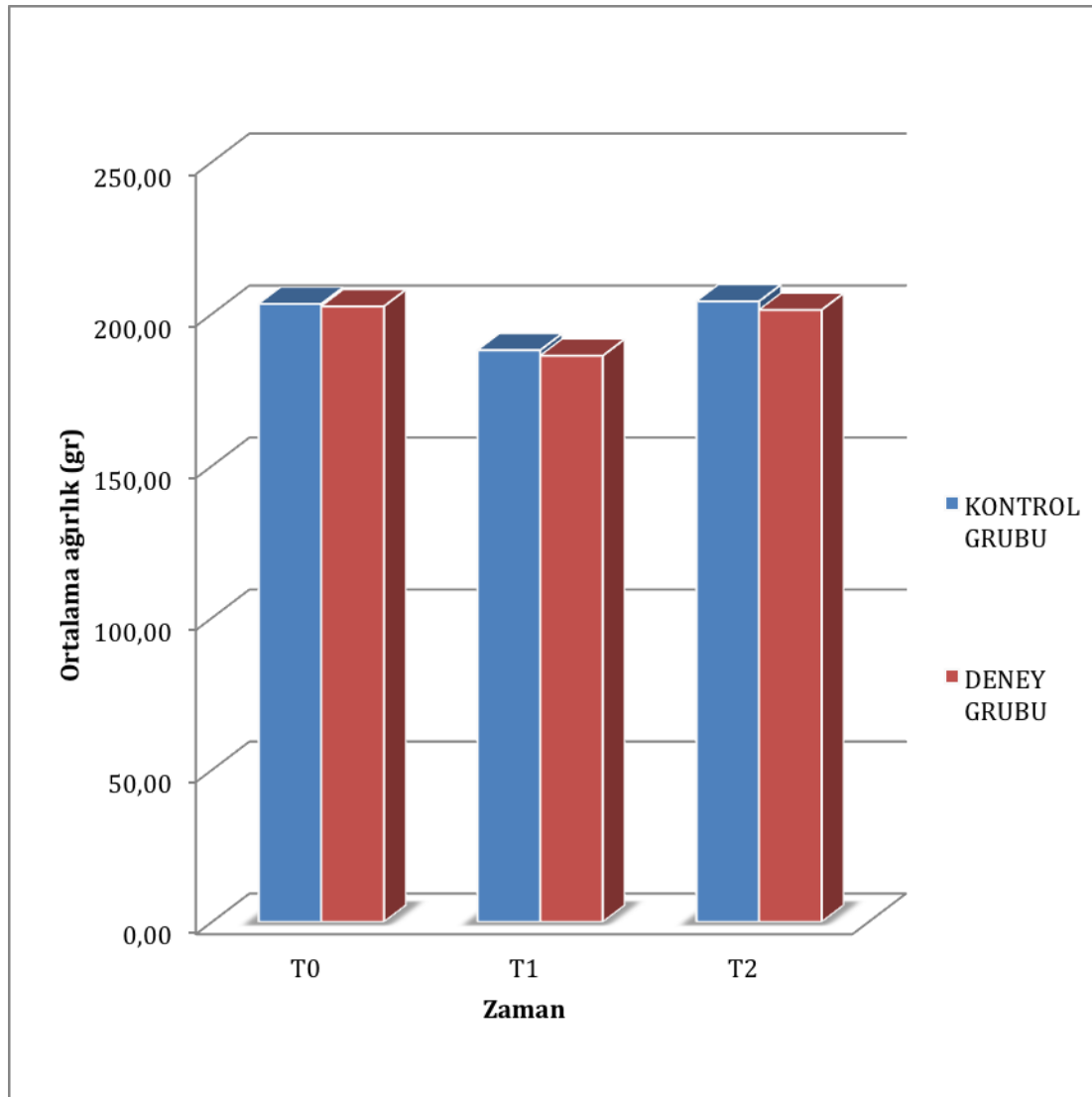
Yapılan klinik değerlendirme sonrasında deneklerin ekspansiyon uygulamasını genel olarak iyi tolere ettiği görüldü. Deney başlangıcında, ekspansiyon sonrasında ve retansiyon sonunda düzenli olarak yapılan ağırlık ölçümlerinde deneklerde ekspansiyonun ilk günlerinde beslenmede zorlanmaya bağlı kilo kaybı gözlemlense de daha sonra deneklerin normal kilo alımına devam ettiği ve sağlık durumlarının normal seyrettiği gözlemlendi (Şekil 4.1). Genel anestezi sonrası uygulanan cerrahi işlemlerin ardından 4 denek kaybedildi. Klinik olarak deneklerin 2 tanesinde enfeksiyona rastlandı. Enfeksiyon oluşan ve kaybedilen bu denekler çalışmadan çıkartıldı. Toplamda 30 rat kullanılarak, her bir grupta 12 rat olacak şekilde çalışma tamamlandı.

Grupların, çalışma başlangıcındaki ve sakrifikasyon öncesindeki vücut ağırlıkları grup içinde karşılaştırıldığında, istatistiksel olarak anlamlı bir değişim saptanmadı ( $p>0,05$ ) (Tablo 4.1, Şekil 4.1). Grupların çalışma başındaki ve sakrifikasyon öncesindeki vücut ağırlıkları gruplar arasında karşılaştırıldığında, yine istatistiksel olarak anlamlı bir fark bulunamadı ( $p>0,05$ ) (Tablo 4.1, Şekil 4.1).

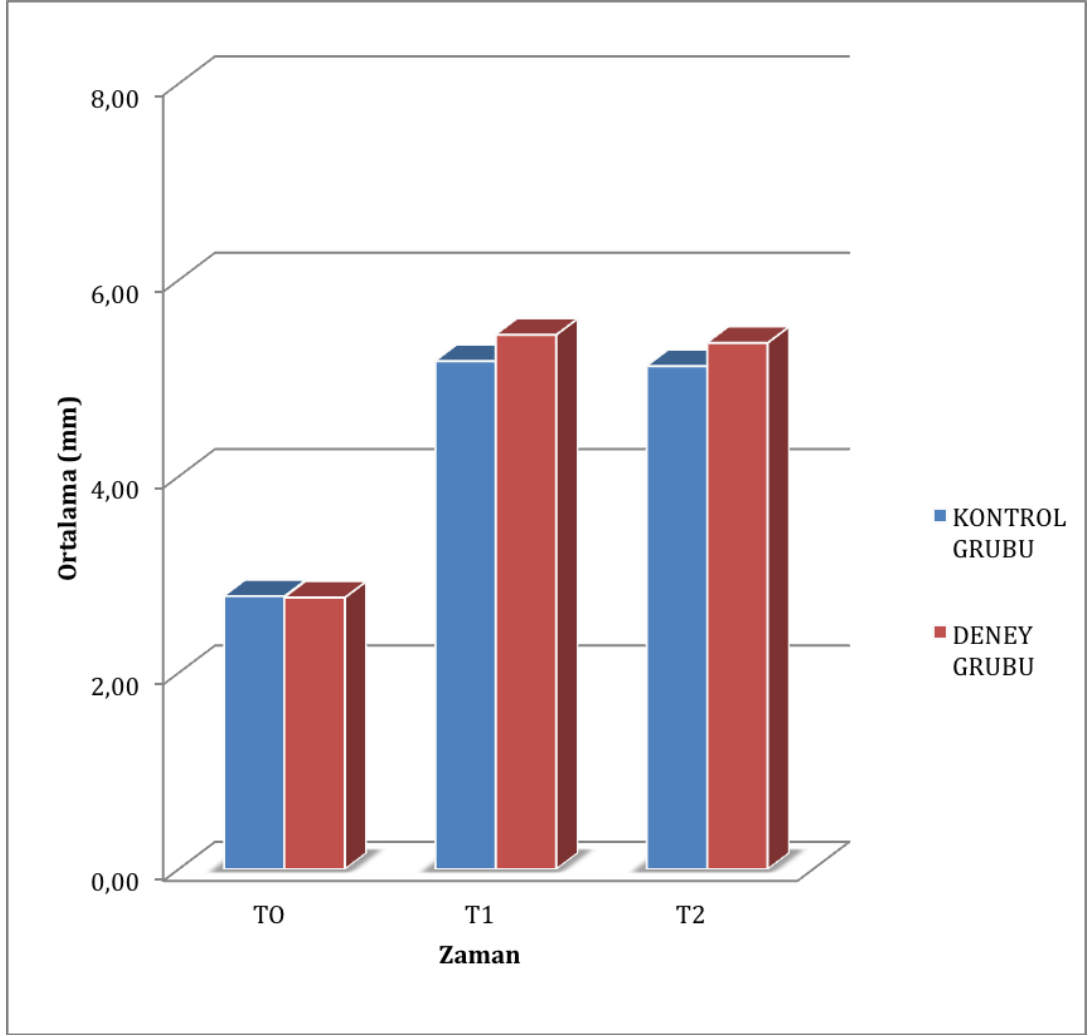
**Tablo 4.1.** Grupların çalışma başındaki ve sonundaki vücut ağırlıkları.

Gruplar n:12	T0 X±SS (gr)	T1 X±SS (gr)	T1-T0 X±SS (gr)	P değeri
<b>Deney Grubu</b>	202,50±12,50	201,33±10,85	14,25±5,10	0,62
<b>Kontrol Grubu</b>	203,33±17,04	204,16±14,53	15,25±6,13	0,59
<b>MWU</b>	NS	NS		

n: örnek sayısı, X: ortalama, SS: standart sapma, MWU: Mann-Whitney U test, NS: istatistiksel olarak önemli değil.

**Şekil 4.1.** Gruplar arasındaki zamana göre gözlenen ağırlık değişimleri

Gruplar arasında başlangıç ve ekspansiyon sonrası mesafe değişimleri (T0-T1) istatistiksel olarak önemli iken ekspansiyon sonrası-retansiyon dönemi arasında (T1-T2) mesafe değişimindeki farklılık önemsiz bulunmuştur (Şekil 4.2, Tablo 4.2).



**Şekil 4.2.** Gruplar arasındaki deneysel aşamalara göre iki keserin distal kenarları arası mesafesinin değişimi.

## **4.2. Ekspansiyon miktarının deęerlendirilmesi**

### **4.2.1. Grup İi Deęerlendirme**

Başlangı (T0), ekspansiyon periyodu sonrası (T1) ve retansiyon periyodu (T2) sonrasında gruplara ait iki kesicinin distal kenar mesafeleri ölçüm deęerleri Tablo 4.2’de gösterilmiştir. Bütün gruplarda grup içinde deęişik zamanlarda (T0,T1,T2) ölçülen mesafeler karşılaştırıldığında ölçümler arası farklılık önemli bulunmuştur ( $p<0.05$ ). Ölçümler ikişerli olarak karşılaştırıldığında T0-T1, T0-T2 periyotlarında mesafe artışları arasındaki farklılık önemli bulunurken, ( $p<0.05$ ) T1-T2 arasındaki farklılık önemsizdir ( $p>0.05$ ).

### **4.2.2. Gruplararası Deęerlendirme**

Elde edilen verilere göre, RME sonucunda iki kesicinin distal kenarları arasındaki mesafenin ölçüm deęerleri gruplar arasında farklılık göstermedięi için her iki grubun benzer olduęu kabul edilmiştir. Her iki grupta da elde edilen ekspansiyon miktarının retansiyon periyodu sonunda sabit kaldıęı gözlenmiştir (Şekil 4.2, Tablo 4.2).



**Tablo 4.2** .Başlangıç (T0), ekspansiyon periyodu sonrası (T1) ve retansiyon periyodu (T2) sonrasında gruplara ait iki kesicinin distal kenar mesafeleri ölçüm değerleri.

GRUPLAR n =12	T0	T1	T2	P Değeri		
	X±SS (mm)	X±SS (mm)	X±SS (mm)	T0-T1	T0-T2	T1-T2
<b>Deney Grubu</b>	2,75±0,66	5,20±0,65	5,18±0,54	p=0,002	p=0,002	p=0,969
<b>Kontrol Grubu</b>	2,71±0,66	5,23±1,20	5,26±1.18	p=0,002	p=0,002	p=0,102
<b>MWU</b>	NS	NS	NS			

n: örnek sayısı, X: ortalama, SS: standart sapma, MWU: Mann-Whitney U test, NS: istatistiksel olarak önemli değil.

### 4.3. Histolojik Bulgular

Gruplara ait elde edilen kesitlerin HE boyası ile histolojik değerlendirme sonuçları Tablo 4.3'te gösterilmiştir. İmmünohistokimyasal yöntemle boyanan kesitlerin osteonectin ve osteocalcin immünoaktivite sonuçları Tablo 4.4'te ve VEGF ile TGF- $\beta$  immünoaktivite sonuçları ise Tablo 4.5'te gösterilmiştir. Histolojik verilere ait istatistiksel değerlendirme sonuçları Tablo 4.6'da ve immünohistokimyasal verilere ait istatistiksel değerlendirme sonuçları ise Tablo 4.7'de sunulmuştur.

**Tablo 4.3.** Histolojik değerlendirme

<b>GRUPLAR</b>	<b>OSTEOBLAST</b>	<b>DAMARLANMA</b>
Deney Grubu Denek 1	++	++
Deney Grubu Denek 2	+++	++
Deney Grubu Denek 3	++	++
Deney Grubu Denek 4	++	++
Deney Grubu Denek 5	++	++
Deney Grubu Denek 6	+++	++
Deney Grubu Denek 7	++	++
Deney Grubu Denek 8	+++	++
Deney Grubu Denek 9	++	+++
Deney Grubu Denek 10	++	+++
Deney Grubu Denek 11	+	++
Deney Grubu Denek 12	+++	+++
Kontrol Grubu Denek 1	+	++
Kontrol Grubu Denek 2	+	++
Kontrol Grubu Denek 3	+	+
Kontrol Grubu Denek 4	+	+
Kontrol Grubu Denek 5	+	+++
Kontrol Grubu Denek 6	++	++
Kontrol Grubu Denek 7	+	+
Kontrol Grubu Denek 8	+	+
Kontrol Grubu Denek 9	+	+
Kontrol Grubu Denek 10	++	++
Kontrol Grubu Denek 11	++	++
Kontrol Grubu Denek 12	+	+

**X 40'lık büyütme alanında:**

**Aktif osteoblast:** +: 1-10, ++: 11-20, +++: >20

**Damar genişliği:** +: Dar, ++: Orta genişikte, +++: Geniş

**Tablo 4.4.** İmmünohistokimyasal değerlendirme (Osteonektin ve Osteokalsin)

GRUPLAR	OSTEONECTİN		OSTEOCALSİN	
	Osteoblast	Bağ Dokusu	Osteoblast	Bağ Dokusu
Deney Grubu Denek 1	+++	+	++	++
Deney Grubu Denek 2	+++	++	++	+
Deney Grubu Denek 3	+++	++	+++	++
Deney Grubu Denek 4	++	+	++	++
Deney Grubu Denek 5	+++	+	+++	+
Deney Grubu Denek 6	++	++	++	+
Deney Grubu Denek 7	++	++	+++	+
Deney Grubu Denek 8	++	++	+++	++
Deney Grubu Denek 9	+	+	++	+
Deney Grubu Denek 10	++	+	++	+
Deney Grubu Denek 11	+++	+	+++	+
Deney Grubu Denek 12	++	+	++	+
Kontrol Grubu Denek 1	++	+	+	+
Kontrol Grubu Denek 2	++	++	++	+
Kontrol Grubu Denek 3	+	+	++	+
Kontrol Grubu Denek 4	+	+	+	+
Kontrol Grubu Denek 5	++	+	+++	++
Kontrol Grubu Denek 6	+	+	+	+
Kontrol Grubu Denek 7	+	+	++	+
Kontrol Grubu Denek 8	++	+	+++	++
Kontrol Grubu Denek 9	+	+	++	+
Kontrol Grubu Denek 10	++	+	+	+
Kontrol Grubu Denek 11	+	+	+	+
Kontrol Grubu Denek 12	+++	+	+	+

**+: minimal immünoreaktivite**

**++: orta şiddette immünoreaktivite**

**+++ : şiddetli immünoreaktivite**

**Tablo 4.5.** İmmünohistokimyasal değerlendirme (VEGF ve TGF- $\beta$ ).

GRUPLAR	VEGF		TGF- $\beta$	
	Osteoblast	Bağ Dokusu	Osteoblast	Bağ Dokusu
Deney Grubu Denek 1	+++	++	+++	+
Deney Grubu Denek 2	+++	++	++	++
Deney Grubu Denek 3	++	+	+++	++
Deney Grubu Denek 4	+++	+	+++	+
Deney Grubu Denek 5	+++	++	++	+
Deney Grubu Denek 6	+++	+++	+++	+
Deney Grubu Denek 7	+++	+++	+	+
Deney Grubu Denek 8	++	+	+++	++
Deney Grubu Denek 9	+++	++	+	+
Deney Grubu Denek 10	+++	+	+++	+
Deney Grubu Denek 11	+++	++	++	+
Deney Grubu Denek 12	+++	+++	+++	+
Kontrol Grubu Denek 1	++	+	++	+
Kontrol Grubu Denek 2	++	+	+	+
Kontrol Grubu Denek 3	+	+	++	+
Kontrol Grubu Denek 4	+++	++	+	+
Kontrol Grubu Denek 5	+	+	++	+
Kontrol Grubu Denek 6	++	+	+	++
Kontrol Grubu Denek 7	+++	+	++	+
Kontrol Grubu Denek 8	+	+	+++	+
Kontrol Grubu Denek 9	++	+	++	++
Kontrol Grubu Denek 10	+	+	+	+
Kontrol Grubu Denek 11	+++	++	+	+
Kontrol Grubu Denek 12	+++	++	+++	+

**+: minimal immünoreaktivite**

**++: orta şiddette immünoreaktivite**

**+++: şiddetli immünoreaktivite**

Tüm gruplara ait HE ve immünohistokimyasal boyalı kesitlerden elde edilen histopatolojik görüntüler Şekil 4.3 - 4.20' de gösterilmiştir.

Deney Grubundan elde edilen HE ile boyalı maksiller sutura kesitlerinin ışık mikroskop altında incelenmesinde, kontrol grubuna göre daha fazla sayıda aktif osteoblastların bulunması (ortalama  $2,16 \pm 0,71$ ), osteoblastik aktivitenin artmış olduğunu göstermiştir. Bunun yanında geniş kan damarlarının olduğu (ortalama  $2,25 \pm 0,45$ ) izlenmiştir (Tablo 4.3, 4.6, Şekil 4.3-4.7). Deney grubu için farklı büyütmedeki sutura mikrograflarının 4'lü karşılaştırılması Şekil 4.8'de gösterilmiştir. Kontrol Grubundan elde edilen maksiller sutura örneklerinin HE ile boyalı maksiller sutura kesitlerinin ışık mikroskop altında incelenmesinde, deney grubuna göre daha az aktif osteoblast (ortalama  $1,33 \pm 0,66$ ) ve orta derecede genişlemiş kan damarları (ortalama  $1,58 \pm 0,66$ ) gözlenmiştir (Tablo 4.3, 4.6, Şekil 4.10-4.15). Kontrol Grubu için farklı büyütmedeki sutura mikrograflarının 4'lü karşılaştırılması Şekil 4.16'da gösterilmiştir. Hem aktif osteoblast sayısı hem de kan damarlarının genişliği deney grubunda kontrol grubuna göre istatistiksel olarak önemli düzeyde artmıştır ( $p < 0,05$ ) (Tablo 4.6).

Deney Grubunda osteonectin, osteocalcin, TGF- $\beta$  ve VEGF antikorları ile yapılan indirek immünohistokimyasal boyamaların değerlendirilmesinde, osteoblastlarda şiddetli immünoreaktivite ve sutura bağ dokusunda orta derecede immünoreaktivite izlenmiştir (Tablo 4.4, 4.5, 4.7, Şekil 4.9).

Kontrol Grubunda osteonectin, osteocalcin, VEGF ve TGF- $\beta$  antikorları ile yapılan indirek immünohistokimyasal boyamaların değerlendirilmesinde, osteoblastlarda orta derecede ve sutura bağ dokusunda minimal immünoreaktivite izlenmiştir (Tablo 4.4, 4.5, 4.7, Şekil 4.16). Osteoblastlardaki immünoreaktivitenin osteonectin, VEGF ve TGF- $\beta$  antikorları için deney grubunda kontrol grubuna göre istatistiksel olarak önemli derecede arttığı bulunmuştur ( $p < 0,05$ ) (Tablo 4.7). Her iki grup bağ dokusundaki immünoreaktivite açısından karşılaştırıldığında yalnızca VEGF antikorunda istatistiksel olarak önemli derecede fark bulunmuştur ( $p < 0,05$ ) (Tablo 4.7).

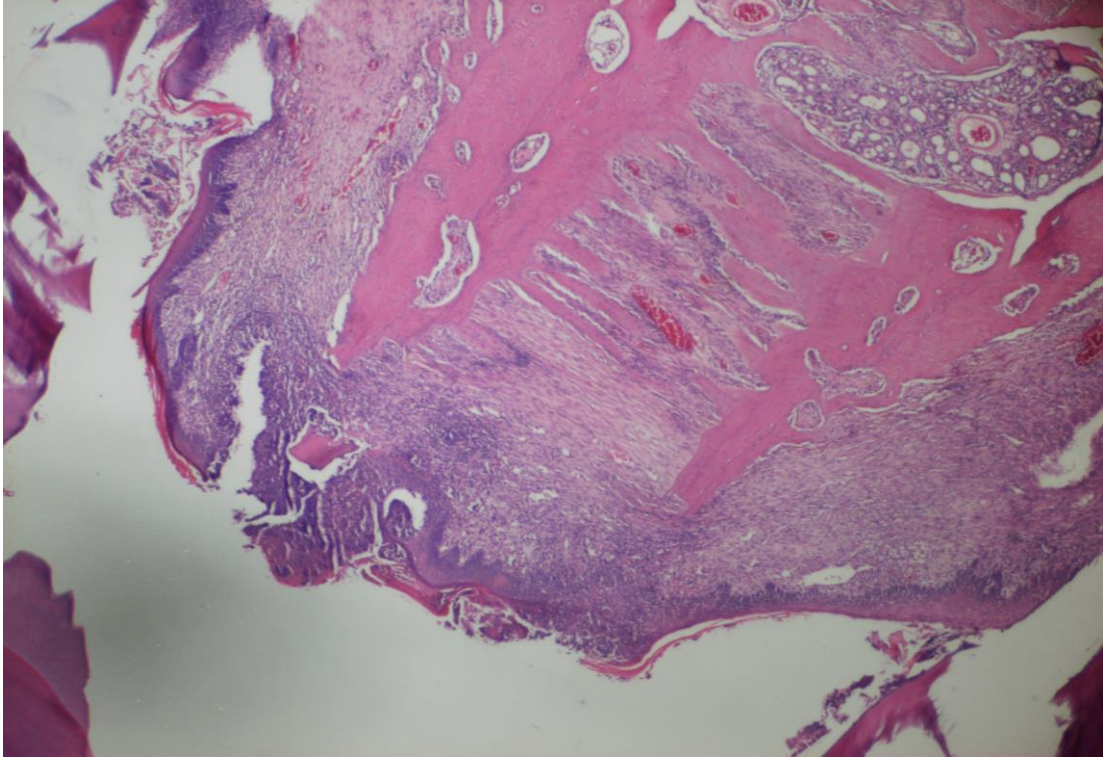
Primer antikorların, deney ve kontrol grubuna ait immünohistokimyasal boyama karşılaştırmaları Şekil 4.17 (Osteocalcin), Şekil 4.18 (Osteonectin), Şekil 4.19 (VEGF) ve Şekil 4.20 (TGF- $\beta$ )'de gösterilmiştir.

**Tablo 4.6.** Histolojik deęerler.

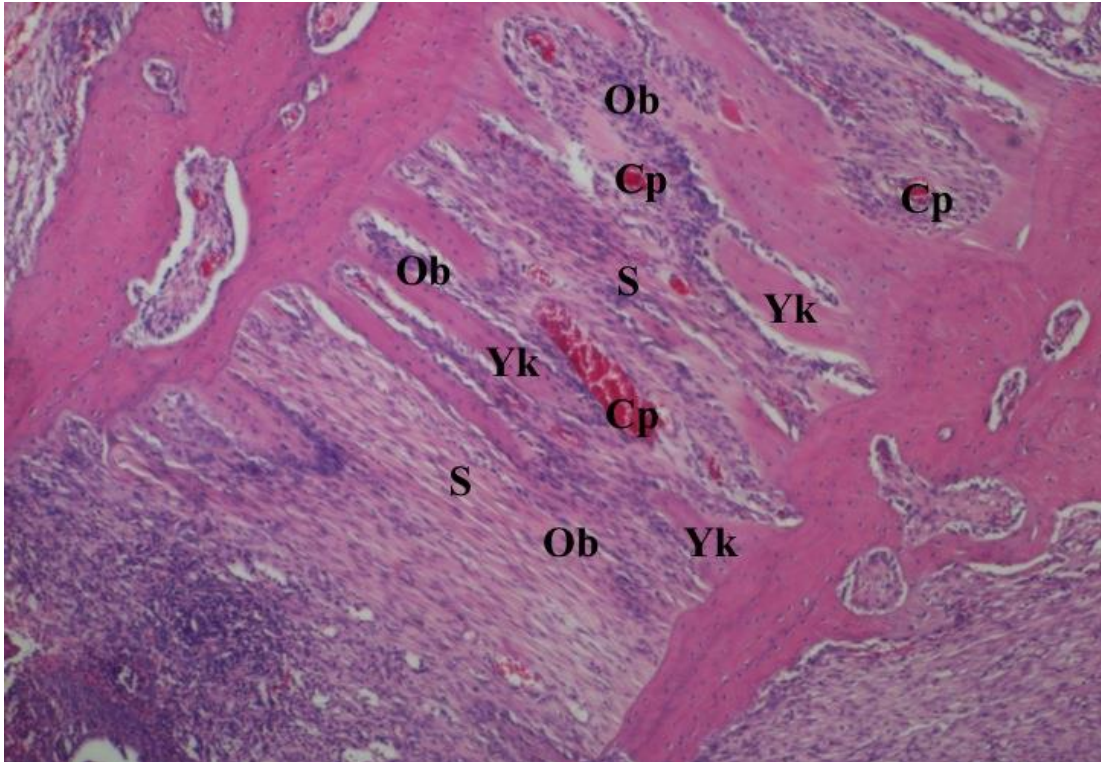
	Deney Grubu		Kontrol Grubu		P deęeri
	X±SS	Ortanca	X±SS	Ortanca	
Osteoblast Sayısı	2,16±0,71	2,00	1,33±0,66	1,50	p=0,006 p<0,05
Damarlanma	2,25±0,45	2,00	1,58±0,66	1,50	p=0,011 p<0,05

**Tablo 4.7.** İmmünohistokimyasal deęerler.

		Deney Grubu		Kontrol Grubu		P Deęeri
		X±SS	Ortanca	X±SS	Ortanca	
Osteonectin	Osteoblast	2,41±0,66	2,50	1,58±0,66	1,50	p=0,09 p<0,05
	Baę doku	1,41±0,51	2,00	1,08±0,28	1,00	p=0,06 p>0,05
Osteocalcin	Osteoblast	2,08±0,90	2,00	1,66±0,77	1,50	p=0,24 p>0,05
	Baę doku	1,25±0,45	1,00	1,16±0,38	1,00	p=0,62 p>0,05
VGEF	Osteoblast	2,83±0,38	3,00	2,00±0,85	2,00	p=0,009 p<0,05
	Baę doku	1,91±0,79	2,00	1,25±0,45	1,00	p=0,02 p<0,05
TGF-β	Osteoblast	2,41±0,79	3,00	1,75±0,75	2,00	p=0,04 p<0,05
	Baę doku	1,25±0,45	1,00	1,16±0,38	1,00	p=0,62 p>0,05



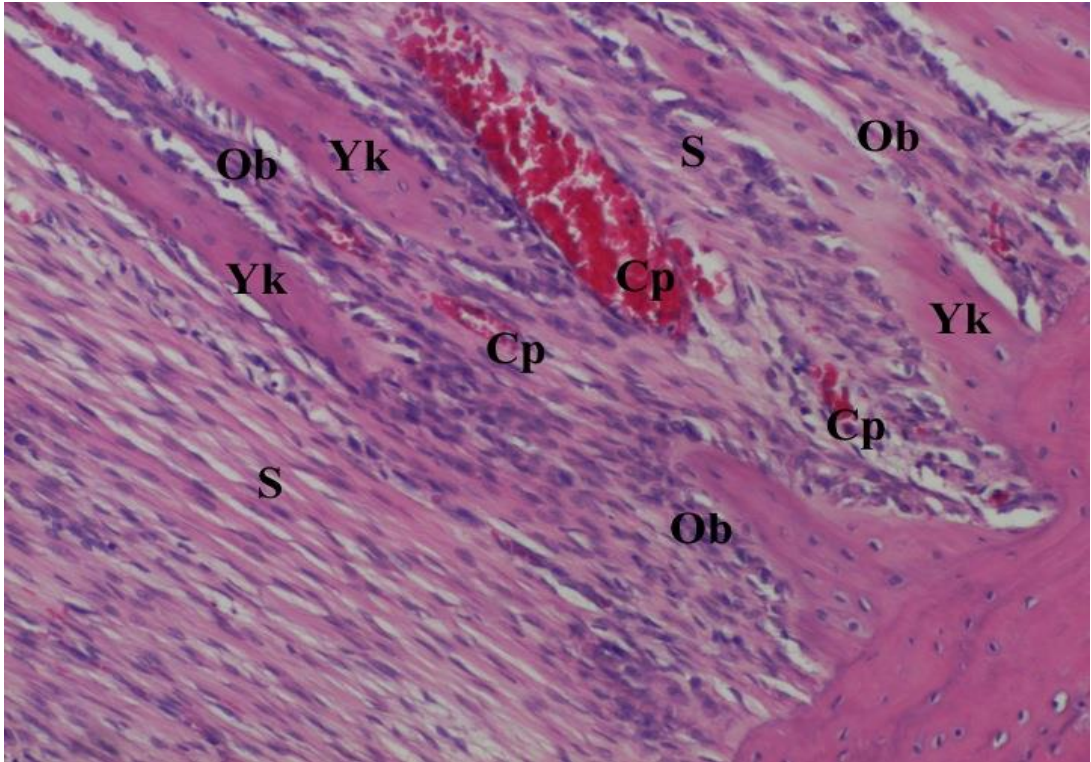
**Şekil 4.3.** Deney Grubu'ndan elde edilen midpalatal sutura mikrografları, X2 lik büyütme. Boya: H.E.



**Şekil 4.4.** Deney Grubu'ndan elde edilen midpalatal sutura mikrografları, X4 lük büyütme. Boya: H.E.

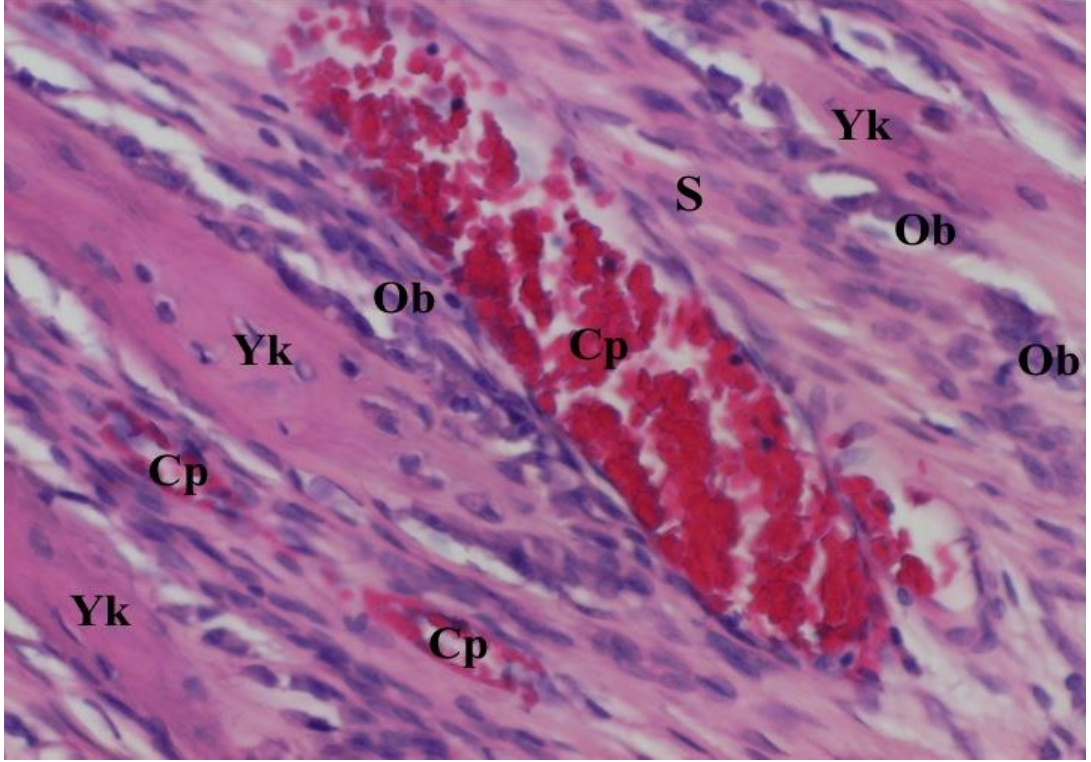
Yk: Yeni kemik alanı, S: Sutura Bölgesi, Ob: Osteoblast, Cp: Kapiller





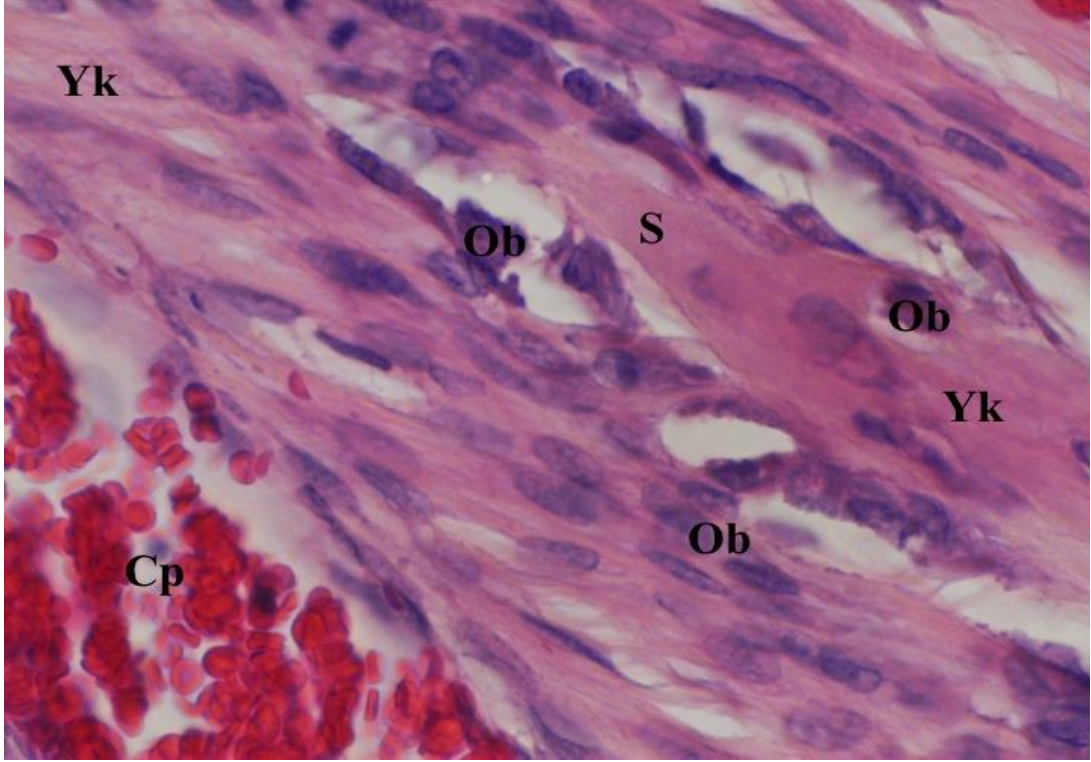
**Şekil 4.5.** Deney Grubu'ndanelde edilen midpalatal sutura mikrografları, X10 lik büyütme. Boya: H.E.

Yk: Yeni kemik alanı, S: Sutura Bölgesi, Ob: Osteoblast, Cp: Kapiller



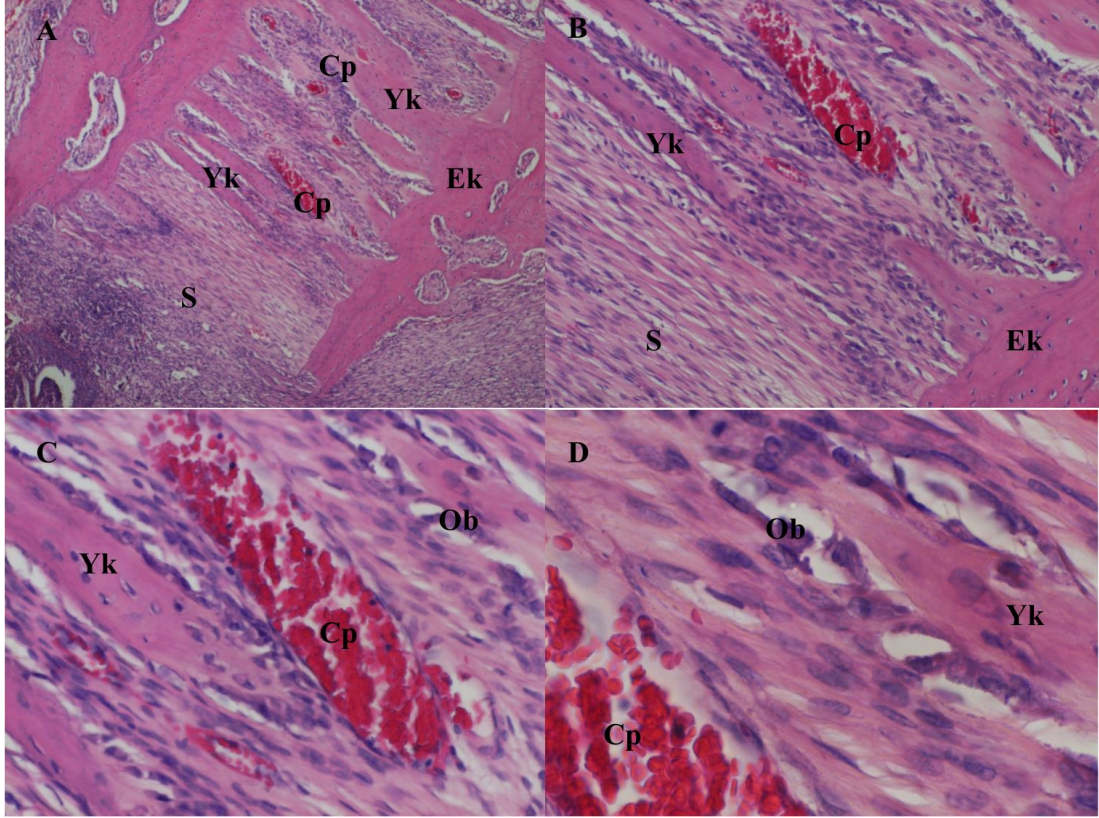
**Şekil 4.6.** Deney Grubu'ndan elde edilen midpalatal sutura mikrografları, X20 lik büyütme. Boya: H.E.

Yk: Yeni kemik alanı, S: Sutura Bölgesi, Ob: Osteoblast, Cp: Kapiller



**Şekil 4.7.**Deney Grubu'ndan elde edilen midpalatal sutura mikrografları, X40 lik büyütme. Boya: H.E.

Yk: Yeni kemik alanı, S: Sutura Bölgesi, Ob: Osteoblast, Cp: Kapiller

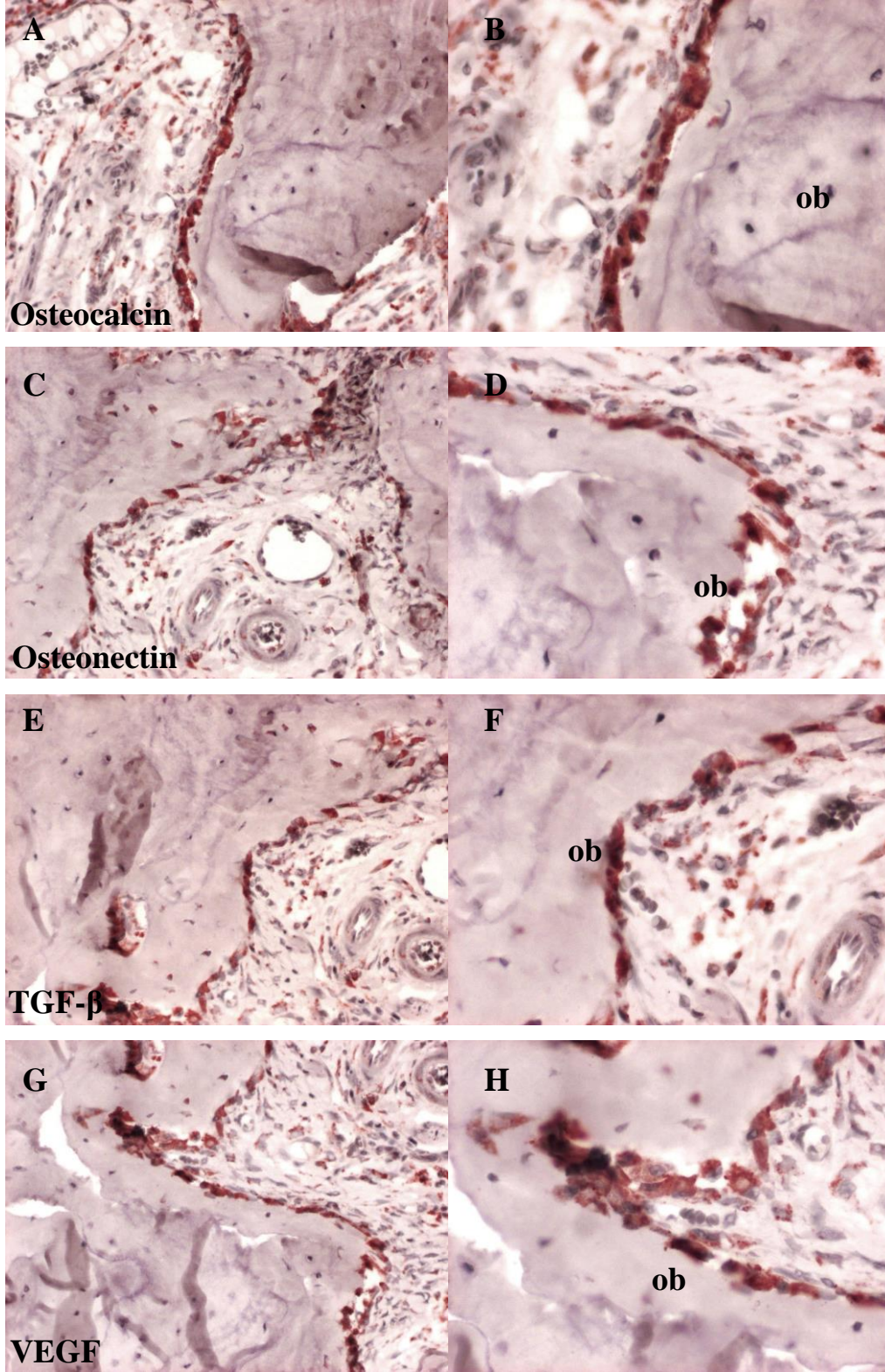


**Şekil 4.8.** Deney Grubu'ndan elde edilen midpalatal sutura örneklerinin mikrografları. Aktif osteoblastlar ve genişlemiş kan damarları izlenmektedir.

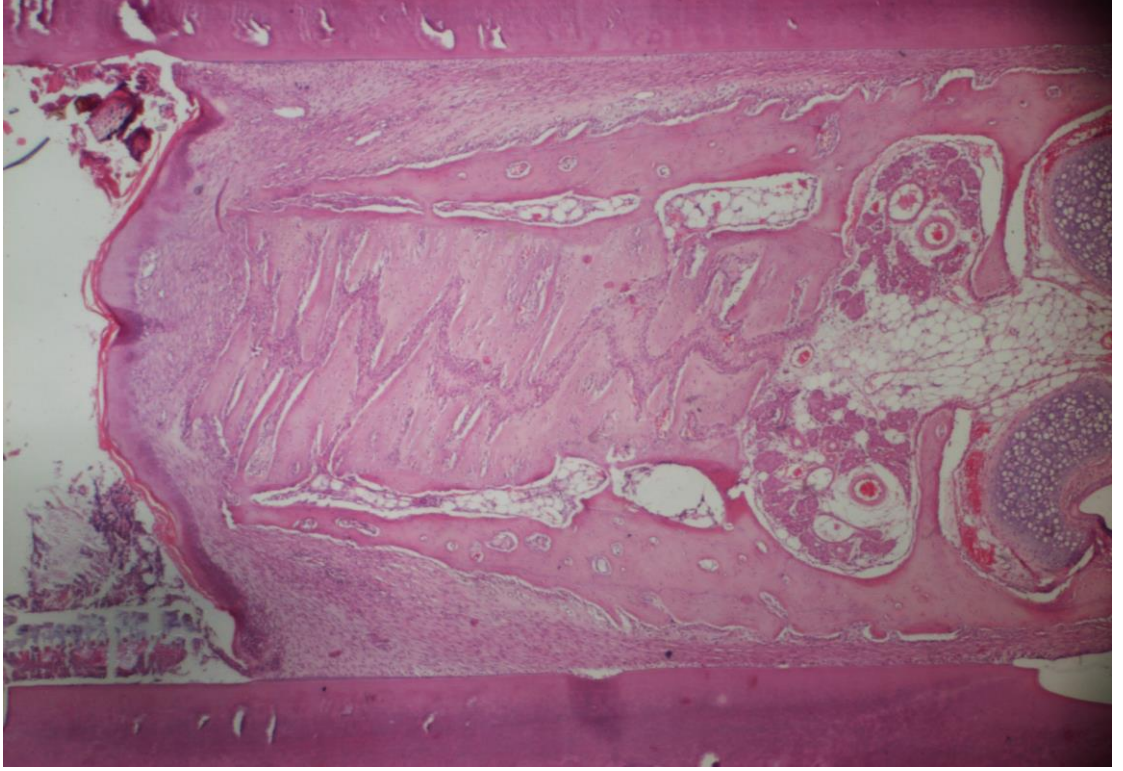
Ob: Osteoblastlar, Cp: Kan damarları, S: sutura, Yk: Yeni oluşan kemik dokusu, Ek: Eski kemik dokusu

Boya: H.E.

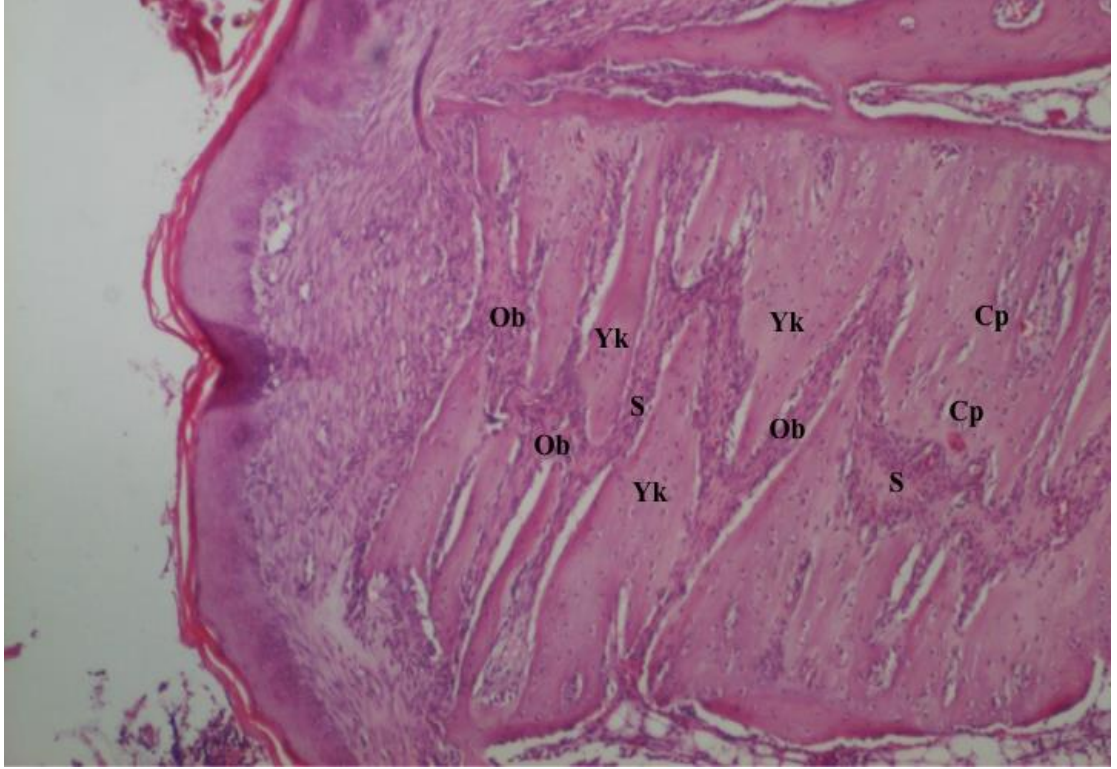
A: X4, B: X10, C: X20, D: X40 (Orijinal büyütmeler)



**Şekil 4.9.** Deney Grubu'ndan elde edilen midpalatal sutura örneklerinin immünohistokimyasal boyalı mikrografları. Pozitif immünoaktiviteler, DAB kromojeni ile kahverengi olarak boyanmış olarak izlenmektedir. ob: osteoblastlar. A, C, E, G: X20, B, D, F, H: X40 (Orijinal büyütme)

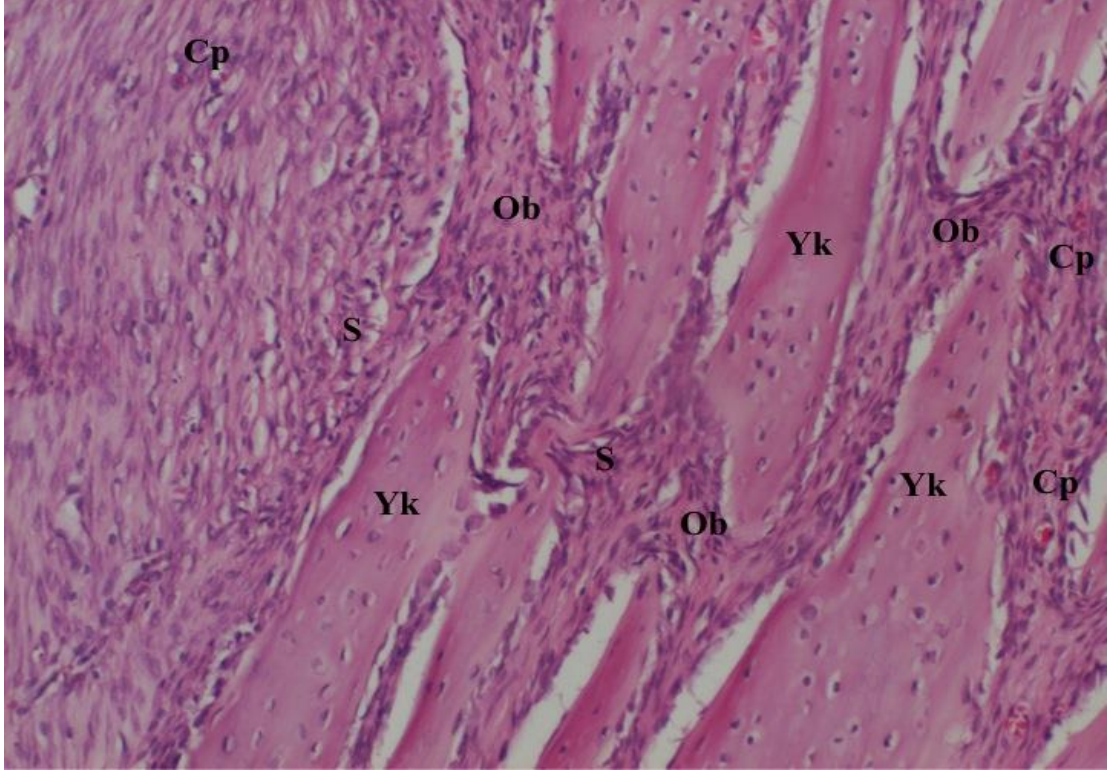


**Şekil 4.10.** Kontrol Grubu'ndan elde edilen midpalatal sutura mikrografları, X2 lik büyütme. Boya: H.E.



**Şekil 4.11.** Kontrol Grubu'ndan elde edilen midpalatal sutura mikrografları, X4 lük büyütme. Boya: H.E.

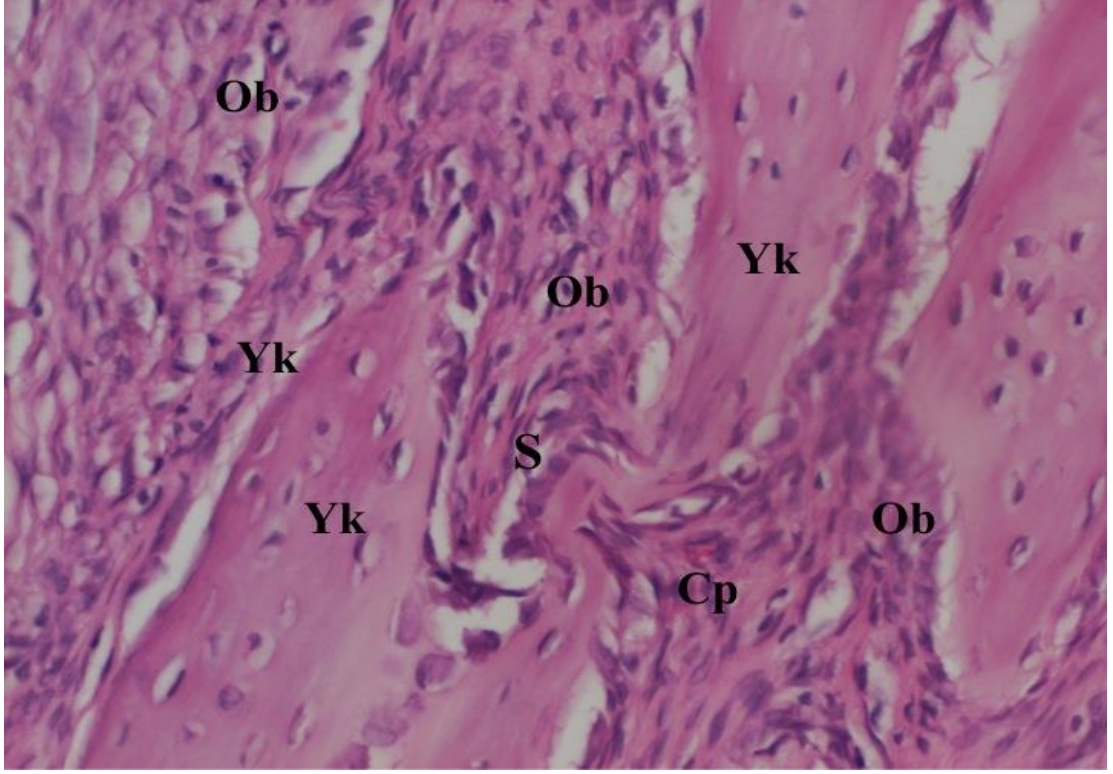
Yk: Yeni kemik alanı, S: Sutura bölgesi, Ob: Osteoblast, Cp: Kapiller



**Şekil 4.12.** Kontrol Grubu'ndan elde edilen midpalatal sutura mikrografları, X10 lik büyütme. Boya: H.E.

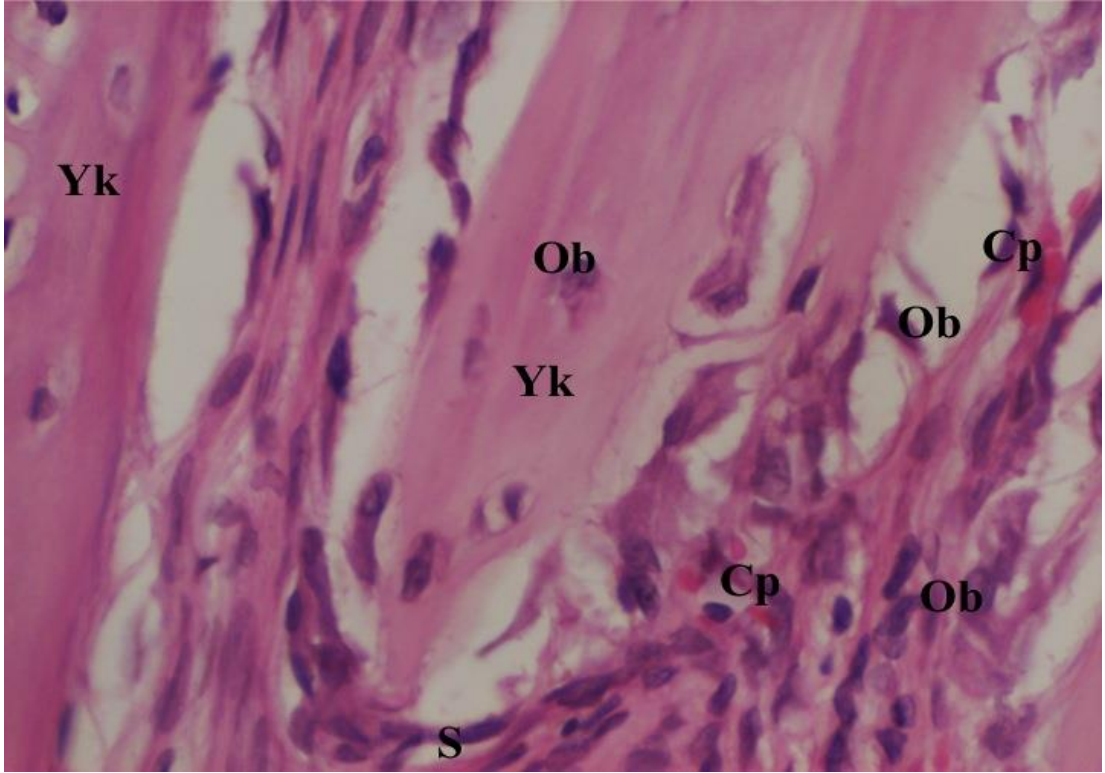
Yk: Yeni kemik alanı, S: Sutura bölgesi, Ob: Osteoblast, Cp: Kapiller





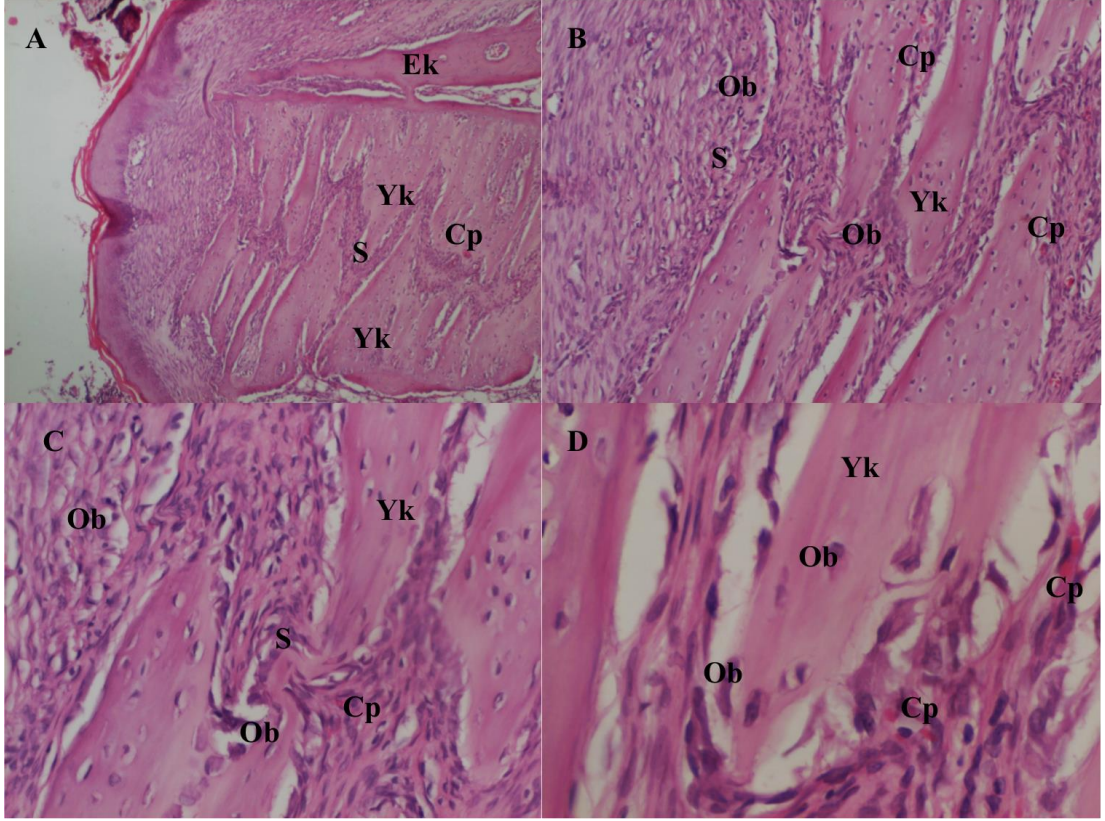
**Şekil 4.13.** Kontrol Grubu'ndan elde edilen midpalatal sutura mikrografları, X20 lik büyütme. Boya: H.E.

Yk: Yeni kemik alanı, S: Sutura bölgesi, Ob: Osteoblast, Cp: Kapiller



**Şekil 4.14.** Kontrol Grubu'ndan elde edilen midpalatal sutura mikrografları, X40 lik büyütme. Boya: H.E.

Yk: Yeni kemik alanı, S: Sutura bölgesi, Ob: Osteoblast, Cp: Kapiller

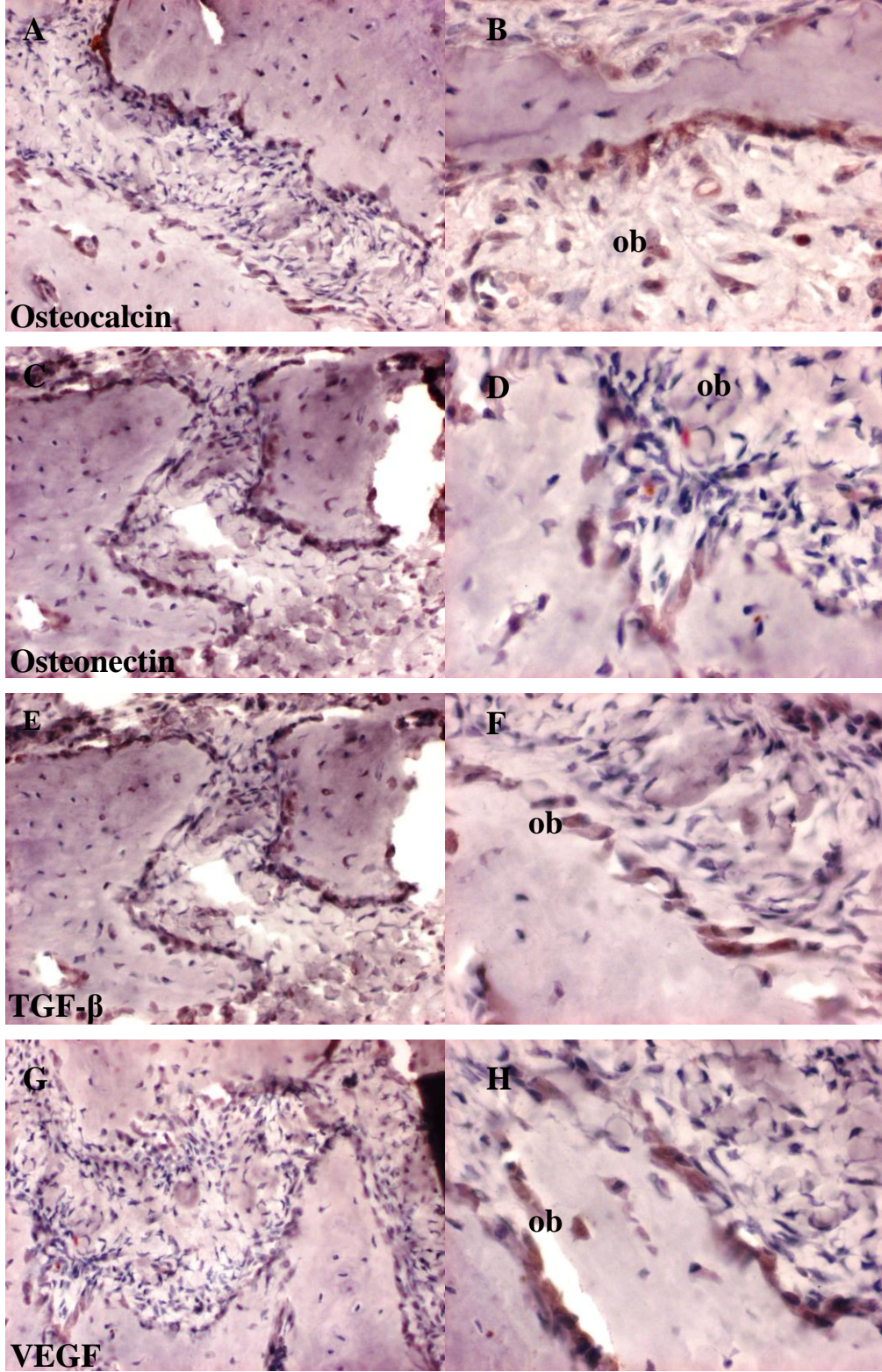


**Şekil 4.15.** Kontrol Grubu'ndan elde edilen midpalatal sutura örneklerinin mikrografları. Aktif osteoblastlar ve orta derecede genişlemiş kan damarları ile yeni oluşan kemik dokusu izlenmektedir.

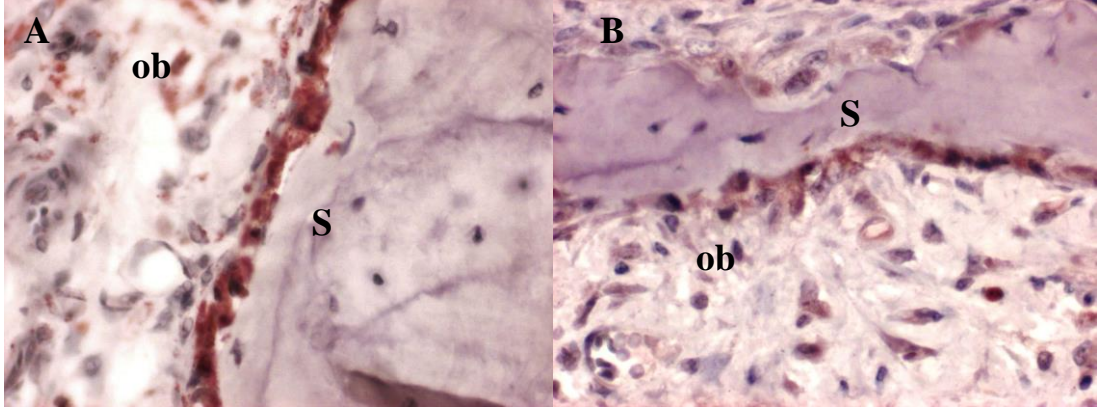
Osteoblastik aktivitenin henüz başlamış olduğu ve oluşan yeni kemik dokunun Deney grubu'na göre daha az olduğu gözlenmektedir.

Ob: Osteoblastlar, Cp: Kan damarları, S: Sutura, Yk: Yeni oluşan kemik dokusu  
Boya: H.E.

A: X4, B: X10, C: X20, D: X40 (Orijinal büyütme)



**Şekil 4.16.** Kontrol Grubu'ndan elde edilen midpalatal sutura örneklerinin immünohistokimyasal boyalı mikrografları. Pozitif immünoreaktiviteler, DAB kromojeni ile kahverengi olarak boyanmış olarak izlenmektedir.  
ob: osteoblastlar. A, C, E, G: X20, B, D, F, H: X40 (Orijinal büyütme)

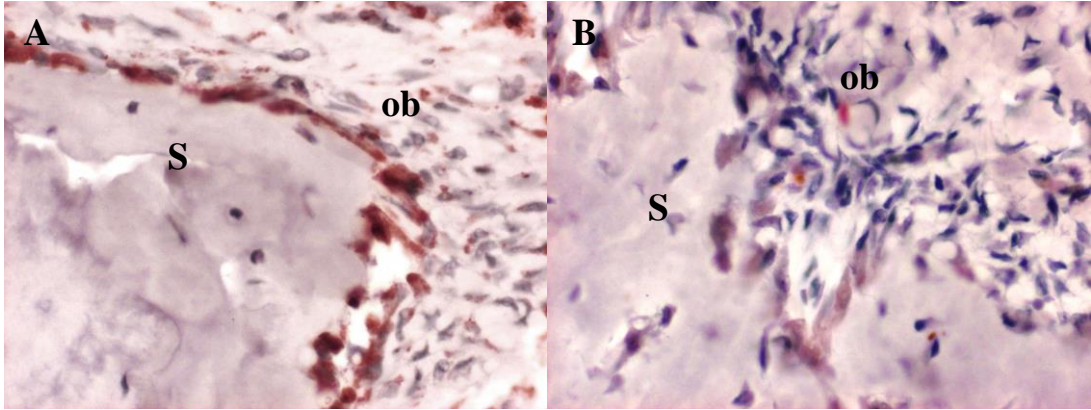


**Şekil 4.17.** Gruplardan elde edilen midpalatal sutura örneklerinin osteocalsin primer antikoru ile indirek immünohistokimyasal yöntemle boyanmış mikrografları.

Pozitif immüno reaktiviteler, DAB kromojeni ile kahverengi olarak boyanmış olarak izlenmektedir.

ob: osteoblastlar, S: sutura. X40 (Orijinal büyütme)

A: Deney grubu, B: Kontrol grubu

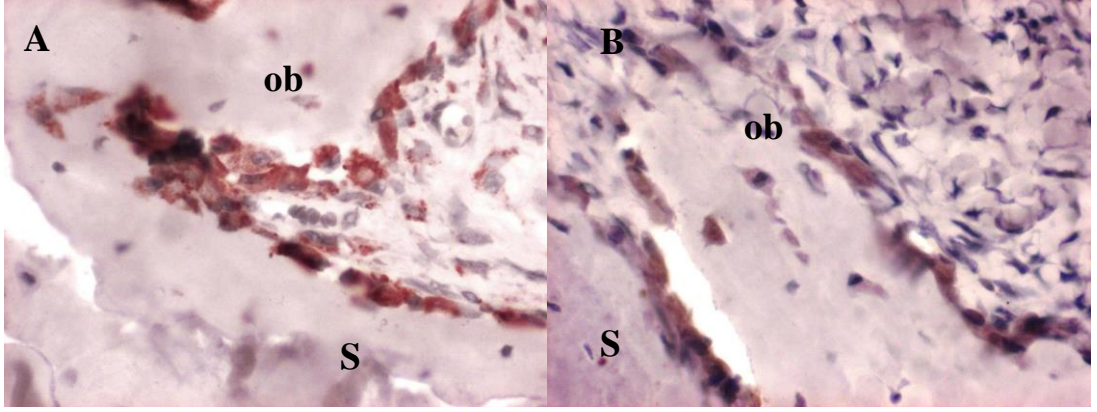


**Şekil 4.18.** Gruplardan elde edilen midpalatal sutura örneklerinin osteonectin primer antikoru ile indirek immünohistokimyasal yöntemle boyanmış mikrografları.

Pozitif immüno reaktiviteler, DAB kromojeni ile kahverengi olarak boyanmış olarak izlenmektedir.

ob: osteoblastlar, S: sutura. X40 (Orijinal büyütme)

A: Deney grubu, B: Kontrol grubu

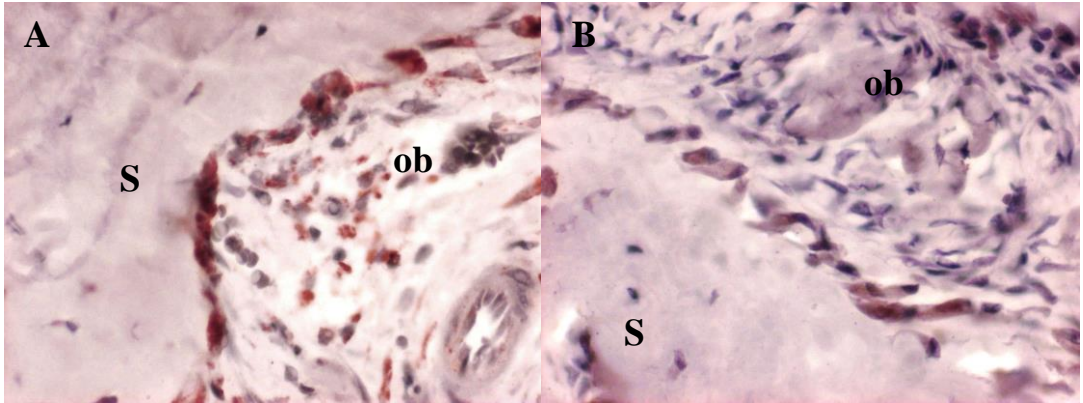


**Şekil 4.19.** Gruplardan elde edilen midpalatal sutura örneklerinin VEGF primer antikoru ile indirek immünohistokimyasal yöntemle boyanmış mikrografları.

Pozitif immünoreaktiviteler, DAB kromojeni ile kahverengi olarak boyanmış olarak izlenmektedir.

ob: osteoblastlar, S: sutura. X40 (Orijinal büyütme)

A: Deney grubu, B: Kontrol grubu



**Şekil 4.20.** Gruplardan elde edilen midpalatal sutura örneklerinin TGF- $\beta$  primer antikoru ile indirek immünohistokimyasal yöntemle boyanmış mikrografları.

Pozitif immünoreaktiviteler, DAB kromojeni ile kahverengi olarak boyanmış olarak izlenmektedir.

ob: osteoblastlar, S: sutura. X40 (Orijinal büyütme)

A: Deney grubu, B: Kontrol grubu

## 5. TARTIŞMA

RME, ağır ortopedik kuvvetler uygulanarak maksiller darlık ve posterior çapraz kapanış ile birlikte görülen transversal yön problemlerinin tedavi yöntemi olarak kullanılmaya başlandıktan sonra, birçok araştırmaya konu olmuştur (46). Ortodonti pratiğinde tedavi yönteminin 1960'lerden sonra dentofasiyal ortopediye ve çekimsiz tedaviye doğru kaydığı görülmektedir. RME ile maksillanın genişletilerek transversal yönde ortopedik düzeltimin elde edilmesi oldukça ilgi çekmiştir. RME'nin en önemli avantajları, ark genişliğinde artışa sebep olması, maksilladaki çapraşıklığın profili olumsuz etkilemeden çözülmesine imkân sağlaması ve alt-üst arklar arasındaki transversal uyumsuzlukların düzeltilmesine yardımcı olmasıdır (174).

RME ile transversal genişleme, her bölgede farklı miktarlarda olmaktadır. RME'nin dentofasiyal yapılar üzerindeki etkilerini inceleyen araştırmacılar, maksiller kemiğin birbirinden ayrılmasının tamamen paralel gerçekleşmediğini, daha çok bukkale doğru rotasyona ve bukkale devrilme şeklinde olduğunu, ayrıca midpalatal suturadaki genişleme miktarının anterior nazal spina bölgesinde posteriorndan daha fazla olduğunu söylemişlerdir (6, 33, 59, 60, 67, 119, 128). Araştırmacılara göre dental arktaki ekspansiyon, vidanın aktivasyonuna yakın düzeydedir. Dental arkın bukkal tüberkül tepelerinden ölçülen eksternal genişliği ise vidanın aktivasyon miktarından biraz fazladır. Bu da posterior dişlerin bukkal tipping hareketleriyle açıklanır. En az genişleme nazal tabanda görülür. Bu bölgedeki ekspansiyon miktarı ekspansiyon miktarının üçte biri kadardır. Sert damak ve alveoler kret seviyesindeki ekspansiyon ise dörtte üçü kadardır (78). Transversal düzlemdeki bu artış maksiller arkta interpremolar ve intermolar genişlikten başlayarak, maksiller genişlik, nazal genişlik ve interorbital genişlik sırasını izleyerek dental arklardan apikal kaideye doğru azalır (98, 99). Bu diferansiyel etki,

maksiller parçaların frontomaksiller sutura merkezli lateral rotasyonundan ve posterior dişlerin bukkale hareketinden kaynaklanır (78).

RME sonrasında uygun apareylerle ve uygun sürelerde pekiştirme yapılması gerektiği, aksi takdirde relaps olduğu yapılan araştırma ve klinik gözlemler sonucu ortaya konulmuştur. Relapsta genetik ve fonksiyon gibi çevresel faktörlerin de rol oynadığı düşünülmekle beraber, en güçlü etkenlerin genişletme kaynaklı olduğu düşünülmektedir (7). Bu etkenler, RME ile oluşan ağır kuvvetler ve stres sonucunda, sert dokulardaki deformasyonlar ve yumuşak doku gerilmeleridir (7). Olabilecek nüksün diğer nedenleri olarak alveoler kemik remodelingi, palatal bağ dokusunun gerilimi, diğer fasiyal kemiklere bağlı suturalardaki rejenerasyon ve oral kas fonksiyonlarının kalıcı olmaması sayılabilir. Bu nedenlerin çoğunu araştırmacılar midpalatal suturadaki yetersiz kemik rejenerasyonuna bağlamaktadır (9). Ayrıca, maksillanın komşu kemiklerle olan bağlantıları nedeniyle genişletme sonrasındaki rezidüel kuvvetlerin relapsa neden olabileceği bildirilmiştir (65).

RME uygulaması sonrası suturanın yeniden yapılanması ve stabilizasyonu için genelde en az 6 aylık pekiştirme periyodu önerilmektedir (77, 79). Sannomiya ve ark. (175), cerrahi destekli hızlı üst çene genişletmesi yapılmış 18 hasta üzerinde yaptıkları çalışmada RME öncesi, RME'den hemen sonra ve 3 ay sonra olmak üzere aldıkları okluzal radyografiler ile optik dansite analizi yapmışlardır. Analiz sonuçlarına göre midpalatal suturada 3 ay sonra yeni kemik formasyonunun tamamlanmadığını bildirmişlerdir. da Silva ve ark. (128), yaşları 5 ile 10 arasında değişen 17 hasta üzerinde ekspansiyon öncesi ve sonrası bilgisayarlı tomografi kayıtları aldıkları çalışmalarında midpalatal suturanın anterior nazal spinadan posterior nazal spinaya kadar tamamen kemikleştiğini ve bu sürecin 8-9 ay sürdüğünü belirtmişlerdir. Bunun yanı sıra, ekspansiyon miktarına bağlı olarak 1,5-4 yıl pekiştirme periyodu uygulanması gerektiğini belirten çalışmalar da mevcuttur (131).

Stabiliteyi artırmak için klinik olarak uzun süreli pekiştirme ve bir miktar fazladan genişletme (overekspansiyon) önerildiği gibi (60), vida çevirme programını değiştirerek (65) veya daha hafif ve devamlı kuvvetlerle yavaş genişletme prosedürleri uygulayarak (87) relapsın azaltılmasına çalışılmıştır. Aparey dizaynının stabilitede önemli olduğu yönündeki görüşler de yaygındır (69). Aynı şekilde,



pekiştirme döneminde kullanılan aygıtın hareketli ya da sabit olması stabiliteyi etkilemektedir (79). Yumuşak dokulardaki gerilmeler relaps nedeni olarak düşünüldüğünden (133), genişletme sonrasında gerilen palatal mukozada insizyon yaparak stabiliteyi artırmaya yönelik çalışmalar gerçekleştirilmiştir (176).

RME sonrası yeni oluşan kemik dokunun artırılması ve sonuçta stabilitenin olumlu yönde etkilenmesi için planladığımız çalışmamızda, ratlar üzerinde sistemik olarak Strontium ranelat kullanılmıştır. Strontium ranelatın, osteoklastik aktiviteyi baskılayarak kemik rezorpsiyonunu azalttığı, kemik formasyonunu ise yüksek düzeyde devam ettirdiği, yani formasyon ve rezorpsiyona farklı etkilerinin olduğu birçok çalışmada gösterilmiştir (25, 154, 159, 161,162).

Ammann ve ark. (159), yaptıkları bir çalışmada erişkin overektomize farelerde, Strontium ranelat'ın değişik dozlarını bir yıl boyunca denemişlerdir. Strontium ranelat'ın verilmesi ile kemik gücünün azalması önlenmiş ve mikromimarisinin kötüleşmesi kısmi olarak engellenmiştir.

Yine Ammann ve ark. (161), Strontium ranelat'ın intakt sıçanlarda kemik kütlelerini ve kemik formasyonunu arttırdığını ve kemik rezorpsiyonunu azalttığını göstermişlerdir. Erişkin erkek ve dişi intakt sıçanlarda Strontium ranelat'ın farklı dozlarda verilmesiyle femur ve lomber vertebra kemik mineral yoğunluğunun arttığı, tibial metafizde trabeküler kemik volümünde, trabekül sayılarında ve kalınlığında artışın olduğu gösterilmiştir.

Geoffroy ve ark. (162), osteoporozlu farelerde gerçekleştirdikleri bir çalışmada, Strontium ranelat'ın yeni vertebral kırık sayısını, trabekül ayrılmasını ve kortikal incelmeyi azalttığını bulmuşlardır. Araştırmacılar, Strontium ranelat'ın mikromimariyi iyileştirerek ve kemik kütlelerini artırarak kırıkları önlediği sonucuna varmışlardır.

Choudhary ve ark. (154), yaptıkları bir çalışmada, Strontium ranelat'ın primer osteoblast proliferasyonunu, primer osteoblast ve osteoblastik prekürsör ALP aktivitesini arttırdığını göstermişlerdir.

Ozturan ve ark. (25), osteoporotik ratlarda Strontium ranelat'ın etkilerini inceledikleri bir çalışmada, Strontium ranelat ile tedavi edilen gruptaki ratların kallus olgunluğunu kontrol grubuna göre istatistiksel olarak anlamlı derecede yüksek bulmuşlardır.

Literatürde sistemik olarak alınan Strontium ranelat'ın, farklı bölgelerde kemik formasyonunu ve kemik proliferasyonunu artırmak için kullanıldığı görülmektedir. Ancak Strontium ranelat'ın sutura bölgesinde kemik oluşumuna katkısı yönünden herhangi bir çalışma bulunmamaktadır. Bu yüzden bu çalışmamızda, ekspansiyon sonrası genişlemiş olan midpalatal suturada pekiştirme periyodunu kısaltmak ve nüksü önlemek amacı ile ratlarda ekspansiyon sonrasında sistemik olarak uygulanan Strontium ranelat'ın suturalarda kemik formasyonu üzerine etkilerini histolojik ve immünohistokimyasal olarak incelemeyi ve bu sonuçları değerlendirmeyi amaçladık.

Literatürde ekspansiyon bölgesinde kemik formasyonunu hızlandırarak tedavi süresini kısaltmak, yeni oluşan kemik kalitesini artırarak ortaya çıkabilecek relapsları azaltmak ve tedavi sonrası elde edilen durumun devamlılığını sağlamak için başka yöntemlerin de denendiği deneysel hayvan çalışmaları mevcuttur (8, 9 14,177-180).

Erdoğan (177), ratlarda midpalatal sutura genişletmesi yaptığı çalışmasında, sistemik olarak capparıs spinosa ekstresi uyguladığı grupta midpalatal suturadaki kemik formasyon hızında ve miktarında kontrol grubuna göre artış olduğunu bildirmiştir.

Kara ve ark. (14), midpalatal genişletme yaptıkları ratlarda sistemik olarak uyguladıkları ginkgo biloba'nın deney grubunda kontrol grubuna göre yeni kemik alanının arttığını ve relaps düzeyinin düştüğünü göstermişlerdir.

Altan ve ark. (178), sistemik propolis uygulanmasının ekspansiyon edilmiş rat suturasındaki kemik formasyonunu inceledikleri çalışmalarında suturadaki kemik formasyon hızında ve miktarında kontrol grubuna göre artış olduğunu bildirmişlerdir.

Saito ve Shimizu (9), midpalatal suturada kemik oluşumunu stimüle etmek amacıyla 76 adet Wistar rat üzerinde yaptıkları çalışmalarında, ekspansiyon süresince midpalatal sutura bölgesine değişik süre ve frekanslarda gallium aluminum-arsenide (Ga-Al-As) diode lazer uygulamışlardır. Diode lazer uygulamasının toplam uygulanan lazer dozunun yanı sıra süresi ve frekansı ile ilişkili olarak suturada meydana gelen kemik oluşumuna katkıda bulunduğunu belirtmişlerdir.

Sawada ve Shimizu (8), 25 adet erkek Wistar rat üzerinde yaptıkları çalışmalarında, ratların kesici dişlerinden destek alarak yaptıkları genişletmeden 24 saat sonra midpalatal sutura bölgesine TGF- $\beta$ 1 enjekte etmişler, midpalatal suturadaki kemik formasyon hızında ve miktarında artış olduğunu bildirmişlerdir.

Darı (179), ratlarda midpalatal ekspansiyon uygulamasında düşük doz galyum arsenik (Ga-As) diode laserin etkilerini incelediği çalışmada, bu laser uygulamasının sutura boyunca kemik oluşumunu indüklediğini belirtmiştir.

Chang ve ark. (180), ratlarda premaksiller genişletme yaptıkları çalışmadaki, Endothelial Cell Growth Factor (ECGF) uyguladıkları grupta, preosteoblastların kontrol grubuna oranla arttığını göstermişler, yeni kemik oluşumunu en üst seviyeye çıkarmak için uygulanacak optimal kuvvet sistemleri ve/veya yardımcı büyüme faktörlerinin tedavi süresini kısaltabileceği ve stabiliteyi artırabileceği sonucuna varmışlardır.

Yukarıdaki araştırmalardan Saito ve Shimizu (9), Sawada ve Shimizu (8), Darı (179) ve Chang ve ark.'ın (180) çalışmaları lokal uygulamalar içermektedir. Erdoğan (177), Kara ve ark. (14) ve Altan ve ark.'ın çalışmaları (178) ise sistemik uygulanması açısından çalışmamıza benzerlik göstermektedir. Strontium ranelat ile daha önce yapılan çalışmalarda, bu etken madde sistemik olarak uygulanmıştır (39, 159, 161, 162). Aynı şekilde çalışmamızda da, üst çenenin dens bir yapıda olması, en iyi emilimin sistemik yoldan olması, etkinliği kanıtlanmış, kolay, güvenilir, ekonomik ve en çok kullanılan yöntem olmasından dolayı Strontium ranelat sistemik olarak uygulanmıştır.

Seçilecek deney hayvanının yapılacak olan çalışmaya uygun olması gerekmektedir. Literatürde, köpek (181), maymun (61, 87), kedi (182), domuz (68), fare (183), tavşan (184) ve rat (8, 9, 30, 123, 177, 179, 185-187) kullanılarak farklı deneysel üst çene genişletmesi uygulamaları yürütülmüştür.

Maymun; anatomi, diş formülü, diş erüpsiyonu ve büyüme paterni olarak insanla benzerliği en fazla olan deney hayvanıdır. Ancak maymunun üst çene yapısı insan üst çenesinden farklılık göstermektedir. En önemli anatomik farklılık ayrı bir premaksillanın bulunmasıdır. Maymunda premaksiller orta hattaki sutura, erken dönemde kaynaşır, dolayısıyla premaksillada orta hatta sutura yoktur. Premaksilla ile maksilla arasındaki ossifiye olmamış sutura ise kanin ve lateral kesiciler arasından

seyreder ve maksiller kemikler arasındaki midpalatal sutura ile insiziv foramenin arkasında birleşerek Y şeklini alır (61, 87).

Denek hayvanlarından köpek, domuz ve ratların immünitesi insan immünitesine çok benzerlik göstermektedir. Etik olarak ülkemizde köpekler üzerinde son 8 yıldır çalışma yapılamamaktadır. Domuzların hem bakımı hem de opere edilmesi zor olduğundan bu çalışma için uygun görülmemiştir. Üst çene genişletmesi uygulamalarında ratlar oldukça sık kullanılan deney hayvanlarındandır. Birçok araştırmacı üst çene genişletmesinin çeşitli yönlerini ratlar üzerinde araştırmışlardır (8, 173, 187-189). Tercih edilen ratlar, genellikle 180-220 gr ağırlığında, Wistar türü erkek deneklerdir (8, 9, 123, 179). Bu türdeki erkek ratların erişkin ağırlıkları 300-350 gr'dir (190). 8-10 haftalık ve 180-220 gr ağırlığındaki erkek bir ratın büyüme gelişim dönemi, insanda erkek bireylerin 14-16 yaşlarına, yani büyüme gelişimin tamamlanmasından önceki döneme denk gelmektedir (191).

Bu bilgiler doğrultusunda nisbeten kolay bulunabilirliği, barındırma ve beslenmesinin kolaylığı ve ekonomik açıdan ucuz olması, deney hayvanı olarak 8-10 haftalık 180-220 gr ağırlığındaki Wistar ratları tercih etmemizde etkili olmuştur.

Denek hayvanı olarak rat ve farelerin tercih edildiği farklı çalışmalarda farklı suturalar çalışma bölgesi olarak seçilmiştir. Öztürk ve ark. (173, 189), Steenvoorden ve ark. (186), Miyawaki ve Forbes (30), Lee ve ark. (185), Tanaka ve ark. (192) ve Yen ve ark. (183) ekspansiyon uygulamasını sagittal (interparietal) suturada yaparken; Kanekawa ve Shimizu (123), Hou ve ark. (148), Saito ve Shimizu (9), Sawada ve Shimizu (8), Kara ve ark. (14, 15) ve Uysal ve ark. (10-12, 29) ekspansiyon uygulamasını midpalatal sutura üzerinde yapmışlardır. Midsagittal suturada çalışılırken ekspansiyon aygıtını yerleştirmek amacıyla insizyon yapıp flep kaldırılması için cerrahi teknik gerekmesi, bu tekniğin zor olması ve enfeksiyon riski gibi dezavantajlar nedeniyle biz çalışmamızı midpalatal suturada gerçekleştirdik.

Bu çalışmaların çoğunda ratların üst kesici dişleri arasına ekspansif yönde kuvvet uygulayarak premaksiller genişletme elde edilmiştir. Ratların ağızının küçük ve ağız açıklığının az olması, bukkal dişlere (premolar ve molar) ulaşmayı ve sutura palatina media'yı ayıracak bir işlem yapmayı zorlaştırmaktadır. Ayrıca ratların premolar ve molar dişlerinin ağız içinde görünen kuron boyları da oldukça kısadır. Bu nedenlerle çalışmamızda kesici dişlerden destek alan bir aparey tercih edilmiştir.

Ratlar üzerinde suturalarda ekspansiyon yapmak amacı ile arařtırmacılar farklı apareyler kullanmışlardır (8, 9, 30, 123, 179, 185, 186, 192). Bu apareylerin tasarımları farklılık gösterse de temel olarak hepsinin etki mekanizmaları basınç altında suturanın yırtılması şeklindedir. Çalışmamızda, hazırlanmasının kolaylığı, uygulanmasının pratik olması ve dişler üzerindeki yeterli tutuculuk gibi avantajları nedeniyle Saito ve Shimizu (9) 'nun kullandığı aparey tasarımı seçilmiştir.

Çalışmamızda midpalatal suturada ekspansiyon yapmak için, 5 günlük ekspansiyonu takiben 1,5 mm lik ekspansiyonun histolojik açıdan yeterli olduğunu belirten Takahashi ve ark. (188)'in görüşüne uygun olarak 5 günlük ekspansiyon uygulanmıştır. Uygulanan kuvvet şiddeti için sutural açılmanın orta şiddetli kuvvet (100-150 gram) uygulanan grupta 3 mm olduğunu belirten Miyawaki ve Forbes (30)'in sonuçlarına uygun olarak, arařtırmamızda 120 gram kuvvet uygulanmış ve ortalama 3 mm sutural açılma elde edilmiştir. Çalışmamızla benzer olarak, Darı (179) da yaptığı çalışmada midpalatal suturada ekspansiyon oluşturmak için dişlerden destek aldığı apareyi ile 120 gr'lık kuvvet uygulamıştır.

Süre açısından bizden daha fazla ekspansiyon yapan, Saito ve Shimizu (9), ratlarda midpalatal ekspansiyonun 7 günde olduğunu; Kanekawa ve Shimizu (123) ise RME ile 7 gün sonunda dekalsifiye edilen deneklerde suturada açılmayı gözlemlediklerini bildirmişlerdir. Süre açısından bizden daha az uygulama yapan arařtırmalardan, Southard ve Forbes (193), ratlarda sırasıyla ½, 1, 2 ve 4 günlük genişletme uygulamaları yürütmüşlerdir. Zahrowski ve Turley (194), rat premaksillasını sırayla 27, 40 ve 60 saat boyunca genişletmiş ve 60. saatte erken kemik formasyonu olduğunu bulmuşlardır. Lee ve ark. (185), ekspansiyon oluşturmak için 60 gr kuvvet uygulamışlar ve suturada 3 gün sonunda 1,21 mm açılma gözlemlemişlerdir.

Strontium ranelat'ın dozu hakkında yapılan literatür taraması sonucuna göre, çalışmamızda Strontium ranelat'ı günlük 625 mg/kg dozunda uyguladık. Maimoun ve ark. (27) ve Sheng ve ark. (195), çalışmalarında 625 mg/kg/gün dozunda Strontium ranelat uygulamışlardır. Ammann ve ark. (161) ise çalışmalarında 200-900 mg/kg'lık dozajları denemişler ve en etkin dozun 625 mg/kg olduğunu belirtmişlerdir. Chen ve ark. (196) çalışmalarında 500 mg/kg, Brüel ve ark. (197) 900

mg/kg ve Ozturan ve ark. (25) ise 450 mg/kg dozunda Strontium ranelat kullanmışlardır. Yukarıdaki araştırmacılardan Maimoun ve ark. (27), Sheng ve ark. (195) ve Ammann ve ark. (161)'nin çalışmaları uygulanan doz bakımından çalışmamızla aynıdır. Chen ve ark (196), Brüel ve ark. (197) ve Ozturan ve ark. (25)'in çalışmaları farklı doz uygulamalarını içermektedir. Ancak, ratlarda uygulanacak doz konusunda bizim de uyguladığımız miktar genel kabul görmektedir.

Çalışmamızda ekspansiyon amacıyla uyguladığımız zembereğin yerleştirilmesi esnasında ve sonrasında anesteziye ve apereyin yerleşimine bağlı hayvanlarda herhangi bir komplikasyon meydana gelmemiştir. Deneklerde uygulanan operasyonlar sonrasında ilk üç gün bir miktar kilo azalması gözlenirse de, daha sonra ratların başlangıç kilolarına ulaştığı ve sağlık durumlarının normal seyrettiği gözlemlenmiştir.

Saito ve Shimizu (9), diode lazerin farklı günlerde uygulamasının kemik stimülasyon üzerindeki etkilerini inceledikleri çalışmada, lazer uygulanan ve uygulanmayan gruplarda apareylerin tatbik edilmesinden sonra ilk üç güne kadar kilo kaybının meydana geldiğini sonraki günlerde bu durumun düzeldiğini söylemişlerdir. Sawada ve Shimizu (8), ratlarda genişlemiş midpalatal suturaya enjekte edilen TGF- $\beta$ 1 ile ilgili çalışmalarında deney hayvanlarının kilolarında birinci günde yaklaşık % 5'lik bir azalmanın olduğunu daha sonraki günlerde bu kilo kaybında düzelmeye başladığını bildirmişlerdir. Kanekawa ve Shimizu (123), ratlarda ekspansiyon uygulaması sonrasında kilo kaybının 2 ile 5 gün içinde olduğunu, hem deney grubu hem de kontrol grubunda daha sonraki günlerde bu kilo kaybının düzeldiğini ve bu durumun deneyi olumsuz etkilemediğini belirtmişlerdir. Araştırmamız sırasında ratlarda gözlenen kilo kaybıyla ilgili sonuçlarımız, bu çalışmalarla (8, 9, 123, 173, 177, 185, 189) paralellik göstermektedir.

RME sırasında ve sonrasında midpalatal suturada meydana gelen değişiklikler birçok araştırmacı tarafından incelenmiş; kuvvet uygulamasını takiben kollojen liflerde gerilme ve suturada aralanma, hücresel seviyede daha çok fibroblastlarda olmak üzere osteojenik hücrelerde artmış mitotik aktivite ve osteoblast sayısında artış, bunların sonucunda sutura boyunca yeni kemik oluşumu gözlemlendiği belirtilmiştir (33, 59, 60, 67, 83, 119). Mevcut araştırmamızda deney grubuna 7 günlük retansiyon periyodunda sistemik olarak verilen Strontium

anelat'ın kemik yapımında bir artışa sebep olup olmadığı incelenmiştir. Elde edilen histolojik kesitlerde osteoblast sayısında Strontium anelat uygulanan grupta kontrol grubuna göre belirgin bir artış olduğu görülmüştür ( $p<0.05$ ). Buradan Strontium anelat'ın ekspansiyon bölgesinde kemik oluşumundan sorumlu hücreler olan osteoblastları stimüle ettiği sonucunu çıkarabiliriz.

Uysal ve ark. (10, 12), lokal olarak 0.8 mg/kg ED-71 ve 3mg/kg boron uygulanmasının ortopedik olarak ekspansiyon edilmiş rat suturasında kemik formasyonunu artırdığını ve osteoblast sayısında belirgin bir artışa sebep olduğunu ortaya koymuşlardır.

Kara ve ark. (14), ratlarda yapmış oldukları bir çalışmada, ginkgo biloba'nın deney grubunda diğer gruplara göre osteoblast sayısında belirgin bir artış gösterdiğini bildirmişlerdir. Yine, Kara ve ark. (15), ratlarda yapmış oldukları başka bir çalışmada, deney grubunda diğer gruplara göre osteoblast sayısının timokinon'un etkisiyle arttığını bulmuşlardır.

Altan ve ark. (178), sistemik propolis uygulanmasının ekspansiyon edilmiş rat suturasındaki kemik formasyonunu inceledikleri çalışmalarında, osteoblast sayısında propolis eklenen grupta diğer gruplara göre bir artış olduğunu göstermişlerdir.

Uysal ve ark. (29), lokal olarak resveratrol uygulanmasının ortopedik olarak ekspansiyon edilmiş rat premaksiller suturasında, kemik formasyonunu artırdığını ve osteoblast sayısında belirgin bir artış olduğunu belirtmişlerdir.

Strontium anelat ile ilgili ekspansiyon sonrasında, osteoblast sayısını inceleyen bir çalışma bulunamamıştır. Ancak mevcut araştırmamızda, sutura boyunca elde ettiğimiz veriler doğrultusunda, Strontium anelat uygulanan grupta damarlanma miktarının arttığı yönündeki bulgumuz ve deney grubunda kontrol grubuna göre osteoblastların immünoreaktivitesinin bu bölgede fazla olması ile uyum göstermektedir. Ayrıca diğer çalışmalarla karşılaştırıldığında, Strontium anelat'ın osteoblast sayısındaki artışa etkisinin, diğer çalışmalardaki (10-12, 14, 15, 29, 173) maddelerin etkilerine benzer olduğu görülmektedir.

Ekspansiyon sonrası damarlanma ve damar genişliği açısından yapılan çalışmalar incelendiğinde, farklı sonuçlar elde edildiği görülmektedir. Kara ve ark. (15), ratlarda yapmış oldukları çalışmada timokinon'un incelemeler sonrasında damarlanma sayısında bir artış gösterdiğini söylemişlerdir. Ozturk ve ark. (189),

ratlarda yapmış oldukları ZA'nın etkisinin histolojik olarak incelenmesi sonucu damarlanma sayısında artış bulmuşlardır. Erdoğan (177), ratlarda yapmış olduğu araştırmada capparıs spinosa ekstresi'nin etkisinin sterolojik olarak incelemesi sonucu damarlanma hacminde değişim bulamamıştır.

Mevcut çalışmamızda, elde edilen histolojik kesitlerde Strontium ranelat uygulanan grupta damarlanma sayısında ve genişliğinde kontrol grubuna göre istatistiksel olarak anlamlı derecede artış bulunmuştur ( $p<0.05$ ). Buradan Strontium ranelat'ın ekspansiyon bölgesinde damarlanmayı artıracak yönde etki gösterdiği sonucunu çıkarabiliriz. Bu bulgumuz, Kara ve ark. (15) ile Ozturk ve ark. (189)'ın çalışmalarındaki bulgularla benzerlik gösterirken, Erdoğan (177)'in bulgularından farklıdır.

Çalışmamızda elde ettiğimiz kesitlerde yapılan immünohistokimyasal değerlendirmede, Strontium ranelat uygulanan grupta sutura bölgesinde osteoblastların kemik dokuda ve fibröz dokuda immünoaktivitelerinin kontrol grubuna oranla daha fazla olduğu bulunmuştur ( $p<0.05$ ). Literatürde, Strontium ranelat ile ilgili ekspansiyon sonrasında immünohistokimyasal değerlendirme yapılan bir çalışma mevcut değildir. Bununla birlikte, bu çalışmamızda elde ettiğimiz Strontium ranelat uygulanan grupta kontrol grubuna göre osteoblastlarda ve bağ dokusunda immünoaktivite artışı bulgusu ile sutura boyunca damar genişliğinin Strontium ranelat uygulanan grupta daha fazla olması bulgusu uyum göstermektedir.

Sawada ve Shimizu (8), TGF- $\beta$ 1'i lokal olarak uyguladıkları ratlarda ekspansiyon sonrası yeni kemik formasyonunda bu ajanın etkili olduğunu göstermişlerdir. TGF- $\beta$  düzeyi, çalışmamızda da immünohistokimyasal olarak ölçülmüş ve kontrol grubuna oranla deney grubunda yüksek bulunmuştur.

Ozturk ve ark. (189), ratlarda yapmış oldukları ZA'in etkisini immünohistokimyasal olarak inceledikleri araştırmalarında, sutura bölgesinde osteoblastların immünoaktivitelerinin diğer gruplara oranla daha fazla olduğunu ve ZA'in suturada yeni kemik yapımına katkıda bulunduğunu bildirmişlerdir ( $p<0.05$ ). Çalışmamızdaki deney grubunda osteonectin, VEGF ve TGF- $\beta$  antikorları ile yapılan indirek immünohistokimyasal boyamaların sonuçları karşılaştırıldığında, Ozturk ve ark. (173)'nin çalışması ile benzer şekilde osteoblastlarda immünoaktivite



bulguları gözlenmiştir. Bu da bize suturadaki kemikleşmede Strontium ranelat'ın etkili olabileceğini düşündürmektedir.

## 6. SONUÇ ve ÖNERİLER

Sistemik olarak uygulanan Strontium ranelat'ın hızlı üst çene genişletmesi sonrasında rat midpalatal suturasındaki kemik oluşumu üzerine etkilerinin incelendiği bu çalışmada bulguların değerlendirilmesinde şu sonuçlara varılmıştır:

- 1) Uygulanan ekspansiyon zembereği tüm deneklerin suturalarında genişletme işlemini başarıyla yerine getirmiştir.
- 2) Retansiyon apareyi amacına uygun olarak suturada yeterli stabilizasyonu sağlamıştır.
- 3) Histolojik incelemeler sonucunda, Strontium ranelat uygulanan grupta osteoblast sayısındaki ve damar genişliğindeki artış kontrol grubundan fazla bulunmuştur.
- 4) İmmünohistokimyasal incelemeler sonucunda, Strontium ranelat uygulanan grubun osteoblastlarda ve bağ dokusunda immünoreaktivite yönünden daha aktif olduğu tespit edilmiştir.
- 5) Histolojik ve immünohistokimyasal değerlendirmeler sonucunda, Strontium ranelat, ekspansiyon sonrasında rat midpalatal suturasındaki kemik oluşumunu, aynı süre retansiyonda bekletilen kontrol grubuna göre daha fazla artırmıştır.
- 6) Bu sonuçlar, Strontium ranelat'ın tedavi sonrası elde edilen durumun devamlılığını sağlamak, başka bir deyişle stabiliteyi artırmak amacıyla kullanmanın yararlı olabileceğini düşündürmektedir.
- 7) Strontium ranelat'ın sutural kemik formasyonuna klinik etkisinin farklı inceleme metodları ile araştırılması gerekmektedir.
- 8) Ayrıca etken maddenin lokal kullanımının tedavi etkinliğine katkısının araştırılması için yeni çalışmalar yapılmalıdır.

## 7. KAYNAKLAR

1. Ülgen, M. (2000). Ortodontik anomaliler, sefalometri, etyoloji, büyüme ve gelişim tanı. *Yeditepe Üniversitesi yayınları*, 244-245.
2. Timms, D. J., Vero, D. (1981). The relationship of rapid maxillary expansion to surgery with special reference to midpalatal synostosis. *Br J oral Surg*, 19(3), 180-196.
3. Gardner, G. E., Kronman, J. H. (1971). Cranioskeletal displacements caused by rapid palatal expansion in the rhesus monkey. *Am J Orthod*, 59(2), 146-155.
4. Vardimon, A. D., Graber, T. M., Voss, L. R. (1989). Stability of magnetic versus mechanical palatal expansion. *Eur J Orthod*, 11(2), 107-115.
5. Timms, D. J. (1976). Long term follow-up of cases treated by rapid maxillary expansion. *Trans Eur Orthod Soc*, (52), 211-215.
6. Wertz, R., Dreskin, M. (1977). Midpalatal suture opening: a normative study. *Am J Orthod*, 71(4), 367-381.
7. Timms, D. J. (1981). *Rapid maxillary expansion*. Chicago, Illinois: Quintessence Publishing Co. Inc.
8. Sawada, M., Shimizu, N. (1996). Stimulation of bone formation in the expanding mid-palatal suture by transforming growth factor-beta 1 in the rat. *Eur J Orthod*, 18(2), 169-179.
9. Saito, S., Shimizu, N. (1997). Stimulatory effects of low-power laser irradiation on bone regeneration in midpalatal suture during expansion in the rat. *Am J Orthod Dentofacial Orthop*, 111(5), 525-532.
10. Uysal, T., Amasyali, M., Enhos, S., Sonmez, M. F., Sagdic, D. (2009). Effect of ED-71, a New Active Vitamin D Analog, on Bone Formation in an Orthopedically Expanded Suture in Rats. A Histomorphometric Study. *Eur J Orthod*, 3(3), 165-172.

11. Uysal, T., Amasyali, M., Enhos, S., Karslioglu, Y., Yilmaz, F., Gunhan, O. (2010). Effect of periosteal stimulation therapy on bone formation in orthopedically expanded suture in rats. *Orthod Craniofac Res*, 13(2), 89-95.
12. Uysal, T., Ustdal, A., Sonmez, M. F., Ozturk, F. (2009). Stimulation of bone formation by dietary boron in an orthopedically expanded suture in rabbits. *Angle Orthod*, 79(5), 984-990.
13. Tang, G. H., Xu, J., Chen, R. J., Qian, Y. F., Shen, G. (2011). Lithium delivery enhances bone growth during midpalatal expansion. *J Dent Res*, 90(3), 336-340.
14. Kara, M. I., Altan, A. B., Sezer, U., Erdogan, M. S., Inan, S., Ozkut, M., et al. (2012). Effects of Ginkgo biloba on experimental rapid maxillary expansion model: a histomorphometric study. *Oral Surg Oral Med Oral Pathol Oral Radiol*, 114(6), 712-718.
15. Kara, M. I., Erciyas, K., Altan, A. B., Ozkut, M., Ay, S., Inan, S. (2012). Thymoquinone accelerates new bone formation in the rapid maxillary expansion procedure. *Arch Oral Biol*, 57(4), 357-363.
16. Reginster, J. Y., Seeman, E., De Vernejoul, M. C., Adami, S., Compston, J., Phenekos, C., et al. (2005). Strontium ranelate reduces the risk of nonvertebral fractures in postmenopausal women with osteoporosis: Treatment of Peripheral Osteoporosis (TROPOS) study. *J Clin Endocrinol Metab*, 90(5), 2816-2822.
17. Greendale, G. A., Barrett-Connor, E., Ingles, S., Haile, R. (1995). Late physical and functional effects of osteoporotic fracture in women: the Rancho Bernardo Study. *J Am Geriatr Soc*, 43(9), 955-961.
18. Buehler, J., Chappuis, P., Saffar, J. L., Tsouderos, Y., Vignery, A. (2001). Strontium ranelate inhibits bone resorption while maintaining bone formation in alveolar bone in monkeys (*Macaca fascicularis*). *Bone*, 29(2), 176-179.
19. Marie, P. J. (2005). Strontium ranelate: a novel mode of action optimizing bone formation and resorption. *Osteopor Int*, 16 Suppl 1, S7-10.
20. Marie, P. J., Garba, M. T., Hott, M., Miravet, L. (1985). Effect of low doses of stable strontium on bone metabolism in rats. *Miner Electrolyte Metab*, 11(1), 5-13.

21. Marie, P. J., Ammann, P., Boivin, G., Rey, C. (2001). Mechanisms of action and therapeutic potential of strontium in bone. *Calcif Tissue Int*, 69(3), 121-129.
22. Reginster, J. Y., Felsenberg, D., Boonen, S., Diez-Perez, A., Rizzoli, R., Brandi, M. L., et al. (2008). Effects of long-term strontium ranelate treatment on the risk of nonvertebral and vertebral fractures in postmenopausal osteoporosis: Results of a five-year, randomized, placebo-controlled trial. *Arthritis Rheum*, 58(6), 1687-1695.
23. Calomme, M., Geusens, P., Demeester, N., Behets, G. J., D'Haese, P., Sindambiwe, J. B., et al. (2006). Partial prevention of long-term femoral bone loss in aged ovariectomized rats supplemented with choline-stabilized orthosilicic acid. *Calcif Tissue Int*, 78(4), 227-232.
24. Canalis, E., Hott, M., Deloffre, P., Tsouderos, Y., Marie, P. J. (1996). The divalent strontium salt S12911 enhances bone cell replication and bone formation in vitro. *Bone*, 18(6), 517-523.
25. Ozturan, K. E., Demir, B., Yucel, I., Cakici, H., Yilmaz, F., Haberal, A. (2011). Effect of strontium ranelate on fracture healing in the osteoporotic rats. *J Orthop Res*, 29(1), 138-142.
26. Li, Z., Wang, Y., Wang, X. N., Lan, A. P., Wu, W. (2011). Strontium ranelate promotes osteogenic differentiation of rat bone marrow mesenchymal stem cells by increasing bone morphogenetic protein-7 expression. *Nan Fang Yi Ke Da Xue Xue Bao*, 31(11), 1949-1953.
27. Maimoun, L., Brennan, T. C., Badoud, I., Dubois-Ferriere, V., Rizzoli, R., Ammann, P. (2010). Strontium ranelate improves implant osseointegration. *Bone*, 46(5), 1436-1441.
28. Li, Y., Li, X., Song, G., Chen, K., Yin, G., Hu, J. (2012). Effects of strontium ranelate on osseointegration of titanium implant in osteoporotic rats. *Clin Oral Implants Res*, 23(9), 1038-1044.
29. Uysal, T., Gorgulu, S., Yagci, A., Karslioglu, Y., Gunhan, O., Sagdic, D. (2011). Effect of resveratrol on bone formation in the expanded inter-premaxillary suture: early bone changes. *Orthod Craniofac Res*, 14(2), 80-87.

30. Miyawaki, S., Forbes, D. P. (1987). The morphologic and biochemical effects of tensile force application to the interparietal suture of the Sprague-Dawley rat. *Am J Orthod Dentofacial Orthop*, 92(2), 123-133.
31. Graber, T. M., Swain, B. F., Ackerman, J. (1975). *Current orthodontic concepts and techniques*. Philadelphia: WB Saunders.
32. Vig, P. S., Sarver, D. M., Hall, D. J., Warren, D. W. (1981). Quantitative evaluation of nasal airflow in relation to facial morphology. *American Journal of Orthodontics*, 79(3), 263-272.
33. Subtelny, J. D. (1980). Oral respiration: facial maldevelopment and corrective dentofacial orthopedics. *Angle Orthod*, 50(3), 147-164.
34. Arat, M., Işeri, H., Işeri, V. (1996). İskeletsel açık kapanışa yol açan faktörlerin sagittal yüz yapısına göre incelenmesi. *Türk Ortodonti Derg*, 9(2), 155-162.
35. Trask, G. M., Shapiro, G. G., Shapiro, P. A. (1987). The effects of perennial allergic rhinitis on dental and skeletal development: a comparison of sibling pairs. *Am J Orthod Dentofacial Orthop*, 92(4), 286-293.
36. Harvold, E. P., Chierici, G., Vargervik, K. (1972). Experiments on the development of dental malocclusions. *Am J Orthod*, 61(1), 38-44.
37. Thilander, B., Wahlund, S., Lennartsson, B. (1984). The effect of early interceptive treatment in children with posterior cross-bite. *Eur J Orthod*, 6(1), 25-34.
38. Proffit, W. R. (2000). *Contemporary orthodontics. 3rd ed.* : Mosby Co.
39. Behlfelt, K., Linder-Aronson, S., McWilliam, J., Neander, P., Laage-Hellman, J. (1990). Cranio-facial morphology in children with and without enlarged tonsils. *Eur J Orthod*, 12(3), 233-243.
40. Behlfelt, K., Linder-Aronson, S., McWilliam, J., Neander, P., Laage-Hellman, J. (1989). Dentition in children with enlarged tonsils compared to control children. *Eur J Orthod*, 11(4), 416-429.
41. Fields, H. W., Warren, D. W., Black, K., Phillips, C. L. (1991). Relationship between vertical dentofacial morphology and respiration in adolescents. *Am J Orthod Dentofacial Orthop*, 99(2), 147-154.

42. McNamara, J. A. (1981). Influence of respiratory pattern on craniofacial growth. *Angle Orthod*, 51(4), 269-300.
43. Martin, C., Alarcon, J. A., Palma, J. C. (2000). Kinesiographic study of the mandible in young patients with unilateral posterior crossbite. *Am J Orthod Dentofacial Orthop*, 118(5), 541-548.
44. van Keulen, C., Martens, G., Dermaut, L. (2004). Unilateral posterior crossbite and chin deviation: is there a correlation? *Eur J Orthod*, 26(3), 283-288.
45. Thilander, B., Lennartsson, B. (2002). A study of children with unilateral posterior crossbite, treated and untreated, in the deciduous dentition--occlusal and skeletal characteristics of significance in predicting the long-term outcome. *J Orofac Orthop*, 63(5), 371-383.
46. Bishara, S. E., Staley, R. N. (1987). Maxillary expansion: clinical implications. *Am J Orthod Dentofacial Orthop*, 91(1), 3-14.
47. Haas, A. J. (1961). Rapid Expansion Of The Maxillary Dental Arch And Nasal Cavity By Opening The Midpalatal Suture. *Angle Orthod*, 31(2), 73-90.
48. Isaacson, R. J., Murphy, T. D. (1964). Some Effects Of Rapid Maxillary Expansion In Cleft Lip And Palate Patients. *Angle Orthod*, 34(3), 143-154.
49. Kutin, G., Hawes, R. R. (1969). Posterior cross-bites in the deciduous and mixed dentitions. *Am J Orthod*, 56(5), 491-504.
50. Hanson, M. L., Hilton, L. M., Barnard, L. W., Case, J. L. (1970). Tongue-thrust in preschool children. 3. Cinefluorographic analysis. *Am J Orthod*, 58(3), 268-275.
51. Sandikçiolu, M., Hazar, S. (1997). Skeletal and dental changes after maxillary expansion in the mixed dentition. *Am J Orthod Dentofacial Orthop*, 111(3), 321-327.
52. Angell, C. E. (1860). Treatment of irregularity of the permanent or adult teeth. *Dental Cosmos*, 1(1), 540-544.
53. McNamara, J. A., Brudon, W. L. (1996). *Orthodontic and orthopedic treatment in the mixed dentition*. Ann Arbor: Needham Press.

54. Spahl, T. J., Witzig, J. W. (1987). *The clinical management of basic maxillofacial orthopedic appliances*: Hong Kong: Year Book Medical Publishers Inc.
55. Brown, G. V. I. (1903). The application of orthodontia principles to the prevention of nasal disease. *Dental Cosmos*, 45, 765-775.
56. Graber, T. (1969). *Dentofacial orthopedics*. In Graber TM, ed. *Current orthodontic principles and techniques, Volume II, Ed 2*. Philadelphia: WB Saunders.
57. Thorne, N. H., Hugo, A. (1960). Expansion of the maxilla. Spreading the midpalatal suture: measuring the widening of the apical base and the nasal cavity on serial roentgenograms. *Am J Orthod*, 46(8), 626.
58. Ricketts, R. M. (1960). The influence of orthodontic treatment on facial growth and development. *Angle Orthod*, 30(3), 103-133.
59. Haas, A. J. (1965). The Treatment of Maxillary Deficiency by Opening the Midpalatal Suture. *Angle Orthod*, 35, 200-217.
60. Haas, A. J. (1970). Palatal expansion: just the beginning of dentofacial orthopedics. *Am J Orthod*, 57(3), 219-255.
61. Cleall, J., Bayne, D., Posen, J. M., Subtelny, J. D. (1965). Expansion of the midpalatal suture in the monkey. *Angle Orthod*, 35, 23-25.
62. Starnbach, H., Bayne, D., Cleall, J., Subtelny, J. D. (1966). Facioskeletal And Dental Changes Resulting From Rapid Maxillary Expansion\*. *Angle Orthod*, 36(2), 152-164.
63. Davis, W. M., Kronman, J. H. (1969). Anatomical changes induced by splitting of the midpalatal suture. *Angle Orthod*, 39(2), 126-132.
64. Wertz, R. A. (1968). Changes in nasal airflow incident to rapid maxillary expansion. *Angle Orthod*, 38(1), 1-11.
65. Isaacson, R. J., Ingram, A. H. (1964). Forces produced by rapid maxillary expansion: II. Forces present during treatment. *Angle Orthod*, 34(4), 261-270.
66. Zimring, J. F., Isaacson, R. J. (1965). Forces produced by rapid maxillary expansion: III. Forces present during retention. *Angle Orthod*, 35(3), 178-186.



67. Chaconas, S. J., Caputo, A. A. (1982). Observation of orthopedic force distribution produced by maxillary orthodontic appliances. *Am J Orthod*, 82(6), 492-501.
68. Haas, A. J. (1959). Gross reactions to the widening of the maxillary dental arch of the pig by splitting the hard palate. *Am J Orthod*, 45(11), 868-869.
69. Haas, A. J. (1980). Long-term posttreatment evaluation of rapid palatal expansion. *Angle Orthod*, 50(3), 189-217.
70. Terespolsky, M. S., Brin, I., Harari, D., Steigman, S. (2002). The effect of functional occlusal forces on orthodontic tooth movement and tissue recovery in rats. *Am J Orthod Dentofacial Orthop*, 121(6), 620-628.
71. Harberson, V. A., Myers, D. R. (1978). Midpalatal suture opening during functional posterior cross-bite correction. *Am J Orthod*, 74(3), 310-313.
72. Biederman, W. (1973). Rapid correction of Class 3 malocclusion by midpalatal expansion. *Am J Orthod*, 63(1), 47-55.
73. Toroglu, M. S., Uzel, E., Kayalioglu, M., Uzel, I. (2002). Asymmetric maxillary expansion (AMEX) appliance for treatment of true unilateral posterior crossbite. *Am J Orthod Dentofacial Orthop*, 122(2), 164-173.
74. Howe, R. P. (1982). Palatal expansion using a bonded appliance. Report of a case. *Am J Orthod*, 82(6), 464-468.
75. Arndt, W. V. (1993). Nickel titanium palatal expander. *J Clin Orthod*, 27(3), 129-137.
76. Darendeliler, M. A., Strahm, C., Joho, J. P. (1994). Light maxillary expansion forces with the magnetic expansion device. A preliminary investigation. *Eur J Orthod*, 16(6), 479-490.
77. Bell, R. A. (1982). A review of maxillary expansion in relation to rate of expansion and patient's age. *Am J Orthod*, 81(1), 32-37.
78. Garib, D. G., Henriques, J. F., Janson, G., Freitas, M. R., Coelho, R. A. (2005). Rapid maxillary expansion--tooth tissue-borne versus tooth-borne expanders: a computed tomography evaluation of dentoskeletal effects. *Angle Orthod*, 75(4), 548-557.

79. Hicks, E. P. (1978). Slow maxillary expansion. A clinical study of the skeletal versus dental response to low-magnitude force. *Am J Orthod*, 73(2), 121-141.
80. Warren, D. W., Hershey, H. G., Turvey, T. A., Hinton, V. A., Hairfield, W. M. (1987). The nasal airway following maxillary expansion. *Am J Orthod Dentofacial Orthop*, 91(2), 111-116.
81. Spolyar, J. L. (1984). The design, fabrication, and use of a full-coverage bonded rapid maxillary expansion appliance. *Am J Orthod*, 86(2), 136-145.
82. Brudvik, J., Nelson, D. R. (1981). Adult palatal expansion prostheses. *J Prosthet Dent*, 45(3), 315-320.
83. Ten Cate, A., Freeman, E., Dickinson, J. (1977). Sutural development: structure and its response to rapid expansion. *Am J Orthod*, 71(6), 622-636.
84. Storey, E. (1973). Tissue response to the movement of bones. *Am J Orthod*, 64(3), 229-247.
85. Basciftci, F. A., Karaman, A. I. (2002). Effects of a modified acrylic bonded rapid maxillary expansion appliance and vertical chin cap on dentofacial structures. *Angle Orthod*, 72(1), 61-71.
86. Orhan, M. (1999). High Angle özellikli bireylerde rapid maksiller ekspansiyonun etkileri. Uzmanlık Tezi, Selçuk Üniversitesi Diş Hekimliği Fakültesi, Konya.
87. Cotton, L. A. (1978). Slow maxillary expansion: skeletal versus dental response to low magnitude force in *Macaca mulatta*. *Am J Orthod*, 73(1), 1-23.
88. Handelman, C. S. (1997). Nonsurgical rapid maxillary alveolar expansion in adults: a clinical evaluation. *Angle Orthod*, 67(4), 291-305; discussion 306-298.
89. Mommaerts, M. Y. (1999). Transpalatal distraction as a method of maxillary expansion. *Br J Oral Maxillofac Surg*, 37(4), 268-272.
90. Iseri, H., Ozsoy, S. (2004). Semirapid maxillary expansion--a study of long-term transverse effects in older adolescents and adults. *Angle Orthod*, 74(1), 71-78.

91. Koudstaal, M. J., van der Wal, K. G. H., Wolvius, E. B., Schulten, A. J. M. (2006). The Rotterdam Palatal Distractor: introduction of the new bone-borne device and report of the pilot study. *Int J Oral and Maxillofac Surg*, 35(1), 31-35.
92. Hansen, L., Tausche, E., Hietschold, V., Hotan, T., Lagravere, M., Harzer, W. (2007). Skeletally-anchored rapid maxillary expansion using the Dresden Distractor. *J Orofac Orthop*, 68(2), 148-158.
93. Wilmes, B., Nienkemper, M., Drescher, D. (2010). Application and effectiveness of a mini-implant- and tooth-borne rapid palatal expansion device: the hybrid hyrax. *World J Orthod*, 11(4), 323-330.
94. Ekstrom, C., Henrikson, C. O., Jensen, R. (1977). Mineralization in the midpalatal suture after orthodontic expansion. *Am J Orthod*, 71(4), 449-455.
95. Lione, R., Ballanti, F., Franchi, L., Baccetti, T., Cozza, P. (2008). Treatment and posttreatment skeletal effects of rapid maxillary expansion studied with low-dose computed tomography in growing subjects. *Am J Orthod Dentofacial Orthop*, 134(3), 389-392.
96. Wertz, R. A. (1970). Skeletal and dental changes accompanying rapid midpalatal suture opening. *Am J Orthod*, 58(1), 41-66.
97. Garrett, B. J., Caruso, J. M., Rungcharassaeng, K., Farrage, J. R., Kim, J. S., Taylor, G. D. (2008). Skeletal effects to the maxilla after rapid maxillary expansion assessed with cone-beam computed tomography. *Am J Orthod Dentofacial Orthop*, 134(1), 8-9.
98. Chung, C. H., Font, B. (2004). Skeletal and dental changes in the sagittal, vertical, and transverse dimensions after rapid palatal expansion. *Am J Orthod Dentofacial Orthop*, 126(5), 569-575.
99. Cameron, C. G., Franchi, L., Baccetti, T., McNamara, J. A., Jr. (2002). Long-term effects of rapid maxillary expansion: a posteroanterior cephalometric evaluation. *Am J Orthod Dentofacial Orthop*, 121(2), 129-135; quiz 193.
100. Walters, R. D. (1975). Facial changes in the *Macaca mulatta* monkey by orthopedic opening of the midpalatal suture. *Angle Orthod*, 45(3), 169-179.

101. Barber, A. F., Sims, M. R. (1981). Rapid maxillary expansion and external root resorption in man: a scanning electron microscope study. *Am J Orthod*, 79(6), 630-652.
102. Greenbaum, K. R., Zachrisson, B. U. (1982). The effect of palatal expansion therapy on the periodontal supporting tissues. *Am J Orthod*, 81(1), 12-21.
103. Vardimon, A. D., Graber, T. M., Voss, L. R., Lenke, J. (1991). Determinants controlling iatrogenic external root resorption and repair during and after palatal expansion. *Angle Orthod*, 61(2), 113-122; discussion 123-114.
104. Bell, W. H., Epker, B. N. (1976). Surgical-orthodontic expansion of the maxilla. *Am J Orthod*, 70(5), 517-528.
105. Langford, S. R., Sims, M. R. (1982). Root surface resorption, repair, and periodontal attachment following rapid maxillary expansion in man. *Am J Orthod*, 81(2), 108-115.
106. Lagravere, M. O., Major, P. W., Flores-Mir, C. (2005). Long-term skeletal changes with rapid maxillary expansion: a systematic review. *Angle Orthod*, 75(6), 1046-1052.
107. Garib, D. G., Henriques, J. F., Carvalho, P. E., Gomes, S. C. (2007). Longitudinal effects of rapid maxillary expansion. *Angle Orthod*, 77(3), 442-448.
108. Memikoglu, T. U., Iseri, H. (1999). Effects of a bonded rapid maxillary expansion appliance during orthodontic treatment. *Angle Orthod*, 69(3), 251-256.
109. Kudlick, E. (1973). A study utilizing direct human skulls as models to determine how bones of the craniofacial complex are displaced under the influence of midpalatal expansion. Master's thesis, Fairleigh Dickinson University, Rutherford, New Jersey.
110. Timms, D. J. (1980). A study of basal movement with rapid maxillary expansion. *Am J Orthod*, 77(5), 500-507.
111. Memikoglu, T. U., Iseri, H. (1997). Nonextraction treatment with a rigid acrylic, bonded rapid maxillary expander. *J Clin Orthod*, 31(2), 113-118.

112. Velazquez, P., Benito, E., Bravo, L. A. (1996). Rapid maxillary expansion. A study of the long-term effects. *Am J Orthod Dentofacial Orthop*, 109(4), 361-367.
113. Howes, A. E. (1947). Case analysis and treatment planning based upon the relationship of the tooth material to its supporting bone. *Am J Orthod*, 33(8), 499-533.
114. Staley, R. N., Stuntz, W. R., Peterson, L. C. (1985). A comparison of arch widths in adults with normal occlusion and adults with class II, Division 1 malocclusion. *Am J Orthod*, 88(2), 163-169.
115. Parker, W. S. (1985). A perspective of the Crozat appliance with case reports of its present use. *Am J Orthod*, 88(1), 1-21.
116. Vardimon, A. D., Graber, T. M., Voss, L. R., Verrusio, E. (1987). Magnetic versus mechanical expansion with different force thresholds and points of force application. *Am J Orthod Dentofacial Orthop*, 92(6), 455-466.
117. Darendeliler, M. A., Lorenzon, C. (1996). Maxillary expander using light, continuous force and autoblocking. *J Clin Orthod*, 30(4), 212-216.
118. Wilmes, B., Nienkemper, M., Drescher, D. (2010). Application and Effectiveness of a mini-implant and tooth-borne rapid palatal expansion device: The hybrid hyrax. *World J Orthod*, 11(4).
119. Krebs, A. (1959). Expansion of the midpalatal suture, studied by means of metallic implants. *Acta Odontol Scand*, 17(4), 491-501.
120. Bjork, A., Skieller, V. (1974). Growth in width of the maxilla studied by the implant method. *Scand J Plast Reconstr Surg*, 8(1-2), 26-33.
121. Melsen, B. (1975). Palatal growth studied on human autopsy material. A histologic microradiographic study. *Am J Orthod*, 68(1), 42-54.
122. Persson, M., Thilander, B. (1977). Palatal suture closure in man from 15 to 35 years of age. *Am J Orthod*, 72(1), 42-52.
123. Kanekawa, M., Shimizu, N. (1998). Age-related changes on bone regeneration in midpalatal suture during maxillary expansion in the rat. *Am J Orthod Dentofacial Orthop*, 114(6), 646-653.
124. McNamara, J. A., Brudon, W. L. (2001). *Orthodontics and Dentofacial Orthopedics*: Needham Press.

125. Sari, Z., Uysal, T., Usumez, S., Basciftci, F. A. (2003). Rapid maxillary expansion. Is it better in the mixed or in the permanent dentition? *Angle Orthod*, 73(6), 654-661.
126. Stern, M. D. (1975). In vivo evaluation of microcirculation by coherent light scattering. *Nature*, 254(5495), 56-58.
127. Melsen, B., Melsen, F. (1982). The postnatal development of the palatomaxillary region studied on human autopsy material. *Am J Orthod*, 82(4), 329-342.
128. da Silva Filho, O. G., Lara, T. S., da Silva, H. C., Bertoz, F. A. (2006). Post expansion evaluation of the midpalatal suture in children submitted to rapid palatal expansion: a CT study. *J Clin Pediatr Dent*, 31(2), 142-148.
129. Halazonetis, D. J., Katsavrias, E., Spyropoulos, M. N. (1994). Changes in cheek pressure following rapid maxillary expansion. *Eur J Orthod*, 16(4), 295-300.
130. Timms, D. J., Trenouth, M. J. (1988). A quantified comparison of craniofacial form with nasal respiratory function. *Am J Orthod Dentofacial Orthop*, 94(3), 216-221.
131. Mew, J. (1983). Relapse following maxillary expansion. A study of twenty-five consecutive cases. *Am J Orthod*, 83(1), 56-61.
132. Kucukkeles, N., Ceylanoglu, C. (2003). Changes in lip, cheek, and tongue pressures after rapid maxillary expansion using a diaphragm pressure transducer. *Angle Orthod*, 73(6), 662-668.
133. Debbane, E. F. (1958). A cephalometric and histologic study of the effect of orthodontic expansion of the midpalatal suture of the cat. *Am J Orthod*, 44(3), 187-219.
134. Fernandez-Tresguerres-Hernandez-Gil, I., Alobera-Gracia, M. A., del-Canto-Pingarron, M., Blanco-Jerez, L. (2006). Physiological bases of bone regeneration II. The remodeling process. *Med Oral Patol Oral Cir Bucal*, 11(2), E151-157.
135. Roberts, W. E., Hartsfield, J. K. (2004). Bone development and function: genetic and environmental mechanisms. *Semin Orthod*, 10(2), 100-122.

136. Guyton, A. C., Hall, J. Textbook of Medical Physiology. 1996. *Philadelphia: Saunders Company*, 985-1002.
137. Ganong, W. F. (1996). *Review of medical physiology. Tercüme: Türk Fizyolojik Bilimler Derneği Tıbbi Fizyoloji*. İstanbul: Barış Kitabevi.
138. Junqueira, L. C., Carneiro, J. (2005). *Basic Histology*.
139. Tekelioğlu, M. (1993). *Genel tıp histolojisi*: Güneş Kitabevi.
140. Sommerfeldt, D. W., Rubin, C. T. (2001). Biology of bone and how it orchestrates the form and function of the skeleton. *Eur Spine J*, 10 Suppl 2, S86-95.
141. Marks, S. C., Jr., Popoff, S. N. (1988). Bone cell biology: the regulation of development, structure, and function in the skeleton. *Am J Anat*, 183(1), 1-44.
142. Akay, M. T. (2001). *Genel Histoloji*. Ankara: Palme Yayıncılık. S126-149.
143. Vaes, G. (1988). Cellular biology and biochemical mechanism of bone resorption. A review of recent developments on the formation, activation, and mode of action of osteoclasts. *Clin Orthop Relat Res*, (231), 239-271.
144. Roodman, G. D. (1996). Advances in bone biology: the osteoclast. *Endocr Rev*, 17(4), 308-332.
145. Ross, M. H., Rowell, L. J. (1989). *Histology: a text and atlas*: Williams & Wilkins Maryland.
146. Türker, N. (2003). Alveolar distraksiyon osteogenezisinde kemik rejenerasyonunun histolojik ve radyolojik olarak incelenmesi. Marmara Üniversitesi Sağlık Bilimleri Enstitüsü Ağız Diş Çene Hastalıkları ve Cerrahisi Doktora Tezi, İstanbul.
147. Kierszenbaum, A. L. (Demir, R.). (2006). *Histoloji ve Hücre Biyolojisi-Patolojiye giriş*. Ankara: Palme Yayıncılık.
148. Hou, B., Fukai, N., Olsen, B. R. (2007). Mechanical force-induced midpalatal suture remodeling in mice. *Bone*, 40(6), 1483-1493.
149. Fang, T. D., Nacamuli, R. P., Song, H. M., Fong, K. D., Warren, S. M., Salim, A., et al. (2004). Creation and characterization of a mouse model of mandibular distraction osteogenesis. *Bone*, 34(6), 1004-1012.
150. Kutsal, Y. G., Sarıdoğan, M. E. (2005). *Osteoporoz Tanı ve Tedavi Kılavuzu*. İstanbul: Deomed Medikal Yayıncılık.

151. Reginster, J. Y., Deroisy, R., Jupsin, I. (2003). Strontium ranelate: a new paradigm in the treatment of osteoporosis. *Drugs Today (Barc)*, 39(2), 89-101.
152. Küçükdeveci, A. Yeni tedavi stratejilerinin ve deneysel tedavilerin kemik kalitesine olası etkileri. In: Kutsal YG (ed). Osteoporozda Kemik Kalitesi. Ankara: Güneş Kitabevi 2004; 369-383.
153. Marie, P. J. (2007). Strontium ranelate: new insights into its dual mode of action. *Bone*, 40(5), S5-S8.
154. Choudhary, S., Halbout, P., Alander, C., Raisz, L., Pilbeam, C. (2006). Role of Prostaglandins in the Anabolic Effects of Strontium Ranelate. *Osteoporos Int*, 17 (Suppl 2), 222.
155. Choudhary, S., Wadhwa, S., Raisz, L. G., Alander, C., Pilbeam, C. C. (2003). Extracellular calcium is a potent inducer of cyclo-oxygenase-2 in murine osteoblasts through an ERK signaling pathway. *J Bone Miner Res*, 18(10), 1813-1824.
156. Choudhary, S., Halbout, P., Alander, C., Raisz, L. G., Pilbeam, C. C. (2006). Strontium ranelate effects on osteoblastic differentiation: Involvement of prostaglandins. *J Bone Miner Res*, 21(Suppl 1), S301.
157. Russell, R. G. (2006). Strontium ranelate's dual action: A closer look. *Osteoporos Int*, 17, 360.
158. Kaya, K., Delialioğlu, S. U., Özel, S., Çulha, C., Kurt, E., Özgönül, S. (2009). Postmenopozal Osteoporoz Tedavisinde Stronsiyum Ranelat ile Alendronat Sodyumun Etkinliğinin Karşılaştırılması. *From the World of Osteoporosis/Osteoporoz Dunyasından*, 15(3), 70-74.
159. Ammann, P., Badoud, I., Shen, V., Bain, S., Dupin-Roger, I., Rizzoli, R. (2006). Strontium ranelate prevents alteration of bone strength in OVX rats by improving intrinsic bone tissue quality. *Osteoporos Int*, 17, 217.
160. Hott, M., Deloffre, P., Tsouderos, Y., Marie, P. J. (2003). S12911-2 reduces bone loss induced by short-term immobilization in rats. *Bone*, 33(1), 115-123.
161. Ammann, P., Shen, V., Robin, B., Mauras, Y., Bonjour, J. P., Rizzoli, R. (2004). Strontium ranelate improves bone resistance by increasing bone mass



- and improving architecture in intact female rats. *J Bone Miner Res*, 19(12), 2012-2020.
162. Geoffroy, V., Lalande, A., Marty, C., De Vernejoul, M. (2006). Strontium ranelate reduces new vertebral fractures in a severe osteoporotic mice model with spontaneous fractures by improving bone microarchitecture. *Osteoporos Int*, 17 (Suppl 2), 217.
  163. Fromigue, O., Hay, E., Barbara, A., Petrel, C., Traiffort, E., Ruat, M., et al. (2009). Calcium sensing receptor-dependent and receptor-independent activation of osteoblast replication and survival by strontium ranelate. *J Cell Mol Med*, 13(8B), 2189-2199.
  164. Grynepas, M. D., Marie, P. J. (1990). Effects of low doses of strontium on bone quality and quantity in rats. *Bone*, 11(5), 313-319.
  165. Marie, P. J. (2003). Optimizing bone metabolism in osteoporosis: insight into the pharmacologic profile of strontium ranelate. *Osteoporos Int*, 14 Suppl 3, S9-12.
  166. Modrowski, D., Miravet, L., Feuga, M., Marie, P. J. (1993). Increased proliferation of osteoblast precursor cells in estrogen-deficient rats. *Am J Physiol*, 264(2 Pt 1), E190-196.
  167. Marie, P. J., Hott, M., Modrowski, D., De Pollak, C., Guillemain, J., Deloffre, P., et al. (1993). An uncoupling agent containing strontium prevents bone loss by depressing bone resorption and maintaining bone formation in estrogen-deficient rats. *J Bone Miner Res*, 8(5), 607-615.
  168. Stevenson, M., Davis, S., Lloyd-Jones, M., Beverley, C. (2007). The clinical effectiveness and cost-effectiveness of strontium ranelate for the prevention of osteoporotic fragility fractures in postmenopausal women. *Health Technol Assess*, 11(4), 1-134.
  169. Bozbey, I., Yalçın, A. P. (2009). Postmenopozal Osteoporoz Tedavisinde Stronsiyum Ranelat. *Turk J Rheumatol*, 24(3).
  170. Jonville-Bera, A. P., Crickx, B., Aaron, L., Hartingh, I., Autret-Leca, E. (2009). Strontium ranelate-induced DRESS syndrome: first two case reports. *Allergy*, 64(4), 658-659.

171. Kramkimel, N., Sibon, C., Le Beller, C., Saiag, P., Mahe, E. (2009). Bullous DRESS in a patient on strontium ranelate. *Clin Exp Dermatol*, 34(7), e349-350.
172. Pernicova, I., Middleton, E. T., Aye, M. (2008). Rash, strontium ranelate and DRESS syndrome put into perspective. European Medicine Agency on the alert. *Osteoporos Int*, 19(12), 1811-1812.
173. Ozturk, F., Babacan, H., Inan, S., Gumus, C. (2011). Effects of bisphosphonates on sutural bone formation and relapse: A histologic and immunohistochemical study. *Am J Orthod Dentofacial Orthop*, 140(1), e31-41.
174. Adkins, M. D., Nanda, R. S., Currier, G. F. (1990). Arch perimeter changes on rapid palatal expansion. *Am J Orthod Dentofacial Orthop*, 97(3), 194-199.
175. Sannomiya, E. K., Macedo, M. M., Siqueira, D. F., Goldenberg, F. C., Bommarito, S. (2007). Evaluation of optical density of the midpalatal suture 3 months after surgically assisted rapid maxillary expansion. *Dentomaxillofac Radiol*, 36(2), 97-101.
176. Mugerza, O. E., Shapiro, P. A. (1980). Palatal mucoperiostomy: an attempt to reduce relapse after slow maxillary expansion. *Am J Orthod*, 78(5), 548-558.
177. Erdođan, M. Ő. (2012). Capparis spinosa ekstresinin hızlı üst çene genişletme sonrasında sutural kemikleşmeye etkisi. Doktora tezi, Cumhuriyet Uni. Sağlık Bilimleri Enstitüsü, Sivas.
178. Altan, B. A., Kara, I. M., Nalcaci, R., Ozan, F., Erdogan, S. M., Ozkut, M. M., et al. (2013). Systemic propolis stimulates new bone formation at the expanded suture: a histomorphometric study. *Angle Orthod*, 83(2), 286-291.
179. Darı, O. (2002). Sıçanlarda midpalatal ekspansiyon uygulamasında düşük doz laser etkilerinin incelenmesi. Doktora tezi, Dicle Üni. Sağlık Bilimleri Enstitüsü, Diyarbakır.
180. Chang, H. N., Garetto, L. P., Katona, T. R., Potter, R. H., Roberts, W. E. (1996). Angiogenic induction and cell migration in an orthopaedically expanded maxillary suture in the rat. *Arch Oral Biol*, 41(10), 985-994.

181. Santiago, V. C., Piram, A., Fuziy, A. (2012). Effect of soft laser in bone repair after expansion of the midpalatal suture in dogs. *Am J Orthod Dentofacial Orthop*, 142(5), 615-624.
182. Vardimon, A. D., Brosh, T., Spiegler, A., Lieberman, M., Pitaru, S. (1998). Rapid palatal expansion: Part 1. Mineralization pattern of the midpalatal suture in cats. *Am J Orthod Dentofacial Orthop*, 113(4), 371-378.
183. Yen, E. H., Yue, C. S., Suga, D. M. (1989). Effect of force level on synthesis of type III and type I collagen in mouse interparietal suture. *J Dent Res*, 68(12), 1746-1751.
184. Kiki, A. (2006). Tavşanlarda üst çene genişletmesi sonrası kalsitonin uygulamasının remodeling üzerine etkisinin histolojik olarak incelenmesi. Doktora tezi, Atatürk Üniversitesi Sağlık Bilimleri Enstitüsü, Erzurum.
185. Lee, K., Sugiyama, H., Imoto, S., Tanne, K. (2001). Effects of bisphosphonate on the remodeling of rat sagittal suture after rapid expansion. *Angle Orthod*, 71(4), 265-273.
186. Steenvoorden, G. P., van de Velde, J. P., Prahl-Andersen, B. (1990). The effect of duration and magnitude of tensile mechanical forces on sutural tissue in vivo. *Eur J Orthod*, 12(3), 330-339.
187. Öztürk, F. (2008). Zoledronik asit uygulamasının hızlı genişletme sonrasında rat sagittal suturundaki kemik oluşumuna ve relaps üzerine etkisinin incelenmesi. Doktora tezi, Cumhuriyet Üniversitesi Sağlık Bilimleri Enstitüsü, Sivas.
188. Takahashi, I., Mizoguchi, I., Nakamura, M., Sasano, Y., Saitoh, S., Kagayama, M., et al. (1996). Effects of expansive force on the differentiation of midpalatal suture cartilage in rats. *Bone*, 18(4), 341-348.
189. Ozturk, F., Babacan, H., Gumus, C. (2012). Effects of zoledronic acid on sutural bone formation: a computed tomography study. *Eur J Orthod*, 34(2), 141-146.
190. Poole, T. B. (1987). *The UFAW Handbook on the Care and Management of Laboratory Animals*. Sixth edition. Harlow. Longman Group, U.K. Ltd. Page 322.

191. Quinn, R. (2005). Comparing rat's to human's age: how old is my rat in people years? *Nutrition*, 21(6), 775-777.
192. Tanaka, E., Miyawaki, Y., del Pozo, R., Tanne, K. (2000). Changes in the biomechanical properties of the rat interparietal suture incident to continuous tensile force application. *Arch Oral Biol*, 45(12), 1059-1064.
193. Southard, K. A., Forbes, D. P. (1988). The effects of force magnitude on a sutural model: a quantitative approach. *Am J Orthod Dentofacial Orthop*, 93(6), 460-466.
194. Zahrowski, J. J., Turley, P. K. (1992). Force magnitude effects upon osteoprogenitor cells during premaxillary expansion in rats. *Angle Orthod*, 62(3), 197-202.
195. Sheng, Z. F., Ma, Y. L., Tong, D., Fang, D. Y., Liang, Q. C., Liu, L. H., et al. (2012). Strontium ranelate prevents bone loss in a rat model of localized muscle paralysis. *Ann Biomed Eng*, 40(3), 657-665.
196. Chen, B., Li, Y., Yang, X., Xu, H., Xie, D. (2013). Zoledronic acid enhances bone-implant osseointegration more than alendronate and strontium ranelate in ovariectomized rats. *Osteoporos Int*, 24(7), 2115-2121.
197. Brüel, A., Olsen, J., Birkedal, H., Risager, M., Andreassen, T. T., Raffalt, A. C., et al. (2011). Strontium is incorporated into the fracture callus but does not influence the mechanical strength of healing rat fractures. *Calcif Tissue Int*, 88(2), 142-152.

EK









İNÖNÜ ÜNİVERSİTESİ  
TIP FAKÜLTESİ

DENEY HAYVANLARI ETİK KURULU KARARI

Toplantı Tarihi : 18-05-2012  
 Toplantı Yeri : Tıp.Fak.Toplantı Salonu-Malatya  
 Araştırma Protokol no.su : 2012/A-65  
 Deneyde Kullanılacak Hayvanın Türü : Rat  
 Deneyde Kullanılacak Hayvanın Soyü : *Wistar albino*  
 Deneyde Kullanılacak Hayvanın Cinsiyeti : E D Farketmez  
 Deneyde Kullanılacak Hayvanın Sayısı : 16 adet  
 Deneyde Kullanılacak Hayvanın Yaşı ve Ağırlığı: Erişkin

Dış Hekimliği Fakültesi Öğretim Üyelerinden Yrd. Doç.Dr.Ebubekir TOY'un yürütücüsü olduğu "Strontium Ranelat'ın sutural kemik formasyonu üzerine etkisi" isimli 2012/A-65 Protokol no.lu çalışmanın dosyası incelendi.

Adı geçen araştırmanın; araştırma protokolüne tamamen uyulmak, İnönü Üniversitesi Tıp Fakültesi Deney Hayvanları Etik Kurul Yönergesi'nde belirtilen hususlar yerine getirilmek ve sorumluluk araştırmacılara ait olmak üzere çalışmanın yapılmasında herhangi bir etik sakınca bulunmadığına oy birliği ile karar verildi.

 Prof.Dr.Yusuf TÜRKÖZ Başkan	<i>katılmadı</i> Doç.Dr. Abdurrahman KARAMAN Başkan Yard.	<i>katılmadı</i> Prof.Dr. Selim DOĞANAY Üye
 Doç.Dr. M.Arif ALADAĞ Üye	 Yrd.Doç.Dr.Mehmet KARATAŞ Üye	<i>katılmadı</i> Yrd.Doç.Dr. Mustafa KARAKAPLAN Üye
 Vet.Hek.M.Zafer BOZDAĞ Üye	 Salih AVCI Sivil Üye	 Ahmet GÖNÜLLÜOĞLU Sivil Üye

## **ÖZGEÇMİŞ**

1986 yılında Kırşehir’de doğdum. İlköğretim öğrenimimi Adnan Menderes İlköğretim Okulu’nda, lise öğrenimimi ise Kırşehir Mehmet Akif Ersoy Lisesi’nde tamamladım. 2004 yılında Atatürk Üniversitesi Diş Hekimliği Fakültesi’ni kazandım, 2005 yılında 2. sınıfta Selçuk Üniversitesi Diş Hekimliği Fakültesine yatay geçiş yaptım. 2009 yılında mezun olduktan sonra, 2010 yılında İnönü Üniversitesi Diş Hekimliği Fakültesi Ortodonti Anabilim Dalı’nda doktora eğitimime başladım ve halen aynı Anabilim Dalı’nda Araştırma Görevlisi olarak devam etmekteyim.