

Olgu Sunumu

Nadir Bir Olgu: Ayak Bileğinde Nörotekoma

Güleç MERT DOĞAN^{1,a}, Ahmet SİĞİRCİ¹

¹İnönü Üniversitesi Tıp Fakültesi, Çocuk Radyolojisi Bilim Dalı, Malatya, Türkiye

ÖZ

Nörotekomalar veya sinir kılıf miksomaları, periferik sinir kılıfı kaynaklı, benign neoplazilerdir. Bu tümör genellikle deri veya daha az sıklıkta mukozal veya submukozal dokuları tutan ve tipik olarak küçük, soliter, yavaş büyüyen ve kırmızımsı nodül veya papül olarak tanımlanır. Genelde baş-boyun ve üst ekstremitelerde yerleşim gösterse de; bizim vakamızda olduğu gibi, nadir olarak alt ekstremitelerde saptanan olgular da mevcuttur. Nörotekoma yirmili yaşlarda daha sık iken; literatürde 10 yaşın altında vaka bildirimini sadece birkaç tanedir. Preoperatif dönemde radyolojik incelemeler, hem nörotekoma tanısını koymak, hem de yeterli cerrahi planlama yapmak açısından önemlidir. Manyetik Rezonans Görüntüleme ile kitlenin yerleşimi ve çevre dokularla ilişkisi değerlendirilebilir. Çocukluk çağı yumuşak doku tümörlerinin ayırıcı tanısında vasküler ve fibröz lezyonlar, nöral tümörler ve yabancı cisim reaksiyonları düşünülmelidir. Tedavisi mümkünse tam cerrahi rezeksiyondur. Eksik rezeksiyonda nadir olarak lokal rekürrensler bildirilmiştir. Biz de ayak bileğinde hemanjiom olarak takip edilen ve histopatolojik olarak nörotekoma tanısı olan olguyu tartışmak istedik.

Anahtar Sözcükler: Nörotekoma, Manyetik Rezonans Görüntüleme, Ultrasonografi.

ABSTRACT

A Rare Case: Neurothekeoma in the Ankle

Neurothekeomas or nerve sheath myxomas are benign neoplasms originating from peripheral nerve sheath. This tumor is often defined as a small, solitary, slow-growing, and reddish nodule or papule that involves the skin or less frequently mucosal or submucosal tissues. Although it is seen generally in the head, neck, and upper extremities, there are rarely detected cases in the lower extremities as in our case. While neurothekeoma is more common in the twenties, the case report in the literature under 10 is only a few. In the preoperative period, radiological examinations are important in terms of both diagnosing neurothekeoma and adequate surgical planning. The location of the mass and its relationship with surrounding tissues can be evaluated with magnetic resonance imaging. Vascular and fibrous lesions, neural tumors and foreign body reactions should be considered in the differential diagnosis of childhood soft tissue tumors. The treatment of this tumor is complete surgical resection, if possible. Although rare, local recurrences have been reported in incomplete index resections. Here, we want to discuss the case that has been followed up as hemangioma in the ankle and histopathologically diagnosed as neurothekeoma.

Keywords: Neurothekeoma, Magnetic Resonance Imaging, Ultrasound.

Bu makale atıfta nasıl kullanılır: Mert Doğan G, Sığirci A. Nadir Bir Olgu: Ayak Bileğinde Nörotekoma. Fırat Tıp Dergisi 2021; 26(4): 251-254.

How to cite this article: Mert Dogan G, Sigirci A. A Rare Case: Neurothekeoma in the Ankle. Firat Med J 2021; 26(4): 251-254.

ORCID IDs: G.M.D. 0000-0002-2305-9625, A.S. 0000-0001-9221-0002.

Nörotekomalar veya sinir kılıf miksomaları, periferik sinir kılıfı kaynaklı, benign neoplazilerdir (1, 2). Bu tümör genellikle deri veya daha az sıklıkta mukozal veya submukozal dokuları tutan ve tipik olarak küçük, soliter, yavaş büyüyen ve kırmızımsı nodül veya papül olarak tanımlanır (3). Kızlarda ve genç erişkin yaşlarda daha sık olarak görülür. Genellikle baş-boyun bölgesinde ve üst ekstremitelerde görülürler. Alt ekstremitelerde, mediasten, oral kavite ve santral sinir sisteminde görülen bildirilmiş nadir vakalar da mevcuttur (4, 5). Biz burada ayak bileğinde kitle ile takip edilen ve ameliyat sonrasında nörotekoma tanısı konan bir hastayı sunmayı amaçladık.

Yaşındaki kız hasta hastanemize başvurdu. Yapılan fizik muayenesinde ayak bileği lateralinde yaklaşık 4x2 cm boyutlu, üzeri hafif hiperemik yumuşak doku lezyonu saptanmıştır. Diğer sistem muayeneleri ve laboratuvar değerleri olağan olan hastanın, yapılan Yüzeysel Doku Ultrasonunda (USG) (Şekil 1) ayak bileği infero-lateralinde yaklaşık 4,5x2 cm boyutlu, izo-hipoekoik, hafif heterojen içyapıda yumuşak doku lezyonu saptanması üzerine Dopler Ultrason (USG) yapılmıştır.

OLGU SUNUMU

Son iki yıldır sol ayak bileğinde ağrılı şişlik nedeniyle dış merkezde takip edilen ve semptomatik tedavi alan 5

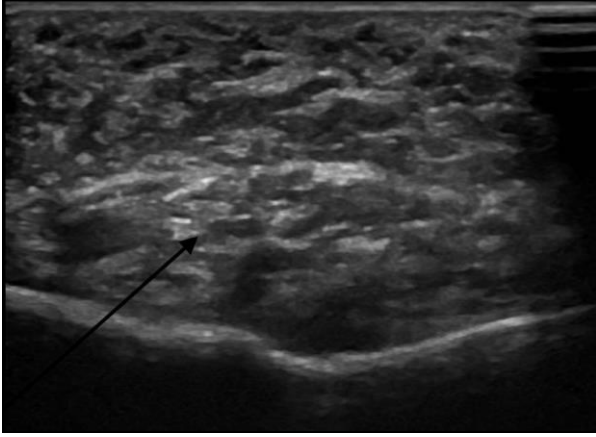
^aYazışma Adresi: Güleç MERT DOĞAN, İnönü Üniversitesi Tıp Fakültesi, Çocuk Radyolojisi Anabilim Dalı, Malatya, Türkiye

Tel: 0422 341 0660

Geliş Tarihi/Received: 24.03.2020

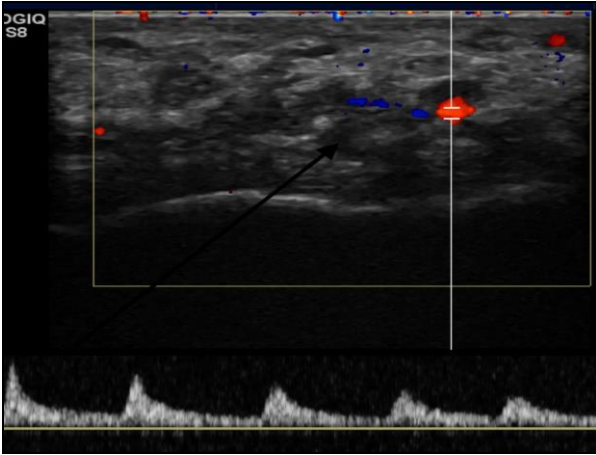
e-mail: dr_gulecmert@hotmail.com

Kabul Tarihi/Accepted: 28.09.2021



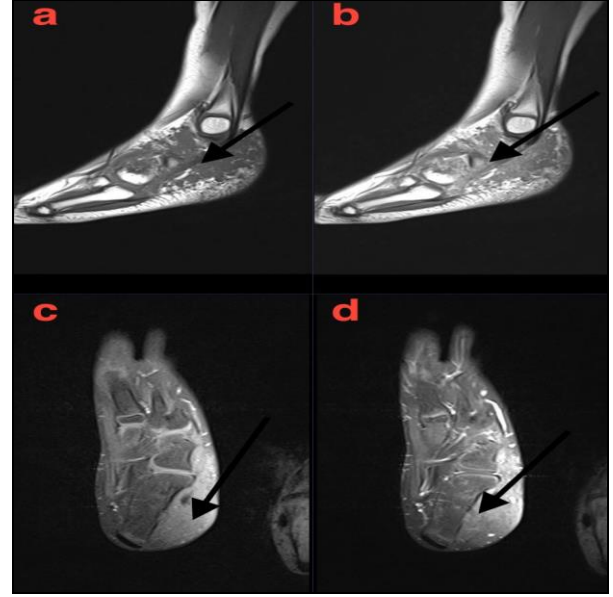
Şekil 1. Ayak bileği inferolateralinde yaklaşık 4,5*2 cm çaplı, izo-hipoekoik, hafif heterojen içyapıda yumuşak doku lezyonu.

Dopler USG’de (Şekil 2) lezyon içerisinde ılımlı vaskülarizasyon tespit edilmiştir.



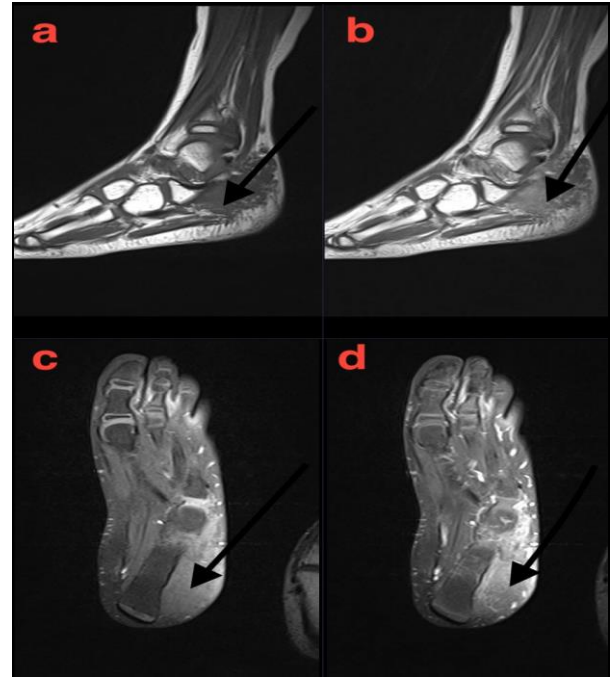
Şekil 2. Lezyon içerisinde birkaç adet arterial ağırlıklı vaskülarizasyon.

Yapılan manyetik rezonans görüntülemeye (MRG) (Şekil 3, 4, 5) ayak bileği lateralinde, proksimalde lateral malleol seviyesinden (Şekil 3a, 3c) peroneal tendonlar çevresindeki cilt altı yağlı dokuya doğru uzanan, distalde 4. ve 5. metatars bazisleri (Şekil 3a) etrafındaki cilt altı yağlı doku ve bağ dokuda sonlanan infiltratif yumuşak doku kitlesi saptanmıştır.

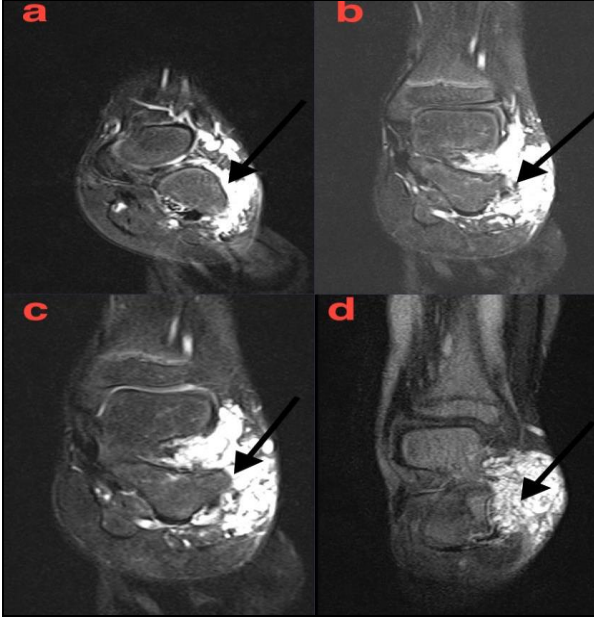


Şekil 3a, b, c, d. Ayak bileği lateralinde, proksimalde lateral malleol seviyesinden distalde 4. ve 5. metatars bazisleri etrafındaki cilt altı yağlı doku ve bağ dokuya uzanan infiltratif yumuşak doku kitlesi.

Kitle medialde plantar fasya komşuluğundaki kas grupları içerisine uzanım göstermektedir. (Şekil 4a, 4c) T1A görüntülerde kas ile izointens, T2A görüntülerde (Şekil 5) belirgin hiperintens, kontrastlı serilerde homojen ılımlı kontrast tutulumu dikkati çekmektedir.



Şekil 4a, b, c, d. Medialde plantar fasya komşuluğundaki kas grupları içerisine uzanım gösteren yumuşak doku kitlesi.



Şekil 5. T2A kesitlerde belirgin hiperintens yumuşak doku lezyonu.

Bu bulgular ile hastaya hemanjiom-arteriovenöz malformasyon öntanısı ile kitle eksizyonu yapılmıştır. Histopatolojik tanısı miksoid nörotekoma olarak raporlanan hasta cerrahi rezeksiyon sonrası takip edilmektedir.

Hastanın ailesinden bu çalışmaya katılım için onam formu alınmıştır.

TARTIŞMA

Nörotekoma, ilk olarak 1969'da Harkin ve Reed tarafından sinir kılıfı miksoması olarak tarif edilmiş ve daha sonra 1980'de Gallagher ve Helwig tarafından nörotekoma olarak adlandırılmıştır (6). Genelde baş ve boyun ve üst ekstremitelerde yerleşim gösterse de bizim vakamızda olduğu gibi nadir olarak alt ekstremitelerde saptanan olgular da mevcuttur (5). Nörotekoma yirmili yaşlarda daha sık iken, literatürde 10 yaş altında vaka bildirimini sadece birkaç tanedir (7). Bazı çalışmalarda sinir kılıfı miksomaları müsin içeriği ve büyüme paternine göre üç gruba ayrılmıştır; hiposelüler veya miksoid tip, hiperselüler tip ve miks tip (8). Bizim olgumuzun patoloji raporu da miksoid tip olarak raporlanmıştır.

Preoperatif dönemde radyolojik incelemeler hem nörotekoma tanısını koymak, hem de yeterli cerrahi planlama yapılması açısından önemlidir. MRG ile kitlenin yerleşimi ve çevre dokularla ilişkisi değerlendirilebilir. T1A görüntülerde hipointens, T2A görüntülerde hiperintens özellik gösterdiği bildirilen nörotekomaların radyolojik olarak hemanjiom ve arteriovenöz malformasyonlardan ayırılması güçtür (9). Hemanjiomlarda Dopler USG incelemesinde genelde belirgin vaskülarizasyon görünürken, MRG'de T1A ve T2A görüntülerde heterojen hiperintens görünüm ve kontrastlı serilerde yüksek kontrast tutulumu mevcuttur (10, 11). Bizim vakamızda lezyon, MRG'de T1 A görüntülerde izointens, kontrastlı serilerdeki ılımlı kontrast tutulumu gösterdiği halde; ayırıcı tanıda çok nadir görülen nörotekoma akla gelmemiştir. Çocukluk çağı yumuşak doku tümörlerinin ayırıcı tanısında vasküler ve fibröz lezyonlar, nöral tümörler ve yabancı cisim reaksiyonları düşünülmelidir (6). Biz vasküler lezyonları rutin pratiğimizde çok sık gördüğümüz için ilk planda hemanjiom düşünmüştük.

Tedavisi mümkünse tam cerrahi rezeksiyondur, eksik rezeksiyonda nadir olarak lokal rekürrensler bildirilmiştir (12). Miksoid nörotekomalarda metastaz ya da malign transformasyon bildirilmediği için kemoterapi ve radyoterapiye ihtiyaç duyulmamaktadır; olası rekürrens açısından hasta takibi gereklidir. Hastamız cerrahi sonrası lokal rekürrens açısından takibe alınmıştır.

Sonuç olarak; klinik ve radyolojik olarak tanı konulması güç olsa da çocukluk çağı yumuşak doku tümörleri ayırıcı tanısında nörotekomanın da hatırlanması gerektiğini düşünüyoruz.

KAYNAKLAR

1. Barnhill RL, Mihm MC. Cellular neurothekeoma: A distinctive variant of neurothekeoma mimicking nevomelanocytic tumors. *Am J Surg Pathol* 1990; 14: 113-20.
2. Hornick JL, Fletcher CDM. Cellular neurothekeoma: detailed characterization in a series of 133 cases. *Am Surg Pathol* 2007; 31: 329-40.
3. Fetsch JF, Laskin WB, Miettinen M. Nerve sheath myxoma: A clinicopathologic and immunohistochemical analysis of 57 morphologically distinctive, S-100 protein- and GFAP-positive, myxoid peripheral nerve sheath tumors with a predilection for the extremities and a high local recurrence rate. *Am J Surg Pathol* 2005; 29: 1615-24.
4. Alexandru D, Satyadev R, So W. Neurothekeoma in the posterior fossa: Case report and literature review. *Perm J* 2012; 16: 63-4.
5. Seo BF, Kang HW, Lee JY, Kwon H, Jung SN. Ankle neurothekeoma: A case report. *J Foot Ankle Surg* 2013; 52: 678-80.
6. Akhtar S, Coldewey J, Timmons MJ. Cellular neurothekeoma in the arm of a child. *Br J Plast Surg* 2004; 57: 572-4.
7. Shubhangi VA, Shubhangi NJ, Akshay T, Suchma B. Myxoid neurothekeoma: Report of a rare tumor at unusual site. *Indian J Pathol Oncol* 2017; 4: 476-8.
8. Stratton J, Billings SD. Cellular neurothekeoma: Analysis of 37 cases emphasizing atypical histologic features. *Mod Pathol* 2014; 27: 701-10.
9. Sayan M, Celik A, Ertunc O, Uluoglu O, Tastepe AI. Mediastinal neurothekeoma: A rare tumor. *Asian Cardiovasc Thorac Ann* 2015; 23: 593-5.
10. Kodachi K, Kojima T. Hemangioma of the fingers. *Handchir Mikrochir Plast Chir* 1990; 22: 49-52.
11. Cohen EK, Kressel HY, Perosio T et al. MR imaging of soft-tissue hemangiomas: Correlation with pathologic findings. *Am J Roentgenol* 1988; 150: 1079-81.
12. Hornick JL, Fletcher CD. Cellular neurothekeoma: Detailed characterization in a series of 133 cases. *Am J Surg Pathol* 2007; 31: 329-40.