

**T.C.
İNÖNÜ ÜNİVERSİTESİ
TIP FAKÜLTESİ**

**SAĞLIKLI ÇOCUKLUK YAŞ GRUBUNDA FAZ
KONTRAST MANYETİK REZONANS GÖRÜNTÜLEME
TEKNIĞI İLE BEYİN OMURİLİK SIVISI AKIM
DİNAMİKLERİNİN VÜCUT KİTLE İNDEKSİ VE BAŞ
ÇEVRESİ İLE İLİŞKİSİNİN DEĞERLENDİRİLMESİ**

UZMANLIK TEZİ

**Dr. Gökhan DEMİRTAŞ
RADYOLOJİ ANABİLİM DALI**

**TEZ DANIŞMANI
Prof. Dr. Ahmet SİĞİRCİ**

MALATYA – 2015

**T.C.
İNÖNÜ ÜNİVERSİTESİ
TIP FAKÜLTESİ**

**SAĞLIKLI ÇOCUKLUK YAŞ GRUBUNDA FAZ
KONTRAST MANYETİK REZONANS GÖRÜNTÜLEME
TEKNIĞI İLE BEYİN OMURİLİK SIVISI AKIM
DİNAMİKLERİNİN VÜCUT KİTLE İNDEKSİ VE BAŞ
ÇEVRESİ İLE İLİŞKİSİNİN DEĞERLENDİRİLMESİ**

UZMANLIK TEZİ

**Dr. Gökhan DEMİRTAŞ
RADYOLOJİ ANABİLİM DALI**

**TEZ DANIŞMANI
Prof. Dr. Ahmet SIĞIRCI**

MALATYA – 2015

TEŞEKKÜR

Uzmanlık eğitimim boyunca ilgi ve yardımlarını esirgemeyen, bilgi ve deneyimleriyle yetişmemde büyük emeği geçen başta Anabilim Dalı başkanımız Prof. Dr. Kaya Saraç'a, Prof. Dr. Ramazan Kutlu'ya, Prof. Dr. Gülnur Erdem'e, Doç.Dr. Metin Doğan'a, Yrd. Doç. Dr. Ayşegül Kahraman'a, Yrd. Doç. Dr. Zeynep Özdemir'e, Yrd. Doç. Dr. Cemile Ayşe Görmeli'ye, Yrd. Doç. Dr. Okan Yıldırım'a, çalışmamdaki her aşamada yardımlarını gördüğüm, bilgi ve deneyimlerinden faydalandığım tez danışmanım Prof. Dr. Ahmet Sığırcı'ya, istatistiksel değerlendirmedeki yardımlarından dolayı Prof. Dr. Saim Yoloğlu'na, teknik desteğinden dolayı Nihat Atalan'a, asistanlık hayatım boyunca birlikte çalıştığım asistan arkadaşlarıma teşekkür eder, saygılarımı sunarım.

Beni bu günlere getiren aileme ve hayatı benimle paylaşan, desteğini her zaman arkamda hissettiğim eşim Gülsüm Demirtaş'a sonsuz sevgi ve teşekkürlerimi sunarım.

Dr. Gökhan DEMİRTAŞ

Malatya - 2015

İÇİNDEKİLER

| | |
|---|-----|
| TEŞEKKÜR | i |
| İÇİNDEKİLER | ii |
| TABLolar DİZİNİ | iii |
| ŞEKİLLER DİZİNİ | iv |
| SİMGELER VE KISALTMALAR DİZİNİ | v |
| 1. GİRİŞ | 1 |
| 2. GENEL BİLGİLER | 2 |
| 2.1. Ventriküler Sistem Embriyolojisi | 2 |
| 2.2. Meninksler ve Ventriküler Sistem Anatomisi | 4 |
| 2.2.1. Meninksler..... | 4 |
| 2.2.2. Subaraknoid Boşluk | 5 |
| 2.2.3. Ventriküler Sistem..... | 6 |
| 2.3. BOS Fizyolojisi | 7 |
| 2.4. Normal İntrakranial Hidrodinamikler | 10 |
| 2.5. BOS Akımını Etkileyen Faktörler ve Görüntüleme | 12 |
| 2.6. Faz Kontrast MR Görüntüleme | 13 |
| 2.7. Baş Çevresi | 23 |
| 2.8. Vücut Kitle İndeksi | 24 |
| 3. GEREÇ VE YÖNTEM | 26 |
| 4. BULGULAR | 29 |
| 5. TARTIŞMA | 33 |
| 6. SONUÇ | 37 |
| 7. ÖZET | 38 |
| 8. ABSTRACT | 40 |
| 9. KAYNAKLAR | 42 |

TABLÖLAR DİZİNİ

| | |
|--|----|
| Tablo I. Cinsiyet grupları ile FK-MRG parametrelerinin karşılaştırılması..... | 29 |
| Tablo II. Yaş grupları ile FK-MRG parametrelerinin karşılaştırılması..... | 30 |
| Tablo III. Baş çevresi ile FK-MRG parametrelerinin karşılaştırılması..... | 31 |
| Tablo IV. BMİ ile FK-MRG parametrelerinin karşılaştırılması..... | 32 |



ŞEKİLLER DİZİNİ

| | |
|---|----|
| Şekil 1. Sagittal planda normal akuaduktusun şematik görünümü..... | 3 |
| Şekil 2. Orta hat sagittal T2 ağırlıklı görüntüde, serebral akuaduktusun uç anatomik seviyesinde sagittal düzlemlerle lokalizer konumları..... | 3 |
| Şekil 3. İntrakraniyal alanda BOS'un akım yolu ve yönleri..... | 7 |
| Şekil 4. İntrakraniyal alanda BOS akım yolu ve yönleri..... | 8 |
| Şekil 5. Normal İntrakraniyal Hidrodinamiklerin şematik görünümü..... | 11 |
| Şekil 6. 3D Faz kontrast MRA yöntemi ile damarsal yapıların görüntüleme Aşamaları..... | 15 |
| Şekil 7. Hız Kodlama duyarlılığı..... | 16 |
| Şekil 8. FK-MRG ile refaz (a), magnitud (b) ve faz (c) görüntüleri..... | 16 |
| Şekil 9. Serebral akuaduktta kraniokaudal (a) ve kaudokranial (b) akımın faz Görüntüleri..... | 17 |
| Şekil 10. Prospektif tetikleme şematik görünümü..... | 18 |
| Şekil 11. Retrospektif tetikleme şematik görünümü..... | 18 |
| Şekil 12. Serebral akuaduktta tam denk gelecek şekilde ROI çizimi..... | 20 |
| Şekil 13. Akuaduktta dik olarak geçen yarı aksiyel planın belirlenmesi..... | 20 |
| Şekil 14. Ortalama hız-zaman (a) ve pik hız-zaman grafiği (b)..... | 22 |
| Şekil 15. Akım-zaman (a) ve net akım-zaman grafiği (b)..... | 22 |

SİMGELER VE KISALTMALAR DİZİNİ

| | |
|---------------|--|
| BOS | : Beyin omurilik sıvısı |
| EKG | : Elektrokardiyografi |
| FK-MRA | : Faz kontrast Manyetik Rezonans Anjiyografi |
| FK-MRG | : Faz kontrast Manyetik Rezonans Görüntüleme |
| FSE | : Fast Spin Eko |
| FLAIR | : Fast fluid attenuated inversion recovery |
| MRA | : Manyetik Rezonans Anjiyografi |
| MRG | : Manyetik Rezonans Görüntüleme |
| RF | : Radyofrekans |
| ROI | : Region of interest |
| SSS | : Santral sinir sistemi |
| TOF | : Time of Flight |
| TSE | : Turbo Spin Eko |
| T1A | : T1 ağırlıklı |
| T2A | : T2 ağırlıklı |
| Venc | : Velocity Encoding |
| BMI | : Body Mass Index |
| VKİ | : Vücut Kitle İndeksi |
| AO | : Aritmetik Ortalama |
| SS | : Standart Sapma |

1. GİRİŞ

Beyin omurilik sıvısı (BOS) akım fizyolojisi ve patolojilerinin Faz Kontrast Manyetik Rezonans Görüntüleme (FK-MRG) yöntemiyle araştırılması özellikle son yirmi yılda hız kazanmış ve çok yavaş akımlara bile son derece duyarlı olan bu yöntem ile ilgili çalışmalar ventriküler sistem, subaraknoid boşluklar ve spinal kanalın yanı sıra akımın en düzenli seyir gösterdiği akuaduktus serebri gibi yapılar üzerinde yoğunlaşmıştır. Akuadukt üzerinden akımın sayısal parametrelerle ifade edilmeye başlanmasıyla önce normal akım paternleri anlaşılmış, daha sonra değişik patolojilerde akım değişiklikleri incelenmiştir. Bu patolojiler arasında normal basınçlı hidrosefali, Chiari malformasyonu ve araknoid kistler bulunmaktadır (1,2).

Nöroendoskopik işlemlerin artışıyla birlikte üçüncü ventrikülostomilerin patentliğinin araştırılması ve endoskopik akuaduktoplasti sonrası akuaduktteki BOS akımının değerlendirilmesi gibi cerrahi sonrası klinik uygulamalarda da kullanıma girmiştir (3,4).

Bu çalışmayla amacımız sağlıklı çocukluk yaş grubunda BOS akım dinamiklerinin, vücut kitle indeksi (BMI) ve baş çevresi ile olan ilişkisini değerlendirmektir. Literatürde BOS basıncı ve vücut kitle indeksi arasındaki çalışmalar mevcut olup BOS akım parametreleri ile bu tür bir literatür verisine rastlanmamıştır.

2. GENEL BİLGİLER

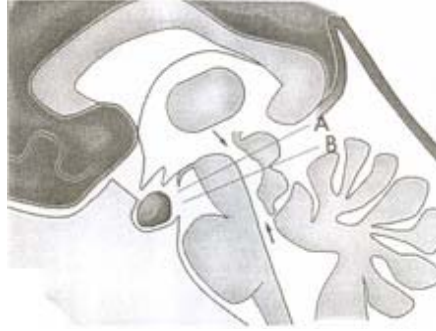
2.1. VENTRİKÜLER SİSTEM EMBRİYOLOJİSİ

Üçüncü haftanın başında ektoderm germ yaprağı sefalik bolgede geniş, kaudalde daha dar, yassı bir disk biçimindedir. Notokordun gelişmesi ve indüktif etkisiyle, notokordun üzerinde bulunan kısımda ektoderm kalınlaşıp nöral plağı oluşturur. Nöral plak zamanla genişleyip primitif çizgiye doğru uzanır. Üçüncü haftanın sonlarına doğru nöral plağın lateral kenarları daha fazla büyüyüp yükselerek nöral katlantıları oluşturur. Nöral katlantıların arasında kalan çukur bölge ise nöral oluk olarak adlandırılır. Nöral katlantılar daha sonra birbirlerine doğru yaklaşarak orta hatta birbirleriyle kaynaşırlar. Kaynaşma gelecekte boynun oluşacağı dördüncü somit bölgesinden başlar, sefalik ve kaudal yönde devam eder. Bu olayların sonucunda nöral tüp oluşur.

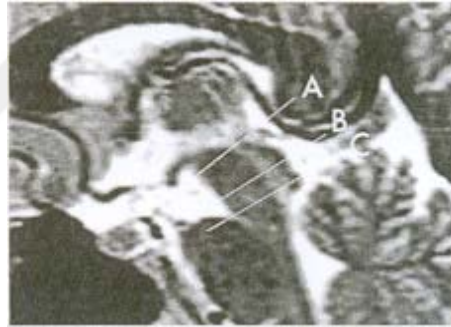
Nöral tüpün sefalik ucunda primer beyin vezikülleri adı verilen üç dilatasyon vardır; prozensefalon (önbeyin), mezensefalon (orta beyin), rombensefalon (arka beyin). Embriyo beş haftalık olduğunda prozensefalon; telensefalon ve diensefalon, rombensefalon da metensefalon ve myelensefalon olmak üzere iki parçaya ayrılmıştır. Beyin hemisferleri içindeki boşluklar; lateral ventriküller olarak bilinir, diensefalon boşluğu; üçüncü ventrikül, rombensefalon boşluğu da dördüncü ventrikül adıyla bilinir. Lateral ventriküller üçüncü ventriküle foramen Monro ile bağlanırlar. Üçüncü ve dördüncü ventriküller birbirlerine mezensefalonun lümeni ile bağlıdırlar. Bu lümen daha sonra giderek daralır ve bundan sonra akuaduktus Sylvii (aquaduktus serebri) adını alır (5).

Akuaduktus Sylvii, üçüncü ve dördüncü ventrikülleri birbirine bağlayan, corpora quadrigemina ve tegmenta arasında yer alan, yaklaşık 15 mm uzunluğunda dar bir kanaldır. Üst kısmı üçgen ya da T şeklindedir, orta kısmı hafif dilate görünümde olup,

Retzius tarafından 'orta beyin ventrikülü' şeklinde tarif edilmiştir. En alt kısmı ise pars posterior olarak adlandırılmıştır (Şekil 1,2) (6).



Şekil 1: Sagittal planda normal akuaduktusun şematik görünümü. Oklar akuaduktusun proksimal ve distal uçlarını göstermektedir. Çizgiler ise (A; superior colliculus'un ortası ve B; intercollicular sulcus seviyesi), akuaduktusu kraniyokaudal yönde pars anterior, ampulla ve pars posterior olmak üzere üç bölüme ayırır. En geniş saplı bölüm ampulla, en dar saplı bölüm ise pars posteriordur.



Şekil 2: Orta hat sagittal T2 ağırlıklı görüntüde, serebral akuaduktusun uç anatomik seviyesinde sagittal düzlemlili 'lokalizer' konumları. (A; pars anterior, B; ampulla, C; pars posterior). Her seviyede 'lokalizer' çizgileri akuaduktusun aksına tam dik olacak şekilde yerleştirilmiştir.

Koroid pleksus nöral tüpün kapanmasından kısa bir süre sonra, mezenşimal kökenli epitelyal dokunun serebral ventrikül oluşma noktalarında, nöral tüpün içerisine doğru invajinasyonu şeklinde oluşmaya başlar (7). Hemisfer duvarının diensefalon tavanına bitişik olduğu bölgede nöroblast gelişimi olmaz ve bu bölge oldukça ince kalır. Burada hemisferin duvarı, üzeri vasküler mezenşimle kaplı tek sıralı bir endimal hücre tabakasından oluşur ve bu iki yapı birlikte koroid pleksusu meydana getirir. Koroid pleksusun aslında hemisfer tavanını oluşturması gerekirken, hemisferin değişik bölümlerinin orantısız olarak büyümeleri sonucu bu gerçekleşmez ve koroid pleksus, lateral ventrikül içerisine girer. Diensefalon ve myelensefalon tavan plaklarının üzeri de

vasküler mezenşimle kaplı tek sıralı bir ependimal hücre tabakasından oluşur. Bu iki yapı bir araya gelerek üçüncü ve dördüncü ventrikülün koroid pleksusunu yapar (5).

2.2. MENİNKSLER ve VENTRİKÜLER SİSTEM ANATOMİSİ

2.2.1. Meninksler

Beyin ve spinal kord üç meningial zar ile çevrilidir.

- 1) Dura mater
- 2) Araknoid mater
- 3) Pia mater

2.2.1.1. Dura Mater

Dura iki kalın bağ dokusu tabakasından oluşmuştur. Dış tabaka kemiğe sıkıca tutunmuştur ve periosteum olarak görev yapar. Bu tabakanın foramen magnum seviyesinden itibaren spinal kord düzeyinde dura mater ile devamlılığı yoktur. İç tabaka gerçek meningeal tabakadır ve subdural boşluğu sınırlar. Kranial kemikleri besleyen, aynı zamanda ısı stabilizatörü olarak görev yapan dural ve meningeal arterler bu iki tabaka arasında seyrederek. Superior, sagittal ve transvers sinüsler boyunca iç tabaka ayrılır, falks ve tentoriumunu oluşturarak kranial boşluğu böler. Falks serebelli, serebellar hemisferler, sellanın diaframı ve gasserian ganglionunu da içeren Meckel kavitesi boyunca uzanır. Foramen magnumun dış kenarında dural tabakalar birbirinden ayrılır ve dış tabaka periosteum olarak devam eder. Meningeal tabaka ise spinal kordun dural kılıfını oluşturur. İki tabaka arasındaki boşluk ise epidural boşluk olarak isimlendirilir. Sadece ön ve arka köklerin intervertebral nöral foramanlerden geliştiği yerlerde iki dural tabaka tekrar birleşir. Bu dural tabakalar ikinci sakral vertebra seviyesinde sonlanmadan önce kauda equinayı sararlar ve fibröz koksigeal ligaman gibi koksiksin periosteumuna tutunan dural filum terminale olarak devam ederler (8).

2.2.1.2. Araknoid Mater

Araknoid mater, dışta hücresel bir membran, içte ise bağ dokusu katlarından oluşur. Gevşek gözenekli ince trabeküler yapı iç tabakaya tutunmuştur. Subaraknoid

boşluk boyunca örümcek ağı gibi seyreden bu gözenekli yapı “araknoidea” adını alır. Endotel benzeri hücrelerden oluşan dış tabakası subdural boşluğu sınırlar. İç tabakası ve subaraknoid trabeküller, mezotelial hücrelerle kaplıdır ve bunlar değişik patojenik uyarılara cevap verebilme yeteneğine (fagositleri oluşturabilme gibi) sahiptir. Pia mater ile arasında, beyin omurilik sıvısını içeren subaraknoid alan bulunur. Araknoid, bazı alanlarda venöz sinüsler içerisine uzanarak araknoid villusları oluşturur. Villuslar ya da pachioni granülleri ile tutunduğu dural sinüs alanları dışında dura ile araknoid birleşmezler. Subdural boşlukta her zaman bir miktar sıvı olduğundan araknoid kaygan bir yapıdır. Böylece serebral hemisferlerin osilasyonu ekstraserebral kan damarlarına ve beynin kendisine zarar vermeden tolere edilebilir. Sinirlerin kraniumu ya da spinal kanalı terk ettiği yerlerde dura ve araknoid kısa bir mesafede bu sinirlere eşlik ederler. Beyin yüzeyinde sulkuslar arasında köprüler oluşturan araknoid uzanımlar mevcuttur. Ancak bazı bölgelerde araknoid ve pia mater arasında “subaraknoid sisternalar” olarak isimlendirilen geniş boşluklar bulunur. Bu sisternaların her biri, bir diğeri ile ve diğer subaraknoid alanlar ile ilişkilidir (9).

2.2.1.3. Pia Mater

Pia mater, endotelium benzeri ince mezotelial hücrelerden oluşmuştur. Bu zar, beyin ve spinal kordun ventriküller haricindeki tüm yüzeylerini kaplar. Her yerde marginal astrositlerden oluşan ektodermal membrana tutunur. Bu piagial membran parankime giren ve çıkan tüm damarları takip eder ve Virchow-Robin perivasküler boşluklarının periferik sınırını oluşturur. Piamater, duradakinden daha fazla sayıda sinir lifleri ve küçük kan damarları içerir (8,9).

2.2.2. Subaraknoid Boşluk

Beyin Omurilik Sıvısı (BOS) ile dolu olan subaraknoid boşluk serebral hemisferleri çevreler ve dura ile birlikte koksigeal bölgeye dek devam eder. Beyin ve omuriliğin tüm kan damarları ve sinirleri bu boşluktan geçtiğinden subaraknoid boşluğun enfeksiyonlarından ve bu alanı dolduran BOS’un basınç değişikliklerinden kan damarları ve sinirler de etkilenir. Subaraknoid boşluk orbital bölümlerde ve tentoriumda çok dardır. Genişlediği bölgeler sisternalar olarak adlandırılır. *Sisterna magna (serebellomedüller sistern)*, serebellar tonsiller ile medulla oblongatanın dorsal

yüzünde bulunur. Foramen Magendi'den geçen BOS'un hemen tümünü alır. Sisterna magna spinal subaraknoidal boşlukla ilişkilidir, ventral tarafta ise *pontomedüller sisternle* bağlantılıdır. Sisternler rostral yönde *pontin sistern* ile devam eder. Bu sistern ponsun tabanı boyunca uzanır ve baziller arteri, trigeminal siniri ve kısmen de nervus abdüseni içine alır. Ponsun rostral sınırında pontin sistern, *büyük bazal sistern* olarak devam eder. Bu yapı lateralde rostral hipokampal girus ve bunun unkuşu ile sınırlıdır. Posteriora doğru interpedinküler fossayı içine alır ve bazen *interpedinküler sistern* olarak adlandırılır. Öne doğru optik kiazma seviyesine dek uzanır.

Kiazmatik bölüm internal karotid arterin intrakranial bölümlerini kapsar, anterior ve orta serebral arterlere ayrıldığı yerlerde sisternal boşluk bu arterleri de içine alır ve sırasıyla *interhemisferik* (anterior serebral arter) ve *lateral* (orta serebral arter) sisternler olarak adlandırılır. İnterhemisferik sistern tektir ve korpus kallozumun dış yüzeyinde kaudalden spleniuma dek uzanır. Spleniumda göreceli olarak büyük olan Galen veninin sisterni ile birleşir ve "*transvers sistern*" adını alır. Pineal bez bunun içine doğru uzanır. Transvers sinüs *sisterna vermis* aracılığı ile sisterna mangayla; orta beynin her iki tarafında yer alan, posterior serebral arteri, Rosenthal'in bazal venini ve troklear siniri içeren *sisterna ambiensler* aracılığı ile bazal sisternlere bağlanır (10).

2.2.3. Ventriküler Sistem

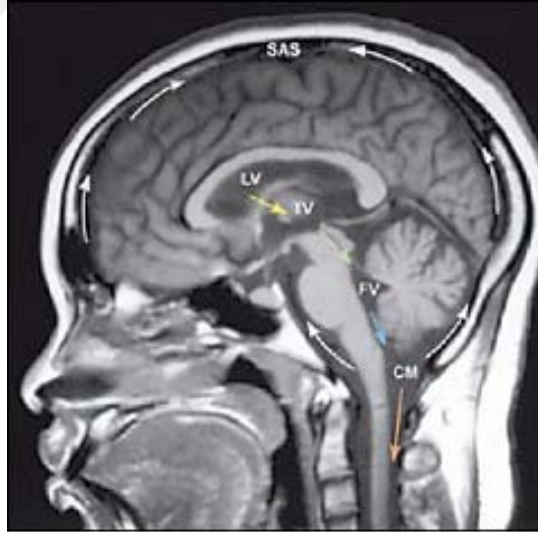Ventriküller embriyolojik olarak nöral tüpün ortasında yer alan nöral kanalın genişlemesi ile oluşur. Ön beyin ve arka beynin kapillerleri ventriküller içerisine demetler halinde uzanarak BOS'u salgılayan koroid pleksusları oluştururlar. İçerisinde BOS dolaşan ve cidarları ependimal hücreler ile döşenmiş ventriküler sistem iki adet lateral ventrikül, üçüncü ve dördüncü ventriküllerden oluşmuştur. Lateral ventriküller interventriküler foraminaller (foramen Monro) aracılığı ile üçüncü ventriküle, üçüncü ventrikül ise akuaduktus Sylvius aracılığı ile dördüncü ventriküle bağlanır. Dördüncü ventrikül ise spinal kord boyunca kordun santralinde uzanan ince santral kanal ile devam eder. Dördüncü ventrikül tavanında (Foramen Magendi) ve dörtgen şekilli tabanında yerleşen (Foramen Luschka) toplam üç küçük delik, dördüncü ventrikülü subaraknoid alana bağlar (8,9).

2.3. BOS FİZYOLOJİSİ

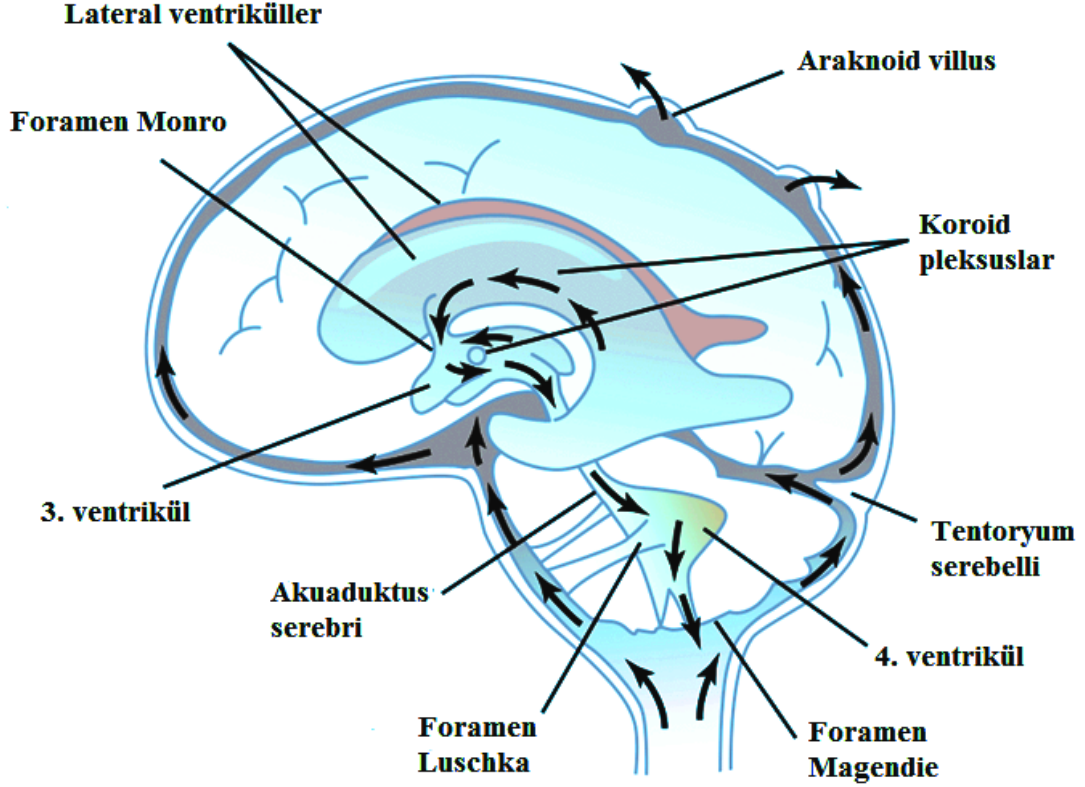
BOS, koroid pleksus sekresyonları ile birlikte parankimal kapillerlerden ve hücrel metabolik işlemler sonucu oluşan intersitisyel sıvıdan oluşur. Erişkinde toplam yaklaşık 150 cc BOS bulunmaktadır. Bunun 75 ml'si spinal kord çevresinde, 25 ml'si ventriküler sistem içerisinde, 50 ml'si ise kortikal sulkuslar çevresinde ve sisternler içerisinde bulunmaktadır (11).

Erişkinde BOS dakikada 0,3–0,4 ml salgılanmakta olup günlük BOS üretiminin sabit ve yaklaşık 500 ml kadar olduğu düşünülmektedir. Ancak kantitatif MRG görüntüleme teknikleri BOS üretiminin sirkadiyen ritim gösterdiğini, üretimin sabaha karşı saat 02.00'da maksimum, öğleden sonra saat 18.00'da ise en az olduğunu ve günlük BOS üretiminin yaklaşık 650 ml olduğunu göstermektedir (12).

Lateral ventriküller içerisinde oluşan BOS, foramen Monro aracılığıyla üçüncü ventriküle ve buradan da akuaduktus Sylvii aracılığıyla dördüncü ventriküle ulaşmaktadır. Foramen Magendi ve Luschka'lar ile BOS dördüncü ventrikülden sisternlere ve servikal subaraknoid aralığa geçmektedir (Şekil 3,4).



Şekil 3: İntrakraniyal alanda BOS'un akım yolu ve yönleri.



Şekil 4. İntrakranial alanda BOS akım yolu ve yönleri (Sobotta'dan modifiye edilmiştir).

BOS'un ventrikülosisternal hareketi ilk yapılan çalışmalarda "bulk flow" teorisi ile açıklanmıştır. "Bulk flow" teorisi 1960'lı yıllarda Welch ve Friedman'in araknoid granülasyonların mekanik valf görevi gördüklerini ortaya atmasıyla çıkmıştır (13). Bu teoriye göre BOS koroid pleksuslarda yapılmakta ve araknoid granülasyonlarda emilmektedir. BOS'un üretildiği yerdeki basıncın emildiği yerdeki basınçtan hafifçe yüksek olması BOS'un ventriküler sistemden araknoid granülasyonlara hareketini ve emilimini sağlar (14). Ancak akıma duyarlı MRG çalışmaları BOS akımının pulsatil özellikte olduğunu, sistolde arteriyel kan akımı ile birlikte BOS'un kraniyokaudal yönde, diastolde ise kaudokraniyal yönde hareket ettiğini göstermektedir (12,15). Net akım kardiyak siklus boyunca kraniyokaudal yönde olmaktadır (16).

Klasik bilgilere göre BOS'un emilim yeri olarak araknoid granülasyonlar gösterilse de BOS başlıca koroid pleksuslar olmak üzere santral sinir sisteminin kapiller sisteminde üretilmekte ve araknoid granülasyonlarla birlikte diffüz olarak santral sinir sisteminin kapiller yatağında emilmektedir (17-23).

Neonatal dönemde araknoid granülasyonların yeni oluşmaya başlaması BOS emiliminde alternatif yolların olduğunu düşündürmektedir. Papoiconomou ve

arkadaşlarının koyunlar üzerinde yaptığı çalışma neonatal dönemde BOS emiliminde ekstrakraniyal lenfatiklerin rolü olabileceğini göstermektedir. Santral sinir sistemi parankimi lenfatik damar içermemektedir. Ancak hayvan deneylerinde BOS'a enjekte edilen işaretlenmiş radyoaktif proteinler ekstrakraniyal lenfatiklerde saptanmıştır. Enjekte edilen moleküller kranyumu bazı sinirlerin etrafındaki subaraknoid aralık aracılığıyla terk etmektedir. En önemli yol olarak ise kribriform tabakayı geçen olfaktör sinir gözükmektedir. Olfaktör sinir aracılığıyla nazal mukozaya gelen BOS burada lenfatik damarlar tarafından emilmekte ve boyundaki lenf nodları aracılığı ile plazmaya dönmektedir. Bu görüş radyoaktif maddenin optik sinir ve vagus sinirinde de saptanmasıyla da desteklenmektedir (18).

BOS sekresyonu primer olarak aktif sodyum (Na^+) transportuna bağlıdır. Epitelin ventriküler BOS ile temas halindeki yüzeyinde (apikal membran) Na^+-K^+ pompası bulunmaktadır. Pompa sodyumu hücre dışına atarak hücre içi sodyum seviyesini düşürür. Bunun sonucunda epitelin plazmaya bakan yüzünde (bazolateral membran) aktif Na^+-H^+ değişimi ve $\text{Cl}^-/\text{HCO}_3^-$ değişimi olur. Koroid pleksus içine alınan Cl^- apikal membrandan kanallar aracılığı ile salgılanır. Apikal membrandan sodyumun atılması ile BOS hipertonic özellik kazanır. Suyun koroid epitelinden aquaporin kanalları ile veya beyin parankiminden ventriküler ependim aracılığı ile ventriküle geçmesi ile BOS izotonik özellik kazanır. Na^+-K^+ pompa inhibitörü olan kardiyak glikozidler, HCO_3^- üzerine etkili olan karbonik anhidraz BOS üretimini azaltmaktadır (12) BOS basıncındaki uzun süreli artış ve yaşlanma BOS üretimini etkileyebilmektedir (17). Yapılan çalışmalarda BOS üretiminin yaşlanmayla birlikte yaklaşık %50 azaldığı gösterilmektedir (6).

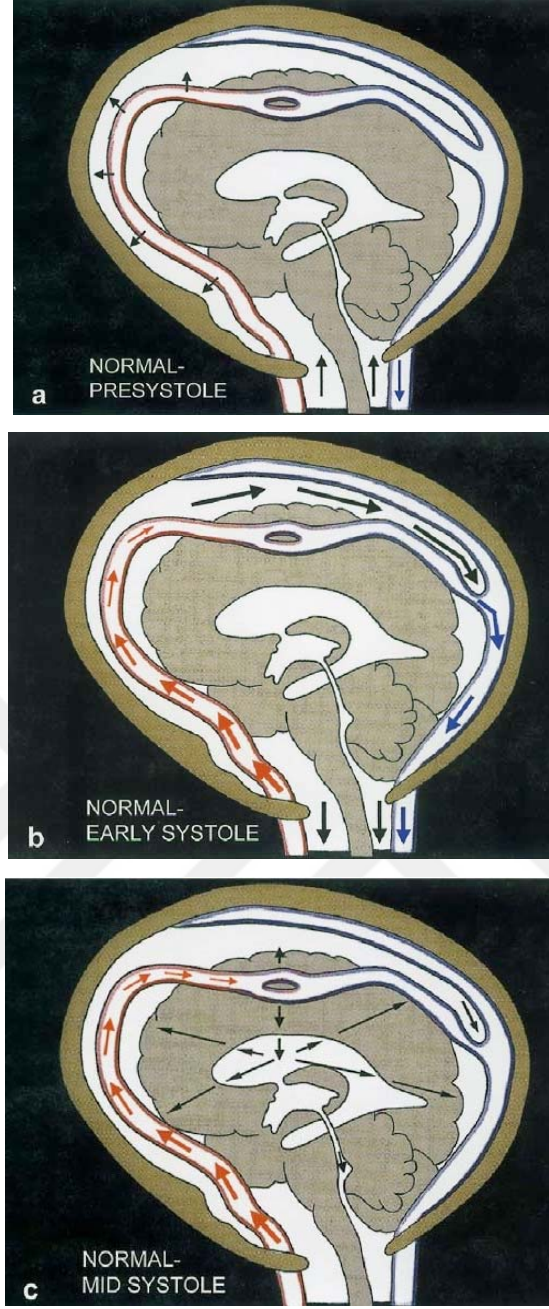
Beynin BOS içerisinde yüzüyor olması onun ağırlığını %97 oranında azaltmakta ve beyni mekanik hasarlardan korumaktadır. BOS ayrıca mikrobisleyicilerin, elektrolitlerin ve moleküllerin beyin parankimine taşınmasında görev almaktadır (12,17).

BOS beyin volüm regülasyonu için ozmolit kaynağıdır ve ekstrasellüler aralıkta iyon değişimi için tampon görevi görmektedir. Ayrıca BOS'un temizleme fonksiyonu olduğu da bildirilmiştir. Buna örnek olarak serotonin ve dopamin yıkım ürünleri olan 5-OH-indolasetik asit ve homovalinik asitin koroid pleksus tarafından absorbe edilmesi ve araknoid villuslar tarafından temizlenmesi gösterilebilir (12).

2.4. NORMAL İNTRAKRANİYAL HİDRODİNAMİKLER

Monro-Kelly yasasına göre dört temel intrakraniyal bileşenin (beyin, BOS, arteriyel ve venöz kan) hacimleri toplamı sabittir. Bir bileşendeki hacim artışı diğer bileşenlerde hacim azalmasına neden olur (24). Sistolde intrakraniyal arterlerin ekspansiyonu ve venöz kanın dural venöz sinüslere, BOS'un da foramen magnumdan spinal kanala geçişi meydana gelir. İntrakraniyal hidrodinamikler spinal dural kesenin kompliyansına ve köprü venlerinin çıkım noktalarında basılabilirliğine bağlıdır.

Kompliyans bir tampon sistemin hacim değişikliğine uyum kapasitesidir ve hacim/basınç değişikliği (dV/dP) ile ifade edilir. Erken sistolik dönemde sistolik basınç arterlerde ekspansiyona neden olur, arterlerin kompliyansı arteriyel basıncı azaltır. Basınç tüm subaraknoid mesafeye yayılır (Şekil 5a,b). İntrakraniyal hidrodinami ile ilgili en önemli olay genişleyen ekstraserebral arterlerden venlere ve spinal kanala, beyin ve kapillerlerini atlayarak doğrudan puls dalgası hacim iletiminin sağlanmasıdır. İletilen puls basıncı köprü venlerin çıkımında basıya neden olarak venöz sinüslerde sistolik bir akım oluşturur. Basıya uğrayan venöz çıkımlardan kaynaklanan venöz geri basınç, kapillerlerin venöz tarafında genişlemeye neden olur. Arteriyel puls dalgası kapillerlerin arteriyel tarafını açar. Bu şekilde beyin kapillerleri açık tutulur ve total serebral vasküler direnç azalır. Ayrıca kompliyant spinal dural keseden gelen geri basınç da venöz çıkımlarda hafif bir kompresyona neden olarak kapillerlerin diastolde de açık kalmasını sağlar. Sistol ortasında ise zayıflamış arteriyel puls basıncı beyin kapillerlerine iletilir ve bunun sonucu ventriküllere doğru beyin ekspansiyonu ve normal büyüklükte transmantle basınç gradiyenti oluşur. Sistol sırasındaki beyin ekspansiyonu ventriküller üzerinde basıya neden olur ve intraventriküler puls basıncı artar. Paskal yasasına göre ventriküler sıvı sıkıştırılmaz özelliindedir ve beyin parankiminin yaptığı basıya aynı ölçüde karşılık vererek parankimal kompresyona neden olur. Transmantle basınç stresi her sistol sırasında beynin ventriküller karşısında kompresyonu olarak açıklanabilir (Şekil 5c).



Şekil 5: Normal İnttrakraniyal Hidrodinamiklerin şematik görünümü. Arterlerdeki okların göreceli kalınlığı basıncın büyüklüğünü, venöz sistemdeki okların göreceli kalınlığı akımın büyüklüğünü göstermektedir. **a:** Presistol. Beyinde basınç gradienti yoktur. BOS, spinal kanaldan kranial boşluğa doğru akışı görülmektedir. **b:** Erken sistol. Sistolik puls dalgası arterlerde ekspansiyona ve eşlik eden arteriyel puls basıncında önemli bir azalmaya neden olur. Basınç doğrudan doğruya bütün subaraknoid mesafeye iletilir. Arterlerin ekspansiyonu venöz sinüsdeki sistolik kan akımının artışı ve kortikal venlerin çıkış noktasının komprese edilmesi ile büyük bir volüm iletimine yol açar. Arteriyel ekspansiyon eş zamanlı olarak spinal kanala BOS'un geniş sistolik atımına neden olur. **c:** Midsistol. Hafif bir gecikme sonrası (60ms) arterdeki (ince oklar) küçük ve azalmış puls akımı beyin kapillerlerine iletilir. Bu hafif düzeyde beyin ekspansiyonu ve normal büyüklükte "transmantle strese" neden olur (19).

Sistolik puls dalgası ile kompliant özellikte olan arteryel duvar genişler ve puls dalgasındaki hidrolik enerjinin bir kısmını absorbe eder. Daha sonra bu enerji diastolde tekrar salınır ve sabit kapiller akım sağlanır. Windkessel mekanizması olarak bilinen bu mekanizma ile pulsatil arteryel akım sürekli hemen hemen pulsatil özelliği olmayan kapiller akıma dönüşür. Arterlerin ekspansiyonuna izin veren intrakraniyal kompiyans, Windkessel mekanizması için vazgeçilmezdir. Windkessel mekanizması büyük ölçüde arteryel ekspansiyon ve hemen yok denecek düzeyde kapiller ekspansiyon (beynin ekspansiyonu) ile karakterizedir (19).

2.5. BOS AKIMINI ETKİLEYEN FAKTÖRLER VE GÖRÜNTÜLEME

Ventriküler sistem ve subaraknoid boşluk içindeki BOS sirkülasyonunun; emilim-üretim arasında oluşan basınç gradyentinden, koroidal pulsasyondan, pulsatil arteryel kan akımı ve beyin ekspansiyonu vasıtasıyla oluşturulan basınç dalgalarından, solunumsal değişikliklerden ve vücut pozisyonundaki farklılıklardan etkilendiği ileri sürülmüştür. BOS dolaşımında iki komponent ayırt edilebilir. Bunlar “bulk-flow” ve “pulsatile-flow” dur (25-27).

Monroe-Kellie-Burrows doktrinine göre kan, beyin ve BOS'un hacimleri toplamı sabittir. Bir bileşendeki hacim artışı diğer bileşenlerde hacim azalmasına neden olur. Sistolde intrakraniyal arterlerin ekspansiyonu, venöz kanın dural venöz sinüslere, BOS'un da foramen magnumdan spinal kanala geçişi meydana gelir. Arteryel ve venöz akımlar arasındaki farkın meydana getirdiği serebral kan hacmindeki değişimler BOS akımını oluşturmaktadır. Arteryel kompartmanda intrakraniyal kan hacmindeki değişiklikler; sistemik intrakraniyal kan basınç değişiklikleri ve arterlerin elastisitesi ile yakından ilişkilidir. Venöz kompartmanda ise intrakraniyal kan hacmindeki değişiklikler transmural basınç ve vasküler yatağın venöz tarafındaki kompiyans ile ilişkilidir (28).

BOS basıncındaki kardiyak siklus ilişkili dalgalanma, kraniospinal aks içindeki BOS'un ileri-geri salınımı ile birliktedir. Sistolde arteryel kanın net bir şekilde kraniuma akması ve beyin sapı ile diensefalonun kaudal pulsatil hareketine neden olan bir basınç dalgasının oluşmaktadır. Bunun sonucunda kapalı bir sistem olan kalvaryum içindeki BOS basıncı artar ve sistolde doğal olarak kraniokaudal yönde bir BOS akımı oluşur. Diastolde ise venöz kanın kalvaryum dışına çıkması nedeni ile BOS basıncı azalır ve diastolde kaudokranial yönde bir BOS akımı meydana gelir. Bu akıma

diensefalonun kontraksiyonu ve dura materin elastikiyetine bađlı subaraknoid bořluđun diastol esnasında bir geri tepme reaksiyonu göstermesi de katkıda bulunur. İřte BOS'un temelde kardiyak sikludan kaynaklanan ve kardiyak siklusla senkronize bir řekilde subaraknoid bořlukta foramen magnumdan spinal kanal iine dođru ileri-geri hareketine "pulsatile-flow" adı verilir (12, 20, 25, 29).

BOS'un merkezde koroid pleksuslarda uđretildiđi yerden periferde absorbe olacađı Pacchioni granuđlasyonlarına dođru olan akımına "bulk-flow"adı verilir. Temelde bu hareket BOS'un uđretimi ve emilimi ile oluřan basın gradiyentinden kaynaklanır. Bu dūřuđk hızlı ileri dođru olan bulk-flow, kardiyak siklusla iliřkili olan pulsatile-flow ile uđste uđrtūřuđr. ok yavař olmasından ve net akımın kuuk bir komponentini oluřturmasından dolayı Faz Kontrast Sine MR ile gōsterilen bulk-flow deđil pulsatile flowdur (30).

Daha az olmakla birlikte, solunumun da BOS akımının ileri-geri olan hareketinin dūzenlenmesinde katkıda bulunduđu ileri sūrūlmektedir. İnspiryum esnasında epidural venler kollabe olarak venōz dōnūř artar, dolayısıyla inspiryum kraniokaudal BOS akımının ilerlemesine katkıda bulunur. Ekspiryum esnasında ise, epidural venlerin distansiyonu sonucu zıt yōnde, kaudokraniale dođru BOS akımında bir artıř sōz konusudur (26).

BOS sirkūlasyonunun kardiyak siklusla iliřkili olarak senkronize bir řekilde hareket ettiđi myelografi, ventrikūlografi ve pnōmoensefalografi gibi invaziv teknikler ile gōsterildikten sonra FK-MRG sekansları elektrokardiyografi (EKG) tetiklemeli kullanılarak BOS dolanımındaki normal ya da anormal deđiřiklikler gōsterilmeye bařlanmıřtır. Bu alıřmalarda subaraknoid bořluktaki BOS'un yaklařık olarak %60'mın sistol esnasında foramen magnumdan servikal subaraknoid bořluk ierisine dođru yer deđiřtirdiđi gōsterilmiřtir (30).

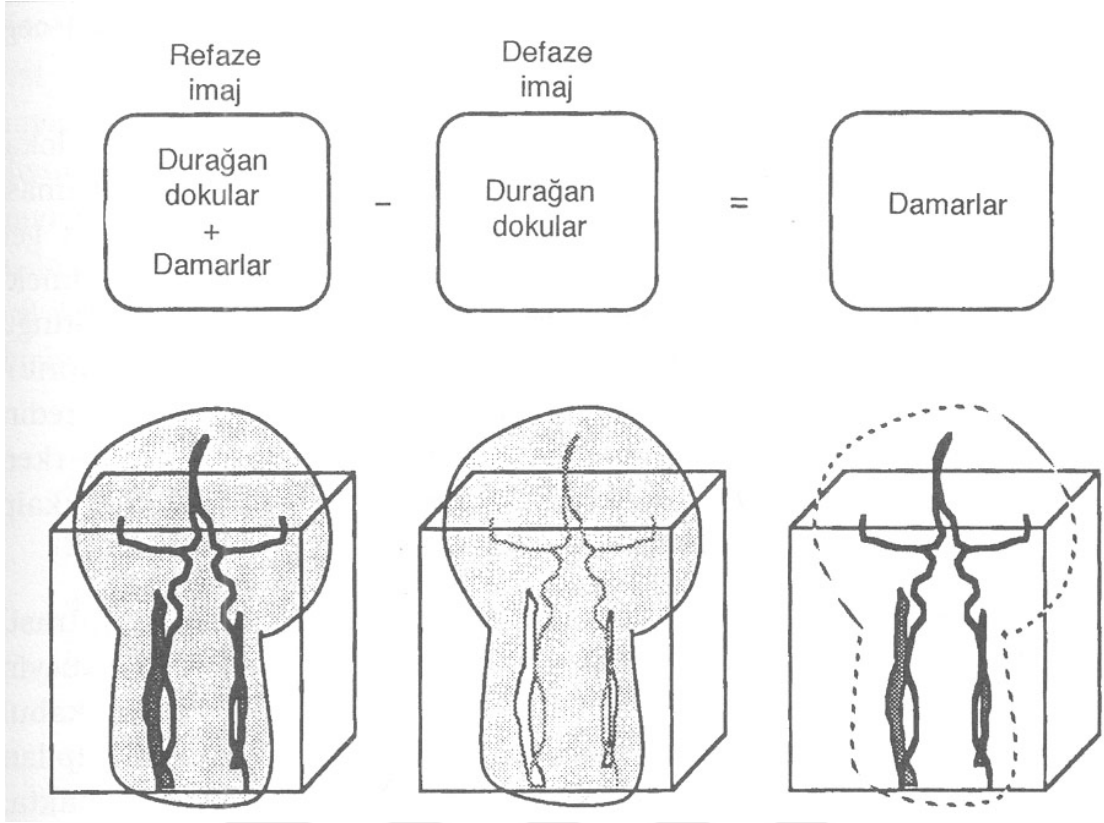
2.6. FAZ KONTRAST MR GōRūNTūLEME

Manyetik Rezonans Anjiyografi (MRA) esas olarak anatomiye deđil, hareket eden yapının fizyolojisini gōsterir. Temelde hareketli yapılar Spin Eko sekansında hipointens, buna karřın Gradyent Eko sekansında hiperintens olarak gōrūlmektedir. Bundan dolayı MRA gōrūntūsūnūn elde edilmesinde Gradyent Eko sekansları kullanılmaktadır (25).

Sinyal kontrastı incelenen hacimdeki durağan ve hareketli protonların manyetizasyon farkından elde edilir. Bu amaçla temelde Time of Flight MRA (satürasyon yöntemi) ve FK-MRA (çıkartma yöntemi) olmak üzere iki yöntem kullanılmaktadır (31)

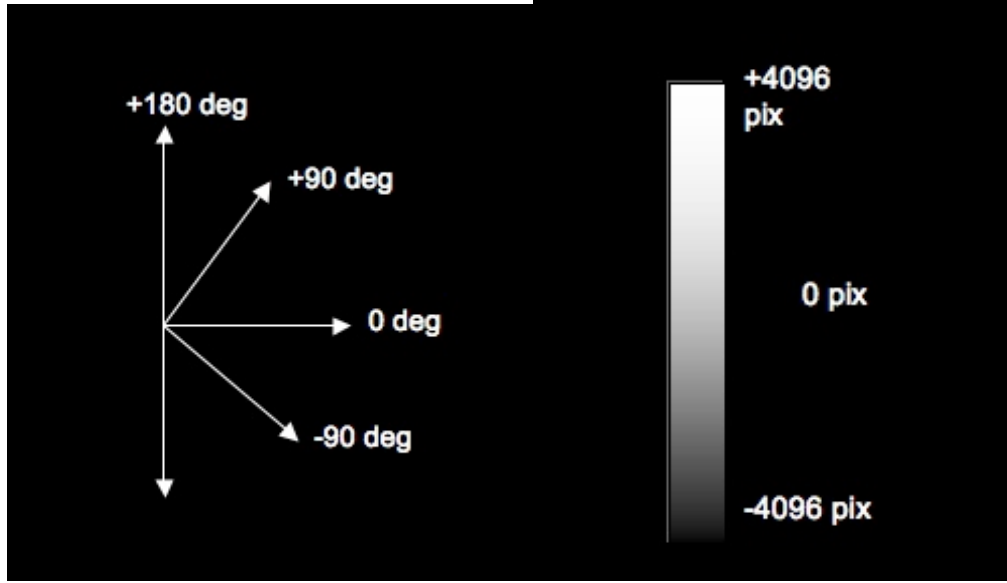
Time of Flight (TOF) tekniğinde daha önceden uyarılmış ve sinyal gücü baskılanmış durağan dokular ile sinyal kaydı anında inceleme alanına giren yeni spinler arasındaki longitudinal manyetizasyon farkı sinyali oluşturan temel mekanizmadır. Çok kısa TR ve TE değerleri kullanılarak ardı ardına RF pulsu uygulandığından kesitteki tüm protonlar longitudinal manyetizasyonlarını tamamlamakta, bir başka ifadeyle satüre olmaktadır. Ancak hareketli yapı ile birlikte kesite giren yeni protonlar satüre olamayacakları için, sabit dokulardan düşük sinyal, hareketli yapılardan ise yüksek sinyal kaydedilmektedir. Akım nedeni ile hareketli protonlar sürekli yenilediğinden satüre olamayacaklar, bu nedenle de eğilebilecek daha büyük longitudinal manyetizasyona sahip olacaklardır. Bu durum akıma bağlı parlaklaşma olarak da adlandırılmaktadır. Ortaya çıkan bu farkın büyüklüğü vasküler sinyalin gücünü belirler.

Kesiti terk edip başka bir kesite giren protonlar, bir önceki kesitte aldıkları uyarılar nedeniyle, yeni kesit içerisindeki diğer oluşumlara göre faz farklılığı gösterecektir. Bir manyetik alan gradyenti boyunca hareket eden protonların fazları değişkendir. Gradyent boyunca akmakta olan protonlar arasında hıza bağlı gelişen transvers manyetizasyondaki faz değişikliği, FK-MRA tekniğinin temelini oluşturmaktadır. Bu teknik çift eko esasına dayanmaktadır. Görüntüler zıt yönde bir çift manyetik alan gradyenti çalışırken çiftler halinde alınır. İlk eko harekete bağlı kaybı ifade eden "dephasing" dir. Bunun etkisi sonucu hareketli spinlerden sinyalsiz görüntüler elde olunur. İlk ekonun sonrasında aynı bölgeye birincinin simetriğinde ikinci bir selektif puls uygulanarak, bu sefer hareketli spinlerdeki faz değişikliği sinyalli olarak kaydedilir. Yani hareketli spinler transvers manyetizasyonda faz şifti gösterirler. Bu ikinci işleme ise "rephasing" adı verilir. Böylece ilk 90°'lik RF pulsunu takiben, bipolar puls ile kesit içerisindeki dipollerin fazları belirlenir. Kaydedilen defaze ve refaze görüntüler bilgisayar yardımı ile birbirinden çıkarılır. Yani akımın kompanse edildiği faz imajlarından, akıma duyarlı faz imajları çıkartılarak net faz şifti elde edilir. Sonuç olarak, üzerinde sadece incelenecek olan akımın bulunduğu, sabit yapıların ise silindiği görüntüler elde edilir. Bu net faz şifti, akım hızı ile doğru orantılıdır.(şekil 6)



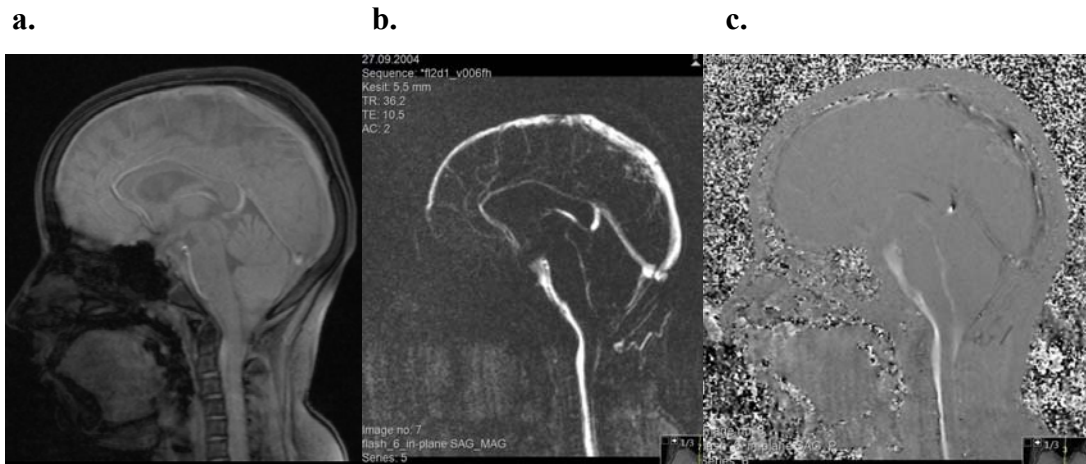
Şekil 6: 3D Faz kontrast MRA yöntemi ile damarsal yapıların görüntüleme aşamaları şematize edilmiştir.

FK-MRA tekniğinin önemli bir özelliği de, sekansın belirli bir hız aralığına duyarlı olmasıdır. Akımı kodlayan bipolar gradyent pulsları akımdaki maksimum hızın oluşturacağı faz değişikliği 180 derecenin altında olacak şekilde verilmelidir. Bu değere hız kodlama değeri denilmektedir (Velocity Encoding; Venc). Seçilen Venc değeri incelenen bölgedeki maksimum akımdan yüksek olmalıdır. Seçilen Venc görüntülerdeki en yüksek akım hızını gösterir. Akım hızı daha fazla ise faz imajlarda ters yönde küçük intensiteler şeklinde kodlanır (aliasing etkisi). Dolayısıyla maksimum akım hızı ile yaklaşık olarak aynı değerdeyse maksimum sinyal kaydı alınır. Akım hızı Venc'in iki katıysa o vokselden sinyal alınmaz. Sonuç olarak damarlarda kesintiler oluşur. Venc çok yüksek seçilirse diferansiyel sinyal büyüklüğü çok düşük kalır ve sinyal gürültü oranı düşer.



Şekil 7: Hız Kodlama duyarlılığı (venc=velocity encoding) taramalar arasında +/- 180 derecelik faz şifti oluşturan hız anlamına gelmektedir. Maksimum ileri hız maksimum beyaz piksel (+4096), maksimum geri akım maksimum siyah piksel (-4096), sıfır hız (durağan) gri piksel (0) olarak kodlanır.

BOS akım dinamiği en iyi kardiyak tetiklemeli iki boyutlu FK-MRG ile değerlendirilmektedir. İnceleme retrospektif veya prospektif kardiyak tetiklemeli olarak elde olunabilir. Her iki teknikte de elde edilen veri “ortalama modulus image” (Refaz görüntü), “magnitude of complex diference image” (Magnitüd görüntü) ve “directional phase difference image” (Faz görüntü) olarak ayrı ayrı görüntülenebilir ve bu görüntüler sine olarak izlenebilir (Şekil 8).




Şekil 8. FK-MRG ile refaz (a), magnitüd (b) ve faz (c) görüntüleri.

Ortalama modulus imaj (Refaz görüntü); yüksek kaliteli, akım kompanzasyonlu, yalnızca in-flow (magnitude) bilgisi içeren gradyent eko T1 ağırlıklı görüntülerdir. Faz bilgisi içermezler. Anatomik yapının değerlendirilmesi için kullanılır.

“Magnitude of complex difference” imaj (Magnitud görüntü); 3 ortogonal primer kompleks çıkarma imajının birleştirilmesi ile elde edilir. Her bir imaj bir vasküler yapıda akım olup olmadığı konusunda bilgi verir. Bu arka planın tamamen suprese olması ve akım olan her pikselde mutlaka sıfırdan büyük bir sinyal ölçülmesi ile gerçekleştirilir. Burada akım içermeyen dokulardan gelen sinyal tamamen baskılanmış, olup sinyal alınan tüm pikseller akımı temsil etmektedir ancak bu görüntülerde akımın yönü ya da büyüklüğü söylenemez.

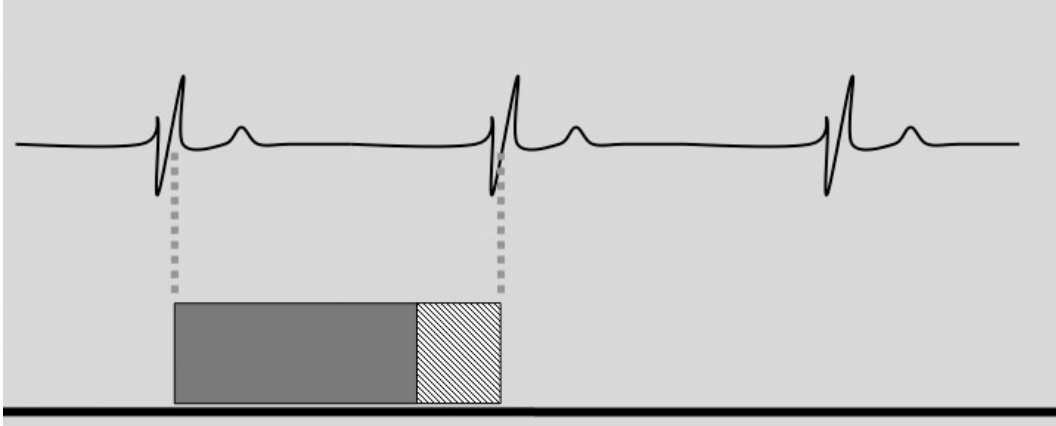
“Directional phase difference” imaj (Faz görüntü); ham verilerin işlenmesiyle elde edilir. Seçilen yönle aynı yöndeki akım hiperintens (beyaz), ters yöndeki akım ise hipointens (siyah) olarak kodlanır. Akım olmaması ara intensite (gri) ile karakterizedir (Şekil 9). Görüntünün net olmaması sinyalin büyüklüğünden çok fazını göstermesi ile ilişkilidir. Bu imaj tipi ‘aliasing’ e çok duyarlıdır ve uygun kodlama yapılmazsa yanlış sonuçla akım yönü ters algılanabilir. Elde edilen hız ve yön bilgileri kullanılarak hem sayısal hem de grafiksel sonuçlar elde edilir. Dolayısıyla faz görüntüler diğer sekanslara göre daha fazla bilgi verir.



Şekil 9. Serebral akuadukta kraniokaudal (a) ve kaudokranial (b) akımın faz görüntüleri.

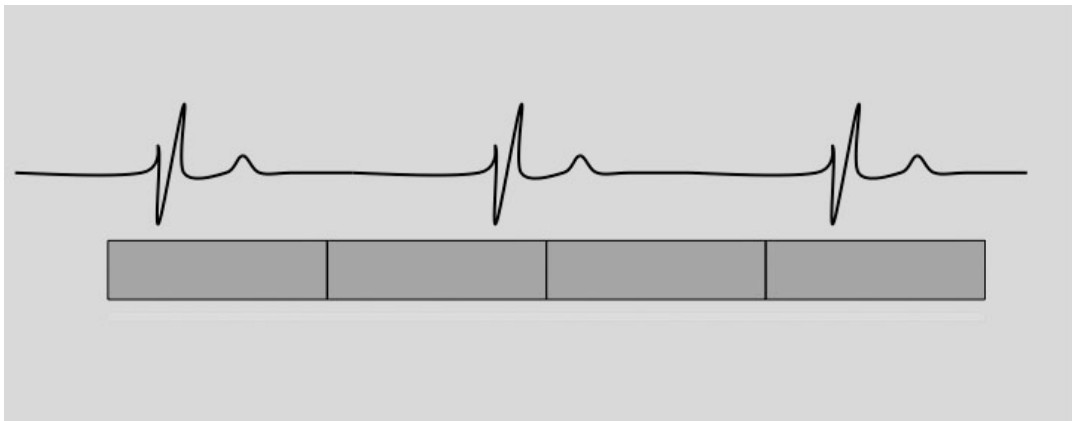
Her iki yöntemde de kardiyak tetikleme EKG veya parmak pletismograf ile gerçekleştirilebilir. Ancak kardiyak siklus fazına göre BOS akımının fazı kullanılan yöntemde göre değişir. Parmak pletismograf ile parmakta sistol kalpteki sistolden 400-500 msn sonra izlenmektedir (30-34).

Prospektif tetikleme: Sinyal toplanması EKG'deki R dalgası ile başlar, yaklaşık 50-75 msn sürer ve bir sonraki R dalgasından 200 msn önce biter. TR ve dolayısıyla sine görüntü sayısı, R-R arasındaki süreye bağlıdır. R-R arasındaki son 200 msn'lik süre boyunca BOS akımı değerlendirilemez. Bu prospektif ölçümün dezavantajlarından birisidir. Bu süre boyunca BOS akımı kranial yöndedir. Elde edilen görüntüler sistol ağırlıklıdır.



Şekil 10: Prospektif tetiklemenin şematik görünümü

Retrospektif tetikleme: Tarama başlatılmadan önce hastanın ortalama kalp hızı belirlenir. Tarama yapıldıktan sonra elde edilen görüntüler retrospektif olarak hastanın kalp atım hızına göre bir kardiyak siklus boyunca yerleştirilir. Her siklus için yapılan ölçüm sayısı operatör tarafından belirlenebilir. TR, R-R süresinden bağımsızdır ve tüm kardiyak siklus boyunca görüntüleme imkanı vardır. Bir kardiyak siklus boyunca net akımın sıfır olduğu varsayılır ve bu da arka plan faz hesaplamasının diğer tekniğe göre daha doğru bir şekilde olmasını sağlar. Sıfır akım varsayımı akuaduktustaki strok volüm hesaplamasında %5 hataya neden olmaktadır (34-36).

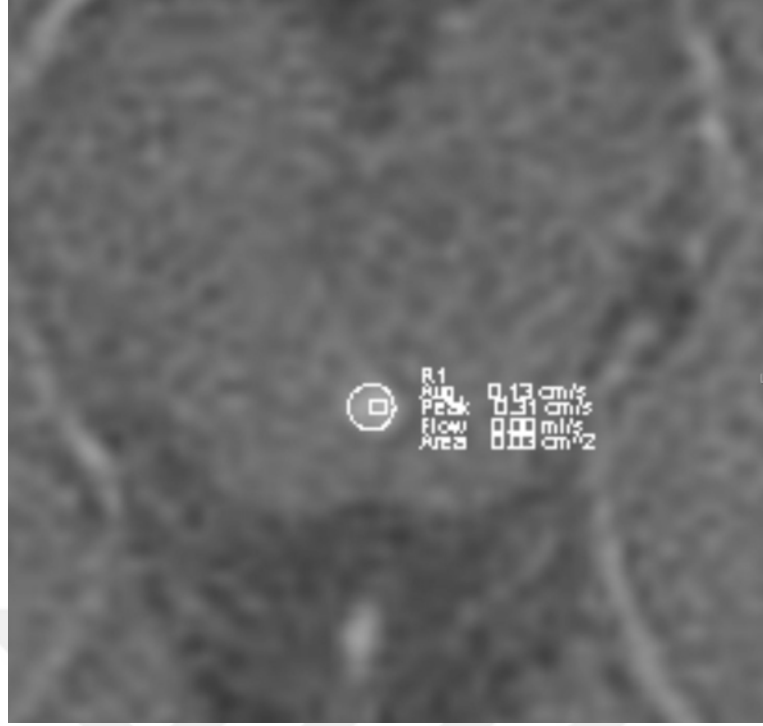


Şekil 11: Retrospektif tetiklemenin şematik görünümü

FK-MRG ile akım hakkında hem kalitatif (görsel) hem de kantitatif (sayısal) veriler elde edilmektedir. Bunun için in-plane ve through-plane olmak üzere iki farklı sekans geliştirilmiştir. Kalitatif incelemede (in-plane) sadece akımın olup olmadığı, akım varsa hangi yönde olduğu hakkında bilgi elde edilir. Ancak ortaya çıkan intensiteden akımın hızı hakkında rölatif bilgi elde edilebilir. Kalitatif inceleme sekansı; araknoid kistlerde subaraknoid mesafeyle bağlantı olup olmadığına araştırılmasında, Chiari 1 malformasyonu bulunan olgularda posterior fossa yapılarındaki BOS akım patolojilerinin belirlenmesinde, 3.ventrikülostomilerin patentliğinin değerlendirilmesinde, endoskopik akuaduktoplasti sonrası akuaduktal BOS akımının değerlendirilmesinde kullanılmaktadır. Kantitatif incelemede ise (through-plane) maksimum akım hızı ve ortalama volüm gibi değerler elde edilebilir. Bu sekans özellikle kranial MR incelemelerinde serebral akuadukt akımı hakkında bilgi edinmek için kullanılmaktadır. Kantitatif değer için kullanılan sekans kalitatif inceleme için kullanılan sekansdan daha uzundur.

Akuaduktan geçen akım normalde bifaziktir. Her kardiyak siklusta hem kranial hem de kaudal akım vardır. EKG tetikleme anında yani grafiğin zaman komponenti sıfırdan akım kranial yöne doğrudur. Bundan hemen sonra kranial yönde pik yapar, daha sonra kaudale doğru yer değiştirir ve kaudal yönde pik yapar. Siklusun sonuna doğru tekrar kranial yönde akım olur. Normal şartlarda net kranial ve kaudal akım neredeyse birbirine eşittir, aradaki fark sadece birkaç mikrolitredir. Ancak bu durum patolojik şartlarda değişkenlik gösterebilir (37).

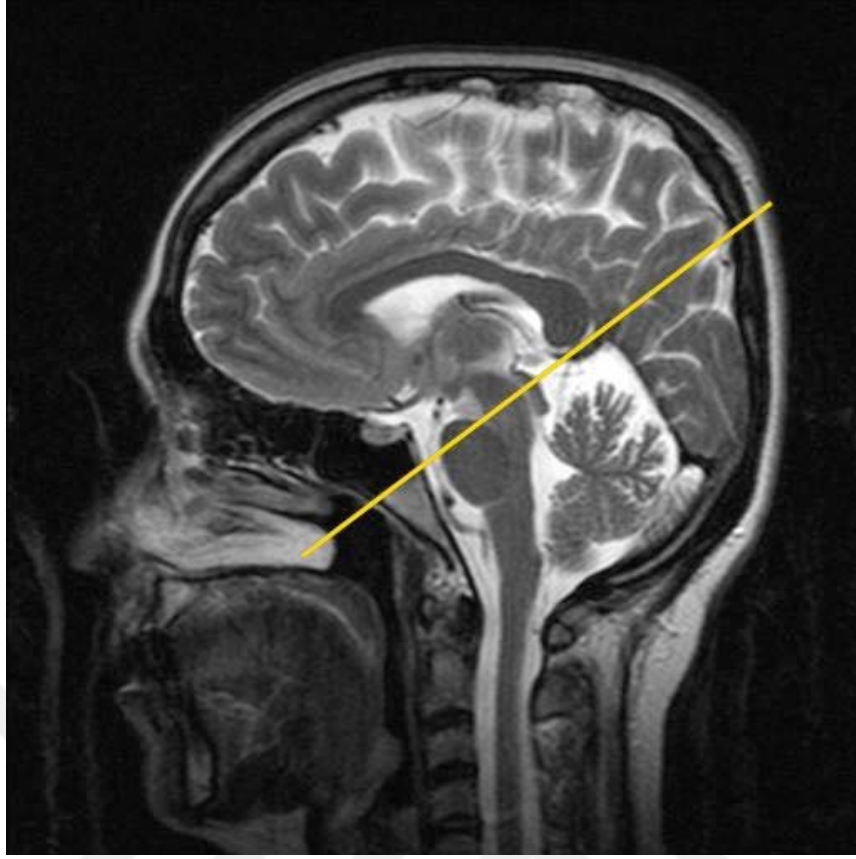
BOS akım analiz programına aktarılan faz, refaz ve magnitud görüntüleri sayesinde akım, aksiyel planda hem kalitatif hem de kantitatif olarak değerlendirilir. Kalitatif çalışmada pozitif yön kraniokaudal olduğu için bu yöndeki akım yüksek, aksi yöndeki akım ise düşük sinyalde izlenir. Kantitatif çalışmada ise görüntüler akuaduktun yerini daha iyi belirlemek amacıyla uygun boyutta büyütülerek tam akuaduktusa denk gelecek ve beyin dokusu alan dışı bırakılacak şekilde ROI (region of interest) çizilir (Şekil 12).



Şekil 12. Serebral akuadukta tam denk gelecek şekilde ROI çizimi.

Serebral akuadukt dar bir yapı olduğundan ROI çizimiyle ilgili teknik güçlükler yaşanabilmektedir. Eğer alan sadece akımın olduğu piksellerden seçilmeyip statik beyin dokusu da alana dahil edilirse normalden düşük pik sistolik akım hızı sonuçları elde edilir. Aynı durum ROI'nin gerekenden küçük seçildiği durumlar için de söz konusudur. Buna ek olarak akuadukt stenozu bulunan hastalarda akuaduktun proksimal kesimi daha dar iken distal kesimi göreceli olarak normal genişlikte izlenir. Dolayısıyla akım ölçümlerinde standart olarak en geniş kesim olan ampulla bölgesinin kullanımı ortaya çıkabilecek hataların azaltılması ve BOS dinamiklerindeki normal ve patolojik değişikliklerin anlaşılması açısından önemlidir (38).

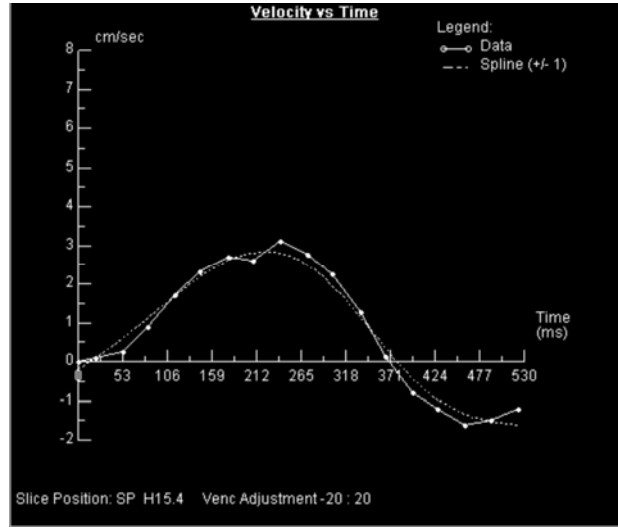
Bunun için bu kesimden akuadukta dik olarak geçen yarı aksiyel faz görüntüleri elde edilir (Şekil 13).



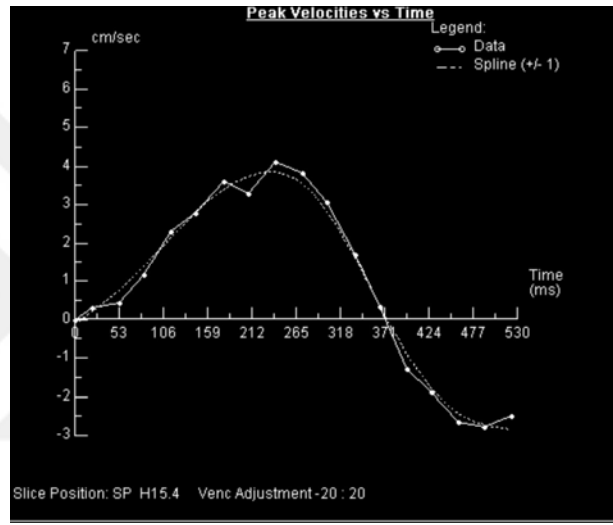
Şekil 13. Akuaduktan dik olarak geçen yarı aksiyel planın belirlenmesi.

Her kesit için bu amaca yönelik olarak ayrı ayrı ROI belirlemek doğru sonuçların elde edilebilmesi açısından önemli bir noktadır. ROI çizildikten sonra kaudal ve rostral yönlerde doğru olan BOS akımının bir kardiyak siklus boyunca zamana karşı ortalama hız, pik hız, akım ve net akım grafikleriyle birlikte veri tablosu elde edilir. Grafiklerde horizontal aksın üstünde kalan alan pozitif (kraniokaudal), altında kalan alan ise negatif (kaudokranial) olarak değerlendirilir.

Ortalama hız-zaman grafiği (Şekil 14 a) serebral akuaduktta belirlenen kontur içindeki alanda ortalama hızı verir. Akımın yönüne göre hem pozitif hem de negatif komponentleri vardır. Pik hız-zaman grafiği (Şekil 14 b) yine serebral akuaduktta belirlenen kontur içindeki maksimum hızı verir. Akımın türbülant olduğu durumlarda pik hız ortalama hızdan belirgin şekilde yüksek olabilir ancak laminar akım varlığında genelde her ikisi de birbirlerine yakın değerlerdedir. Pik hız eğrisi seçilen Venc değerinin gerçek pik hıza ne kadar uyduğunu göstermesi açısından önemlidir. Eğer Venc belirgin şekilde düşük seçilmişse pik hız eğrisi artefaktı olur. Eğrinin tam tepe noktasında ani bir düşüş görülür.



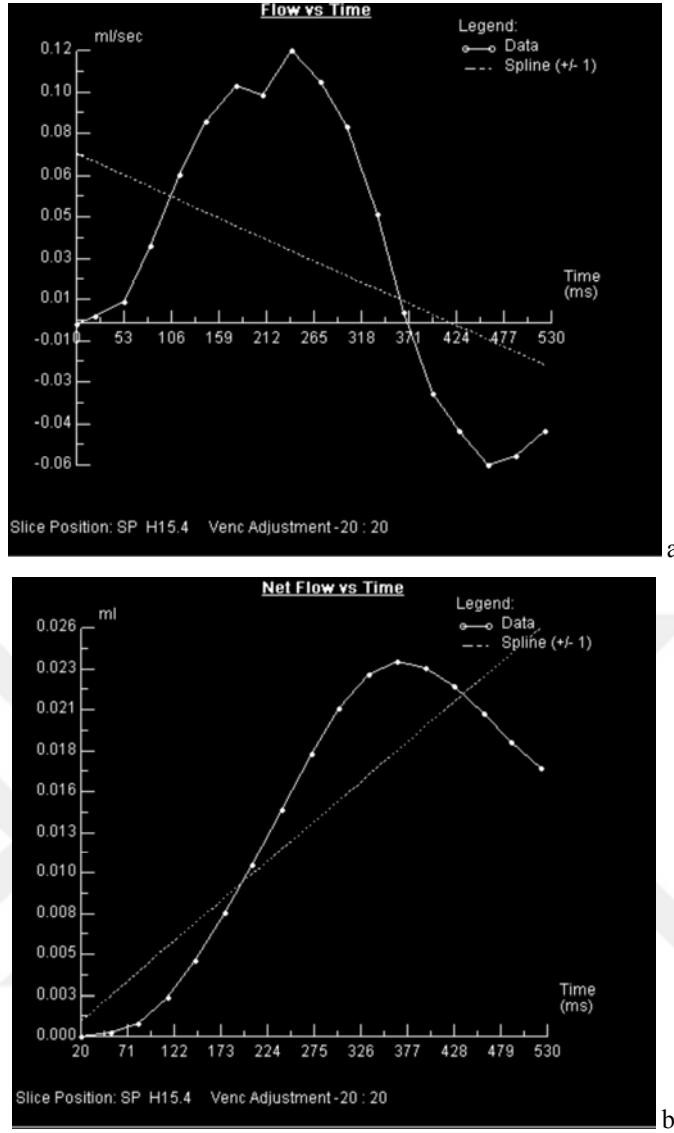
a



b

Şekil 14. Ortalama hız-zaman (a) ve pik hız-zaman grafiği (b).

Akım-zaman grafiği (Şekil 15 a) serebral akuaduktta belirlenen kontür içindeki alanda ml/sn cinsinden akımı gösterir. Bu eğri; ortalama hız eğrisinin çizilen akuadukt alanı ile çarpılması sonucu ortaya çıkar. Eğrinin pozitif kısmında kalan alan tek bir kardiyak siklusta kraniokaudal yöndeki BOS volümünü gösterirken, negatif kısmında kalan alan kaudokranial yöndeki volümü verir. Bu egride verilen değerler ml/sn cinsinden olduğu için değerleri literatürde kullanılan ml/dk cinsine çevirmek için 60 ile çarpmak gerekmektedir.



Şekil 15. Akım-zaman (a) ve net akım-zaman grafiği (b).

Akım-zaman grafiğine ortalama hız-zaman grafiği entegre edilerek net akım grafiği (Şekil 15 b) elde edilir. Diğer tüm grafiklerin aksine bu eğri başladığı noktada sonlanmaz. Bu eğrinin son noktası akuaduktun lümeninden bir siklusta geçen toplam volümü verir. R-R intervalinin süresi de dikkate alınarak dakikadaki atım sayısı ile bir atımdaki volüm çarpılıp dakikadaki volümün ne kadar olduğu hesaplanabilir (35-40).

2.7. BAŞ ÇEVRESİ

Baş çevresi, özellikle 0-4 yaş arası çocuklarda intrauterin gelişmenin ve beslenme durumunun değerlendirilmesinde basit, ancak önemli bir testtir (41). Baş çevresi ölçümü, beyin büyümesini yansıtır. Beslenme durumundan en az etkilenen

antropometrik ölçümdür. Baş çevresi ölçümü genelde üç yaşına kadar yapılmaktadır. Baş çevresi doğumda ortalama 34–35 cm'dir. İlk üç ayda baş çevresi hızla artarak 40 cm'yi bulur. Bir yaşında baş çevresi erkek çocuklarda ortalama 47 cm, kız çocuklarda 46 cm'dir. İki yaşında ise 48– 49 cm'ye ulaşır.

Baş çevresinin üçüncü persentilin altında olması halinde mikrosefali söz konusudur. Mikrosefali çeşitli nedenlerle beynin gelişmemesi veya gelişmesinde duraksama, süturların erken kapanması (kraniyosinostoz) ve kafatası anormalliklerine bağlı olabilir. Baş çevresinin 97. persentilin üstünde olması halinde makrosefali söz konusudur (42,43). Baş çevresi, özellikle ilk üç ayda göğüs çevresiyle kıyaslanmalıdır. Bu aylarda baş çevresinin göğüs çevresine eşit veya küçük olması halinde, başa ait bir hastalık düşünülmelidir. Birinci yaştan sonra göğüs çevresi baş çevresinden büyük olur. Günümüzde üst orta kol çevresinin baş çevresine oranı değerlendirilmektedir. Üst kolun orta kısmının çevresi ölçülür ve baş çevresine bölünür. Bulunan değer, çocuğun beslenme durumu hakkında bilgi verir. Oranın 0.35 üzerinde olması şişmanlık, 0.35-0.31 arası normal çocuk, 0.31- 0.28 arası hafif düzeyde, 0.27- 0.25 arası orta düzeyde ve 0.25'in altında olması ise ağır düzeyde protein enerji malnütrisyonunun olduğu şeklinde yorumlanmaktadır (43-44).

2.8. VÜCUT KİTLE İNDEKSİ

Quetelet indeksi (body mass index, VKİ), ilk kez büyük istatistikçi, astronom, epidemiyolog ve antropolog Belçika Antwerp'den Lamber Adolphe Jacques Quetelet tarafından 1835'de tarif edilen bu indeks bir asırdan fazla bir süredir vücut kompozisyonunun belirlenmesinde kullanılmaktadır. Vücut bileşimini en iyi yansıtan indeks olarak kabul edilir. Yaşa göre 5. persentil altındaki değerler zayıflık, 85. persentil üzeri fazla ağırlıklı, 95. persentil üzeri şişman olarak değerlendirilir (45).

Erkeklerde 27,8, kadınlarda 27,3 üzeri yüksek kan basıncı, diyabet ve koroner arter hastalığına yakalanma riski ile yakın ilişkilidir (45).

Obezite çalışmalarında Dünya Sağlık Örgütü tarafından kabul edilen, antropometrik ölçüm, vücut ağırlığı ve boy ölçümlerinden elde edilen vücut kitle indeksi (VKİ), kolay ulaşılabilen, cinsiyet ayırımı yapılmadan, tüm bireylere uygulanabilen, en yaygın ve geçerli standart bir boy-ağırlık indeksidir. Ölçülen ağırlığın (kilogram), boyun (metre) karesine oranıdır [$VKİ = \text{ağırlık (kg)} / \text{boy}^2(\text{m}^2)$]. VKİ çocuklarda yaşa ve cinse göre değişkenlik gösterir. Yaşa ve cinse göre VKİ persentilleri belirlenmiştir. Bu tabloya

göre 95. persentil üzerinde kalan vakalar obez olarak değerlendirilmektedir. Ancak bu tanım persentillerin elde edildiđi topluma özgü olup genel uygulamaya pek elverişli değildir. Örneđin şişmanlık oranının %25'lere vardığı ABD çocuklarının 82. persentil değeri, Brezilya çocuklarının yaklaşık 95. persentil değerine, İngiliz çocuklarının ise yaklaşık 90. persentil değerine uymaktadır. (46)



3. GEREÇ VE YÖNTEM

Bu çalışmaya Turgut Özal Tıp Merkezi Çocuk Sağlığı ve Hastalıkları Anabilim Dalı Çocuk Nörolojisi Bilim Dalı'na Ocak 2014-Aralık 2014 tarihleri arasında başvuran sistemik hastalığı, beyin patolojisi olmayan ve herhangi bir ilaç kullanmayan 137 olgu alındı. Çalışma için etik kuruldan 2014/208 izin ve her hastadan bilgilendirilmiş onam formu alındı.

3.1. MRG İNCELEMESİ

Hastalarımıza T2A ve FLAIR MRG ve FK-MRG çekimi yapılmıştır. BOS akımının kantitatif olarak değerlendirilmesi bölümümüzde bulunan 1,5 Tesla MR cihazında (Magnetom Avanto, Siemens), standart 'head coil' kullanılarak 2D Q FLOW faz kontrast MR anjiyografi tekniği ile aksiyal planda elde olunan görüntüler üzerinden yapılmıştır.

Her bir hasta için FK-MRG çekim süresi yaklaşık olarak 5 dk sürmüştür. Öncelikle orta hattan sagittal, koronal ve aksiyel T1A öncü görüntüler elde edilmiştir. Daha sonra sagittal plan üzerinden serebral akuadukta dik olacak şekilde alınan yarı aksiyal planda 'Ortalama modulus görüntü (Refaz görüntü), Magnitude of complex difference" görüntü (Magnitüd görüntü) ve "Directional phase difference" görüntü (Faz görüntü) imajlar elde edilmiştir. Aksiyel planda görüntüler için TR: 31,25 msn, TE: 8,06 msn, kesit kalınlığı 5,5 mm, NSA:1, FOV:16x10 cm, matriks 128x256, sapma açısı 10° olan, kalp hızına göre 14-30 arasında değişen kardiyak fazda kesitler elde edilmiştir.

Kardiyak tetikleme parmak pletismograf ile prospektif olarak yapılmıştır. Akım duyarlılığı (Venc) 20 cm/sn olarak belirlenmiştir. Kraniokaudal yöndeki akım pozitif kaudokranial yöndeki akım ise negatif olarak belirlenmiştir.

3.2. MRG ANALİZİ

Leonardo (Magnetom Avanto, Siemens) iş istasyonundabulunan ARGUS, ventriküler volüm ve kan ile BOS akımını görsel olarak sine modda ve sayısal olarak değerlendirmede kullanılan otomatize edilmiş görüntü analiz programıdır. Bu program hem büyük, hem de küçük damarlarda olduğu kadar, akımın düzenli olduğu akuaduktus gibi yapılarda da ortalama ve maksimum hız, ortalama ileri ve geri akımlar gibi akım ve hız parametrelerinin hesaplanmasında kullanıldı. Sonuçlar grafik ve tablolar halinde elde edildi (Şekil 14,15). FLASH through-plane ve in-plane sekansıya elde edilen görüntüler, Leonardo (Magnetom Avanto, Siemens) iş istasyonunda bulunan ARGUS görüntü analizi programına aktarılıp, yarı aksiyel ve sagittal planda faz, refaz ve magnitud görüntüler elde edildi (Şekil 8,13). Tüm olgularda BOS akımı önce görsel olarak değerlendirildi. Faz ve magnitud görüntülerde serebral akuaduktus içindeki akım, tüm kesitlerde yüksek sinyalde izlenirken, faz görüntülerde kraniyal yöndeki akım yüksek, kaudal yöndeki akım ise düşük sinyal intensitesinde izlendi. Akuaduktus optimal derecede görülecek şekilde görüntüler büyütüldü. Faz ve magnitud görüntülerde akuaduktus içindeki akım ve çevre beyin dokusuyla kontrast daha belirgin olduğundan, bu iki tip seriden birinde, akuaduktus sınırlarını aşmayacak biçimde her kesite teker teker daire şeklinde ROI yerleştirildi (Şekil 12). Bu şekilde, BOS akım parametrelerinin bir kardiyak siklus boyunca zamana karşı değişimi, tüm akım değerlerini içeren veri tabloları ve grafiklerle elde edildi. Bu grafiklerde sıfır değerinin üstünde kalan bölüm kraniyale, altında kalan bölüm ise kaudale doğru olan akımı temsil ediyordu. Siemens kullanıcı konsolunda elde edilen yarı aksiyel görüntülerde tüm akuaduktusu kaplayacak şekilde ROI yerleştirilerek bir kardiyak siklus ile değişkenlik gösteren hız (cm/sn), akım (ml/sn) değerleri ve hız-zaman eğrisi elde edildi (Şekil 14,15). Elde olunan tablodan dakikadaki ortalama BOS debisi hesaplandı.

3.3. İSTATİSTİKSEL ANALİZ

İstatistiksel deęerlendirme ; SPSS Windows for 17. version yazılımı ile yapılmıř olup hız deęerlerinde negatif deęerler yön belirttięi için mutlak deęer olarak alınmıřtır. Nicel deęişikliklere iliřkin veriler [AO±SS], Ortanca (Min-Max) řeklinde sunuldu. Nicel deęiřken verilerinin Shapiro Wilk normallik testine gre normal daęılım gstermedięi saptandı ($p<0.05$). Bu nedenle istatistiksel deęerlendirme Kruskal-Wallis Varyans Analizi, Connover testi, Mann Whitney U testi ve Sperman Sıra Korelasyon Analizi ile yapıldı. $P< 0.05$ istatistiksel olarak anlamlı kabul edildi.



4. BULGULAR

Olguların yaşları 3-202 ay arasında (ortalama 68,8 ay) değişmekteydi. Olguların 75'i (%54,7) erkek, 62'si (%45,3) kız çocuktur. Olgular 1-12 ay (grup=1, n=26), 13-120 ay (grup=2, n=79), 121-202 ay (grup=3, n=32) olmak üzere üç yaş grubuna ayrıldı. Grupların yaş ortalamaları sırasıyla $9,6 \pm 2,3$ ay, $52,8 \pm 34$ ay ve $156,3 \pm 21$ ay idi.

Tüm olguların FK-MRG incelemelerinde ortalama pik hız $5,47 \pm 2,84$ cm/sn, ortalama hızlar $0,75 \pm 0,63$ cm/sn, ortalama ileri akım volümü $0,015 \pm 0,013$ ml, ortalama geri akım volümü $0,011 \pm 0,017$ ml, ortalama net akım volümü $0,0086 \pm 0,0013$ ml, ortalama akuaduktus alanı $1,96 \pm 0,95$ mm² bulunmuştur (Tablo I).

Tablo I. Cinsiyet grupları ile FK-MRG parametrelerinin karşılaştırılması

| | Pik hız (cm/sn) | Ortama hız (cm/sn) | İleri akım volümü (ml) | Geri akım volümü (ml) | Net volüm (ml) | Ortalama akuaduktus alanı (mm ²) |
|-------------------------|--------------------|--------------------------|---------------------------|-----------------------------|--------------------------|---|
| Erkek n=75 | 5,67±2,91 | 0,86±0,74 | 0,017±0,014 | 0,012±0,018 | 0,011±0,017 ¹ | 1,99±1,00 |
| Kız n=62 | 5,23±2,76 | 0,62±0,43 | 0,010±0,012 | 0,010±0,015 | 0,005±0,006 ¹ | 1,93±0,90 |
| Toplam n=137 | 5,47±2,84 | 0,75±0,63 | 0,015±0,013 | 0,011±0,017 | 0,008±0,013 | 1,96±0,95 |

¹ p=0,002

Kız ve erkek çocuklarda sırasıyla ortalama pik hız $5,23\pm 2,76$, $5,67\pm 2,91$ cm/sn; ortalama hızlar $0,62\pm 0,43$ cm/sn, $0,86\pm 0,74$ cm/sn; ortalama ileri akım volümü $0,014\pm 0,012$ ml, $0,017\pm 0,014$ ml; ortalama geri akım volümü $0,011\pm 0,017$ ml, $0,012\pm 0,018$ ml; ortalama net akım volümü $0,010\pm 0,015$ ml ($p=0,002$), $0,011\pm 0,017$ ml; ortalama akuaduktus alanı $1,93\pm 0,90$, $1,99\pm 1,00$ mm² bulunmuştur (Tablo I).

Her iki cinsiyet arasındaki parametrelerin karşılaştırılmasında gruplar arasında pik hız, ortalama hız, ileri akım volümü, geri akım volümü ve akuaduktus alanı parametrelerinde anlamlı farklılık saptanmamıştır.

Net volüm kızlarda erkeklere göre anlamlı olarak daha az tespit edilmiştir ($p=0,002$).

Tablo II. Yaş grupları ile FK-MRG parametrelerinin karşılaştırılması

| | Pik hız (cm/sn) | Ortama hız (cm/sn) | İleri akım volümü (ml) | Geri akım volümü (ml) | Net volüm (ml) | Ortalama akuaduktus alanı (mm ²) |
|------------------------------|--------------------|-----------------------|---------------------------|--------------------------|------------------------|--|
| Grup 1 n=26 | $4,90\pm 2,87$ | $0,66\pm 0,81$ | $0,010\pm 0,008^{2,3}$ | $0,010\pm 0,019$ | $0,004\pm 0,004^{4,5}$ | $1,87\pm 0,97$ |
| Grup 2 n=79 | $5,99\pm 2,97^1$ | $0,76\pm 0,60$ | $0,016\pm 0,011^2$ | $0,012\pm 0,017$ | $0,009\pm 0,016^4$ | $1,95\pm 0,86$ |
| Grup 3 n=32 | $4,66\pm 2,20^1$ | $0,80\pm 0,54$ | $0,018\pm 0,019^3$ | $0,010\pm 0,012$ | $0,009\pm 0,010^5$ | $2,06\pm 1,16$ |

¹ $p=0,027$, ² $p=0,039$, ³ $p=0,039$, ⁴ $p=0,029$, ⁵ $p=0,029$

Olgular yaşlarına göre; 0-1 yaş (grup 1), 2-10 yaş (grup 2), 10-18 yaş (grup 3) olarak üç gruba ayrıldı.

Yaş grupları ile FK-MRG parametrelerinin karşılaştırılmasında üç grup arasında akuaduktus alanı, ortalama hız ve geri akım volümü arasında istatistiksel olarak anlamlı fark saptanmadı. Pik hız değerlerinin grup 2 ile grup 3 ($p=0,027$) arasında istatistiksel anlamlı fark gösterdiği saptanmış olup grup 2'de daha yüksek bulundu. İleri akım volümünün grup 1 ile grup 2 ($p=0,039$), grup 1 ile grup 3 ($p=0,039$) arasında istatistiksel

anlamli fark gosterdigi saptandi. Grup 1’de, grup 2 ve grup 3’e kiyasla daha dusuk bulundu. Grup 2 ve grup 3 arasında istatistiksel olarak anlamli fark tespit edilmedi. Net volümun grup 1 ile grup 2 (p=0,029), grup 1 ile grup 3 (p=0,029) arasında istatistiksel anlamli fark gosterdigi saptanmis olup grup 1’de, grup 2 ve grup 3’e kiyasla daha dusuk olup, grup 2 ve grup 3 arasında istatistiksel olarak anlamli fark tespit edilmedi.

Tablo III. Bas çevresi ile FK-MRG parametrelerinin karšılařtırılması

| | Pik hız (cm/sn) | Ortama hız (cm/sn) | İleri akım volümü (ml) | Geri akım volümü (ml) | Net volüm (ml) | Ortalama akuaduktus alanı (mm²) |
|-------------------------|----------------------------|-----------------------------------|-----------------------------------|----------------------------------|---------------------------|---|
| Grup 1 n=25 | 4,75±3,47 | 0,74±0,72 | 0,011±0,012 ¹ | 0,011±0,027 ² | 0,005±0,008 ³ | 1,62±0,70 ⁴ |
| Grup 2 n=112 | 5,63±2,67 | 0,75±0,61 | 0,016±0,013 ¹ | 0,011±0,013 ² | 0,009±0,014 ³ | 2,04±0,99 ⁴ |

¹ p=0,008, ² p=0,026, ³ p=0,032, ⁴ p=0,038

Olgular bas çevrelerine göre iki gruba ayrıldı; bas çevresi üç persentilin altında olan grup (grup 1) ve bas çevresi normal olan grup (grup 2). Olgular arasında bas çevresi büyük olan yoktu. Bas çevresine göre FK-MRG parametrelerinin karšılařtırılmasında pik hız ve ortalama hız deęerlerinde iki grup arasında anlamli fark izlenmedi. İleri akım volümü, geri akım volümü ve net volüm deęerleri ise grup 1’de grup 2’ye göre anlamli olarak düşüktü (p deęerleri sırasıyla 0.008, 0.026, 0.032). Akuaduktus alanı da grup 1’de grup 2’ye göre istatistiksel olarak anlamli düşüktü (p=0.038).

Tablo IV. BMI ile FK-MRG parametrelerinin karşılaştırılması

| | Pik hız (cm/sn) | Ortama hız (cm/sn) | İleri akım volümü (ml) | Geri akım volümü (ml) | Net volüm (ml) | Ortalama akuaduktus alanı (mm²) |
|------------------------|----------------------------|-----------------------------------|-----------------------------------|--------------------------------------|---------------------------|---|
| Grup 1 n=20 | 5,11±2,20 | 0,79±0,50 | 0,013±0,009 | 0,008±0,005 | 0,007±0,006 | 0,018±0,007 |
| Grup 2 n=33 | 5,46±3,16 | 0,76±0,66 | 0,015±0,013 | 0,013±0,024 | 0,007±0,008 | 0,018±0,008 |
| Grup 3 n=36 | 5,19±2,87 | 0,77±0,83 | 0,014±0,010 | 0,010±0,011 | 0,006±0,005 | 0,020±0,009 |
| Grup 4 n=26 | 5,88±3,08 | 0,69±0,51 | 0,018±0,019 | 0,011±0,012 | 0,011±0,021 | 0,022±0,013 |
| Grup 5 n=79 | 5,71±2,98 | 0,83±0,47 | 0,018±0,017 | 0,012±0,013 | 0,015±0,024 | 0,019±0,007 |
| Grup 6 n=32 | 5,92±1,96 | 0,55±0,45 | 0,010±0,003 | 0,021±0,034 | 0,003±0,002 | 0,011±0,006 |

Tüm çocuklar yaşa göre bakılan vücut kitle indeksi (BMI) persentillerine göre altı gruba ayrıldı. Grup 1; 5 persentilin altı, grup 2; 6-25 persentil arası, grup 3; 26-50 persentil arası, grup 4; 51-75 persentil arası, grup 5; 76-95 persentil, grup 6; 95 persentil üstü olarak kabul edildi.

Olguların vücut kitle indeksleri ile FK-MRG parametreleri karşılaştırıldığında hiçbir parametrede istatistiksel olarak anlamlı farklılık saptanmadı.

5. TARTIŞMA

BOS akımı fizyolojisinin temel özellikleri önceden bilinmekle beraber, MR incelemenin kullanıma girmesiyle birlikte akım dinamikleri hakkında çok daha ayrıntılı bilgiler elde edilmeye başlanmıştır (47). Hız, akım ve zamana bağlı parametrelerdeki fizyolojik sınırlar oldukça geniştir. Normal kabul edilen bu büyük varyasyonlar, esas olarak BOS mesafelerinin boyutları ve anatomisi, kan damarlarının boyutları, sistolik ve diastolik kan basıncı, kalp hızı, juguler venöz akım, çevre beyin dokularının kompliyansı ve solunum gibi çok değişik faktörlere bağlı oluşmaktadır (26,48).

Sine faz-kontrast MR non-invaziv olması, hasta hazırlığı, kontrast madde gerektirmemesi, X ışını maruziyetinin olmaması nedeniyle BOS akımının kalitatif ve kantitatif değerlendirilmesinde oldukça faydalı bir yöntemdir. Özellikle küçük çocuklarda inceleme sırasında anestezi gerektirmesi ise en önemli dezavantajıdır.

Yüksek rezolüsyonlu görüntüleme üniteleri kullanılmasına rağmen günümüzde de hızla ilgili verilerde hatalar görülebilmektedir. Gradyentlerin lineer olmaması, eddy akımlar, parsiyel volüm etkileri ve ROI'nin yanlış yerleştirilmesi buna sebep olarak gösterilmektedir (1,39).

Birçok çalışmada BOS akım dinamikleri serebral akuaduktusun değişik seviyelerinden ölçülmüştür. Barkhof F. ve arkadaşları akım kodlama aksisiyle olan açığı en aza indirmek ve parsiyel volüm etkilerini ortadan kaldırmak için akuaduktus dördüncü ventrikül bileşkesinden ölçüm yapılması gerektiğini öne sürmüşlerdir (1). Enzmann ve arkadaşları yapmış oldukları çalışmada en doğru ölçümün, akuaduktusun en dar yeri olan inferior colliculus'tan elde edildiğini bildirmişlerdir (47). Ancak Lee ve arkadaşları, üç değişik seviyeden ölçüm yapmalarına rağmen, istatistiksel olarak anlamlı sonuçlar bulamamışlar (38). Bu çalışmalar erişkin yaş grubunda yapılmıştır. Çocukluk

yaş grubunu içeren Ünal ve arkadaşlarının 6-14 yaş arası 15 olgunun dahil edildiği çalışmasında ampulladan ölçüm yapılmıştır (49).

Biz çalışmamızda aquaduktusun en geniş yeri olan ampulla bölgesinden ölçümlerimizi yaptık. Çalışmamızda akuaduktusta yüksek sinyalli pikselleri içeren ve çevredeki statik beyin dokusunun ölçüm yapılan alan içinde kalmamasına dikkat edilerek ROI yerleştirilmiştir. Hız kodlama (Venc), akıma karşı duyarlılığı gösteren bir parametredir. Sekans için seçilen Venc değeri, görüntülerde lümen içi maksimal akım hızını gösterir. Örneğin, Venc 10 cm/sn seçilmişse, bu hızda gradiyent doğrultusunda akan protonlar görüntülerde en parlak sinyal intensitesini gösterirler. Daha yavaş protonların hızları bu değere göre hesaplanır. Tahmin edilen maksimum pik hızın biraz üstünde Venc değeri seçilmesi sonuçların doğruluğunu artırmaktadır. Ancak pik hızdan küçük değerler seçilmesi halinde, fazdaki aliasing artefaktları ölçülen hızın, gerçekte olduğundan daha küçük çıkmasına neden olacaktır. Akuaduktusta yapılan BOS akım ölçümlerinde genelde seçilen değer 15 veya 20 cm/sn'dir (36). Luetmer ve arkadaşlarının yapmış oldukları çalışmada Venc'i 20 cm/sn olarak seçtiklerinde, hiçbir olguda aliasing artefaktı izlenmediğini bildirmişlerdir (50). Biz de çalışmamızda literatürdeki bilgilere dayanarak Venc'i 20 cm/sn olarak belirledik. Ancak, peak hızın bu değerden daha yüksek olduğundan şüphelenilen durumlarda Venc değerini daha yüksek tutmak gerekebilir. Çalışmamızda böyle bir durumla karşılaşmamıştır.

Kardiyak tetikleme, retrospektif ve prospektif olmak üzere iki şekildedir. Günümüzde kullanılan cihazlarda genellikle yararlanılan tetikleme prospektif şekilde yapılandır. Biz de çalışmamızda prospektif tetikleme yöntemi kullandık. Prospektif tetiklemenin, retrospektif tetiklemeye göre dezavantajlarından biri, ölçüm süresinin daha uzun olmasıdır (51).

Bizim çalışmamızda anestezi ihtiyacı olan çocuklarda sedasyon altında çekim yapıldı, anestezi ihtiyacı olmayan çocuklara herhangi bir ön hazırlık yapılmadı ve çekim esnasında derin inspiryum ve ekspiryumdan kaçınmaları istendi.

Eddy akımlar, gradiyent profilinde distorsiyonlara sebep olarak elde edilen kodlamalı görüntünün doğruluğunu etkiler. Eddy akımların etkisini azaltmak için ROI'nin mümkün olabildiğince küçültülmesi tavsiye edilmektedir (52). Tüm bu bahsedilen faktörlerden kaynaklanan ölçüm hatası oranının %10-15 olduğu tahmin edilmektedir. Akuaduktusun çok dar olduğu kişilerde, gürültü ve zayıf kontrast nedeniyle ROI yerleştirilmesi güçleşeceğinden hata oranı artabilir. Anlamlı sayısal

değerlendirme yapılabilmesi için, akuaduktus çapının en az 1,5 mm² olması gerektiği öne sürülmektedir (53). Çalışmamızda akuaduktus alanı 1.5 mm² nin altında olan çocuklar olmakla birlikte ortalama değerleri 1.96 mm² olup literatüre benzer şekilde yaş ve cinsiyete göre farklılık saptanmadı.

Akuaduktus alanı baş çevresi küçük olan grupta normal gruba göre anlamlı şekilde daha küçüktü. Baş çevresi yaşa göre 5 persentil değerinin altında olan çocuklarda kranyum içerisindeki tüm yapılar gibi akuaduktus çapının küçük olmasına bağlı beklenen bir sonuç olduğunu düşünmekteyiz. Çalışmamızda akuaduktus çapı ile BMI arasında anlamlı bir ilişki saptanmadı.

Literatürde erişkin yaş grubunda ileri akım, geri akım ve net volümlerle ilgili farklı çalışmalarda farklı değerler bildirilmiştir. Lee ve arkadaşları (54), Brinkmann ve ark. (53) ve Enzmann ve ark. (55) yaptıkları çalışmalarda net volümleri sırasıyla 0.03 ± 0.01 , 0.04 ± 0.02 ve 0.06 ± 0.034 ml bildirmişlerdir. Schroeder ve arkadaşları (56) ileri akım volümünü 0.06 ml, geri akım volümünü 0.06-0.07 ml, Barkhof ve arkadaşları (57) ileri akım volümünü 0.16 ± 0.10 ml, geri akım volümünü 0.29 ± 0.19 ml bulmuşlardır.

Ünal Ö ve arkadaşları (49) erişkinler ve adölesan yaş grubunun dahil olduğu çalışmalarında adölesan yaş grubunda ileri akım volümünü 0.016 ± 0.008 , geri akım volümünü 0.026 ± 0.012 , net volümü 0.010 ± 0.007 ml bulmuşlardır. Bu çalışmada bu parametreler açısından yaş grupları arasında fark saptanmamıştır. Bizim çalışmamızda ise ileri akım ve net volüm değerleri 1 yaş altındaki çocuklarda diğer çocuklara göre daha düşük bulunmuştur. Geri akım volümünde yaş grupları arasında fark görülmemiştir.

Ünal Ö ve ark. (49) sırasıyla ileri akım, geri akım ve net volümleri erkeklerde 0.011 ± 0.009 , 0.019 ± 0.010 , 0.007 ± 0.004 ml, kadınlarda 0.015 ± 0.007 , 0.023 ± 0.014 , 0.010 ± 0.008 ml olarak bulmuşlar ve cinsiyete göre farklılık saptamamışlardır. Çalışmamızda ise erkeklerde ileri akım volümü 0.017 ± 0.014 , geri akım volümü 0.012 ± 0.018 ve net volüm 0.011 ± 0.017 ml, kızlarda ise ileri akım volümü 0.014 ± 0.012 , geri akım volümü 0.010 ± 0.015 ve net volüm 0.005 ± 0.006 ml olarak bulundu. İleri akım volümü ve geri akım volümünde cinsiyete göre anlamlı fark bulunmadı. Net volüm ise kızlarda anlamlı olarak daha az tespit edildi.

Baş çevresine göre karşılaştırma yapıldığında baş çevresi yaşa göre persantil değeri 5'in altında olan grupta normal gruba göre ileri akım, geri akım ve net volüm değerleri anlamlı olarak düşük tespit edilmiştir.

Pik hızla ilgili erişkin yaş grubuna yönelik çalışmalarda fizyolojik varyasyona bağlı olarak yaştan bağımsız 1.5- 12.7 cm/sn arasında değişen farklı değerler olduğu belirtilmiştir (53, 54, 56, 57). Ünal ve ark. (49) yaptığı çalışmada adolesan yaş grubunda pik hız 7.89 ± 2.57 cm/sn, ortalama hız ise 0.74 ± 0.55 cm/sn bulunmuş. Bu değerler erişkin gruba göre yüksek olmasına rağmen istatistiksel fark bulunmamış. İskandar ve arkadaşlarının (58), yaşları 3 ile 16 arasında değişen 10 çocuk olguda foramen magnum düzeyinden yaptığı ölçümlerde pik hız 2.2- 19.9 cm/sn arasında değişmekte olup ortalama hız 6.9 cm/sn bulunmuş. Yaş artışıyla birlikte pik hızda azalma saptanmış. Çalışmamızda ise pik hızda yaş gruplarında grup 1 (0-1 yaş) ile grup 2 (2-10 yaş) arasında anlamlı istatistiksel fark saptanmamıştır. Grup 2 ile grup 3 (11-18 yaş) arasında ise yaş artışıyla, literatürdeki çalışmaya benzer şekilde istatistiksel olarak anlamlı şekilde azalma saptandı. Cinsiyete göre kıyaslandığında gruplar arasında anlamlı fark saptanmadı. Ortalama hızda yaş ve cinsiyet grupları arasında farklılık izlenmedi. Olgularda BMI değerlerine göre pik hız ölçümlerine bakıldığında obez olan grupta pik hız değerleri diğer gruplara kıyasla daha yüksek bulunmuştur. Çalışmamızda muhtemelen obez çocuk sayısı az olduğundan (n=7) diğer gruplarla istatistiksel olarak anlamlı fark izlenmemekle birlikte obez çocuklara yönelik çalışmalar açısından pik hız değerlerinin yüksek olması yol gösterici olabilir. Olgular baş çevresi açısından değerlendirildiğinde yaşa göre baş çevresi persantil değeri 5'in altında olan grupta normal gruba göre pik hız ve ortalama hız değerlerinde anlamlı farklılık izlenmemiştir. Çalışmamızda yaşa göre baş çevresi persantil değeri 95'in üzerinde olan çocuk olmadığından makrosefalisi olan çocuklarda ölçümlerle ilgili bir değerlendirme yapılamamıştır.

Çalışmamızı sınırlayan bazı faktörler vardı. Hız, akım ve zamana bağlı parametreler geniş fizyolojik değişiklikler gösterir. Normal kabul edilen varyasyonlar, esas olarak BOS mesafelerinin boyutları ve anatomisi, kan damarlarının boyutları, sistolik ve diastolik kan basıncı, kalp hızı, juguler venöz akım, çevre beyin dokularının kompliyansı ve solunum gibi pek çok faktörlere bağlı olarak oluşmaktadır (59). Çalışmamızda özellikle baş çevresi üç persentilin altında olan çocukların birçoğunda akuaduktus çapı 1,5 mm²'nin altında ölçülmüştür. Akuaduktus ve çevresindeki gürültü ve zayıf kontrast nedeniyle, bu alana ROI yerleştirilmesi güçleşeceğinden ölçümlerde hata payı artabilmektedir.

6. SONUÇ

Biz çalışmamızda sağlıklı çocukluk yaş grubunda BOS akım dinamiklerinin, vücut kitle indeksi ve baş çevresi ile olan ilişkisini değerlendirmeyi amaçladık. Literatürde çocuklarda vücut kitle indeksi ve baş çevresi ile BOS akım parametreleri arasındaki ilişki konusunda bir veriye rastlamadık. Çocuklarda BOS akım parametrelerinde patoloji olup olmadığına karar verebilmek için çocuğun baş çevresi ve BMI persentil değeri de önemli olabilir. Çalışmamızda baş çevresi küçüklüğünün ileri akım volümü, geri akım volümü, net volüm ve akuaduktus çapı parametrelerinde azalmaya yol açarak bos akımını etkilediğini gösterdik. İleride yapılacak klinik çalışmalarda bu durum göz önünde bulundurulmalıdır. Çalışmamızda BOS akım dinamikleri ile BMI arasında ilişki olmadığını gösterdik. Bununla birlikte çocuklarda BOS dinamiklerini tüm kapsamıyla belirlemek için daha geniş çalışmaların yapılmasına ihtiyaç vardır.

7. ÖZET

SAĞLIKLI ÇOCUKLUK YAŞ GRUBUNDA FAZ KONTRAST MANYETİK REZONANS GÖRÜNTÜLEME TEKNİĞİ İLE BEYİN OMURİLİK SIVISI AKIM DİNAMİKLERİNİN VÜCUT KİTLE İNDEKSİ VE BAŞ ÇEVRESİ İLE İLİŞKİSİNİN DEĞERLENDİRİLMESİ

AMAÇ: Bu çalışmada sağlıklı çocukluk yaş grubunda BOS akım dinamiklerinin, vücut kitle indeksi (VKİ) ve baş çevresi ile olan ilişkisini değerlendirmeyi amaçladık.

GEREÇ VE YÖNTEM: Bu çalışmaya hastanemize başvuran sistemik hastalığı, beyin patolojisi olmayan ve herhangi bir ilaç kullanmayan 137 olgu alındı. BOS akımının kantitatif olarak değerlendirilmesi Faz Kontrast MR Anjiografi tekniği ile akuaduktus düzeyinden aksiyal planda elde olunan görüntüler ile yapıldı. Çocuklarda yaş, cinsiyet, baş çevresi ve BMI ile BOS akım parametreleri (pik hız, ortalama hız, ileri akım volüm, geri akım volüm, net volüm) ve akuaduktus alanları arasındaki ilişki araştırıldı.

BULGULAR: Olguların yaşları 3-202 ay arasında (ortalama 68,8 ay) değişmekteydi. Olguların 62'si (%45,3) kız, 75'i (%54,7) erkekti. Tüm olguların FK-MRG incelemelerinde ortalama pik hız $5,47 \pm 2,84$ cm/sn, ortalama hızların ortalaması $0,75 \pm 0,63$ cm/sn, ortalama ileri akım volümü $0,015 \pm 0,013$ ml, ortalama geri akım volümü $0,011 \pm 0,017$ ml, ortalama net akım volümü $0,0086 \pm 0,0013$ ml, ortalama akuaduktus alanı $1,96 \pm 0,95$ mm² bulundu. Her iki cinsiyet arasında pik hız, ortalama hız, ileri akım volümü, geri akım volümü ve akuaduktus alanında anlamlı farklılık saptanmadı. Net volüm ise kızlarda erkeklere göre anlamlı olarak daha az tespit edildi. Olguların yaşları ile akuaduktus alanı, ortalama hız ve geri akım volümü arasında

istatistiksel olarak anlamlı ilişki saptanmadı. Pik hız değeri 2-10 yaş arası çocuklarda daha yüksek bulundu. Kranial volüm ve net volüm 0-1 yaş arası çocuklarda daha düşük bulundu. Çocuklarda baş çevreleri ile pik hız ve ortalama hız değerlerinde anlamlı ilişki saptanmadı. İleri akım volümü, geri akım volümü, net volüm ve akuaduktus alanı baş çevresi normalin altında olanlarda anlamlı olarak düşüktü. Olguların vücut kitle indeksleri ile FK-MRG parametreleri arasında istatistiksel olarak anlamlı ilişki saptanmadı.

SONUÇ: Çalışmamızda sağlıklı çocukluk yaş grubunda BOS akım dinamiklerinin, vücut kitle indeksi ve baş çevresi ile olan ilişkisini değerlendirmeyi amaçladık. Baş çevresi küçüklüğünün ileri akım volümü, geri akım volümü, net volüm ve akuaduktus çapı parametrelerinde azalmaya yol açarak BOS akımını etkilediğini, BMI ile BOS akımı arasında ilişki olmadığını gösterdik.

Anahtar Kelimeler: Sine manyetik rezonans görüntüleme; Beyin omurilik sıvısı; baş çevresi; Vücut kitle indeksi

7. ABSTRACT

AN EVALUATION OF THE RELATIONSHIP BETWEEN BODY MASS INDEX AND HEAD CIRCUMFERENCE IN THE FLOW DYNAMICS OF CEREBRAL SPINAL FLUID WITH PHASE CONTRAST MAGNETIC RESONANCE IMAGING TECHNIQUE IN A HEALTHY PEDIATRIC AGE GROUP

AIM: To evaluate the relationship between body mass index (BMI) and head circumference with cerebral spinal fluid (CSF) flow dynamics in a healthy pediatric age group.

MATERIAL and METHOD: The study comprised 137 cases who had no systemic disease, brain pathology and medications. To evaluate CSF quantitatively, images were taken in the axial plane at the aqueduct level with the Phase Contrast MR Angiography technique. Investigation was made to document and compare the aqueduct areas and the age and gender of the child, head circumference, BMI and CSF parameters (peak rate, mean rate, advanced flow volume, reverse flow volume, net volume).

RESULTS: Of 137 cases, 62 (45.3%) are females and 75 (54.7%) males with a mean age of 68.8 months (range, 3-202 months). During phase contrast MR examination of all the cases, the mean peak velocity was determined as 5.47 ± 2.84 cm/sec, mean of the average velocity 0.75 ± 0.63 cm/sec, mean forward flow volume 0.015 ± 0.013 ml, mean reverse flow volume 0.011 ± 0.017 ml, mean net flow volume 0.0086 ± 0.0013 ml, and mean aqueduct area 1.96 ± 0.95 mm². The net volume was statistically significant in females than males. No statistically significant relationship was determined between the age of the cases and aqueduct area, mean average velocity and reverse flow volume.

The peak velocity value was found to be higher in children aged 2-10 years. Forward flow volume and net volume were found to be lower in children aged 0-1 year. No statistically significant relationship was determined between head circumference and peak velocity and mean velocity values. In those with head circumference below normal measurements, the forward flow volume, reverse flow volume, net volume and aqueduct area were found to be statistically significantly low. No statistically significant relationship was determined between BMI and phase contrast MRI parameters.

CONCLUSION: This study aimed to evaluate the relationship between CSF flow dynamics, body mass index and head circumference in a healthy paediatric age group. We found that small head circumference has affected the BOS flow, decrease the parameters of forward volume, reverse volume, net volume, aqueduct area. No significant relationship was determined between BMI and CSF parameters.

Key Words: Cine magnetic resonance imaging; Cerebrospinal fluid; head; circumference; Body Mass Index

9. KAYNAKLAR

1. Barkhof F, Kouwenhoven M, Scheltens P. Phase-contrast cine MR imaging of normal aqueductal CSF flow. Effect of aging and relation to CSF void on modulus MR. *Acta Radiol* 1994; 35:123–130.
2. Panigrahi M, Reddy BP, Reddy AK, Reddy JJ. CSF flow study in Chiari I malformation. *Childs Nerv Syst* 2004; 20:336–340.
3. Schroeder HW, Schweim C, Schweim KH, Gaab MR. Analysis of aqueductal cerebrospinal fluid flow after endoscopic aqueductoplasty by using cine phase-contrast magnetic resonance imaging. *J Neurosurg* 2000; 93:237–244.
4. Hoffmann KT, Lehmann TN, Baumann C, Felix R. CSF flow imaging in the management of third ventriculostomy with a reversed fast imaging with steady-state precession sequence. *Eur Radiol* 2003; 13:1432–1437.
5. Sadler TW. Santral sinir sistemi. In: Sadler TW, ed. *Langman's medikal embriyoloji*. 7th ed. Williams and Wilkins, 1995;358–396.
6. May C, Kaye JA, Atack JR, Schapiro MB, Friedland RP, Rapaport SI. Cerebrospinal fluid production is reduced in healthy aging. *Neurology* 1990; 40:500-503.
7. Dziegielewska KM, Ek J, Habgood MD, Saunders NR. Development of the choroid plexus. *Microscopy Research and Technique* 2001;52:5–20.
8. Snell RS: *Clinical neuroanatomy for medical students* (5th ed). Philadelphia, Lippincott Williams & Wilkins, pp. 443-472, 2001.
9. FitzGerald MJT, Folan-Curran J: *Clinical Neuroanatomy and related neuroscience* (4th ed). Spain, WB Saunders, pp. 33-42, 2002.
10. Duus P: *Neurologisch- Topische Diagnostic: Anatomie- Physiologie- Klinik*. Stuttgart, Georg Thieme Medical Verlag, 239- 255.

11. Grossman RI, Yousem DM. Cranial anatomy. In: Grossman RI, Yousem DM, ed. *Neuroradiology*. 2nd ed. Elsevier Inc, 2003;37–96.
12. Begsneider M. Evolving concepts of cerebrospinal fluid physiology. *Neurosurgery Clinics of North America* 2001;36:631–638.
13. McComb JG. Recent research into the nature of cerebrospinal fluid formation and absorption. *J Neurosurg*. 1983;59:369-83.
14. McComb JG. Cerebrospinal fluid physiology of the developing fetus. *AJNR* 1992; 12:595-9.
15. Greitz D. Radiological assessment of hydrocephalus: new theories and implications of therapy. *Neurosurg Rev* 2004;27:145–165.
16. Bradley WG, Scalzo D, Queralt J, Nitz WN, Atkinson DJ, Wong P. Normal pressure hydrocephalus: evaluation with cerebrospinal fluid flow measurements at MR imaging. *Radiology* 1996; 198:523-9.
17. Silverberg GD, Mayo M, Saol T, Rubinstein E, McGuire D. Alzheimer’s disease, normal pressure hydrocephalus and senescent changes in CSF circulatory physiology: a hypothesis. *The Lancet Neuroradiolgy*. 2003;2:506-11.
18. Papaiconomou C, Bozanovic-Sosic R, Zakharov A, Johnston M. Does neonatal cerebrospinal fluid absorption occur via arachnoid projections or extracranial lymphatics? *Am J Physiol*. 2002;283:869-76.
19. Greitz D. Cerebrospinal fluid circulation and associated intracranial dynamics. A radiologic investigation using MR imaging and radionuclide cisternography. *Acta Radiol*. 1993;34:1-23.
20. Greitz D, Franck A, Nordell B. On the pulsatile nature of the intracranial and spinal CSF circulation demonstrated by MR imaging. *Acta Radiol*. 1993;34:321-8.

21. Greitz D, Jan Hannerz J. A proposed model of cerebrospinal fluid circulation: observations with radionuclide cisternography. *Am J Neuroradiol.* 1996;17:431-8.
22. Greitz D, Greitz T, Hindmarsh TV. A new view on the CSF circulation with the potential for pharmacological treatment of childhood hydrocephalus. *Acta Paediatr.* 1997;86:125-32.
23. Greitz D, Greitz T. The pathogenesis and hemodynamics of hydrocephalus. A proposal for a new understanding. *Int J Neuroradiol.* 1997;3:367-75.
24. Greitz D, Wirestam R, Franck A, Nordell B, Thomsen C, Stahlberg F. Pulsatile brain movement and associated hydrodynamics studied by magnetic resonance imaging. The Monro-Kellie doctrine revisited. *Neuroradiology* 1992; 34:370–380.
25. Schroth G, Klose U. Cerebrospinal fluid flow. Part I Physiology of cardiac related pulsation. *Neuroradiol.* 1992; 35:1-9.
26. Schroth G, Klose U. Cerebrospinal fluid flow. Part II Physiology of respiration related pulsations. *Neuroradiol.* 1992; 35:10-5.
27. Schroth G, Klose U. Cerebrospinal fluid flow. Part III Pathological cerebrospinal fluid pulsations. *Neuroradiol.* 1992; 35:16-2
28. Hoffmann O. Integration of pulsatory components and autoregulation into a mathematical model. In: Ishii S, Nagai H, Brock M, eds. *CSF dynamics. Vol 5, Intracranial pressure.* Springer. 169-173, 1983, Berlin
29. Greitz D. Radiological assessment of hydrocephalus: new theories and implications of therapy. *Neurosurg Rev.* 2004;27:145-65.
30. Yıldız H. intrakranial araknoid kistlerin subaraknoid boşluk ile bağlantısını göstermede BOS flow MR inceleme. *Radyoloji Uzmanlık Tezi, Uludağ Üniversitesi.* 2001, Bursa

31. Gülbahar F. Normal basınçlı hidrosefali olgularında faz kontrast MRG ile BOS akımının kantitatif olarak değerlendirilmesinin ayırıcı tanı ve takibe katkıları. Radyoloji Uzmanlık Tezi, Dokuz Eylül Üniversitesi. İzmir. 2006.
32. Yıldız H. İntrakranial araknoid kistlerin subaraknoid boşluk ile bağlantısını göstermede BOS flow MR inceleme. Radyoloji Uzmanlık Tezi, Uludağ Üniversitesi. Bursa. 2001.
33. Kartum A. Cinsiyet ve yaşın normal BOS akımına etkisinin faz kontrast MRG ile değerlendirilmesi. Radyoloji Uzmanlık Tezi, Yüzüncüyıl Üniversitesi. Van. 2005.
34. Bradley WG. Flow phenomena. Magnetic Resonance Imaging. 1999;1:231-55.
35. Bradley WG, Quencer RM. Hydrocephalus and cerebrospinal fluid flow. Magnetic Resonance Imaging. 1999;3:1483-506.
36. Kizziar R, Nesbit GM. The quantitative evaluation of cerebral spinal fluid flow. Seminars in Ultrasound CT MRI. 2000;6:452-61.
37. Nitz WR, Bradley GB, Watanabe AS, Lee RR, Burgoyne B, O'Sullivan RM, et al. Flow dynamics of cerebrospinal fluid: Assesment with phase contrast velocity MR imaging performed with retrospective cardiac gating. Radiology. 1992;183:395-405.
38. McNeal G, Johnson K. MRI flow quantification techniques. Siemens Magnetom FLASH. 2002;90-100.
39. Lee JH, Lee HK, Kim JK, Kim HJ. CSF flow quantification of the cerebral aqueduct in normal volunteers using phase contrast cine MR imaging. Korean Journal of Radiology. 2004;5(2):81-6.
40. Henry-Feugeas MC, Idy-Peretti I, Blanchet B, Hassine D, Zannoli G, Schouman-Claeys E: Temporal and spatial assessment of normal cerebrospinal fluid dynamics with MR imaging. Magn Reson Imaging 1993;11:1107-18.

41. Hüsmeñ G. BOS akım bozukluklarının faz kontrast sine MRG ile incelenmesi. Radyoloji Uzmanlık Tezi, Gülhane Askeri Tıp Akademisi. Ankara. 2007.
42. Neyzi O, Ertuđrul T. Pediatri. 3. baskı C 1. İstanbul: Nobel Tıp Kitabevleri 2002; 204.
43. Demirsoy S. Çocuk Hastalıklarında Fizik Muayene ve Ayırıcı Tanı: Propedötik. Ankara. Çizgi Tıp Yayınevi, 2001; 23–40.
44. Hasanođlu E, Düşünsel R, Bideci A. Temel Pediatri. Ankara: Güneş Kitabevi, 2010; 15–18.
45. Yıldız K.: “Isparta kent merkezinde 0-12 aylık bebeklerin büyüme durumlarının değerlendirilmesi”, Yüksek Lisans Tezi, T.C. Süleyman Demirel Üniversitesi Sağlık Bilimleri Enstitüsü, Isparta, Türkiye, (2008).
46. Semra İ. Obez Bireylerde Beslenme, Fiziksel Aktivite ve Sosyal Özelliklerin Deđerlendirilmesi Y.Lisans Tezi, İstanbul Üniversitesi, İstanbul. (2006)
47. Günöz H. Obezite. Ed: Neyzi O, Ertuđrul T. Pediatri 1. Nobel Tıp Kitapevi, 2002;221-226.
48. Enzmann DR, Pelc NJ. Normal flow patterns of intracranial and cerebrospinal fluid defined with phase-contrast cine MR imaging, Radiology 1991; 178:467-474.).
49. Bhadelia AR, Bogdan AR. Analysis of cerebrospinal fluid flow waveforms with gated phase-contrast MR velocity measurements, AJNR 1995; 16:389-400
50. Ünal O, Kartum A, Avcu S, Etlik O, Arslan H, Bora A. Diagn Interv Radiol. Cine phase-contrast MRI evaluation of normal aqueductal cerebrospinal fluid flow according to sex and age. 2009;15 :227-31.

51. Luetmer LH, Huston J, Park SJ et al Measurement of cerebrospinal fluid flow at the cerebral aqueduct by use of phase-contrast magnetic resonance imaging: Technique validation and utility in diagnosing idiopathic normal pressure hydrocephalus, *Neurosurgery* 2002; 50:534-542
52. Hoffmann E, Warmuth-Metz M. Phase-contrast MR imaging of the cervical CSF and spinal cord: Volumetric motion analysis in patients with Chiari 1 malformation, *AJNR* 2000; 21:151-158
53. Dong-Seok K, Joong-Uhn C, Ryoong H. Quantitative assessment of cerebrospinal fluid hydrodynamics using a phase-contrast cine MR image in hydrocephalus, *C hild's NervSyst* 1999; 15:461-467.
54. Brinkmann G, Harlandt O, Muhle C, Brossmann J, Heller M. Quantification of fluid flow in magnetic resonance tomography: an experimental study of a flow model and liquid flow measurements in the cerebral aqueduct in volunteers. *Rofu* 2000; 172:1043–1051.
55. Lee JH, Lee HK, Kim JK, Kim HJ, Park JK, Choi CG. CSF flow quantification of the cerebral aqueduct in normal volunteers using phase contrast cine MR imaging. *Korean J Radiol* 2004; 5:81–86.
56. Enzmann DR, Pelc NJ. Cerebrospinal fluid flow measured by phase-contrast cine MR. *AJNR Am J Neuroradiol* 1993; 14:1301– 1307
57. Schroeder HW, Schweim C, Schweim KH, Gaab MR. Analysis of aqueductal cerebrospinal fluid flow after endoscopic aqueductoplasty by using cine phase-contrast magnetic resonance imaging. *J Neurosurg* 2000; 93:237–244.)
58. Barkhof F, Kouwenhoven M, Scheltens P. Phase-contrast cine MR imaging of normal aqueductal CSF flow. Effect of aging and relation to CSF void on modulus MR. *Acta Radiol* 1994; 35:123–130.

- 59.** Iskandar BJ, Haughton V. Age-related variations in peak cerebrospinal fluid velocities in the foramen magnum. *J Neurosurg* 2005; 103:508–511.
- 60.** Bradley WG. Cerebrospinal fluid dynamics and shunt responsiveness in patients with normal-pressure hydrocephalus. *Mayo Clinic Proc* 2002; 77:507-8

