

**T.C.
İNÖNÜ ÜNİVERSİTESİ
TIP FAKÜLTESİ
KARDİYOLOJİ ANABİLİM DALI**

**PERKUTAN TRANSKATETER YOLLA KAPATILAN
SİNÜS RİTMİNDEKİ ERİŞKİN SEKUNDUM TİP
ATRİYAL SEPTAL DEFEKTLERİN KLİNİK
ELEKTROKARDİYOĞRAFİK VE
EKOKARDİYOĞRAFİK ETKİLERİ**

UZMANLIK TEZİ

**Dr. Halil ATAŞ
KARDİYOLOJİ ANABİLİM DALI**

**TEZ DANIŞMANI
Yrd. Doç. Dr. Mehmet CANSEL**

MALATYA- 2010

İÇİNDEKİLER

İÇİNDEKİLER.....	i
ŞEKİLLER DİZİNİ.....	iii
TABLolar DİZİNİ.....	iv
KISALTMALAR DİZİNİ.....	v
TEŞEKKÜRLER.....	vii
1. GİRİŞ VE AMAÇ.....	1
2.GENEL BİLGİLER.....	3
2.1. Atriyal Septal Defekt.....	3
2.1.1.Tanım ve Tarihçe.....	3
2.1.2 Embriyoloji.....	3
2.1.3.İnteratriyal Septumun Anatomisi.....	4
2.1.4. Atriyal Septal Defekt Tipleri.....	5
2.1.4.1 Ostium Primum tipi ASD.....	5
2.1.4.2.Sinüs Venosus Tipi ASD.....	5
2.1.4.3.Koroner Sünüs Tipi ASD.....	6
2.1.4.4.Patent Foramen Ovale.....	6
2.1.4.5. Atriyal Septal Anevrizma.....	7
2.1.4.6. Sekundum Tip ASD.....	7
2.1.5.Atriyal Septal Defektlere Eşlik Eden Anomaliler.....	7
2.1.6.Patofizyoloji.....	8
2.1.6.1.ASD lerin İkincil Kardiyak Etkileri.....	8
2.1.6.2. Pulmoner Vasküler Yapılar Üzerine İkincil Etkileri.....	8
2.1.6.3.Şant Fizyolojisi.....	9
2.1.7.Klinik Prezantasyonlar.....	10
2.1.7.1.Semptomlar.....	10
2.1.7.2.Fiziksel Belirtiler.....	10
2.1.8.Tanısal Teknikler.....	11
2.1.8.1.Radyolojik Tetkikler.....	11
2.1.8.2.Elektrokardiyografi:.....	11
2.1.8.3.Transtorasik Ekokardiyografi.....	12
2.1.8.4.Transözefajiyal Ekokardiyografi(TEE).....	14
2.1.8.5. Üç Boyutlu Ekokardiyografi.....	15

2.1.8.6. İntrakardiyak Ekokardiyografi.....	16
2.1.8.7.Kalp Kateterizasyonu ve Anjiografi Bulguları.....	16
2.1.9.Prognoz / Doğal Seyir.....	17
2.1.10.Tedavi.....	17
2.1.10.1.Cerrahi Tedavi.....	17
2.1.10.2.Perkütan Yolla Transkateter ASD Kapatılması.....	18
2.1.10.2.1.Transkateter Kapatmanın Komplikasyonları.....	20
2.1.10.2.2.Transkateter Kapatma Sonrası İzlem.....	20
2.2. P Dalga Dispersiyonu.....	21
2.3. QT, QTc Süreleri ve QT, QTc Dispersiyonu.....	22
3. GEREÇ VE YÖNTEM.....	24
3.1. Çalışma popülasyonu:.....	24
3.2. Yöntem.....	26
3.3. İstatiksel Analiz.....	27
4. BULGULAR.....	28
5.TARTIŞMA.....	34
6. SONUÇ.....	37
7.ÖZET.....	38
8.SUMMARY.....	40
9.KAYNAKLAR.....	42

ŞEKİLLER DİZİNİ

Şekil 1. İnteratriyal septumun embriyolojik gelişimi.....	4
Şekil 2. ASD tipleri ve lokalizasyonları.....	6
Şekil 3. İnteratriyal komünikasyonların şematik gösterilmesi.....	7
Şekil 4. ASD i bulunan bir hastaya ait EKG örneği.....	12
Şekil 5. Transtorasik ekokardiyografide sekundum tip ASD.....	13
Şekil 6. Sekundum tip ASD defekt kenarlarının(rim),komşu yapılarla ilişkilerininin TEE ile belirlenmesi.....	15
Şekil 7. Sekundum tip bir ASD üç boyutlu ekokardiyografi görüntüsü.....	16
Şekil 8. Transkateter ASD kapatma işlemi, kateter aracılığıyla cihazın yerleştirilmesi.....	19
Şekil 9. Transkateter ASD kapatma işleminin şematik gösterilmesi.....	20
Şekil 10. EKG de QT süresinin şematik gösterilmesi.....	23
Şekil 11. Perkutan kapatma sonrası RV çapı ve SPAP düşüşün korelasyon analizi..	32
Şekil 12. Perkutan kapatma sonrası RV çapı ve SPAP düşüşün korelasyon analizi..	32

TABLolar DİZİNİ

Tablo 1. Grupların demografik özellikleri.....	28
Tablo 2. ASD hastaları(kapatma öncesi) ve kontrol grubunun eko Parametrelerinin karşılaştırılması.....	29
Tablo 3. Kapatma sonrası ve kontrol grubunun EKO parametrelerinin Karşılaştırılması.....	29
Tablo 4. ASD hastalarının(kapatma öncesi) ve kontrol grubunun EKG Parametrelerinin karşılaştırılması.....	30
Tablo 5. Kontrol grubu ve işlem sonrası EKG parametrelerinin Karşılaştırılması.....	30
Tablo 6. Kapatma öncesi ve sonrası eko parametrelerinin karşılaştırılması.....	31
Tablo 7. Kapatma öncesi ve sonrası EKG parametrelerinin karşılaştırılması.....	31
Tablo 8 . Kapatma öncesi ve sonrası NYHA sınıflarının karşılaştırılması.....	33

KISALTMALAR DİZİNİ

- AF** : Atriyal fibrilasyon
ASA : Atriyal septal anevrizma
ASD : Atriyal septal defekt
AV : Atriyovenriküler
AVSD : Atriyovenriküler septal defekt
DM : Diabetes mellitus
EF : Ejeksiyon fraksiyonu
EKG : Elektrokardiyografi
EF : Ejeksiyon fraksiyonu
HT : Hipertansiyon
İAS : İnteratriyal septum
İVS : İntervenriküler septum kalınlığı
KAG : Koroner anjiyografi
KAH : Koroner arter hastalığı
LA : Sol atrium
LV : Sol ventrikül
LVEDD: Sol ventrikül enddiastolik çap
LVESD: Sol ventrikül endsistolik çap
LPSVC: Persistan superior sol vena kava
MRI : Magnetik rezonans görüntüleme
MY : Mitral yetersizlik
NYHA: New York Kalp Cemiyeti
PW : Posterior duvar kalınlığı
PDA : Patent foramen ovale
P d : P dalga dispersiyonu
PAF : Paroksizmal atriyal fibrilasyon
PFO : Patent foramen ovale
PVOH: Pulmoner vasküler obstruktif hastalık
PVR : Pulmoner vasküler direnç
RV : Sağ ventrikül
RA : Sağ atriyum
SPAP : Sistolik pulmoner arter basıncı

TEE : Transözefajiyal ekokrdiyografi
TTE : Transtorasik ekokardiyografi
TY :Triküspit yetersizliđi
VCI : Vena kava inferior
VCS : Vena kava süperior
VSD : Ventriküler septal defekt
Qp/Qs : Pulmoner basıncın sistemik basınca oranı
QT d : QT dalga dispersiyonu
QTc : Düzeltilmiş QT dispersiyonu

TEŞEKKÜRLER

İnönü Üniversitesi Kardiyoloji Anabilim Dalında geçirdiğim uzmanlık eğitimi süresi boyunca bilgi ve deneyimlerini bizlerle paylaşan, kliniğimizin bir aile ortamı içerisinde yürümesini sağlayan Tıp Fakültesi Dekanı ve Anabilim Dalı Başkanı sayın Prof. Dr. Ramazan ÖZDEMİR başta olmak üzere, Prof. Dr. Hasan PEKDEMİR, Yrd. Doç. Dr. Mehmet CANSEL, Yrd. Doç. Dr. Jülide YAĞMUR, Yrd. Doç. Dr. Necip ERMİŞ, Yrd. Doç. Dr. Nusret AÇIKGÖZ, ,Ekokardiyografi ve Koroner Anjiyografi Ünitesi çalışanlarına, zor günlerimde bana yardımlarını esirgemeyen Koroner Yoğun Bakım ve Kardiyoloji Servis çalışanlarına, Tıpta Uzmanlık Sınavını kazanmamda çok büyük emeği olan sevgili aileme ve eşime saygılarımı ve teşekkürlerimi sunarım.

MALATYA-2010

1. GİRİŞ VE AMAÇ

Atriyal septal defekt(ASD); erişkinlerde biküspit aortadan sonra en sık görülen konjenital kalp hastalığıdır ve sıklığı erişkinlerde ortalama %7-10 arasında görülür(1).

ASD' i olan hastalar çoğunlukla ileri yaşlara kadar asemptomatik seyrederek. Erken tanı konulması ve tedavi edilmesi bu hastalarda ortaya çıkabilecek potansiyel komplikasyonları ve sonuçları önlemek için önemlidir. İleri yaşlara kadar tedavi edilmemiş ASD hastalarında fonksiyonel triküspit yetersizliği, pulmoner hipertansiyon, sağ kalp yetersizliği ve atriyal aritmiler görülebilir(2,3).Ölüm genellikle serebral emboliye bağlı görülür ancak birçok hasta ileri yaşlara kadar yaşamını sürdürebilir.

Sağ ventrikül aşırı hacim yüklenmesine dair bulguların varlığında sağ kalp yetmezliğini, paradoks emboliyi ve atriyal aritmiyi önlemek amacı ile ASD kapatılmalıdır (3). ASD kapatma işlemi geçmişte sıklıkla cerrahi olarak yapılırken özellikle son yıllarda sekundum tip ASD ler perkutan transkateter yolla başarıyla kapatılabilmekte ve transkateter kapatma ilk tedavi seçeneği haline gelmektedir.

Perkutan transkateter ASD kapatma ile ilgili son yıllarda pediatrik hastalarla ilgili çok sayıda çalışma yapılmasına rağmen erişkin hasta grubunda hala yeterince kapsamlı akademik çalışma bulunmamaktadır. Mevcut çalışmalarda ise genellikle sadece elektrokardiyografik sonuçlar ya da ekokardiyografik ölçümler yapılmış olup klinik, ekokardiyografik ve elektrokardiyografik korelasyon kurulmamıştır.

Bu çalışma ile kliniğimizde de sıkça uygulamaya başladığımız erişkin hastalarda transkateter yolla sekundum tip ASD lerin kapatılması işleminin sonuçlarını; klinik, elektrokardiyografik ve ekokardiyografik ölçümlerle kapsamlı bir şekilde değerlendirmeyi ve literatürde kısmen mevcut olan bilgilerle kendi sonuçlarımızı karşılaştırmayı amaçladık.

2.GENEL BİLGİLER

2.1. ATRİYAL SEPTAL DEFEKT

2.1.1.Tanım ve Tarihçe

Sağ atriyum ve sol atriyum arasındaki komünikasyonlara atriyal septal defekt (ASD) denir. Her iki atriyum arasında foramen ovale dışındaki açıklıklar ASD olarak adlandırılır (4-5). ASD etiolojisinde çevresel faktörler ve ailevi yatkınlığın önemli olduğu düşünülmektedir.

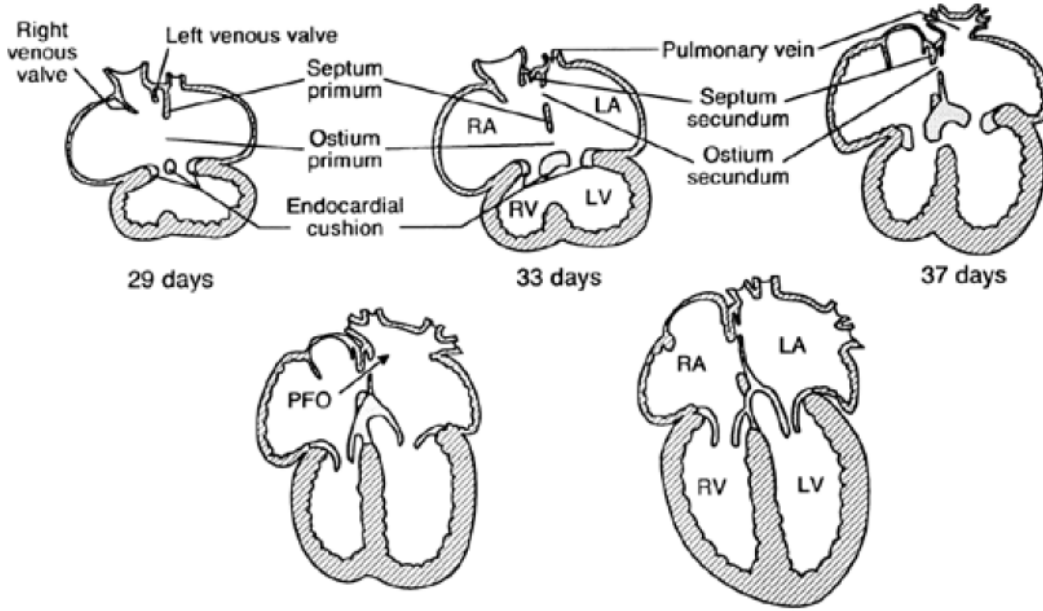
İlk olarak normal fetüsta interatriyal ilişkinin olduğu Galen tarafından ortaya atılmış, insan otopsilerinde ise 1513 yılında Leonardo Da Vinci tarafından ilk ASD gösterilmiştir. ASD anatomik olarak 1875 yılında Von Rokitansky tanımlamıştır.1945 yılında ise Bedford ve arkadaşları ilk klinik tanımlayı yapmıştır (6).

2.1.2 Embriyoloji:

Dördüncü haftanın sonunda primordium atriyaie, sağ ve sol atriyumların oluşmasıyla ikiye ayrılır. Septum primum endokardiyal yastıkçıklara doğru gelişerek ortak atriyumu sağ ve sol olmak üzere iki yarıya ayırır. Septum sekundum septum primumun hemen sağından gelişerek atriyumlar arasında kısmen bir bölmelenme oluşturur. Septum primumun kalan kısmı endokardiyal yaprakçıklara tutunur ve flap benzeri olan foramen ovalenin kapağını meydana getirir.

Fetal hayatta foramen ovale inferior kaval venden (VCİ) sağ atriyuma gelen oksijenli kanı sol atriyuma geçirerek kanın ters yöne akımını önler. Doğumdan hemen

sonra sol atriyum basıncının sağ atriyum basıncını geçmesiyle foramen ovale fonksiyonel olarak kapanır ve foremen ovale kapağı septu primum ile birleşir. Sonuç olarak interatriyal septumun(İAS) tamamen oluşmasıyla interatriyal komünikasyon ortadan kalkmış olur (şekil 1)(7).



Şekil 1. İnteratriyal septumun embriyolojik gelişimi(7)

2.1.3.İnteratriyal Septumun Anatomisi

İAS interatriyal ve atriyoventriküler bölümlerden oluşmaktadır. İAS morfolojik olarak sağ atriyum anatomik bulgusu olan fossa ovalis ile karakterizedir. Dıştaki kaslı doku olan limbus aynı zamanda fossa ovalis denilen çukurlaşmanın da kapağı konumundadır (8-9). Limbus ve kapak arasında fetal hayatta interatriyal komunikasyonu sağlayan fossa ovalis yer alır.

Atriyal septumun atriyoventriküler(AV) bölümü major müküler ve minör membranöz parçalardan oluşur ve sağ atriyumu sol ventrikülden ayırır. Bu sol ventrikül ile sağ atriyum arasında potansiyel bir yol olduğunu açıklar. AV septum anatomik olarak koch üçgenine karşılık gelir. Koch üçgeni atriyoventriküler düğüm ve his demetinin üst kısımlarını içeren önemli bir cerrahi alandır. atriyoventriküler septumun

müsküler kısmı anterior daki membranöz septum ile posteriordaki internal kardiyak nokta arasında bulunur.

Müsküler septumda bir defekt olduğu zaman mitral anülüs triküspit anülüs ile aynı seviyeye düşer ve böylece defekt ve AV ileti sistemi aşağıya yer değiştirmiş olur (8-9).

2.1.4. Atriyal Septal Defekt Tipleri

ASD lokalizasyonuna göre sekundum tip(fossa ovalis defekti),ostium primum tip, sinüz venosus tip ve koroner sinüs tip olmak üzere dört farklı şekilde görülürler (7). Bunların dışında PFO interatriyal komunikasyona yol açar. ASA, PFO ve ASD olan hastalarda daha sık görülür.

2.1.4.1 Ostium Primum Tipi ASD

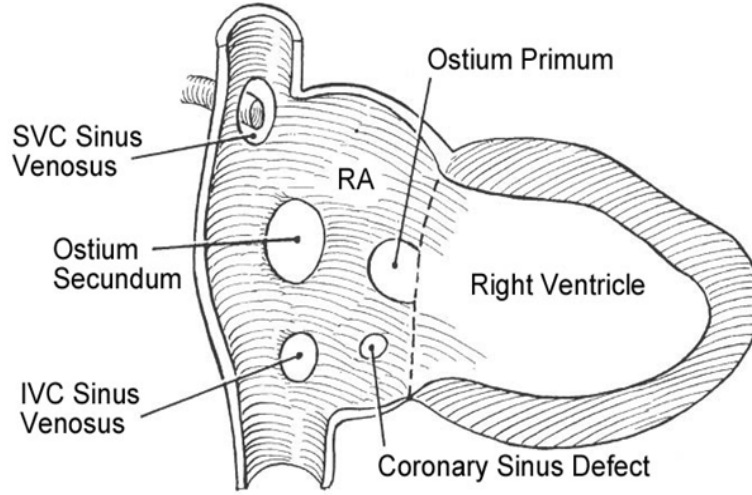
Ostium primum tipi ASD atriyoventriküler septal defektlerin (AVSD) bir komponenti olarak görülür. AVSD; endokardiyal yastık defekti ve AV septumun gelişmesindeki bozuklukla karakterizedir. Ostium primum tipi ASD parsiyel AVSD olarak adlandırılır. Komplet AVSD ise ostium primum tipi ASD, inlet ventriküler septal defekt (VSD) ve tek anulus şeklindeki tek atriyoventriküler kapak eşlik eder. Genellikle MY ile birlikte dir. Mitral kapak hemen her zaman yarık şeklindedir. Bazen beraberinde TY de görülebilir. Bu hastalar genellikle asemptomatiktir ve tanı genellikle rutin fizik muayene sırasında tesadüfen konulur (10,11,12).

2.1.4.2.Sinüs Venosus Tipi ASD

Sinüs venosus tipi ASD, tüm ASD lerin %5-10 nunu oluşturur. VCS ve VCI ile sağ pulmoner venleri ayıran atriyum dokusunun gelişim bozukluğu sonucu oluşur. Sinüs venosus tipi defektlerin büyük çoğunluğu VCS ağzında yerleşir. Nadiren vena sinüs ağzında yerleşir. Genellikle pulmoner venöz dönüş anomalileriyle birlikte görülür. Sağ pulmoner venlerden biri ya da bazen tümü sağ atriuma açılır (7,13).

2.1.4.3. Koroner Sünüs Tipi ASD:

Koroner sinüs tipi ASD ler en nadir görülen ASD tipidir. Koroner sinüs çatısının gelişim defekti sonucu oluşur. Koroner sinüs ve sol atriyum arasındaki interatriyal septumun kısmen ya da tamamen yokluğu sonucunda oluşur. Çoğunlukla sol atriyuma açılan bir persistan superior sol vena kava(LPSVC) defekte eşlik eder (7,13)(şekil 2).



Şekil 2. ASD tipleri ve loklizasyonları.

2.1.4.4. Patent Foramen Ovale:

İntrauterin dönemde sağ atriyumdan sol atriyuma doğru interatriyal komünikasyonu sağlayan foramen ovale doğumdan hemen sonra sol atriyum basıncının artması sonucu fonksiyonel olarak kapanır. Fetal hayatta sağ atriyumdan sol atriyuma şanta izin veren fossa ovalis valvi sol atriyal basıçtaki artışla birlikte limbusa yaslanır ve kapanır. Yaşamın ilk yılında valv ile limbus arasında fibröz adezyonlar oluşur ve interatriyal komünikasyon tamamen kapanır.

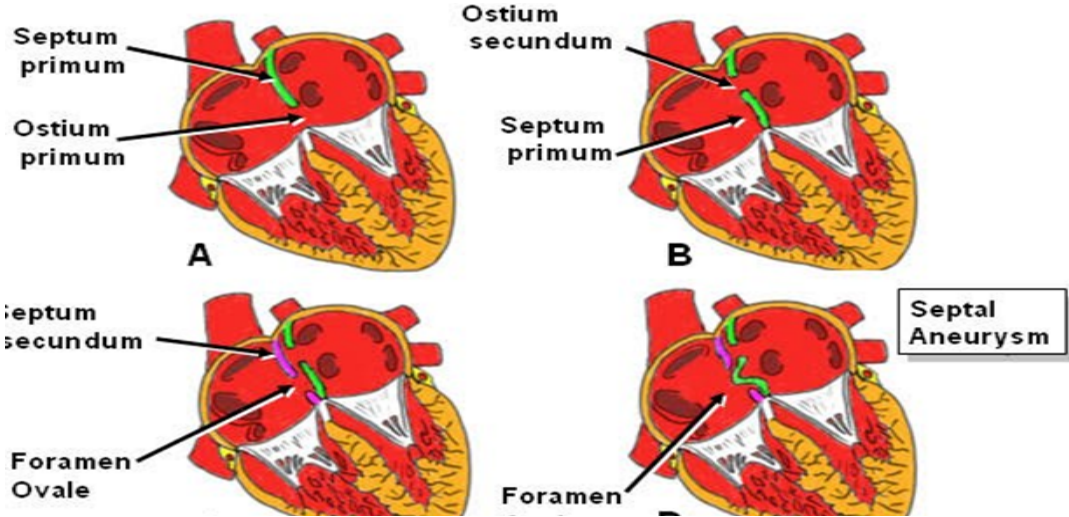
Foramen ovale yaklaşık olarak %25-30 hastada bu aşamaları atlatabilir ve fonksiyonel kapanma gerçekleşmez. Bu durum patent foramen ovale(PFO) olarak adlandırılır. PFO görülen hastalarda sekundum ASD ve mitral valv prolapsusu görülme sıklığı da artar (7,13).

2.1.4.5. Atriyal Septal Anevrizma:

Atriyal septal anevrizma(ASA), interatriyal septumun sağ ve sol atriyum içerisine 10mm den fazla uzanmasıdır. Burada temel sorun fossa ovalis valvinin dokuca fazla oluşudur. İnfantlarda daha fazla görülür ve zamanla gerileme eğiliminde olduğu düşünülmektedir. ASA nın sekundum tip ASD lerin kendiliğinden kapanmasında etkili olduğu ileri sürülmüştür (7,13).

2.1.4.6. Sekundum Tip ASD:

Lokalizasyon olarak fossa ovalis bölgesinden kaynaklandığı için fossa ovalis defekti olarak da adlandırılırlar. En sık görülen ASD tipidir. Ve gerçek ASD olarak tanımlanırlar. Esas olarak septum primumdan kaynaklanan bir yapı olan flap valvin yokluğu eksikliği ve perforasyonu sonucu oluşurlar Eğer flap valvin perforasyonu sonucu oluşmuşsa multipl defektler görülebilir (14,15) (şekil 3).



Şekil 3. İnteratriyal komünikasyonların şematik gösterilmesi

2.1.5. Atriyal Septal Defektlere Eşlik Eden Anomaliler

ASD saptanan hastaların diğer anomaliler açısından araştırılması çok önemlidir. Araştırmalar ASD ile birlikte birçok konjenital anomali sıklığının arttığını gösterişlerdir. ASD bulunan hastaların %14'ünde birlikte pulmoner venöz dönüş anomalisi görülmekte

özellikle sinüs venozus tip ASD'lerde, pulmoner venöz dönüş anomali sıklığı %83, lere kadar rapor edilmiştir. Sekundum tip ASD'lerde ise pulmoner venöz dönüş anomali sıklığı %3 tür (7,13).

ASD ile birlikte sık görülen anomaliler arasında Mitral Valv Prolapsusu, mitral kleft, MY, TY, ventriküler septal defekt (VSD), patent duktus arteriozus (PDA), pulmoner stenoz, aort koarktasyonu, sayılabilir (16). Özellikle ostium primum ASD' i bulunan hastalarda diğer ASD tipleri, LPSVC, inlet VSD, PDA, pulmoner stenoz, sol ventrikül çıkış yolu obstrüksiyonları, aort koarktasyonu ve atrial izomerizm gibi anomaliler de eşlik edebilmektedir (10).

2.1.6. Patofizyoloji

2.1.6.1.ASD lerin İkincil Kardiyak Etkileri:

Geniş bir ASD varlığında kronik soldan sağa şant, sağ taraftaki kardiyak boşluklar üzerinde volüm fazlalığına ve zamanla sağ kalp boşluklarının dilatasyonuna neden olur.

Sağ atriyum ve ventriküldeki volüm artışı, zamanla hipertrofiye yol açarak geniş bir odacık oluşturur ancak aynı zamanda gerçekleşen dilatasyon hipertrofinin boyutunu saklar. Triküspit ve pulmoner anuluslar tipik olarak genişleme eğilimindedirler ve kapaklar ise sıklıkla yetersiz olup hafif derecede sekonder bir hemodinamik kalınlaşma gösterirler, santral pulmoner arterlerde de genişleme göze çarpan farklı bir bulgudur. Sol atriyumda hafif bir genişleme görülebilir.

İzole sekundum ASD saptanan olgularda sol ventrikül yapısı; sol ventrikül duvar kalınlığı ile sol ventrikül kitlesi genellikle normaldir . Kardiyak ileti sistemindeki düzen ile koroner arterlerin orijini ve dağılımı da genellikle normaldir (17).

2.1.6.2. Pulmoner Vasküler Yapılar Üzerine İkincil Etkileri

Kronik volüm yüklenmesi, pulmoner damar yatağının tamamında genişlemeye neden yol açar. Müsküler pulmoner arter ile pulmoner venlerdeki medial hipertrofi belirgindir ancak boyutu genellikle vasküler dilatasyon ile maskelenmiştir (18).

Sekundum tipi ASD' e sahip hastaların %10'undan azında kronik, şiddetli ve geri dönüşümsüz hipertansif pulmoner damar hastalığı gelişir. Genellikle kadın cinsiyette görülür ve kötü prognozludur (19).

Yaşlı hastalarda kronik pulmoner venöz hipertansiyonun (sol ventrikül hipertrofisi ya da yetmezliğine bağlı) ya da kronik hipoksik pulmoner hipertansiyonun (kronik obstrüktif ya da interstisyel pulmoner hastalığa bağlı) aynı anda bulunması, interatriyal iletişimin bulunduğu pulmoner damar hastalığına neden olabilmekte ve böylelikle cerrahi kapatma riskine katkıda bulunmaktadır.

2.1.6.3.Şant Fizyolojisi

Defekt içinden olan şant, sol ve sağ ventrikül arasındaki uyum ile ilgilidir ve defekt çok küçük olmadıkça defekt boyutu ile ilişkili değildir. Defekt içindeki akımın yönü, esas olarak kardiyak siklus esnasındaki her iki atriyum arasındaki basınç farklılıkları ile belirlenir ve atriyum basınçları ise ventriküllerin göreceli uyumları ile belirlenmektedir.

Sağ ventrikül, sol ventriküle göre daha büyük olup sağ atriyumdaki doluma karşı daha düşük dirence sebep olmaktadır. Kardiyak döngünün büyük bölümünde sol atriyal basınç sağa göre daha yüksek seyrederek ve dolayısıyla soldan sağa şant görülür. Duyarlı teknikler ile inferior vena cavadan geri dönen ve ventriküler kontraksiyonun başlangıcında veya erken diyastol sırasında defekt içinden geçen bir kanın sonucu olarak küçük bir sağdan sola şant tespit edilebilmektedir. Erken süt çocukluğu döneminde soldan sağa şant oluşumu çok azdır, çünkü sağ ventrikül kalın ve sert olup göreceli olarak uyumsuzdur.

Yaşamın ilk haftalarında pulmoner damar direnci azalır, sağ ventrikül daha uyumlu duruma gelir ve soldan sağa şantın miktarı artar. Pulmoner kan akımı genelde normalin üç ile dört katına çıkar, bununla birlikte pulmoner arter basıncı hafif derecede artar ve pulmoner direnç normal sınırlar içinde kalır (19).

Defektin çapı sant miktarını belirlemede daha ikincil bir rol oynuyor olsa da defekt çapı, defekt alanı ile pulmoner ve sistemik akımlar oranı (Q_p/Q_s) arasında anlamlı korelasyon olduğu gösterilmiştir. Defekt çapı ≤ 6 mm, $Q_p/Q_s < 1.5$, sağ ventrikül yüklenmesi olmayan, interventriküler septum (IVS) hareketleri normal, pulmoner arter basıncı < 30 mmHg olan izole defektler küçük ASD olarak adlandırılırken; çapı ≥ 7 mm, $Q_p/Q_s > 1.5$, sağ ventrikül yüklenmesi olan izole defektler

orta-genis ASD'ler olarak tanımlanmıştır. Soldan sağa şant, sağ kalp boşluklarında volüm yüklenmesine ve dilatasyona neden olur. İnterventriküler septum düzleşir, normal eğimi tersine dönebilir, ventrikül geometrisi değişir, septum hareketleri paradoks olur. Santral pulmoner arterlerde daha belirgin olmak üzere tüm pulmoner vasküler yatakta dilatasyon meydana gelir (20).

2.1.7. Klinik Prezantasyonlar

2.1.7.1. Semptomlar

ASD'li hastaların büyük bölümü süt çocukluğu döneminde asemptomatiktir ve tanı konmadan devam eder. Fakat kötü gelişim, tekrarlayan pnomoni atakları ve nadiren de kalp yetersizliği şeklinde belirti verebilir.

Eforla ilişkili yorgunluk şeklinde belirti gösterebilir. Siyanoz görülen hastalarda; pulmoner vasküler obstrüktif hastalık veya kanın yönünü vena kava inferiordan defekte doğru değiştiren büyük bir sinüs venosus kapağının varlığı akla gelmelidir.

Az sayıdaki hastada ise 3 aylık kadar küçük bebeklerde bile pulmoner vasküler obstrüktif hastalık (PVOH) bildirilmiştir. Steele ve arkadaşları (21). 702 hastanın (sekundum ve sinüs venosus tip) 40'ında (%6), olguların 34'ü kadın (%85), 6'sı erkek, pulmoner vasküler obstrüktif hastalık tanımlamıştır. (PVR: $\geq 7 \text{ Ü/m}^2$), 19 yaşından daha genç hastalarda PVOH saptamadıklarını bildirmişlerdir.(22). Nadiren de olsa PVOH nedeni ile izole sekundum ASD'li olan hastalarda şiddetli siyanoz bulunabileceği, sekundum ASD'li hastalarda siyanozun diğer bir nedeninin de geniş sinüs venosus valvi, östekian valv veya tebossian valvin, VCI' dan gelen kanı ASD' e doğru yönlendirmesi olabileceği öne sürülmüştür.

2.1.7.2. Fiziksel Belirtiler

Göğüs inspeksiyonunda özellikle daha büyük çocuklarda ya da erişkinde ve soldan sağa şantın büyük olması durumunda prekordial bir çıkıntı ile hiperdinamik bir kardiyak atım görülür. Prekordiyum palpasyonunda ise dilate sağ ventriküle bağlı belirgin bir sistolik aktivite ortaya konur.

Oskültasyon sırasında ikinci kalp sesinde geniş ve sabit çiftleşme, sol ikinci interkostal aralıkta yumuşak sistolik üfürüm, sol alt sternal sınırda duyulan erken

diyastolik ile midsistolik arası bir üfürüm duyulabilir. Kreşendo dekreşendo tarzındaki üfürüm (sistolik tipte ejeksiyon) pulmoner kapak içindeki artmış kan akımını yansıtmakta ve sol üst sternal sınırdaki maksimumdur, ayrıca üst akciğer alanlarına iletilir. Sol alt sternal sınırdaki erken diyastolik ile midsistolik karışımı üfürüm ise şanttan geçen kan akımındaki artış ile triküspit kapaktaki akımı yansıtır.

Anlamli pulmoner hipertansiyon gelişmesi durumunda daha küçük bir soldan sağa şant veya soldan sağa şantın olmamasına bağlı karakteristik değişiklikler meydana gelir, geniş çiftleşme kaybolabilir. İkinci ses pulmoner bileşeni daha şiddetli hale gelir, sistolik üfürüm süresi kısalır, midsistolik üfürüm ortadan kalkar ve erken diyastolik üfürüm ortaya çıkar (23,24).

2.1.8. Tanısal Teknikler

2.1.8.1. Radyolojik Tetkikler

Telekardiyografide sağ boşluklardaki genişleme nedeniyle kalp genellikle büyümüş olup kardiyotorasik oran 0.5 üzerine çıkmıştır. Frontal görüntüde sağ atriyum büyümesine bağlı sağa doğru konveksitenin belirginleşmesi aynı zamanda apeksin çekilmesine neden olan sol kardiyak sınırdaki belirginleşme gösterilmektedir. Lateral görüntüde sağ ventrikül genişleyerek retrosternal boşluğu doldurmaktadır. Sağ ventrikül genişlemesi sternumun üst üçte birlik bölümünün anteriora doğru bükülmesine neden olabilmektedir.

Önemli şant varlığında pulmoner arter segmentinde belirginleşme ve pulmoner damarlanma artışı görülür. Özellikle pulmoner vasküler hastalıkta pulmoner arter dilatasyonu ve periferik akciğer alanlarında saydamlaşma dikkate çeker.

ASD lerin, büyüklüğünü ve komşuluklarını gösterme açısından magnetik rezonans görüntüleme (MRI) çok değerli bilgiler verebilir ise de küçük defektler için MRI'nın kullanımı sınırlıdır. MRI'ın en büyük avantajlarından biri, sağ ventrikül boyutunun, hacminin ve fonksiyonunun kantitatif olarak değerlendirilebilmesidir (7).

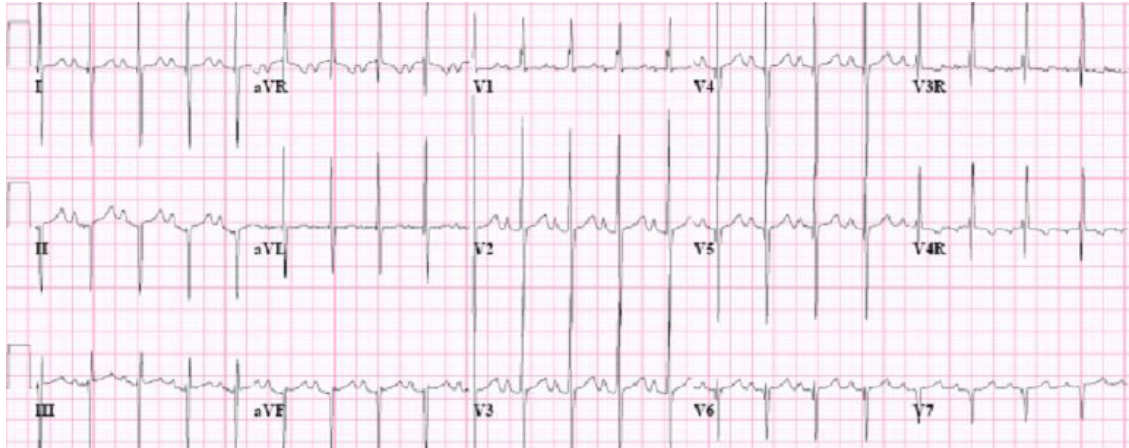
2.1.8.2. Elektrokardiyografi:

ASD tanısı alan hastaların elektrokardiyografileri (EKG) genellikle normal olmakla birlikte bazı özellikler de saptanabilir. Ritm genellikle normal sinüs ritmidir.

Bazı yaşlı hastalarda atriyal flutter gibi supraventriküler aritmiler ya da kavşak aritmileri görülebilir (25). Hastaların büyük bölümünde ortalama frontal düzlem QRS aksı tipik olarak sağa doğru yer değiştirmiş olup 95 ile 170 derece arasında değişmektedir.

PR intervali birinci derece atriyoventriküler bloğa yol açan intraatriyal bazen de atriyoventriküler ileti gecikmesi özellikle yaşlı hastalarda görülebilir (26). Hastaların yaklaşık olarak yarısında P dalgasında değişiklikler ve bunların nedeni sağ atriyal büyümedir.

V1 ve V2 derivasyonunda sağ ventrikül yüklenmesi bağlı bulgular görülebilir. Örneğin rSR ya da RSR paterni ile karakterize sağ dal bloğu sık görülen bir bulgudur.(şekil 4) QRS kompleksi süresi 0.10 saniye ya da daha düşüktür. Eğer bir hastada sağ dal bloğu gelişmişse sağ ventrikül yüklenme bulgusu olarak kabul edilir. Elektrofizyolojik çalışmalarda, yaş ile artan sıklıkta sinüs nod disfonksiyonu (sinüs nod recovery ve sinoatriyal ileti zamanlarında uzama) ve AV nod disfonksiyonu (A-H intervali ve AV nod refrakter periyodunda uzama) görülebilir (21).



Şekil.4.ASD i bulunan bir hastaya ait EKG örneği.

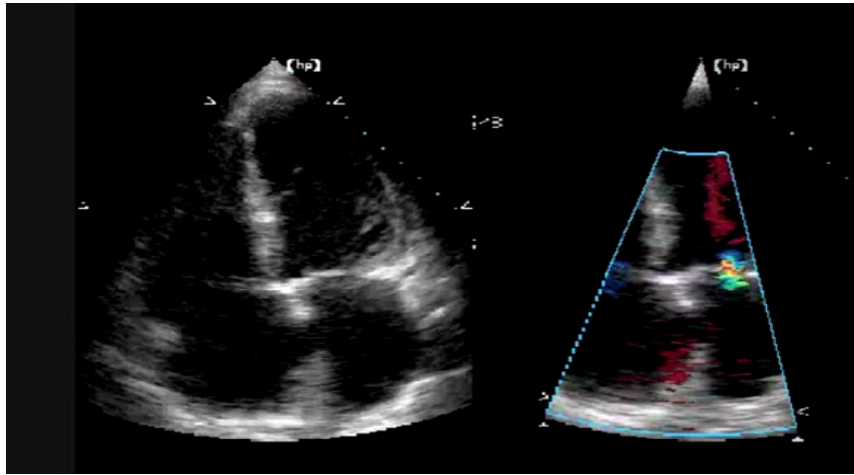
2.1.8.3. Transtorasik Ekokardiyografi

Transtorasik ekokardiyografide iki boyutlu incelemelerde sağ boşluklardaki volüm yüklenmesine bağlı genişleme, interventriküler septumda(İVS) paradoks hareket tipik olarak görülebilir (27). Defektin boyutu, şekli ve komşu yapılar ile olan ilişkisinin değerlendirilmesi için atriyal septumun çok sayıda yüzeyden görüntülenmesi önem arzeder. Vena kava superior ve vena kava inferior, pulmoner venler ve koroner sinüs defekti ile olan ilişkisinin değerlendirilmesi gerekmektedir ki bu tedavi yaklaşımını da

belirler. ASD'nin hemodinamik sonuçlarının (sağ ventriküler yüklenmesi gibi) ve eşlik eden herhangi bir anormallik olup olmadığının (mitral kapak prolapsusu, persiste sol vena cava süperior ya da pulmoner venöz dönüş anomalisi gibi) tespit edilmesi için dikkatli ve farklı düzlemlerde bakılması gerekir.

İki boyutlu ekokardiyografik inceleme ile; sağ kalp boşluklarındaki dilatasyonun gösterilmesi, defektin doğrudan görülmesiyle atriyal septumun fossa ovalis bölgesindeki boşluk ile karakterize olan sekundum tipi atriyal septal defekt tanısına imkan sağlar ayrıca, atriyal septumun altındaki bir defekt ile karakterize primum tipte ASD tanısı konması ve posteriosüperior atriyal septumdaki defektin gösterilerek sinüs venozus tipi ASD'nin tanınmasına imkan sağlar (28).

Transtorasik ekokardiyografi ile ASD tanısı koyarken apikal dört boşluk (şekil 5) pencere yanıtıcı olabilir. Bu pozisyonda ultrason huzmeleri İAS a paralel geldiğinden drop out görünümü yanlışlıkla ASD olarak değerlendirilebilir. Subkostal görüntüleme ile ultrason dalgaları septuma dikey geldiği için tercih edilebilir. Subkostal dört boşluk görüntüleme, anteriosuperior aks boyunca atriyal septumun vena cava inferior bölgesinden AV kapak bölgesine kadar değerlendirilmesine imkân sağlamaktadır. Sonuç olarak fossa ovalis bölgesindeki ince atriyal septum alanı özellikle iyi bir şekilde görüntülenmekte, bu da gerçek bir defektin artefakta bağlı görüntü kirliliği ile ayrışmasında yardımcı olmaktadır. Bu nedenle fossa ovalis bölgesindeki defektin gösterilmesi için dört boşluk subkostal pencere en ideal pozisyonudur (29,30). Subkostal dört boşluk görüntülerde sekundum tipi ASD'lerin yanı sıra süperior vena cava ağzındaki sinüs venozus tipi ASD lerin tanınmasına da olanak sağlar ve sinüs venozus tipi defektlerle sekundum tipi defektlerin ayırıcı tanısında da kullanışlıdır.



Şekil 5. Transtorasik ekokardiyografide sekundum tip ASD.

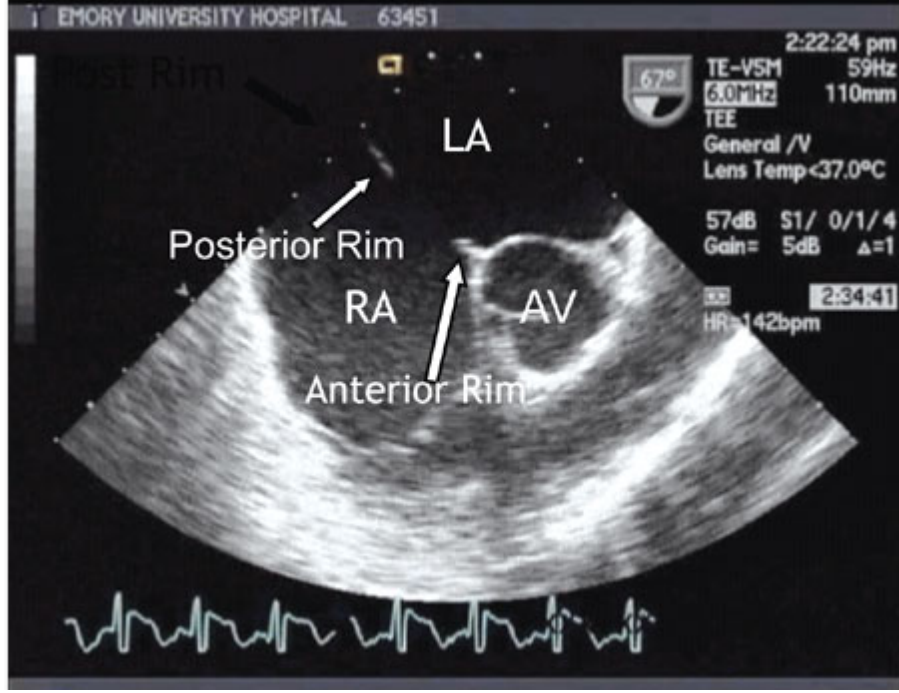
Transtorasik ekokardiyografide renkli doppler görüntülenme ile ölçülen ASD boyutları anjiyografik olarak ölçülen ASD boyutu ile iyi bir şekilde ilişkili bulunmuştur. Öncelikle tanı koymada ve ASD defektinin morfolojisinin tayini için kullanılan transtorasik ekokardiyografi , artık atriyal septal *occluder cihazı* implantasyonu sırasında yol gösterici olarak kullanılabilir (30).

2.1.8.4. Transözefajiyal Ekokardiyografi (TEE):

TEE ile, özellikle transtorasik ekokardiyografi ile yerterli kalitede görüntü alınamayan obez hastalarda ve tanıda şüpheye düşülen durumlarda mükemmel yakın görüntü kalitesiyle ASD tanısı koyulabilir (şekil 6). Ayrıca pulmoner venöz dönüş anomalileri ve beraber olabilecek diğer konjenital anomalilerin tanısında da oldukça faydalıdır. Özellikle perkutan transkateter kapatma planlanan sekondum ASD olgularında defektin boyutu, komşu yapılarla ilişkileri ve defekt kenarlarının (rim) tanımlanmasında çok değerli bilgiler verir. Transkateter ASD kapatma esnasında da genellikle işlem TEE kılavuzluğunda yapılır.

TEE ve kardiyak kateterizasyon ile yapılan şant hesaplamaları ile pulmoner sistemik kan akımı oranları arasında çok iyi bir korelasyon bulunmuştur. TEE, anormal pulmoner venöz dönüş anomalilerinin eşlik ettiği ya da etmediği sinüs venozus tipi ASD defektler ve multipl ASD'ler için en iyi görüntüleme yöntemidir (31).

ASD occluder cihaz yardımı ile kapatılması esnasında kılavuz olarak TEE kullanımı bu prosedürün en önemli parçalarından biridir. Defekt kapatıldıktan sonra rezidüel şant varlığı TEE aracılığı ile incelenmektedir ve gerektiği yerde kontrast eşliğinde TEE kullanılarak rezidüel şant ile ilgili daha üst bir inceleme yapılabilir. Kapatma işlemi esnasında AV kapaklarla ilişki cihazın yeri ve koroner sinüsle olan ilişki TEE yardımıyla kolaylıkla saptanır ve işlem güvenli bir şekilde yapılabilir (32).

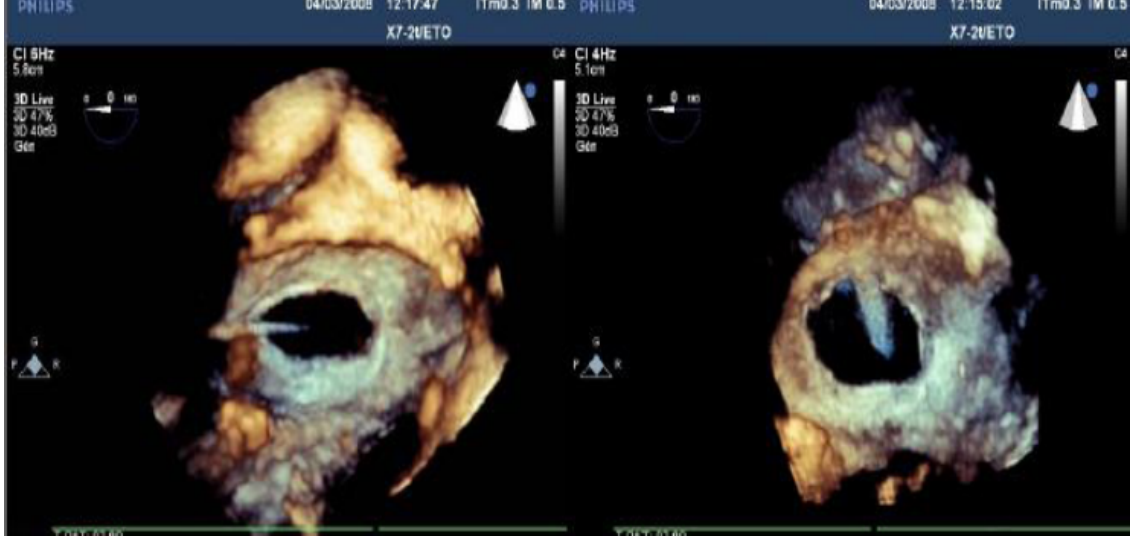


Şekil. 6. Sekundum tip ASD defekt kenarlarının(rim),komşu yapılarla ilişkilerinin TEE ile belirlenmesi.

2.1.8.5. Üç Boyutlu Ekokardiyografi

İki boyutlu ekokardiyografi ile görüntülemeye tüm anatomiyi tanımlanması zordur. Buna kıyasla volümün ortaya konabildiği görüntülerin kullanıldığı üç boyutlu ekokardiyografi ile defektin boyutu ve şekli ile kenar uzunlukları, komşu yapılarla olan ilişkisi ve defektin morfolojik özellikleri açık bir şekilde gösterilebilmektedir (şekil 7).

Üç boyutlu EKO'nun önemli bir özelliği de alınan görüntülerin retrospektif rekonstruksiyonunun yapılabilmesidir. Üç boyutlu EKO'dan elde edilen görüntülerin bilgisayar diskine kaydedilmesi ile iki veya üç boyutlu görüntüler en uygun kesici düzlemlerde retrospektif olarak yeniden oluşturulabilmektedirler.



Şekil 7. Sekundum tip bir ASD üç boyutlu ekokardiyografi görüntüsü.

2.1.8.6. İntrakardiyak Ekokardiyografi:

Kateter ucuna yerleştirilen bir transducer ile büyük damarlar ve kardiyak yapıların görüntülenmesi sağlanır.

ASD, VSD, PFO gibi defektlerin transkateter yolla kapatılmasında, transatriyal septal ponksiyon, balon septostomi, balon valvuloplasti gibi girişimlerin monitorizasyonunda kullanılır. Oldukça yeni ve pahalı bir yöntemdir. TEE kıyasla daha üstün bir görüntü kalitesi sağlar.

İntrakardiyak ekokardiyografi kateteri femoral ven yoluyla floroskopik kontrol altında sağ atriyum ilerletilir. Kateter ucu sağ ya da ol atriyumda tutulurak diğer yapılara ait görüntüler de buradan alınır.kateter ucuna farklı yönler ve açılarda defleksiyon yaptırılarak görüntü planları ayarlanır. TEE ile kıyaslandığında invaziv işlem esnasında işlemi yapan doktor tarafından yapılabileceği için ekokardiyografi için başka bir doktora ihtiyaç duymaz. Genel anestezi gerektirmez ve daha iyi kalitede görüntü alınmasını sağlar. İntrakardiyak ekokardiyografinin ilerleyen zamanlarda perkutan transkateter kapatma işlemlerinde TEE yerini alabileceği düşünülmektedir.

2.1.8.7.Kalp Kateterizasyonu ve Anjiyografi Bulguları

İzole komplike olmamış bir ASD varlığı invaziv olmayan tekniklerle gösterilebilir. Bu nedenle tanı için rutin kardiyak kateterizasyon gerekli değildir.

Kardiyak kateterizasyon pulmoner vasküler hastalık varlığında ya da eşlik eden kardiyak defektleri göstermek için yapılabilir.

Kateterizasyonda ASD varlığında sağ atriumda VCS ve VCI'dan daha yüksek O₂ saturasyonu vardır. Sağ atriumda oksijen saturasyonu, VCS'a göre bir seri kan örneğinde %10, iki seride %5 artış gösteriyorsa ASD düşünülür. Bununla birlikte triküspit yetersizliği ile birlikte olan ventriküler septal defekt, sol ventrikül sağ atrium ilişkisi, parsiyel veya komplet atriyoventriküler septal defekte de benzer bulgular saptanabilir.

Defekt büyükse sağ atriyum ve sol atriyum basınçları eşitlenmiştir. Genellikle sağ ventrikül sistolik basınçları 25-35 mmHg gibi hafifçe yükselmistir. Orta büyüklükteki ASD lerde; pulmoner arter basıncı biraz artmış veya normal saptanır. (\leq 15-30 mmHg). Küçük defektlerde pulmoner arter basıncında hafif bir artış saptanabilir (33,34).

2.1.9.Prognoz / Doğal Seyir

İzole ASD ler eşlik eden herhangi bir anomali yoksa genellikle iyi seyirlidir. ASD'li hastalar, erken çocuklukta asemptomatiktir ve tanı genellikle tesadüfen ya da rutin muayene esnasında konur. Orta büyüklükte defekti olan hastaların birçoğu, asemptomatik olarak 4., 5., 6. Hatta 7.dekat'a kadar yaşarlar (35, 36).

Sekundum ASD'ler kendiliğinden olarak kapanabilir, kapanmadan kalabilir veya büyüyebilirler. Kendiliğinden kapanma oranları ile defektin çapı arasında ilişki bulunmuş daha küçük defektlerde kendiliğinden kapanma oranları daha yüksek saptanmıştır. Ostium primum ve sinus venozus tip ASD'ler ise kendiliğinden kapanmazlar ve cerrahi tedavi gerektirirler.

2.1.10.Tedavi

2.1.10.1.Cerrahi Tedavi:

ASD lerin standart tedavi yöntemlerinden birisi cerrahi tedavidir. $Q_p/Q_s \geq 1,5$ olan ve transkateter kapatmaya uygun olmayan hastalara cerrahi düşünülmelidir, çocuk hastalarda kendiliğinden kapanma olasılığı olması ve defektin iyi tolere edimesi nedeniyle, cerrahinin 2-4 yaşına kadar geciktirilmesi önerilmektedir. Medikal tedaviye

rağmen devam eden kalp yetersizliği semptom ve bulguları olan ve transkateter kapatılamayacak vakalar için beklenmemeli ve cerrahi daha erken uygulanmalıdır (37).

Konjestif kalp yetmezliği çocuk hastalarda nadir görülmesine rağmen 5. Ve 6. Dekatlardan sonra daha sık görülmektedir. Supraventriküler aritmi insidansı yaşın ilerlemesi ile artış gösterirken 40 yaşın üzerinde %13 ve 60 yaş ve üstünde %52 oranına ulaşır. Pulmoner damar hastalığı, tedavi edilmemiş ASD' i olan hastalarda yaklaşık %5-10'unda ortaya çıkar.

Yüksek pulmoner vasküler direnç (>10 Wood ünite/m², vazodilatör ile >7 Wood ünite/m²) cerrahi için kontrendikasyon olarak kabul edilmektedir.

Mortalite: Hastaların %0,5'inden azı ölüm ile sonuçlanır, ancak, küçük süt çocukları ve pulmoner vasküler direnci yüksek olanlarda risk daha yüksektir.

ASD kapatma işlemi için ilk tercih transkateter kapatma olmakla beraber bazı durumlarda cerrahi işlemin önceliği korunmaktadır. ASD in çapı büyükse (>38 mm), vena cava inferior rimi yoksa ya da yetersiz ise (<5 mm) ikiden fazla rim eksikliği olan defektlerde, occluder cihazın (perkütan işlemde) retansiyon diskleri ile birlikte toplam çapı atriyal septumun total çapından büyük ise veya rimlerden biri eksik olup karşısındaki rim hem küçük hemde ince, floppy (hareketli) ise perkütan işlem yapılamaz ve tercih öncelikle cerrahi prosedürden yana olmalıdır. Ayrıca bazı durumlarda perkütan yolla ASD kapatma işlemi zordur; örneğin aortik rim, posterior rim yetersiz (<5 mm) ise veya yapılan EKO veya balon *sizing* ölçümünde 30 mm den büyük ASD'lerde cerrahi prosedür düşünülebilir (38). Eskiden transkapatma için sadece anterior rimin eksikliği bir kontendikasyon olarak kabul edilmemekte eğer posterior rim yeterliyse cihazın posterior rimi sararak başarılı bir şekilde kapatma işleminin yapılabileceği düşünülmekteydi. Gerçekten de bu durumda işlem gerçekleştirilebilir ancak böyle hastaların uzun dönem takiplerinde aort erozyonu, aortit ve aorto-atriyal fistül gibi komplikasyonların daha sık görüldüğü dikkat çekmiştir (38).

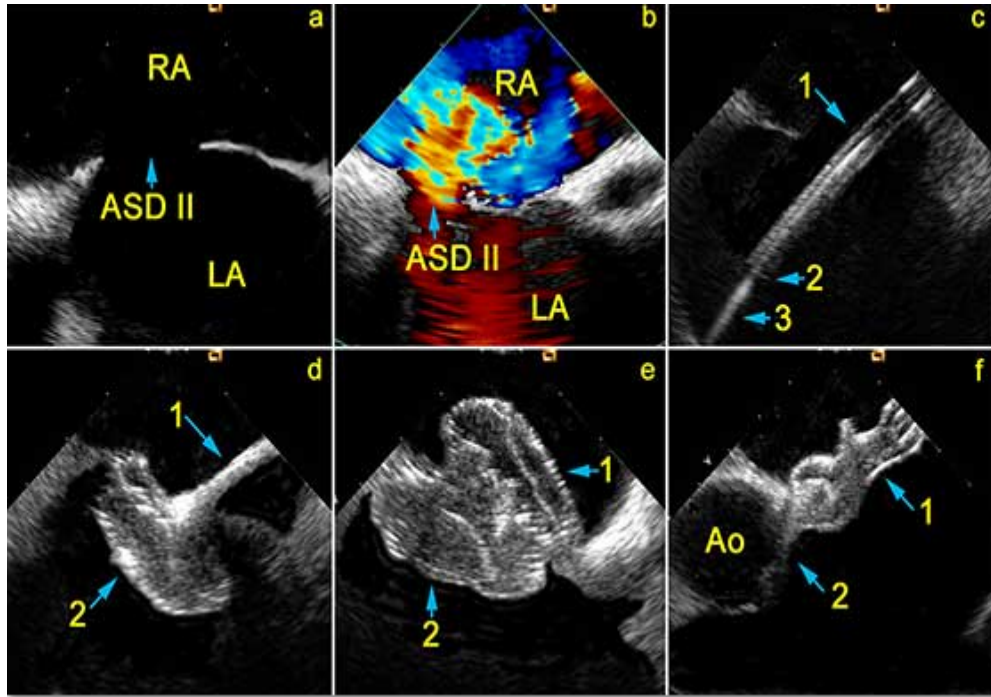
2.1.10.2.Perkütan Yolla Transkateter ASD Kapatılması

Defekt çapının uygun olduğu sekundum ASD hastalarında; belirgin sol-sağ sant bulunması, Qp/Qs oranının >1.5 olması veya sağ ventrikül yüklenme bulgularının olduğu, kullanılacak okluder cihazın uygun yerleştirilebilmesi için defektin etrafındaki dokuda yeterli rim (5mm) bulunan hastalarda ilk tercih transkateter kapatmadır.

Morbidite ve mortalite bakımından yapılan çalışmalarda mükemmel sonuçların elde edildiği tespit edilmiştir (39).

Perkütan işlem öncesi ekokardiyografi ile defektin tipi, sayısı belirlenmeli farklı düzlemlerde iki boyutlu ve doppler ekokardiyografi ile defektin çapı ölçülmeli, defektin konumu, komşu yapılarla olan ilişkisi ve kenarları değerlendirilmelidir. ASD şantının soldan sağa doğru olduğu görülmeli, ek kardiyak anomali araştırılmalı sağ ve sol ventrikül forksiyonları ile birlikte kalp kapak fonksiyonları değerlendirilmeli ve işlem öncesi bazal değerler kaydedilmelidir. Açık kalp operasyonu gerektiren ilave kardiyak defekt veya intakardiyak trombüs dışlanmalıdır.

Perkütan işlem sırasında ekokardiyografi ile kılavuz tel ve kateterin yeri, pozisyonu takip edilir. İşlem esnasında balon sizing, balon okluziv ya da stop flow yöntemlerinden uygun olanı ile defekt çapı tekrar ölçülerek kullanılacak cihazın çapına karar verilir. Yine ekokardiyografi kılavuzluğunda cihaz yerleştirilir. Sistem serbestleştirilmeden önce renkli dopplerle şant kontrol edilir, AV kapakların konumuna bakılır kaçak olup olmadığı değerlendirilir.cihazın koroner sinüs kenarı , inferior ve superior kaval venlerle olan ilişki değerlendirilir. Herhangi bir sorun saptanmazsa cihaz serbestleştirilir ve kateterler çekilerek işleme son verilir (40,41,42).(şekil 8,9) .



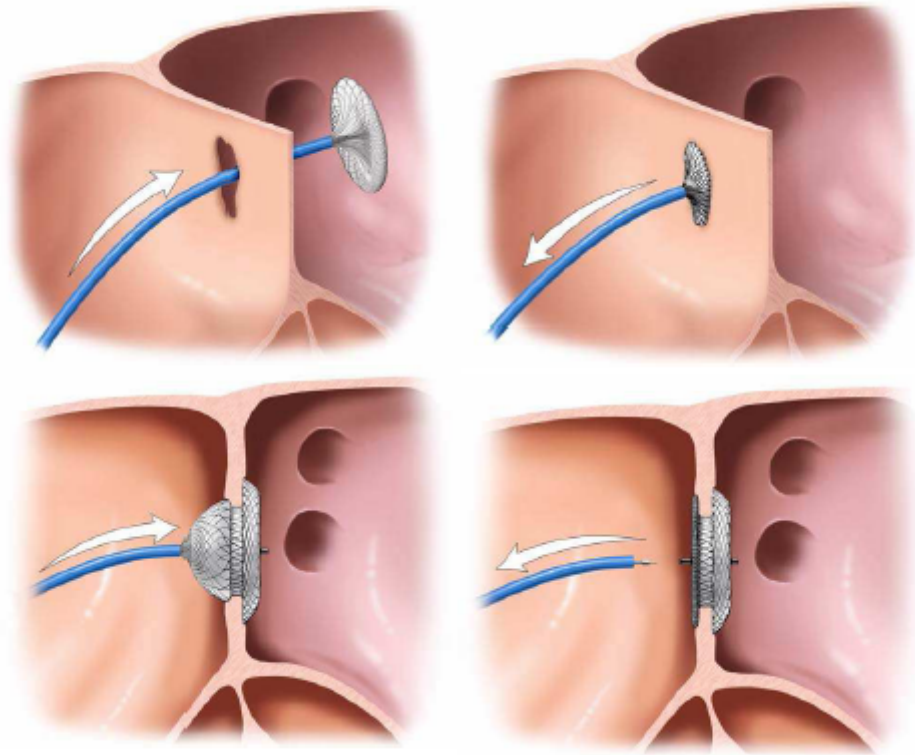
Şekil 8. Transkateter ASD kapatma işlemi, kateter aracılığıyla cihazın yerleştirilmesi.

2.1.10.2.1. Transkateter Kapatmanın Komplikasyonları

Komplikasyonların sıklığı %3-4 oranında, ancak komplikasyonların türü cerrahi tedavinin erken komplikasyonlarından daha ciddidir: cihazın malpozisyonu, dislokasyonu, embolizasyonu, trombozu, AV subvalvar aparatusa takılması, girişim yerinde vasküler travma, floroskopi-irradiyasyon, rezidüel sant, AV tam blok gibi komplikasyonlar beklenmektedir.

2.1.10.2.2. Transkateter Kapatma Sonrası İzlem

Hastalara 6 ay boyunca antiagregan dozda aspirin önerilmektedir. İşlem sonrası ekoda rezidüel atriyal sant olup olmadığı ve pulmoner ven, koroner sinüs, vena kava akımı, mitral ve triküspit kapakların fonksiyonları kontrol edilmelidir. Bazı kardiyologlar rezidüel santı olan hastalara paradoksik emboliyi önlemek için aspirin verilmesi konusunda görüş birliği yoktur.



Şekil 9. Transkateter ASD kapatma işleminin şematik gösterilmesi.

2.2. P Dalga Dispersiyonu

Pd,nun sinuzal uyarıların intraatriyal ve interatriyal nonhomojen ve kesintili iletilmesi ile ilişkili olduğu, son dönemde atriyal fibrilasyon riskinin 12 derivasyonlu yüzey EKG'sinden önceden hesaplanabilmesine olanak veren noninvazif bir belirleyicisi olduğu ifade edilmektedir (43).

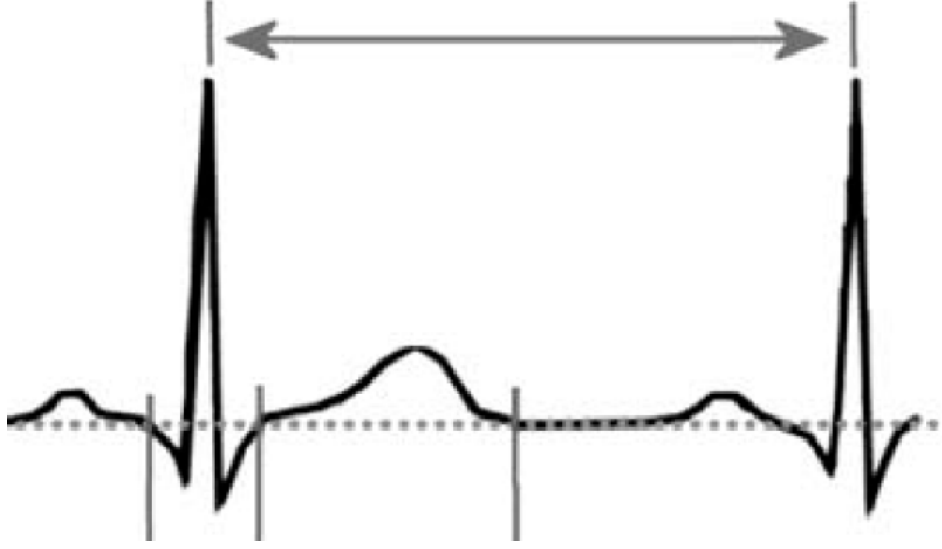
P dalgası: atrial depolarizasyonu gösterir. Maksimal yüksekliği 2,5 mm'i, süresi de 0,12 saniyeyi geçmez. P dalga dispersiyonu, EKG'de yeni bir ölçü birimidir (44,45). Pd, kısaca maksimum ve minimum P dalga süreleri arasındaki fark olarak belirtilebilir. $Pd = P_{max} - P_{min}$ dalgasının başlangıcı olarak, P dalgası pozitif olduğunda izoelektrik hattın yukarı doğru olan ilk hareket noktası, P dalgası negatif olduğunda izoelektrik hattın aşağıya doğru olan ilk hareket noktası alınmaktadır. P dalgasının sonlanma noktası, P dalga dispersiyonunun, çeşitli klinik durumlarda AF'nun sensitif ve spesifik bir habercisi olduğu (46) ve paroksizmal atrial fibrilasyon (PAF) için bir gösterge olarak kullanılabileceği bildirilmiştir.

EKG'de saptanan P dalga anormalliklerinin sol atrial büyümeyi ve sol atrial hipertansiyonu (47,48) ve değiştirilmiş iletimi (49) yansıttığı düşünülmektedir. Atriyumun AF'ye meyilli olup olmadığını anlamamıza yarayan, interatriyal ve intraatriyal ileti zamanları ile sinüs ritmi ile başlayan ritmin homojen olmayan yayılmalarını değerlendirmek için Maksimum P dalga süresi(Pmax) ve Pd kullanılmıştır (50). Uzamış P dalga süresi ve Pd'nin altta yatan kardiyak hastalığı olmayan (51) ve koroner arter bypass cerrahisi geçiren (52,53) hastalarda artmış AF riskine işaret ettiği bildirilmiştir. AF'nu olan hastalar ile yapılan bir çalışmada, sağlıklı hastalara oranla P dispersiyonu anlamlı olarak daha yüksek olduğu ve 40 ms değerindeki P dalga dispersiyonu AF riski olan hastaları belirlemede %83 sensitivite, %85 spesifite ve %89 pozitif prediktif değere sahip olduğu bildirilmiştir. Pd'nin normal kişilerde, atrial büyüklükten ve uyarı yayılma hızında değişiklikleri tetikleyen otonomik tonustan etkilendiği bildirilmiştir (53). Atrial iletim bozuklukları, EKG derivasyonlarında uzun süreli ve yüksek derecede değişken P dalgalarına sebep olabilir. Pd, standart simultane 12 derivasyonlu EKG ölçümünden elde edilen ve derivasyonlar arası P dalgası süresinin farklılıklarını saptamak için kullanılan bir göstergedir

2.3. QT, QTc Süreleri ve QT, QTc Dispersiyonu

Q dalgasının başlangıcından T dalgasının izoelektrik hatta dönüşüne kadar geçen süre QT mesafesi olarak adlandırılır. QT mesafesi, ventrikül myokardının depolarizasyon ve repolarizasyonunun toplam süresini gösterir ve erişkinlerde 0,35 ile 0,44 saniye arasında değişir (54). Her derivasyon için o lokalizasyona uyan ventriküler miyokardın elektriksel aktivasyon ve istirahat toplam süresini verir. QT dispersiyonu (QTd), hesaplanan en uzun QT süresinden en kısa QT süresinin çıkarılmasıyla bulunur. $(QTd=QT_{max} - QT_{min})$ QT mesafesi kalp hızı ile ters orantılı olarak değişir. Kalp hızının artması (taşikardi) QT aralığının kısalmasına neden olurken, hızın azalması (bradikardi) QT uzamasına neden olur. Bu nedenle QT süresinin beklenen değerlerde olduğunu veya anormal olarak uzadığını söylemek için kalp hızı hesaplanmalıdır. Çeşitli formüllerle QT aralığı kalp hızına göre düzeltilebilir. QTc (düzeltilmiş-corrected QT) kalp hızı dikkate alınarak ve bazı formüllerde ortalama kalp hızı 60 /dakikaya göre düzeltilmiş QT değeridir. Düzeltilmiş QT (corrected QT: QTc) EKG üzerinden hesaplanmış bir değerdir ve en sık olarak 1918 yılında tanımlanan Bazett formülü ile hesaplanabilir (55). Bazett Formülü $QTc=QT \times \sqrt{RR}$ olarak hesaplanır.

Sağlıklı kontrollerde QTc 440-465 ms düzeyindedir. Bu değerler temel olarak alınırsa ilaç tedavisi almayan hastalarda 420 ms'nin altındaki QTc değerleri kesinlikle normal, 420-440 ms arasındaki değerler sınırda, 440 ms üzerindeki QTc değerleri ise yüksek olarak kabul edilir. EKG de ölçülen tek bir QT aralığı ventrikül dinlenme zamanı ve repolarizasyon dağılım değişkenliği hakkında bize bilgi vermez. Ancak QTd'nin ventriküldeki bölgesel değişiklikleri yansıtabildiği söylenmektedir (56). QT dispersiyonundaki artış nonuniform ventriküler repolarizasyonu işaret eder bu da malign ventriküler aritmi oluşumunda bir neden olabilir.



Şekil 10. EKG de QT süresinin şematik gösterilmesi

3. GEREÇ VE YÖNTEM

Çalışmaya, İnönü Üniversitesi Tıp Fakültesi Turgut Özal Tıp Merkezi Kardiyoloji Anabilim Dalı'nda 2009 yılı ile 2010 yılı ilk üç ayında perkutan transkateter yolla kapatılan ASD hastaları dahil edildi. Çalışma protokolü İnönü Üniversitesi Tıp Fakültesi Etik Kurulu tarafından onaylandı.

3.1. Çalışma Populasyonu

Çalışma hastaları sekundum tip ASD saptanan ve perkutan transkateter kapatma endikasyonu konulan erişkin hastalar arasından seçildi. Toplam 27 hasta ve 27 sağlıklı gönüllü çalışmaya dahil edildi. Çalışmaya dahil edilme kriterleri aşağıdaki gibi belirlendi:

- I. 18 yaş ve üzerinde olmak.
- II. Sekundum tip ASD saptanan ve ekokardiyografik olarak Qp/Qs 1.5 üzerinde bulunan hastalar.
- III. Ekokardiyografik olarak ölçülen Qp/Qs 1.5 üzerinde bulunan hastalar veya RV, RA ve pulmoner arter basınçlarında belirgin artış saptanan sağ boşlukları dilate olmuş hastalar alındı.
- IV. ASD tanısıyla birlikte başka bir etyolojik nedene bağlanamayan iskemik serebrovasküler olay geçirmiş hastalar.
- V. Defekt kenarları koroner sinüse, AV kapaklara en az 5mm uzaklıkta ölçülen defektin posterosuperior, posteroinferior, posterior ve anterior rimleri en az 5mm ölçülen hastalar.

VI. Defekt çapı 38 mm altında ölçülen veya yerleştirilmesi planlanan cihazın çapının, toplam septum uzunluğundan en az 14mm daha küçük ölçüldüğü hastalar.

Çalışma dışı bırakılma kriterleri:

- I.** Koroner arter hastalığı ve ileri sistolik kalp yetersizliği saptanan hastalar.
- II.** Yüzeysel EKG de AF saptanan hastalar
- III.** Diabetes mellitus, hipertansiyon, kronik böbrek hastalığı, kronik karaciğer hastalığı gibi kronik hastalığı olan hastalar.
- IV.** Herhangi bir hematolojik ya da onkolojik hastalığı olanlar, ya da rutin kan tahlillerinde hematolojik parametrelerde bozukluk saptanan hastalar.
- V.** Kardiyovasküler cerrahi için başka bir endikasyon bulunan ya da defekt çapı 38 mm den büyük saptanan sekundum tip ASD hastaları ile ostium primum tipi ve sinüs venosus tipi ASD saptanan hastalar.
- VI.** Yüzeysel EKG da QT süresini etkileyebilecek ilaç kullanan hastalar (antiaritmik ilaçlar, antidepresanlar, nörololeptik ilaçlar, antineoplastik ilaçlar, kolinerjik ajanlar, antihistaminikler, antiviral ilaçlar, steroidler, antibiyotikler, migren ilaçları..)
- VII.** Aktif enfeksiyon saptanan hastalar çalışmaya alınmadı.

Bütün hastalar tanı konulduktan sonra çalışma için bilgilendirildi ve gönüllü onamları alındı. Hastalardan detaylı bir anamnez alındı. Bütün hastaların efor kapasitesi New Yorke Heart Association (NYHA) sınıflandırılmasına göre değerlendirildi ve her hastanın fonksiyonel sınıfı işlem öncesi ve işlem sonrası 6. ay kontrollerinde kaydedilerek karşılaştırıldı. Hastaların ayrıntılı fizik muayeneleri yapıldı rutin biyokimya ve hemogram tahlilleri çalışıldı.

Çalışmaya dahil edilen 27 hastadan 13 ü asemptomatikti. Hastalardan 7 si atipik karakterde göğüs ağrısı tarif ederken 6 hasta egzersiz intoleransı , 1 hasta da iskemik serebrovasküler inme şikayetiyle başvurdu. Hastaların işlem öncesi yüzeysel elektrokardiyografileri ve bazal ekokardiyografik ölçümleri kaydedildi. Hastalara perkutan kapatma işlemi uygulandıktan 6 ay sonra tekrar EKG çekildi ve transtorasik ekokardiyografi yapıldı ve işlem öncesi değerlerle karşılaştırıldı.

EKG kayıtları 50 mm/sn hızda ve 20 mm/mV genlikte yapıldı. Q dalgasının başından T dalgasının izoelektrik hatta döndüğü son noktaya kadar olan mesafe QT aralığı olarak milisaniye cinsinden ölçüldü. QT dispersiyonu en uzun QT aralığı ile en kısa QT aralığı arasındaki fark olarak hesaplandı. Tüm derivasyonlardaki P dalgasının

başlangıcından bitişine kadar olan süre milisaniye cinsinden ölçüldü. Kaydedilen en büyük değer ve en küçük değer arasındaki fark alınarak p dispersiyonu bulundu. Bütün ölçümler manuel olarak yapıldı. Her hastada işlem öncesi ve işlem sonrası kalp hızı hesaplandı ve kaydedildi.

Transtorastik ekokardiyografi (TTE), yüksek rezolüsyonlu ekokardiyografi aletiyle (HDI-5000; ATL, Borhell, Washington-USA) ve 4-MHz bir prob ile lateral dekübitis pozisyonunda yapıldı. Parasternal uzun eksen ve kısa eksen, apikal pencereden dört boşluk ve iki boşluk görüntüleri elde edildi. American Society of Echocardiography standartlarına göre M-mod, iki boyutlu (2D), pulse Doppler, renkli Doppler ölçümleri elde edilerek değerlendirildi.

Parasternal uzun aks görüntüsünden maksimum enddiastolik interventriküler septum (IVS, mm) ve posterior duvar (PW, mm) kalınlıkları, sol ventrikül enddiastolik (LVEDD, mm) ve endsistolik çapları (LVESD, mm), sol ventrikül ejeksiyon fraksiyonu (LVEF, %), sol atrium çapı (LA, mm) ve aortik anulus çapı (mm) ölçüldü. Tüm hastaların TTE ile Qp/Qs değerleri ölçüldü ve kaydedildi. İşlem sonrası hastalara transözefageyal ekokardiyografi yapılmadı. Sadece işlem öncesi tanının kesinleştirilmesi ve transkateter kapatma işlemi için defekt kenar ve komşuluklarının değerlendirilmesi amacıyla tüm hastalara rutin TEE yapıldı. Ek anomali ve endikasyon yoksa hastalara rutin işlem öncesi kalp kateterizasyonu yapılmadı.

3.2. Yöntem

Transkateter kapatma işlemi kardiyak hemodinami laboratuvarında gerçekleştirildi. Tüm hastalarda kapatma işlemi için occlutech figulla septal occluder cihazı kullanıldı. Femoral bölgeye sınırlı uyuşturma sonrası vane iğne ponksiyonu ile *sheath* yerleştirildi. Kateter yoluyla sağ kalbe ulaşıldı. Kalbi ve şantı iyi görebilmek için Anjiogram adı verilen hareketli görüntüleri alındı. Uzman bir anestezi doktorunun eşliğinde hasta entübe edilmeden sedatize edilerek TEE probu yerleştirildi. (HDI-5000; ATL, Borhell, Washington-USA). ASD defekt çapı çeşitli pozisyonlardan TEE aracılığıyla ölçüldü. Ayrıca defekt çapını ölçmek için balon oklüziv yöntemle çap ölçümü yapıldı. Defektin ölçülmesinde rutin balon-sizing yöntemi uygulanmadı. Sadece defekt kenarları ince ve floopy olan iki hastada balon sizing ile defekt çapı ölçüldü. Ölçülen defekt çapından 2-3mm daha büyük cihaz seçildi. Ardından cihaz şant bölgesine kateter yoluyla ilerletildi. Cihazın diskleri septal duvarın her iki tarafında duracak

şekilde şanta konumlandırıldı. Bu şekilde şantın açıklığı cihazın iki diski arasında hafifçe tutuldu. TEE yoluyla işlem sonrası rezidüel şant değerlendirildi. Cihazın koroner sinüse, AV kapaklara, kaval venlere ve aortaya göre konumu değerlendirildi herhangi bir bası ve yetersizlik bulgusu ekarte edildikten sonra cihaz, kateterden serbest bırakıldı ve kateter çıkarılarak tekrar rezidüel şant kontrol edildi ve işlem sonlandırıldı.

3.3. İstatiksel Analiz

İstatiksel değerlendirme ve analizler için Windows SPSS 17,0 programı kullanıldı. Sayısal değişkenler ortalama standart sapma ($ort \pm SS$) şeklinde ifade edildi. Sayılabilen verilerin normal dağılıma uygunluğuna Kolmogorov –Smirnov testiyle bakıldı. Normal dağılım göstermeyen testlere logaritmik dönüşüm uygulandıktan sonra non-parametrik testler, normal dağılım gösterenlere parametrik testler uygulandı. Sayısal dağılımı normal olan değişkenlerin tedavi öncesi ve sonrası değerlerini karşılaştırmak için ikili t-testi dağılımı normal olmayan verilerde ise Wilcoxin rank testi kullanıldı. Değişkenler arasındaki ilişkiler Pearson korelasyon analizi ile incelenerek $p < 0.05$ değerler istatiksel olarak anlamlı kabul edildi. Hastaların NYHA karşılaştırmak için Mc Nemar testi kullanıldı. Hastalarla kontrol grubunun karşılaştırılmasını için independent student t-testi kullanıldı.

4. BULGULAR

Çalışmaya toplam 27 ASD hastası ve 27 sağlıklı gönüllü alındı. ASD hastalarının ortalama yaşı(yıl) 34.44 ± 12.189 , kontrol grubunun ortalama yaşı 37.15 ± 9.10 saptandı. ASD hastalarının 21 i kadın 6 sı erkekti. Kontrol grubu 20 erkek ve 7 erkekten oluşturuldu. Gruplar arasında yaş, cinsiyet ve vücut kitle indeksi(BMI) arasında istatistiksel anlamlı fark yoktu (tablo1) .

Tablo1: Grupların demografik özellikleri

	ASD	Kontrol	P değeri
Yaş(yıl)	34.4 ± 1.89	37.1 ± 9.109	0.360
Cinsiyet(K/E)	21/6	20/7	0.9
Kilo(kg)	68.7 ± 7.8	73.2 ± 9.8	0.09
Boy(m)	1.66 ± 0.9	1.69 ± 0.9	0.08
BMI(kg/m ²)	24.86 ± 2.6	25.47 ± 2.8	0.6

ASD hastalarının transkateter kapatma öncesi eko parametreleri ve kontrol grubu kıyaslandığında; ASD hastalarında sağ ventrikül (44 ± 6.3 (mm); 35 ± 2.6 (mm), $p < 0.001$) ve sağ atriyum (38 ± 5.6 ;(mm) 27.1 ± 3.7 (mm), $p < 0.001$) çapları anlamlı derecede yüksek saptandı. ASD hastalarında SPAP sağlıklı kontrol grubuna göre anlamlı şekilde yüksek saptandı (38 ± 5.1 ; 25 ± 3.7 , $p < 0.001$)(tablo 2).

Tablo 2 : ASD hastaları (kapatma öncesi) ve kontrol grubunun eko parametrelerinin karşılaştırılması

	ASD hastaları (işlem öncesi)	Kontrol grubu	P değeri
LVEDD(mm)	44.±3.5	46.5±2,9	0,07
LVESD(mm)	26±3.4	28,2±2.8	0,09
LVEF(%)	64±4.2	65,1±3.8	0.1
IVS(mm)	9.3±0.9	10.0±0.9	0.09
PW(mm)	9.3±0.8	10.0±0.9	008
LA(mm)	34±4.2	31.4±2.9	0.13
RA(mm)	38±5.6	27.1±3.4	0.00
RV(mm)	44±6.3	35.9±2.6	<0.001
SPAP(mm/hg)	38±5.1	25.9±3.7	<0.001

Kapatma işlemi sonrası eko bulguları ile kontrol grubu kıyaslandığında RV, RA, SPAP da rakamsal olarak belirgin azalma saptandı. Ancak 6 ay sonundaki kontrollerde hala ASD hastalarında ve kontrol grubunda istatistiksel olarak anlamlı fark devam ediyordu (tablo3).

Tablo 3 : Kapatma sonrası ve kontrol grubunun EKO parametrelerinin karşılaştırılması

	ASD hastaları (işlem sonrası)	Kontrol grubu	P değeri
LVEDD(mm)	44±3,5	46.5±2,9	0,07
LVESD(mm)	26±3.4	28,2±2.8	0.06
LVEF(%)	64,1±4.4	65,1±3.8	0,53
IVS(mm)	9.3±0.9	9.7±0.9	0.09
PW(mm)	9.3±0.8	10.0±0.9	008
LA(mm)	34±4.2	32.4±2.9	0.06
RA(mm)	38±5.6	27.1±3.4	<0.001
RV(mm)	44±6.3	35.9±2.6	0.001
SPAP(mm/hg)	38±5.1	25.9±3.7	<0.001

ASD hastalarının işlem öncesi EKG parametreleriyle ve kontrol grubu kıyaslandığında ASD hastalarında p dalga dispersiyonu anlamlı derecede uzamış bulundu.(59.0±9.9(ms); 24.4±12.3(ms), p=<0.001). Gruplar arasında QT süreleri ve QT dispersiyonu süreleri açısından istatistiksel olarak anlamlı fark saptanmadı. ASD hastalarında QT dispersiyonu hafifçe uzama eğilimindeydi. Ancak istatistiksel olarak fark oluşturabilecek düzeyde değildi (38.8±12.3(ms); 32.2±12.2(ms) p 0.060).

Tablo 4. ASD hastalarının(kapatma öncesi) ve kontrol grubunun EKG parametrelerinin karşılaştırılması

	ASD hastalar(kapatma öncesi)	Kontrol grubu	P değeri
Kalp hızı	76.7±7.5	75.2±9.1	0.518
P min(ms)	42.8±	38.5±12.8	0.157
P max(ms)	101.9±12.4	62.9±15.3	<0.001
P d(ms)	59.0±9.9	24.4±12.3	<0.001
QT min(ms)	324.6±7.1	327.2±26.2	0.725
QT max(ms)	363±30.8	359±28.9	0.598
QTd(ms)	38.8±12.3	32.2±12.2	0.060

ASD hastalarının işlem sonrası EKG parametreleriyle kontrol grubu kıyaslandığında p dalga dispersiyonu azalmakla birlikte hala istatistiksel açıdan anlamlı fark devam ediyordu (45.2±16.3(ms); 24.4±12.3(ms), p=<0.001)(tablo 5).

Tablo 5. Kontrol grubu ve işlem sonrası EKG parametrelerinin karşılaştırılması

	Kontrol grubu	Kapatma sonrası	P değeri
Kalp hızı	75.2±9.1	74.7±7.8	0.80
P min(ms)	38.5±12.8	42,4±8.3	<0.001
P max(ms)	62.9±15.3	90.1±13.4	<0.001
P d(ms)	24.4±12.3	45.2±16.3	<0.001
QT min(ms)	327.2±26.2	329,1±34.0	0.807
QT max(ms)	359±28.9	362,2±38,8	0.712
QTd(ms)	32.2±12.2	33.1±16,9	0.823
QTc min(ms)	374,5±	380,7	0.55
QTc max(ms)	418,44	414,6	0.54
QTc d(ms)	37.1	40,1	0.53

ASD hastalarının transkateter kapatma öncesi ve sonrası ekokardiyografi parametreleri karşılaştırıldığında özellikle sağ ventrikül (44±6.3(mm); 40±5.2 (mm);P =0.001) ve sağ atriyum (38±5.6(mm); 34±4.7(mm), P=0.001) çaplarının transkateter ASD kapatma işlemi sonrası belirgin azaldığı görüldü. SPAP kapatma işlemi sonrası anlamlı şekilde azaldı (38±5.1(mmHg); 32±4.3 (mmHg), P=0.001) (tablo 6).

Tablo 6 :Kapatma öncesi ve sonrası eko parametrelerinin karşılaştırılması

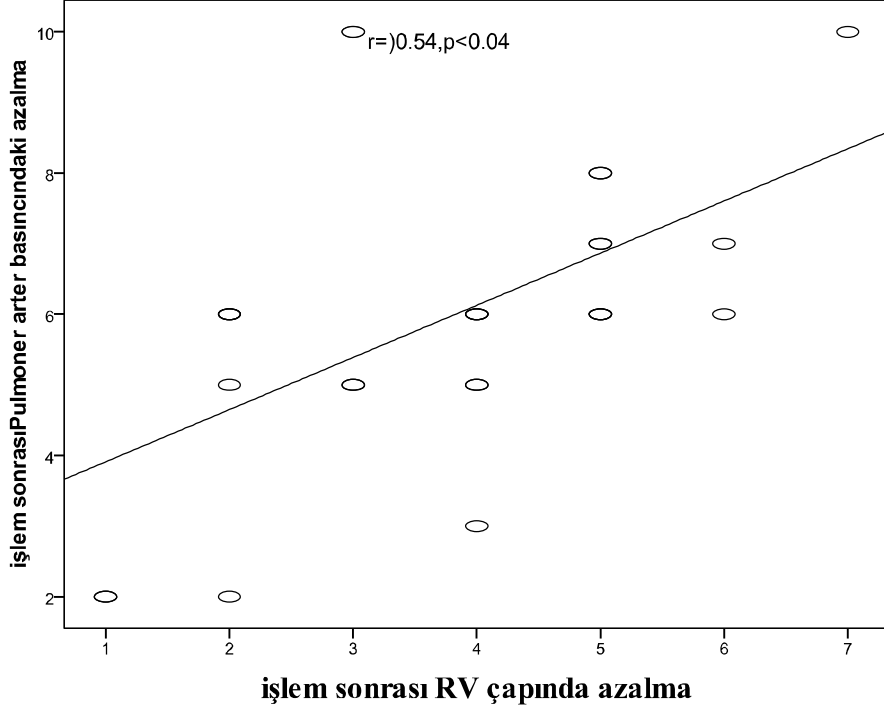
	Kapatma öncesi	Kapatma sonrası	P değeri
LVEDD(mm)	44±3.4	44±3.5	0.839
LVESD(mm)	26±3.4	26±3.3	0.7
LVEF(%)	64±4.2	64±4.8	0.839
IVS(mm)	9.3±0.9	9.3±0.9	1.0
PW(mm)	9.3±0.8	9.3±0.9	1.0
LA(mm)	34±4.2	34±3.9	0.5
RA(mm)	38±5.6	34±4.7	0.001
RV(mm)	44±6.3	40±5.2	0.001
SPAP(mmHg)	38±5.1	32±4.3	0.001

Kapatma öncesi ve kapatma sonrası EKG bulguları incelediğinde p dispersiyonunda (59.0±9.9 (ms); 45,2±16.3 (ms) P <0.001) istatistiksel olarak anlamlı bir azalma görüldü. Minimum ve maksimum p dalga sürelerinde de kapatma sonrası istatistiksel olarak anlamlı şekilde azalma görüldü. Aynı durum QT, QTC süreleri ve dispersiyonunda söz konusu değildi. QT, dispersiyonunda (38,8±12.3(ms); 33.10±16.9 (ms); P=0,184), QTc dispersiyonu (44.,8±14,2(ms); 37,3±16,5(ms); p=0,115) azalma eğilimi görülmekle birlikte istatistiksel anlam ifade etmiyordu. (tablo 7)

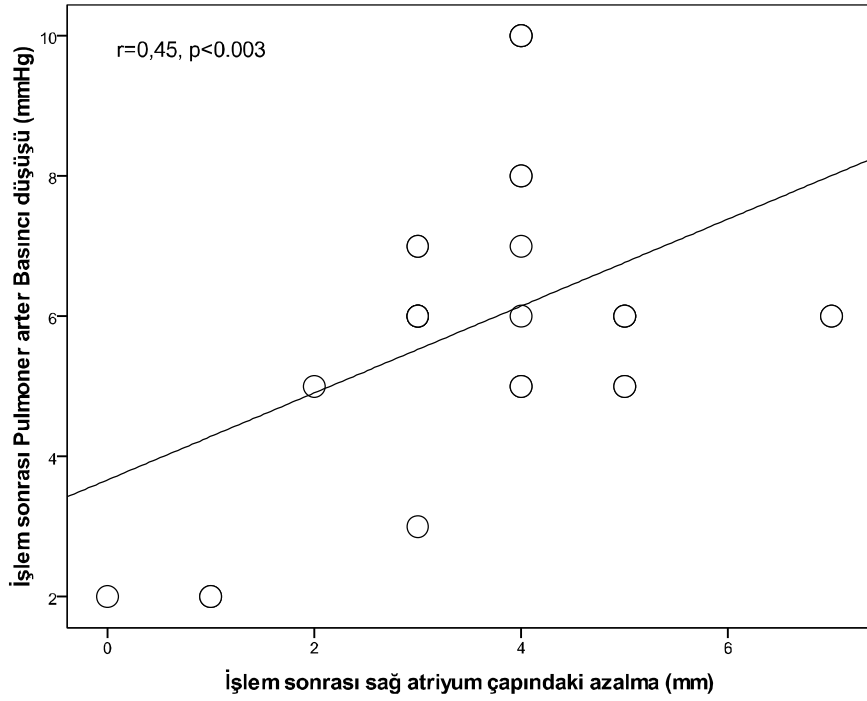
Tablo. 7: Kapatma öncesi ve sonrası EKG parametrelerinin karşılaştırılması

	Kapatma öncesi	Kapatma sonrası	P değeri
Kalp hızı	76.7±7.5	74.7±7.8	0.082
P min(ms)	42.8±11.0	40.1±10.7	0.032
P max(ms)	82,6±23.4	76.1±13.2	<0.001
Pd(ms)	40.9±9.9	34.2±16.3	<0.001
QT min(ms)	324.6±7.1	329.2±4.7	0.517
QT max(ms)	363±30.8	362±34.9	0.870
QTd((ms)	38.8±12.3	33.10±16.9	0.184
QTc min(ms)	373,9±23.3	384,1±43,3	0,225
QTc max(ms)	418.1±32,2	421±45,6	0.725
QTc d(ms)	44.8±14,2	37,3±16,5	0.115

Perkutan transkateter kapatma işlemi öncesi ve sonrası anlamlı fark bulunan p dispersiyonu, RV çapları, RA çaplarının korelasyon analizi yapıldı. Buna göre kapatma sonrası pulmoner arteriyel basınçtaki düşüş ile p dispersiyonundaki azalma arasında korelasyon saptanmadı. Ancak kapatma sonrası RV ve RA çaplarındaki azalma ile pulmoner arter basınçtaki azalma arasında pozitif korelasyon saptandı.



Şekil 11: Kapatma sonrası RV çapı ve SPAP düşüşün korelasyon analizi



Şekil 12: Kapatma sonrası RA çapı ve SPAP düşüşün korelasyon analizi

Klinik iyileşmeyi değerlendirebilmek için perkutan kapatma öncesi ve sonrası efor kapasiteleri karşılaştırıldı. Hastaların NYHA fonksiyonel sınıflamasında istatistiksel olarak anlamlı düzelme görüldü. Tedavi öncesi hastaların %85,2 NYHA sınıf 2 olarak değerlendirilirken tedavi sonrası bu oran % 63 e düştü. Bu farklılık istatistiksel olarak anlamlıydı. (p=0.031)

Tablo 8: Kapatma öncesi ve sonrası NYHA sınıflarının karşılaştırılması

		KAPATMA SONRASI				TOPLAM	
		NYHA I		NYHA II			
KAPATMA ÖNCESİ	NYHA I	SAYI	YÜZD E	SAYI	YÜZD E	SAYI	YÜZD E*
		NYHA I	4	100	0	0.0	4
	NYHA II	6	26.1	17	73.9	23	85
	TOPLAM	10	37	17	63	27	100

*Kolon yüzdesi diğerleri satır yüzdesi

5.TARTIŞMA

ASD geleneksel tedavi yaklaşımı olan cerrahi girişim etkin ve güvenilir bir yöntem olmasına rağmen özellikle son 20-30 yılda yeni geliştirilen cihazlarla birlikte perkutan transkateter kapatma sekundum tip ASD için ilk tedavi seçeneği haline gelmiştir. Son yıllarda yapılan çalışmalarla birlikte etkinliği ve güvenilirliği kanıtlanmıştır. Transkateter kapatmanın cerrahi tedaviye göre avantajları işlemin daha kısa sürmesi, hastanede kalış süresinin azaltılması daha az invaziv bir yöntem olduğu için cerrahi skar dokusunun kalmaması ve başarısızlık halinde hastanın cerrahi şansını kaybetmemesi olarak sayılabilir.

Uygun endikasyonlarla hasta seçimi yapıldığında transkateter ASD kapatma işleminin başarısı %80-95 arasında bulunmuştur. Transkateter kapatma sonrası sağ yüklenme bulgularının erken dönemde düzelmeye başladığı birçok çalışmada gösterilmiştir (57.58.59). Du ve arkadaşları sağ ventriküldeki volüm azalmasının transkateter kapatma sonrası ilk 24 saatte başladığını göstermiştir (60). bizim çalışmamızda da 6. ay sonunda sağ ventrikül ve sağ atriyum boyutlarında anlamlı derecede azalma olduğunu gördük.

Transkateter ASD kapatma işlemi sonrası Wang ve arkadaşları 110 hastanın 34 ünde rezidüel şant saptamışlardır. (61) Cargagni ve arkadaşları 18 hastanın 6 sında rezidüel şant belirlemişlerdir (62). Yaptığımız çalışmamın 6.ay sonunda 27 hastanın hiç birisinde rezidüel şantla karşılaşmadık. Sözü geçen çalışmalarda araştırmacılar kontrollerinde TEE kullanmışlar ve özellikle defekt kenarları floppy ve ince olan hastalara da balon sizing yaparak işleme almışlardır. Biz yaptığımız çalışmamın kontrollerini transtorasik eko ile yaptığımız için klinik olara önemsiz düzeyde olabilecek

rezidüel şantları gözden kaçırmış olabiliriz. Ayrıca çalışmaya aldığımız hastalarda rutin balon sizing işlemi kullanmadık ve defekt kenarları floopy ya da ince olan hastaları cerrahi tedaviye yönlendirdiğimiz için rezidüel şant oranlarımız literatüre göre daha düşük saptanmış olabilir.

Pascotto ve arkadaşları (63) kardiyak geometrinin bir göstergesi olarak sağ ventrikül diyastol sonu çapının sol ventrikül diyastol sonu çapına oranını kullanmış ve transkateter ASD kapatma işlemi sonucunda bu oranının 6. ayda %30 azaldığını bulmuştur. Bu sonuç transkateter kapatma sonrası 6. ayda kardiyak geometrinin anlamlı olarak düzeldiğini göstermektedir.

Yapılan bazı çalışmalar ASD cerrahi kapatılmasından sonra hastaların yaklaşık %50-70 de sağ ventrikül dilatasyonun devam ettiği gösterilmiştir (64.65.66). Buna neden olabilecek mekanizmalar arasında cerrahi tedavi esnasında kardiyopulmoner by pass ve perikardiyumun açılmasının olumsuz myokardiyal etkileri olabileceği öngörülmüştür. Pearlman ve arkadaşları cerrahi ASD kapatma sonrası sebat eden sağ ventrikül dilatasyonu ile ilgili yaptıkları çalışmalarda önemli olan faktörün hastanın yaşı olduğunu ve özellikle bu durumun 40 yaşın üzerindeki erişkin hastalarda sık görüldüğünü iddia etmişlerdir (66). Oysa son yapılan çalışmalarda transkateter ASD kapatma ile erişkin hasta grubunda 6.aydan itibaren sağ ventrikül boyutlarında önemli azalma görüldüğü rapor edilmiştir (67). Bizim yapığımız çalışma sonucunda da transkateter kapatma sonrası 6.ayda sağ ventrikül ve atriyum boyutlarında istatistiksel olarak anlamlı derecede azalma olduğunu ve buna paralel olarak sistolik pulmoner arter basıncında da önemli azalma olduğunu gördük.

Pd, supraventriküler aritmileri öngörmede önemli bir prediktör olduğu gösterilmiş, noninvaziv önemli bir göstergedir. Daha önce yapılmış bazı çalışmalarda sekundum tip ASD hastalarında Pd arttığı gösterilmiştir. Güray ve arkadaşları, sekundum tip ASD olan 62 hastada ve sağlıklı 47 hastada Pd karşılaştırmış ve ASD hastalarında Pd anlamlı derecede daha uzun olduğunu göstermişlerdir(68). Güray ve arkadaşları cerrahi kapatma sonrasında ASD hastalarında Pd anlamlı düzelme olduğunu rapor etmişler (69). Bizim çalışmamızda, ASD hastalarında maksimum p dalgası ve minimum p dalgası ile Pd uzadığı ve transkateter kapatma sonrası 6.ayda, maksimum ve minimum p dalga süreleriyle Pd istatistiksel olarak anlamlı derecede azalma olduğunu gördük.

Daha önce yapılan çalışmalarda QTd artış ile önemli kardiyak olaylar ve aritmi gelişimi arasında güçlü bir ilişki ortaya çıkarmıştır. Myokard enfarktüsü, hayatı tehdit

eden ciddi aritmik hastalıklar, kardiyomyopati ve kalp yetersizliği gibi ciddi kardiyak hastalıklarda QTd uzadığı bulunmuştur. Günümüzde hala uzamış QT süresinin aritmik olaylara nasıl yol açtığı tam olarak bilinmemektedir. Literatür incelendiğinde Gatzoulis ve arkadaşlarıyla (70), Santoro ve arkadaşları daha önce yaptıkları çalışmalarda transkateter ASD kapatma sonrası QTd anlamlı azalma saptamışlardır (71). Ancak bizim çalışmamızda işlem sonrası 6.ayda QT ve düzeltilmiş QTd istatistiksel anlamlı bir fark bulamadık. İşlem sonrası QT ve QTcd azalma mevcuttu ancak istatistiksel olarak önem arzedecek düzeyde değildi.

Patel ve arkadaşları (72) 112 hasta üzerinde, Brochu ve arkadaşları (73) 37 hastadan oluşan bir seride transkateter kapatma sonrası hastalarda NYHA fonksiyonel sınıflarını değerlendirmiş ve anlamlı semptomatik düzelme saptamışlardır. Biz de takip ettiğimiz hastalarda 6.ay sonunda hastalarımızda anlamlı semptomatik düzelme bulduk.

ASD cerrahi tedavisi etkin ve güvenli bir yöntem olmasına rağmen, plevral ve perikardiyal efüzyon, kan transfüzyonu, önemli aritmi gibi riskleri de beraberinde taşır. Dhillon ve arkadaşları cerrahi tedaviye kıyasla transkateter ASD kapatmanın sağ ventrikül fonksiyonlarını daha iyi koruduğunu öne sürmüşlerdir (74). Bununla birlikte transkateter ASD kapatma işleminin; device migrasyonu, AV tam blok, rezidüel şant, ventrikül duvar yaralanması gibi ciddi komplikasyonlarının olabileceği unutulmamalıdır. Biz 27 hastadan oluşan çalışmamızın ilk 6 ay takiplerinde bu komplikasyonlardan hiçbirisi ile karşılaşmadık. Ancak hasta seçimindeki tutucu tavrımız, 30mm den büyük defektleri, multipl defekti olan hastaları, eksik rimi olan veya rimleri ileri derecede floppy olan hastaları cerrahiye yönlendirmemiz komplikasyonlarla karşılaşmamamızın önemli nedenlerinden biri olabilir.

6. SONUÇ

Sonuç olarak transkateter ASD kapatmanın oldukça etkin ve güvenilir bir yöntem olduğunu gördük. Kapatma sonrası 6. ayda ASD nin kalp üzerine olumsuz etkilerinden çoğunun gerilediğini gördük. Takip ettiğimiz hastalarda önemli bir komplikasyonla karşılaşmadık. Kapatma sonrası 6.ay sonunda Pd , sağ ventrikül ve sağ atriyum çaplarında ve sistolik pulmoner arter basıncında anlamlı azalma olduğunu gördük. Ancak bu azalmaya rağmen sağlıklı kontrol grubuyla istatistiksel açıdan anlamlı fark devam ediyordu. Klinik olarak hastalarda belirgin semptomatik düzelme sağlandı. Buna karşın QTd kapatma sonrası azalma eğilimi gördük ancak bu istatistiksel açıdan anlam değildi.

Çalışmamız sadece 27 hastanın 6 aylık takiplerini değerlendirmektedir. Transkateter ASD kapatmanın uzun dönem sonuçlarını ve komplikasyonlarını değerlendirebilmek için daha uzun süreli ve daha fazla hastanın takip edildiği geniş çalışmalara ihtiyaç vardır.

7. ÖZET

Amaç: Sinüs ritmindeki erişkin sekundum tip ASD hastalarında perkutan transkateter kapatma sonrası erken dönemde klinik elektriksel ve ekokardiyografik etkilerin araştırılması planlandı.

Gereç ve Yöntem: Perkutan transkateter kapatma işlemi yapılan 27 hasta işlem öncesi ve işlemden 6 ay sonra klinik elektrokardiyografik ve ekokardiyografik parametrelerle incelendi ve hem işlem öncesi hem de 6. ay sonunda 27 sağlıklı gönüllüden oluşan kontrol grubuyla karşılaştırıldı. Çalışmaya alınan tüm hastaların klinik olarak karşılaştırılması NYHA fonksiyonel sınıfıyla yapıldı. Hastaların EKG daki P dalga dispersiyonu, QT ve QTC dispersiyonları karşılaştırıldı. Ekokardiyografik olarak tüm hastaların RV, RA ve SPAP ları işlem öncesi ve işlem sonrası karşılaştırıldı. bu parametrelerin korelasyon analizleri yapıldı. Elde edilen değerler işlem öncesi ve sonrası sağlıklı kontrol grubuyla karşılaştırılarak işlemin etkileri araştırıldı.

Bulgular: ASD hastalarının Kapatma öncesi ve kapatma sonrası EKG bulguları incelediğinde p dispersiyonunda (59.0 ± 9.9 ; $45,2 \pm 16.3$ P <0.001) istatistiksel olarak anlamlı bir azalma görüldü. Minimum ve maksimum p dalga sürelerinde de kapatma sonrası istatistiksel olarak anlamlı şekilde azalma görüldü. Aynı durum QT, QTC süreleri ve dispersiyonunda söz konusu değildi. QTd da ($38,8 \pm 12.3$; 33.10 ± 16.9 P=0,184), QTc dispersiyonu ($44.,8 \pm 14,2$; $37,3 \pm 16,5$; p=0.115) saptandı. Perkutan transkateter kapatma işlemi öncesi ve sonrası anlamlı fark bulunan p dispersiyonu, RV çapları, RA çaplarının korelasyon analizi yapıldı. Buna göre kapatma sonrası RV(0.54, P=0.04) ve RA(0.45, P=0.03) çaplarındaki azalma ile pulmoner arter basınçtaki azalma arasında pozitif korelasyon saptandı. Klinik iyileşmeyi değerlendirebilmek için perkutan kapatma öncesi ve sonrası efor kapasiteleri karşılaştırıldı. Hastaların NYHA fonksiyonel sınıflamasında

istatistiksel olarak anlamlı düzelme görüldü. Tedavi öncesi hastaların %85,2 NYHA sınıf 2 olarak değerlendirilirken tedavi sonrası bu oran % 63 e düştü. Bu farklılık istatistiksel olarak anlamlıydı (p=0.031). Kapatma öncesi ve sonrası düzelme görülen parametreler kontrol grubuyla kıyaslandığında ASD hastaları ile kontrol grubu arasındaki farkların kapatma sonrası azalmakla birlikte devam ettiği görüldü.

SONUÇ: Perkutan transkateter kapatma sonucunda Pd, SPAP, RV ve RA çapları ve efor kapasitesinde anlamlı düzelme görüldü. QT, QTC dispersiyonunda anlamlı fark bulunamadı. SPAP düzelme ile RV ve RA çaplarındaki düzelme arasında pozitif korelasyon saptandı

8. SUMMARY

Objective: It was planned to research the clinical, electrical and echocardiographic effects early after the percutaneous transcatheter closure of secundum-type ASD in adult patients with sinus rhythm.

Methods and Materials: The clinical, electrocardiographic and echocardiographic parameters were evaluated in 27 patients, who had percutaneous transcatheter closure procedure, before and 6 months after the procedure and compared with a control group of 27 healthy volunteers. All patients were clinically compared by the NYHA functional class. P wave dispersion, the QT and QTc dispersions on ECG were compared in patients. In all patients RV, RA and SPAP's compared by echocardiograph before and after the procedure. Correlation analysis of these parameters was made. The obtained values are compared in healthy control group before and after the procedure and by comparing these values the effects of the procedure are researched.

Results: ECG findings of patients, before and after ASD closure, are analyzed and P dispersion (59.0 ± 9.9 , 45.2 ± 16.3 $P < 0.001$) showed a statistically significant decrease. Minimum and maximum P wave periods after the closure was in a statistically significant reduction. The same situation was not observed in QT dispersion (38.8 ± 12.3 , 33.10 ± 16.9 $P = 0.184$) and QTc dispersion ($44, 8 \pm 14.2$, 37.3 ± 16.5 , $p = 0.115$), The correlation analysis was performed on the significant difference in P dispersion before and after percutaneous transcatheter closure procedure, RV diameters and the diameters of the RA. Accordingly, the decrease in RV (0.54 , $P = 0.04$) and RA (0.45 , $P = 0.03$) diameter after closure showed a positive correlation with the reduction in pulmonary artery pressure. Exercise capacities were compared before and after the

percutaneous closure in order to assess the clinical improvement. A statistically significant improvement of the patients were observed in NYHA functional classification. 85.2 patients were found to be NYHA class 2 before treatment and after treatment this rate dropped to 63%. This difference is statistically significant ($p = 0.031$). When the improved parameters compared with control group before and after the closure, the differences between ASD patients and control group was observed to continue and declined after procedure.

Conclusion: Percutaneous transcatheter closure resulted in a significant improvement in P dispersion, SPAP, RV and RA and exercise capacity. QT interval, QTc dispersion did not differ significantly. A positive correlation was observed between the improvement in SPAP and improvement in the RV and the RA diameters.

9. KAYNAKLAR

1. Therien J, Webb GD (2001) Congenital heart diseases in adults. In: Braunwald E, Zipes DP, Libby P (eds) Heart disease: a textbook of cardiovascular medicine, 6 th edn. W.B. Saunders, Philadelphia, pp 1592–1621
2. Gatzoulis MA, Redington AN, Somerville JS, Shore DF (1996) Should atrial septal defects be closed in adults. *Ann Thorac Surgical* 61:657–659
3. Pascotto M, Santoro G, Cerrato F, Caputo S, Bigazzi MC, Iacono C, Carrozza M, Russo MG, Caianiello G, Calabro` R (2006) Time course of cardiac remodeling following transcatheter closure of atrial septal defect. *Int J Cardiol* 112:348–352
4. Fyler DC. atrial septal defect secundum Nadas, fyler DC pediatric cardiology, third edition Philadelphia, W.B.Sounders 1972: 513-524
5. Allen HD, Driscoll DJ, Shaddy RE et al. Atrial septal defects. In: Moss and Adam's Heart Disease in infants children and adolescent including the fetus and young adults 7. Edition Edit by Allen HD 2008 pp: 632-644
6. Basket R.J.F, Tnacock E, Ross DB the gold standart for atrial septal defect closure: Current surgical results, with an emphasis on morbidity pediater cardiolog, 2003: 24.444-447
7. Porter CJ, Feldt RH, Edwards WD, Seward JB, Schaff HV. Atrial Septal Defects. "Moss & Adams Heart Disease in Infants, Children, and Adolescent including the Fetus and Young Adult" (Ed. Allen HD, Gutgesell HP, Clark EB, Driscoll DJ)'da 6. baskı, Lippincott Williams and Wilkins, Philadelphia 2001,s.687-703
8. Edwards WD A natomy of the cardiovascular system: clinical medicine, vol 6, philadelphia Harper and Row; 1984:1-24

9. Seward J. Transesophageal echocardiographic anatomy in: Freeman W, Seward J, Khadherina B, Tajic AJ, eds. Transesophageal echocardiography Boston: Little, Brown; 1994:55-101
10. Feldt RH, Edwards WD, Porter CJ, Dearani JA, Seward JB, Puga FJ. Atrioventricular septal defect. In: Allen HD, Gutgesell HP, Clark EB, Driscoll DJ, eds. Moss and Adams' Heart disease in infants, children, and adolescents: including the fetus and young adult. Philadelphia: Lippincott Williams & Wilkins; 2001. 618-35.
11. Martins JDF, Anderson RH. The anatomy of interatrial communications-what does the interventionist need to know? *Cardiol Young* 2000;10:464-73.
12. Ho SY, McCarty KP, Josen M, Raigby ML. Anatomic-echocardiographic correlates: An introduction to normal and congenitally malformed hearts. *Heart* 2001; 86: 3-11.
13. Sağın Saylam G, Kır M. Atrial septal defekt derleme. *Türkiye Klinikleri Kardiyoloji Dergisi Özel Sayı* 2008; 4:13-29.
14. Holt M, Oram S. Familial heart disease with skeletal malformations. *Br Heart J* 1960;22:236-42.
15. Martins JDF, Anderson RH. The anatomy of interatrial communications-what does the interventionist need to know? *Cardiol Young* 2000;10:464-73.
16. Beerman LB, Zuberbuhler JR. Atrial septal defect. In: Anderson RH, Macartney FJ, Shinebourne EA, Tynan M, eds. *Paediatric Cardiology*. Edinburgh: Churchill Livingstone; 1987 541-62.
17. Snider AR, Serwer GA, Ritter SB. Defect in cardiac septation: atrial septal defect. In: Snider AR, Serwer GA, Ritter SB, eds. *Echocardiographic in pediatric heart disease*. St Louis: Mosby, 1997:235-46.

18. Ishii M, Kato H, Kawano T, et al. Evaluation of pulmonary arterial histopathologic findings in congenital heart disease: an in vitro study using intravascular ultrasound imaging. *JM Coll Cardiol* 1995;26:272-6.
19. Yamaki S, Horiuchi T, Miura M, Suzuki Y, Ishizawa E, Takahashi T, Pulmonary vascular disease in secundum atrial septal defect with pulmonary hypertension. *Chest* 1986;89:694-8.
20. Hawort SG. Pulmonary vascular disease in secundum atrial septal defect in childhood. *Am J Cardiol* 1983;51:265-72.
21. Steel PM, Fuster V, Cohen M, et al. Isolated atrial septal defect with pulmonary vascular obstructive disease: Long-term follow-up and prediction of outcome after surgical correction. *Circulation* 1987;76:1037-1042.
22. Vick GW III, Titus JL. Defects of atrial septum including the atrioventricular canal. In: Garson A Jr, Bicker JT, McNamara DG, eds. *The science and practice of pediatric cardiology*. Pennsylvania: Lea & Febiger;1990,1023-54.
23. Morisita Y, Yamashita M, Yamada K, Arikawa K, Taira A. Cyanosis in atrial septal defect due to persistent eustachian valve. *Ann Thorac Surg*. 1985;40:614-16.
24. Raffa H, Al Ibrahim K, Kayali MT, Sorefan AA, Rustom M. Central cyanosis due to prominence of the eustachian and thebesian valves. *Ann Thorac Surg* 1992;54:159-60.
25. Garson A Jr, Bink-Boelken M, Hesslein PS, et al. Atrial flutter in young: a collaborative study of 380 cases. *J Am Coll Cardiol* 1985;6:871-8.
26. Shiku DJ, Stijns M, Lintermans JB, Valiers A. Influence of age on atrioventricular conduction in children with and without atrial septal defect. *J Electrocardiol* 1982;15:9-14.

27. Radtke WE, Tajik AJ, Gau GT, Schattenberg TT, Giuliani ER, Tancerdi RG. Atrial septal defect: echocardiographic observations: studies in 120 patients. *Ann Intern Med* 1976;84:246-52.
28. Sahn DJ. Atrial septal defect. In: Sahn DJ, Anderson F, ed. *Two-dimensional anatomy of the heart*. New York: John Wiley and Sons; 1982:175-89.
29. Shub C, Dimopoulos IN, Seward JB, et al. Sensitivity of two dimensional echocardiography in the direct visualization of atrial septal defect utilizing the subcostal approach: experience with 154 patients. *J Am Coll Cardiol* 1983;4:127-35.
30. Silverman NH. Interatrial communications. In: Silverman NH, ed. *Pediatric echocardiography*. Baltimore: Williams and Wilkins; 1993:109-21.
31. Ishii M, Kato H, Inoue O, et al. Biplane transesophageal echo-Doppler studies of atrial septal defects: quantitative evaluation and monitoring for transcatheter closure. *Am Heart J* 1993;125:1363-8.
32. Faletta F, Scarpini S, Moreo A, et al. Color Doppler echocardiographic assessment of atrial septal defect size: correlation with surgical measurements. *J Am Soc Echocardiogr* 1991;4:429-34.
33. Porter CJ, Feldt RH, Edwards WD, Seward JB, Schaff HV. Atrial septal defect. In: Allen HD, Gutgesell HP, Clark EB, Driscoll DJ, eds. *Moss and Adams' Heart disease in infants, children, and adolescents: including the fetus and young adult*. Philadelphia: Lippincott Williams & Wilkins; 2001. P.603-17.
34. Vick GW III, Titus JL. Defects of atrial septum including the atrioventricular canal. In: Garson A Jr, Bicker JT, McNamara DG, eds. *The science and practice of pediatric cardiology*. Pennsylvania: Lea & Febiger; 1990,1023-54.
35. St. John Sutton MG, Tajik AJ, McGoon DC. Atrial septal defect in patients ages 60 years or older: Operative results and long-term postoperative follow-up. *Circulation* 1981;64:402-409.

36. Campbell M. Natural history of atrial septal defect. *Br Heart J* 1970; 32:820-826.
37. Murphy JG, Gresh BJ, McGoon MD, et al. Long term outcome after surgical repair of isolated atrial septal defect. *N Engl J Med* 1990;56:218-21.
38. Mathewson JW, Bichell D, Rothman A, Frank FI. Absent posteroinferior and anterosuperior atrial defect rims: Factors affecting nonsurgical closure of large secundum defects using the Amplatzer occluder. *J Am Soc Echocardiogr* 2004;17: 62-69.
39. Mishra S, Tomer M, Malhotra R, Radhakrishnan S, Mishra Y, Iyer KS, Sharivastava S, Trehan N. Comparison between surgical and transcatheter methods for atrial septal defect closure. Department of pediatric and congenital heart disease. Escorts heart institute and research centre, Okhala Road, New Delhi 110025, India
40. Uros Mazic MSc, Pavol Gavora MD, and Jozef Masura MD, PhD Ljubljana, Slovenia. The role of echocardiography in transcatheter closure of secundum atrial septal defects by the Amplatzer septal occluder. *Am Heart J* 2001;142:482-488.
41. Godart F, Rey C, Francart C, Jarrar M, Vaksman G. Two dimensional echocardiographic and color Doppler measurement of atrial septal defect and comparison with the balloon stretched diameter. *Am J Cardiol* 1993;72:1095-1097. 39
42. Elzenga NJ. The role of echocardiography in transcatheter closure of atrial septal defects. *Cardiol Young*. 2000;10:474-83.
43. Dilaveris PE, Gialafos EJ, Andrikopoulos GK. Clinical and electrocardiographic predictors of recurrent atrial fibrillation. *PACE*, 2000;23:352-8.
44. Çağlı K, Ergün K, Lafçı G, Gedik HS, Ulaş MM, QT ve P Wave dispersion. *Ankara Üniversitesi Tıp Fakültesi Mecmuası* 2005; 58: 42-6.
45. Kose S, Iyisoy E, Barçın C, Kılıç A, Amasyalı B, Kursaklıoğlu H et al. Seasonal variation of P wave dispersion in healthy subjects. *J Electrocardiol* 2002; 35: 307-11.

46. Dilaveris PE, Gialafos EJ. P wave dispersion: a novel predictor of paroxysmal AF. *Ann Noninvasive Electrocardiol* 2001;6:159–65.
47. Uyarel H, Kaşıkçıoğlu H, Dayı SU, Tartan Z, Karabulut A, Uzunlar B et al. Anxiety and P Wave Dispersion in a Healthy Young Population. *Cardiology* 2005;104:162–8.
48. Surawicz B. Electrocardiographic diagnosis of chamber enlargement. *J Am Coll Cardiol* 1986; 8: 711–24.
49. Josephson ME; Kastor JA, Morganroth J: Electrocardiographic left atrial enlargement. Electrophysiologic, echocardiographic and hemodynamic correlates. *Am J Cardiol* 1977;39: 967–71.
50. Gialafos EJ, Dilaveris P, et al: P wave dispersion: a valuable electrocardiographic marker for the prediction of paroxysmal atrial fibrillation. *Ann Noninvasive Electrocardiol* 1999; 4:39.
51. Dilaveris P, Gialafos EJ, Sideris S, et al: Simple electrocardiographic markers for the prediction of paroxysmal idiopathic atrial fibrillation. *Am Heart J* 1998;135:733–8.
52. Kloter-Weber U, Osswald S, Huber M, et al: Selective versus non-selective antiarrhythmic approach for prevention of atrial fibrillation after coronary surgery: is there a need for preoperative risk stratification? A prospective placebo controlled study using low dose sotalol. *Eur Heart J* 1998;19: 794–800
53. Cheema AN, Ahmed MW, Kadish AH et al: Effect of autonomic stimulation and blockade on signal averaged P wave duration. *J Am Col Cardiol* 1995;26:497–502.
54. Pallav L, Pathak V, et al. Issues in QT interval Measurement. *Indian Pacing Electrophysiol J* 2004;4 (4):156-161.
55. Mann JJ, Brent DA, Arango V, The neurobiology and genetics of suicide and attempted suicide: a focus on the serotonergic system. *Neuropsychopharmacology* 2001; 24: 467–77.

56. Maren S. Synaptic transmission and plasticity in the amygdala. An emerging physiology of fear conditioning circuits. *Mol Neurobiol* 1996; 13:1-22.
57. Cowley CG, Lloyd TR, Bove EL, Gaffney D, Dietrich M, Rocchini AP (2001) Comparison of results of closure of secundum atrial septal defect by surgery versus Amplatzer septal occluder. *Am J Cardiol* 88:589–591
58. Du ZD, Cao QL, Koenig P, Heitschmidt M, Hijazi ZM (2001) Speed of normalization of right ventricular volume overload after transcatheter closure of atrial septal defect in children and adults. *Am J Cardiol* 88:1450–1453
59. Fischer G, Stieh J, Uebing A, Hoffmann U, Morf G, Kramer HH (2003) Experience with transcatheter closure of secundum atrial septal defects using the Amplatzer septal occluder: a singlecentre study in 236 consecutive patients. *Heart* 89:199–204
60. Cowley CG, Lloyd TR, Bove EL, Gaffney D, Dietrich M, Rocchini AP (2001) Comparison of results of closure of secundum atrial septal defect by surgery versus Amplatzer septal occluder. *Am J Cardiol* 88:589–591
61. Wang JK, Tsai SK, Wu MH, Lin MT, Lue HC, Short and intermediate term results of transcatheter closure of atrial septal defect with the amplatzer septal occluder *Am Heart J* 2004; 148: 511-7
62. Carcagnì A, Presbitero P (2002) Transcatheter closure of secundum atrial septal defects with the Amplatzer occluder in adult patients. *Ital Heart J* 3:182–187
63. Pascotto M, Santoro G, Cerrato F, Caputo S, Bigazzi MC, Iacono C, Carrozza M, Russo MG, Caianiello G, Calabro` R (2006) Time course of cardiac remodeling following transcatheter closure of atrial septal defect. *Int J Cardiol* 112:348–352
64. Attenhofer Jost CH, Oechslin E, Seifert B, Maly F, Fatjo R, Turina J, Jenni R (2002) Remodelling after surgical repair of atrial septal defects within the oval fossa. *Cardiol Young* 12:506–512
65. Ning SB, Fazal H, Cook D, Wood MM, Duncan WJ, Rowe RD (1984) Right ventricular size and ventricular septal motion after repair of atrial septal defect in children. *Can J Surg* 27:395–398

66. Pearlman AS, Borer JS, Clark CE (1978) Abnormal right ventricular size and ventricular septal motion after atrial septal defect closure: etiology and functional significance. *Am J Cardiol* 41:295–301
67. Patel A, Lopez K, Banerjee A, Joseph A, Cao QL, Hijazi ZM (2007) Transcatheter closure of atrial septal defects in adults \geq 40 years of age: immediate and follow-up results. *J Interv Cardiol* 20:82–88
68. Guray U, Guray Y, Yilmaz MB, Mecit B, Sasmaz H, Korkmaz S, Kutuk E (2003) Evaluation of P-wave duration and P-wave dispersion in adult patients with secundum atrial septal defect during normal sinus rhythm. *Int J Cardiol* 91:75–79
69. Guray U, Guray Y, Mecit B, Yilmaz MB, Sasmaz H, Korkmaz S (2004) Maximum P-wave duration and P-wave dispersion in adult patients with secundum atrial septal defect: the impact of surgical repair. *Ann Noninvasive Electrocardiol* 9:136–141
70. Gatzoulis MA, Freeman MA, Siu SC, Webb GD, Harris L (1999) Atrial arrhythmia after surgical closure of atrial septal defects in adults. *N Engl J Med* 340:839–846
71. Santoro G, Pascotto M, Sarubbi B, Bigazzi MC, Calvanese R, Iacono C, Pisacane C, Palladino MT, Pacileo G, Russo MG, Calabro R (2004) Early electrical and geometric changes after percutaneous closure of large atrial septal defect. *Am J Cardiol* 93:876–880
72. Patel A, Lopez K, Banerjee A, Joseph A, Cao QL, Hijazi ZM (2007) Transcatheter closure of atrial septal defects in adults \geq 40 years of age: immediate and follow-up results. *J Interv Cardiol* 20:82–88
73. Brochu MC, Baril JF, Dore A, Juneau M, De Guise P, Mercier LA (2002) Improvement in exercise capacity in asymptomatic and mildly symptomatic adults after atrial septal defect percutaneous closure. *Circulation* 106:1821–1826
74. Dhillon R, Josen M, Henein M, Redington A, Transcatheter closure of Atrial septal defect preserves right ventricular function *Heart* 2002; 87: 462-5