

**Skrotal Tümörü Taklit Eden Tüberküloz Epididimit : Olgu Sunumu***Tuberculous Epididymitis Mimicking Scrotal Tumor : A Case Report***R. Altıntaş<sup>1</sup>, F. Oğuz<sup>1</sup>, A. Beytur<sup>1</sup>, S. Çimen<sup>2</sup>, A. Güneş<sup>1</sup>**<sup>1</sup> İnönü Üniversitesi Tıp Fakültesi Üroloji A.D, Malatya<sup>2</sup> İnönü Üniversitesi Tıp Fakültesi Üroloji A.D, Malatya

Geliş tarihi (Submitted): 23.03.2012

Kabul tarihi (Accepted): 27.05.2012

**Yazışma / Correspondence**Yrd. Doç. Dr. Ramazan Altıntaş  
İnönü Üniversitesi Tıp Fakültesi Üroloji A. D. Malatya  
e-mail: ramazan449@yahoo.com  
Tel: 0532 227 30 83**Özet**

Genitoüriner sistem tüberkülozu, nadir görülen spesifik kronik granülatöz bir enfeksiyondur. Eğer epididim ve/veya testis tutulmuş ise çoğunlukla bu ilk tutulum yeridir ve sistematik bulguların yerine skrotal şişlik, sertlik, nadiren cilde fistülizasyon görülür. Tedavi mevcut tüberküloz ilaçlarıyla sağlanır. Yaklaşık 6 ay önce tüberküloz tedavisi başlayıp devam eden ve diğer konvansiyonel medikal tedavilere yanıt vermeyen, ayırıcı tanıda tümör düşündüğümüz skrotal kitlesi oluşan milier tüberkülozlu olguyu sunuyoruz.

**Anahtar Kelimeler:** Tüberküloz, Epididimit, Tümör

**Abstract**

Genitourinary system tuberculosis is a rare specific chronic granulomatous infection. If there is the epididymis and/or testicular involvement, this is mostly first kept organ and scrotal swelling, stiffness, and rarely skin fistulization can be seen instead of systemic signs. The treatment is done with antituberculosis drugs. We present a miliary tuberculosis case with scrotal mass which occurred under the antituberculosis therapy ongoing for 6 months and didn't respond to any other conventional medical therapy so causing us to think about tumoral formation as differential diagnosis.

**Key Words:** Tuberculous, Epididymitis, Tumor

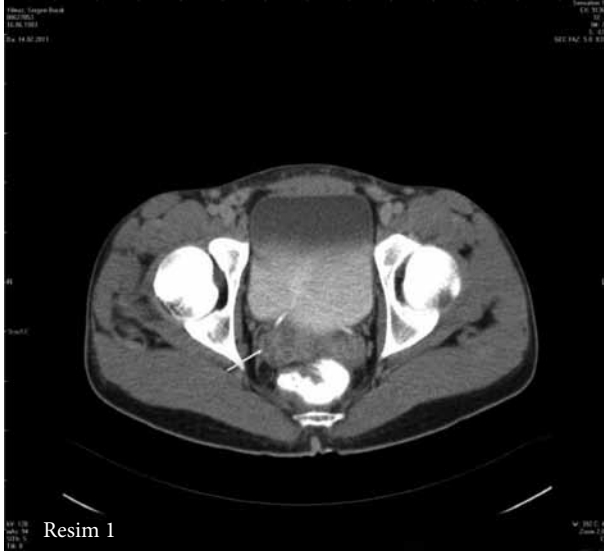**Giriş**

Akut epididimoorşit sık görülen bir ürolojik hastalıktır ve hastaların yaklaşık %55'inde etyolojiyi belirlemek güçtür. (1).Tüberküloz etkeni olan mycobacterium tuberculosis basili enfeksiyonu öncelikle pulmoner sistemi etkilemektedir (2). Tüberküloz basili genitoüriner sistemin bir veya birden fazla organını tutabilen ve diğer organlardaki tüberküloza benzer histopatolojik özellikler gösteren süreğen granülatöz bir enfeksiyona neden olur(3). Akciğer tüberkülozu olan vakaların yaklaşık % 10-20 sinde kan yoluyla genital ve üriner sistem tutulumu gözlenirken, genitoüriner tüberkülozu olan hastalarda pulmoner enfeksiyon öyküsü sadece % 20- 30 oranındadır. (2).Genellikle genç erişkinlerin hastalığı olup, erkeklerde kadınlardan bir miktar daha sık görülmektedirler. Etken çoğunlukla akciğerlerden kan yoluyla genitoüriner organlara ulaşan Mycobacterium Tuberculosis'tir (4). Tüberküloz hastalığı, akciğer tutulumu dışında, başta epididim ve testis olmak üzere alt genitoüriner sistemi sıkça etkilemektedir (5,6).

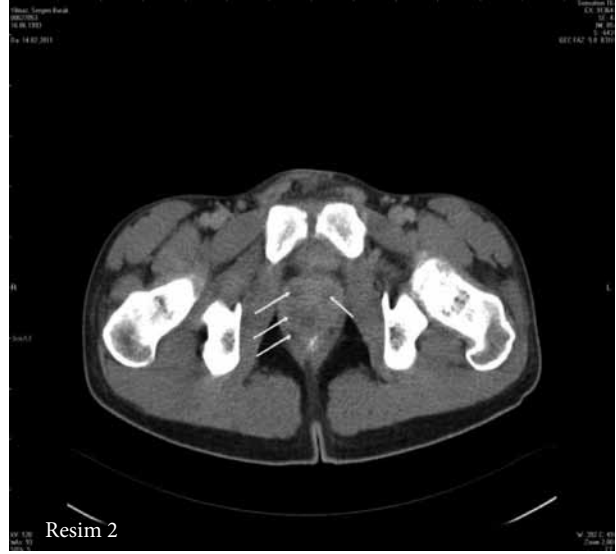Daha az sıklıkla tutulan organlar sırasıyla mesane, ureter, prostat ve penistir (2). Tüberküloz epididimit nadir görülmekte ve bu nedenle teşhis etmek zor olmaktadır. Klinik bulgulara dayalı epididimin tüberküloz enfeksiyonu, tümör ve enfarktüstün güçlüğüle ayırt edilmektedir (7).

**Olgu Sunumu**

18 yaşında erkek hasta Aralık 2010'da yaklaşık 4 ay önce başlayan bel ağrısı şikayetiyle fizik tedavi ve rehabilitasyon polikliniğine başvurmuş ve hastaya miyalji tanısıyla medikal tedavi başlanmış. Şubat 2011'de kilo kaybı, halsizlik, iştahsızlık, bel ağrısı sebebi ile gittiği romatoloji polikliniğinde yapılan değerlendirmeyi takiben istenen kontrastlı alt batin BT'de sağ seminal vezikül ve prostat bezi içerisinde sağda daha fazla olmak üzere multipl hipodens nodüller lezyonlar görülmüş ve bunların apse odaklarına ait olabileceği bildirilmiş (Resim 1 ve 2). Transrektal ultrasonografi eşliğinde yapılan prostat biyopsisinin patoloji sonucu nekrotizan granülatöz inflamasyon gelmesi ve alınan prostat aspirasyon sıvısının



Resim 1



Resim 2

**Resim 1 ve 2:** Seminal vezikül içerisinde multipl nodüler lezyonlar (Resim 1) ve prostat içerisinde multipl nodüler lezyonlar (Resim 2) okla gösterilmiştir.

da granülatöz inflamasyonu destekleyen epiteloid histiyositlerin ve nekrotik sürece ait bulguların olması üzerine miliyer tüberküloz olarak kabul edilip hastaya 9 ay sürecek 4 lü (izoniazid, rifampisin, etambutol, pirazinamid) antitüberküloz tedavi başlanmış. Tedavisinin başlamasından yaklaşık 6 ay sonra sol yumurtasında şişlik ve sonrasında ciltten akıntı olması üzerine hastadan alınan akıntı kültüründe *Pseudomonas* enfeksiyonu tespit edilmiş ve verilen antipseudomonal tedaviye rağmen yanıt alınamamış. Skrotal akıntının olduğu bölgeden alınan biyopsi örneğinde nekrotizan granülatöz inflamasyon bulguları saptanınca hasta kliniğimize sevk edilmiş.

Kliniğimizde yapılan değerlendirme sonrası çekilen skrotal renkli doppler ultrasonografide sol epididim içerisinde milimertik boyutlu kistik/nekrotik alanlar olduğu görüldü. Yapılan skrotal eksplorasyonda sol epididim sert ve kalınlaşmış olduğu ve çevresinde az miktarda da intraskrotal seropürülan mayi olduğu görüldü. Hastaya tümör ve/veya epididimit ön tanısı ile sol epididimektomi ve fistül traktı eksizyonu operasyonu yapıldı. Postoperatif dönemde yapılan gerekli medikal tedaviyi takiben hasta taburcu edildi.

Epididimektomi materyalinin histopatolojik incelenmesi sonucu granülatöz iltihap, mikroapse odakları ve yaygın iltihabi granülasyon dokusu içerdiği tespit edildi ve histokimyasal çalışmada EZN ve PAS ile mikroorganizma lehine bulgu mevcut olmadığı görüldü (Resim 3 ve 4).

Hastanın operasyondan bir ay sonraki kontrolünde

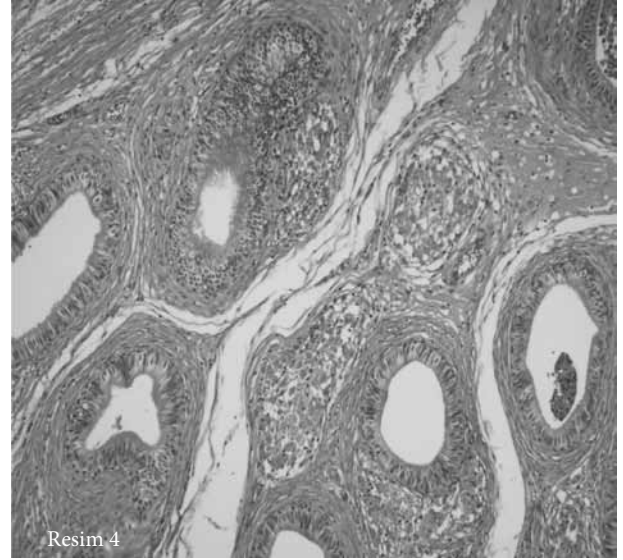
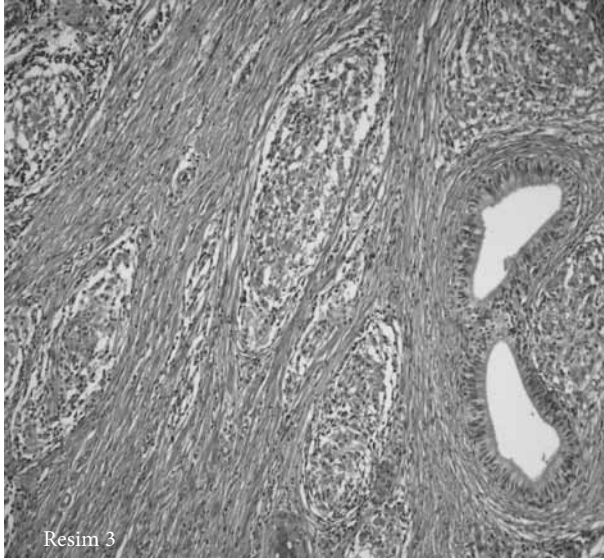
skrotal akıntı ve apse bulguları yoktu ve İntaniyeye danışıldığında mevcut antitüberküloz tedavinin 9 aya tamamlanmasının uygun olacağı bildirildi.

#### Tartışma

Akciğer dışı tüberküloz aktif tüberküloz vakalarının yaklaşık %20'sinden sorumlu tutulmaktadır. Genitoüriner tüberküloz saptanan hastaların yalnızca %20-30 kadarında akciğer enfeksiyonu öyküsü bulunmaktadır. Akciğer dışı tüberkülozun insidansı 1980'li yılların sonlarına doğru edinilmiş immun yetmezlik sendromunun (AIDS) artmasıyla birlikte artış göstermiştir. Akciğer dışı tüberküloz riski AIDS hastalarının yanı sıra bebek ve çocuklarda, kötü beslenen ve hijyenik olmayan kötü yaşam koşullarına sahip insanlarda artmaktadır. Tüberküloz akciğer dışında en sık alt genitoüriner sistemi, bu sistemde de en sık testis ve epididimi etkilemektedir.

Tüberküloz epididimit genellikle epididimin kuyruğundan başlar ve bu durum epididimin kuyruk bölgesinin zengin vasküler yapısının olması ile ilişkilidir.(2). Hematojen yayılım damardan zengin olan epididimden ya da prostattan testise doğru olur (3). Epididimde tüberküloz görüldüğünde prostatta enfeksiyon görülmesi bir kural gibidir. Bilateral tutulum nadirdir. Bazı vakalarda meydana gelen sinüs traktı ile hastalık süresince gelişen kazeöz apse içeriği skrotal deriye açılabilir. Uzun süreli cilde drene olan sinüslerde tüberküloz enfeksiyonu mutlaka öncelikle düşünülmelidir (2).

Genitoüriner sistem tüberkülozu erkeklerde 2-3 kat



**Resim 3 ve 4:** Epididimektomi materyalinin mikroskopik incelemesi: Epididime ait duktuslar çevresinde epiteloid histiositler ve seyrek multinükleer dev hücrelerden oluşan granülom yapıları (H&E, X200).

daha fazla görülmektedir. Genitoüriner tüberkülozlu erkek hastaların yaşları genellikle seksüel olarak aktif oldukları 20-50 yaş aralığındadır (2). Akciğer dışı tüberkülozun semptom ve bulguları etkilenen organ ve sisteme göre değişiklik gösterir. En sık başvuru şikayeti ağrılı veya ağrısız skrotal şişlik olup malign bir hastalıktan ayırımı güç olabilir. Ateş, idrarda yanma ve/veya kanama, sırt ya da karın ağrısı daha az rastlanan nonspesifik bulgulardır (8). Epididimde büyümenin olması, skrotal derinin kalınlaşması ve peritestisküler sıvı birikimi tümörden ziyade öncelikli olarak bir enfeksiyonu düşündürmelidir (2, 9). Ultrasonografi/doppler ultrasonografi tanıda kullanılabilir yardımcı görüntüleme yöntemleridir.(10)

Geçmiş veya devam eden tüberküloz öyküsü olanlarda şikayet ve bulgular mevcut ise genitoüriner tüberkülozdan şüphelenilmelidir. Tüberküloz epididimit yada epididimoorşit hastalığın ilk bulgusu veya devam eden hastalığın ilk bulgularından biri olarak karşımıza çıkmaktadır. Nerdeyse kür sağlanması beklenecek kadar uzun süreli tüberküloz tedavisi alan hastalarda yeni gelişen skrotal şişlik ve/veya skrotum cildinden akıntı mevcut hastalığın devamı olabileceğini düşündürmeyebilir ve bu da tanı koymada güçlüğü sebep olabilir. Tedavilere yanıt vermeyen dirençli olgularda veya olguda sunulduğu gibi uzun süren tedavi sürecinde yeni gelişen skrotal şişlik vakalarında ayırıcı tanıda brusella, diğer mikobakteri suşları, parazitik (flariasis) ve fungal (aspergilloz) enfeksiyonlar ve en önemlisi tümör düşünülmelidir. Cerra-

hi müdahale kesin tanı ve aynı zamanda tedavinin de parçası olarak bu gibi vakalarda önerilmektedir.

#### Kaynaklar

1. Kaver I, Matzkin H, Braf ZF. Epididymo-orchitis: a retrospective study of 121 patients. J Fam Pract.1990; 30(5):548-52.
2. Wise GJ, Shteynshlyuger A. An update on lower urinary tract tuberculosis. Curr Urol Rep.2008; Jul;9(4):305-13
3. Cek M, Lenk S, Naber KG, et al : EAU guidelines for the management of genitourinary tuberculosis. Eur Urol.2005; Sep;48(3):353-62
4. Gokalp A, Gultekin EY, Ozdamar S. Genito-urinary tuberculosis: A review of 83 cases. Br J Clin Pract.1990; 44(12):599-600
5. Chung JJ, Kim MJ, Lee T, Yoo HS, Lee JT. Sonographic findings in tuberculous epididymitis and epididymo-orchitis. J Clin Ultrasound.1997; Sep;25(7):390-4
6. Wolf JS Jr, McAnich JW. Tuberculous epididymo-orchitis: diagnosis by fine needle aspiration. J Urol.1991; Apr;145(4):836-8
7. Shahi KS, Bhandari G, Rajput P, Singh A. Testicular tuberculosis masquerading as testicular tumor. Indian J Cancer.2009; Jul-Sep;46(3):250-2.
8. Orakwe JC, Okafor P. Genitourinary tuberculosis in Nigeria; a review of thirty-one cases. Niger J Clin Pract.2005; Dec;8(2):69-73.
9. Hassan A, El-Mogy S, Zalata K, Mostafa T. Bilateral testicular tuberculomas: a case detection. Andrologia.2009; Apr;41(2):130-5.
10. Muttarak M, Peh WC, Lojanapiwat B, Chaiwun B. Tuberculous epididymitis and epididymo-orchitis: sonographic appearances. AJR Am J Roentgenol.2001; Jun;176(6):1459-66.