

Olgu Sunumu

# İntravezikal BCG Tedavisi Sonrası Görülen ve Tümör ile Karışabilen Nadir Bir Komplikasyon: Granülomatöz Orşit

Serhan Çimen<sup>\*</sup>, Ramazan Altıntaş<sup>\*</sup>, Cemal Taşdemir<sup>\*</sup>, Adile Ferda Dağlı<sup>\*\*</sup>

## Özet

İntravezikal *Bacillus Calmette-Gue'rin* (BCG) uygulaması karsinoma in situ ve yüzeysel mesane tümörü tedavisinde kullanılmaktadır. Etki mekanizması belirsiz olmakla beraber çeşitli lokal immun yanıtları tetiklediği ve antitümör aktivitesi göstererek tümör progresyonunu geciktirdiği, sistektomi ihtiyacını azalttığı ve genel sağkalımı arttırdığı bilinmektedir. Genel olarak iyi tolere edilmekle birlikte nadir yan etkilere sahiptir. İntravezikal BCG tedavisinin nadir bir komplikasyonu olan granülomatöz orşit olgusu sunuldu.

**Anahtar kelimeler:** *Bacillus Calmette-Gue'rin* (BCG), skrotal tümör, granülomatöz orşit

İntravezikal *Bacillus Calmette-Gue'rin* (BCG) tedavisi karsinoma in situ, yüksek gradeli Ta ve T1 mesane kanserlerinde primer tedavi seçeneğidir (1). Bu intravezikal uygulamanın tümör progresyonunu geciktirdiği, sonraki olası sistektomi ihtiyacını azalttığı ve genel sağkalımı arttırdığı gösterilmiştir (2, 3, 4). Etki mekanizması belirsiz olmakla beraber çeşitli lokal immun yanıtları tetiklediği ve antitümör aktivitesi gösterdiği, ve tedavi sonrasında da idrarda interlökin (IL) -1, IL-2, IL-6, IL-8, IL-12, interferon-gama ile tümör nekroz faktör-alfa gibi sitokinleri arttırdığı bildirilmiştir (5).

Genel olarak, intravezikal BCG tedavisi iyi tolere edilmekle birlikte hastaların %5'inde komplikasyona sebep olduğu bilinmektedir (6). Tedavi sırasında ortaya çıkan dizüri, sık idrara çıkma ve hematüri gibi irritatif şikayetlerin yanı sıra, ateş ve mide bulantısı gibi sistemik yan etkiler de görülebilir. Sepsis, üreteral obstrüksiyon, granülomatöz hepatit, pnömoni veya prostatit de nadir yan etkiler arasındadır (7). Skrotal yan etkiler oldukça nadir olup tedavinin

ilerleyen dönemlerinde ve genellikle granülomatöz orşit (tüberküloz orşiti) olarak karşımıza çıkmaktadır. Tümör ile sıkça karışabilen bu vakalarda abse gelişebilmekte ve böylece orşiektomi zorunlu hale gelmektedir (8).

## Olgu Sunumu

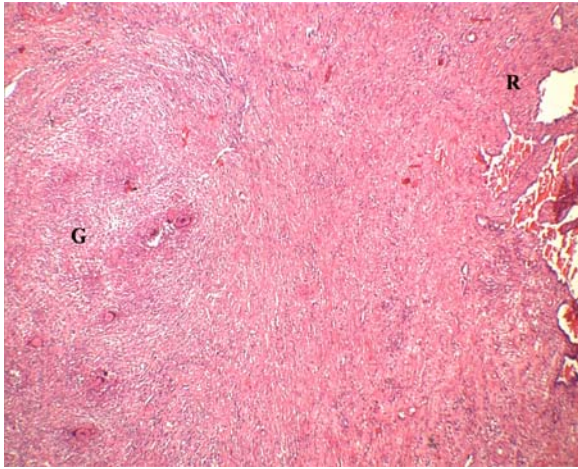
Daha önce ürolojik öyküsü olmayan 78 yaşındaki erkek hastaya hematüri sebebi ile başvurduğu klinikte yapılan değerlendirmede mesane tümörü tespit edilmesi üzerine transüretal rezeksiyon yapılmış. Patoloji raporunda rezeksiyon materyalinin yüksek dereceli, lamina propria invazyonu olan fakat kas tabakası invazyonu olmayan invaziv ürotelyal karsinom olduğu bildirilmiştir. Hastanın yapılan radyolojik değerlendirmesinde metastaz tespit edilmemesi üzerine, intravezikal BCG tedavisi verilmesi kararlaştırılmış. İki doz intravezikal BCG uygulaması sonucu hastada sol skrotal şişlik ve ağrı oluşmuş. Enfeksiyöz orşit olduğu düşünülen klasik antibiyoterapi verilmiş fakat şikayetleri geçmemesi üzerine hasta kliniğimize sevk edilmiş. Kliniğimizde yapılan değerlendirmesinde sol testisin sert ve dokunmakla hassas olduğu ve laboratuvar incelemesinde tümör olasılığı da düşünülen bakılan tümör markerlerinin laktat dehidrogenaz yüksekliği dışında normal sınırlarda olduğu tespit edildi. Bakılan tam kan sayımı ve biyokimya parametreleri normal saptandı. Yapılan skrotal ultrasonografide, sol testisi büyük ölçüde dolduran, 5x3 cm boyutta minimal vaskülaritesiz izlenen hipoekoik heterojen solid kitle lezyonu

<sup>\*</sup>İnönü Üniversitesi, Tıp Fakültesi Üroloji Anabilim Dalı, Malatya

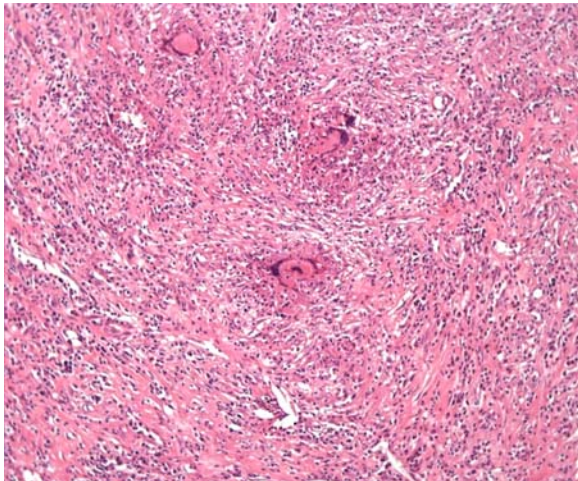
<sup>\*\*</sup>İnönü Üniversitesi Tıp Fakültesi Patoloji Anabilim Dalı, Malatya

**Yazışma Adresi:** Yrd. Doç. Dr. Ramazan Altıntaş  
İnönü Üniversitesi Tıp Fakültesi Üroloji Anabilim Dalı,  
Malatya/TÜRKİYE  
Tel: 04223410660-5804  
E-mail: ramazan.altintas@inonu.edu.tr  
Makalenin Geliş Tarihi: 23.01.2013  
Makalenin Kabul Tarihi: 12.02.2013

olduğu ve testis caudalinden santrale doğru uzanım gösteren 3x2.5 cm boyutta lobüle konturlu santralinde kistik nekrotik alanlar izlenen hipoekoik solid lezyon görüldü. Mevcut klinik, radyolojik ve laboratuvar bulguları göz önünde bulundurularak sol inguinal orşiektomi yapıldı. Orşiektomi materyalinin histopatolojik incelenmesi sonucu granümatöz iltihap ve süpüratif nekroz içerdiği tespit edildi ve histokimyasal çalışmada EZN ile mikroorganizma lehine bulgu mevcut olmadığı görüldü (Şekil 1, Şekil 2). Hastaya INH ve Rifampisin kombinasyonundan oluşan ikili anti tüberküloz tedavinin 6 ay süreyle verilmesine karar verildi.



Şekil 1. Sağda rete testis (R) yanında çok sayıda granülom (G) yapısının görüldüğü testis dokusu (H&E, X40).



Şekil 2. Granülomların yakından görünümü (H&E, X200).

### Tartışma

Granümatöz orşit, intravezikal BCG tedavisinin çoğunlukla geç dönemlerinde ortaya çıkabilen nadir bir komplikasyondur. Mesanenin

karsinoma in situ ve yüzeysel kanserlerinin tedavisinde uygulanan intravezikal BCG tedavisi sonrası tüberküloz orşit gelişmesi insidansı %0,4 oranında bildirilmiştir (5, 6, 9). Belirtiler skrotumda ağrı ve şişlik, bazen lökositozun da eşlik ettiği ateş şeklinde karşımıza çıkmaktadır (7). Tedavisinde, 3-6 ay boyunca günde 300 mg rifampisin ve 600 mg INH beraber kullanılır, ancak öncesinde bakteriyel enfeksiyon dışlanmalıdır. Bazı vakalarda orşiektomi gerektiren abse gelişimi gözlenebilir, ancak nadirdir (6).

Skrotal ultrasonografi tanının konulmasında önemli bir radyolojik değerlendirme aracı olup, orşit ve tümöral oluşumun ayırımında kullanılabilir (10, 11). Testiste sertlik ve şişliğe neden olduğu için testis kanseri ile karışabilen granümatöz orşitin tanısı genellikle orşiektomi sonrası konulmaktadır (12). Ağrı testis kanseri olgularıyla beraber %20 oranında görülebildiğinden dolayı ayırıcı tanıda daha az öneme sahiptir (13). Orşiektomi ve antitüberküloz ilaçların kullanımını öncelikli tedavi olarak kabul edilmektedir (11, 12).

Mesanenin ürotelyal karsinomu tedavisinde kullanılan intravezikal BCG immünoterapisini takiben gelişen granümatöz orşitte bu lezyonlar klinik ve radyolojik olarak testiküler neoplazmdan ayırtedilememektedir ve kesin tanı sadece histolojik inceleme sonrası konulabilmektedir (14). Bilhassa, olguda sunulduğu gibi, intravezikal BCG tedavinin başlangıç döneminde rastlanan skrotal şişliklerde, çok nadir görülse de granümatöz orşit ayırıcı tanıda mutlaka düşünülmelidir. Bu hastalarda gerek teşhis gerekse tedavi amacıyla orşiektomi uygulanmaktadır.

### A Rare Complication of Intravesical BCG Instillation Which Can Be Confused with Tumour: Granulomatous Orchitis

#### Abstract

*Intravesical Bacillus Calmette-Gue'rin instillations have been used in treatment of carcinoma in situ and superficial tumor of bladder. Although the mechanism of effect of BCG is unclear, that is known to delay tumor progression, to decrease the need for cystectomy and to increase overall survival via stimulating various local immune responses and having antitumor activity. While it is generally well tolerated, it has rare side effects. In this report, which is a rare complication of intravesical BCG treatment, we presented the case of granulomatous orchitis.*

**Key words:** *Bacillus Calmette-Gue'rin (BCG), scrotal tumour, granulomatous orchitis*

### Kaynaklar

1. Sylvester RJ, van der MEIJDEN AP, Lamm DL. Intravesical bacillus Calmette-Guerin reduces the risk of progression in patients with superficial bladder cancer: a meta-analysis of the published results of randomized clinical trials. *J Urol* 2002; 168(5):1964-1970.
2. Herr HW, Schwalb DM, Zhang ZF, Sogani PC, Fair WR, Whitmore WF Jr, et al. Intravesical bacillus Calmette-Guérin therapy prevents tumor progression and death from superficial bladder cancer: ten-year follow-up of a prospective randomized trial. *J Clin Oncol* 1995; 13(6):1404-1408.
3. Cookson MS, Herr HW, Zhang ZF, Soloway S, Sogani PC, Fair WR. The treated natural history of high risk superficial bladder cancer: 15-year outcome. *J Urol* 1997; 158(1):62-67.
4. Herr HW, Badalament RA, Amato DA, Laudone VP, Fair WR, Whitmore WF Jr. Superficial bladder cancer treated with bacillus Calmette-Guerin: a multivariate analysis of factors affecting tumor progression. *J Urol* 1989; 141(1):22-29.
5. Prescott S, Jackson AM, Hawkyard SJ, Alexandroff AB, James K. Mechanisms of action of intravesical bacille Calmette-Guérin: local immune mechanisms. *Clin Infect Dis* 2000; 31:91-93.
6. Lamm DL, Stogdill VD, Stogdill BJ, Crispin RG. Complications of bacillus Calmette-Guerin immunotherapy in 1,278 patients with bladder cancer. *J Urol* 1986; 135(2):272-274.
7. Koya MP, Simon MA, Soloway MS. Complications of intravesical therapy for urothelial cancer of the bladder. *J Urol* 2006; 175(6):2004-2010.
8. Yusuke H, Yoshinori H, Kenichi M, Akio H. Granulomatous balanoposthitis after intravesical Bacillus-Calmette-Guerin instillation therapy. *Int J Urol* 2006; 13(10):1361-1363.
9. Falkensammer C, Gozzi C, Hager M, Maier H, Bartsch G, Hörtl L, Rehder P. Late occurrence of bilateral tuberculous-like epididymo-orchitis after intravesical bacille Calmette-Guérin therapy for superficial bladder carcinoma. *Urology* 2005; 65(1):175.
10. Chung JJ, Kim MJ, Lee T, Yoo HS, Lee JT. Sonographic findings in tuberculous epididymitis and epididymo-orchitis. *J Clin Ultrasound* 1997; 25(7):390-394.
11. Kim SH, Pollack HM, Cho KS, Pollack MS, Han MC. Tuberculous epididymitis and epididymo-orchitis: sonographic findings. *J Urol* 1993; 150(1):81-84.
12. Salvador R, Vilana R, Bargalló X, Araque X, Nicolau C. Tuberculous epididymo-orchitis after intravesical BCG therapy for superficial bladder carcinoma: sonographic findings. *J Ultrasound Med* 2007; 26(5):671-674.
13. La Vecchia C, Bosetti C, Lucchini F, Bertuccio P, Negri E, Boyle P, et al. Cancer mortality in Europe, 2000-2004, and an overview of trends since 1975. *Ann Oncol* 2010; 21(6):1323-1360.
14. Burak O, Kaan B, Ayşegül AS, Yaşar I, Ayşegül AB, Fikret Ş ve ark. İntravezikal BCG Tedavisi ile İlişkili Orşiektomi Gerektiren Granülatöz Epididimorşit. *Türkiye Klinikleri J Urology* 2011; 2(2): 62-67.