

Köpekte koroner arter sistemi

Coronary artery system in a dog

Dr. İlker Alat, Dr. Gülnur Erdem, Dr. Mehmet Beşir Akpınar*

İnönü Üniversitesi Tıp Fakültesi, Turgut Özal Tıp Merkezi, Kalp ve Damar Cerrahisi ve *Radyoloji Anabilim Dalları, Malatya

Deneysel araştırmaların oluşturulmasında doğru bir metodun oluşturulması en önemli aşamayı oluşturmaktadır. Metodun oluşturulması aşamasında dikkat edilmesi gereken en önemli kısımlardan birisi ise deneyin yapılacağı ortamın seçiminde göze alınması gereken ayrıntılardır. Bu nedenle özellikle deney hayvanıyla çalışılması planlanıyorsa o hayvana ait türe özgü özelliklerin bilinmesi ve deneyin buna göre planlanması gerekmektedir. Örneğin, safra kesesiyle ilgili bir çalışmanın planlanması durumunda, sıçanların denek hayvanı olarak seçilmesi uygun düşmez. Zira bilindiği üzere, sıçanların safra kesesi bulunmamaktadır (1).

Benzer şekilde köpekler üzerinde yapılacak çalışmalar için de köpeklere ait özelliklerin bilinmesi gerekmektedir.

Bu nedenle etik kurul onayıyla diğer çalışmalarımız için kullandığımız köpeklerimizin heparinize iken uygulanan ötenazileri sonrası, floroskopi ünitemizde direkt koroner ostiyumlarından girilerek koroner anjiyografileri çekildi. Deneklerin hepsi erkek cins olup, ağırlıkları 10 kg ile 30 kg arasında değişmekteydi (Ortalama:21.2 kg, Ortanca:21 kg). On adet köpeğin koroner anjiyografi görüntüsü 10 adet insana ait normal koroner anjiyografi görüntüsüyle karşılaştırıldı.

Ötenazi öncesindeyse değişik amaçlı deneylerde kullandığımız bu köpeklerin, sol ön inen koroner arterleri (SÖİ) bağlanarak iskemik ön koşullanma (preconditioning) gerçekleştirildi. Heparin harici hiçbir ilave ilaç uygulamasının yapılmadığı deneklere, anlık iskemi-reperfüzyon - bir dakikalık iskemi- bir dakikalık reperfüzyon - beş dakikalık iskemi ve reperfüzyon uygulanarak ritim değişiklikleri açısından gözlemlendi.

Sağ koronerin miyokardiyal perfüzyondaki rolünü belirlemek için bir indeks oluşturuldu. Buna göre, elde olunan koroner anjiyografi görüntüleri üzerinde, sağ koronerin en uzun seyreden dalı ile sağ koroner ostiyumu ile apeks arasındaki mesafenin ölçümü gerçekleştirildi (Şekil 1). Bu iki uzunluk ölçümünden elde edilenler birbirine oranlandı ve elde edilen sonuç ostiyo-apikal indeks olarak adlandırıldı.

Ostiyo-apikal indeks= Koroner arter uzunluğu / Aynı koronerin ostiyumuyla apeks arası mesafe

İndekse ait insandan ve köpekten elde olunan veriler T-test ile karşılaştırıldığında anlamlı istatistiksel fark olduğu görüldü (p=0.0001). İndekse ait değerler insanda ortalama 1.4 iken; köpekte 0.7 olarak saptandı. Buradan elde edilen sonucu şu şekilde

de yorumlamak gerekmektedir: Köpekte de insanda olduğu gibi miyokard perfüzyonunda sol sistem hakimdir. Ancak, sol sistem sağ sistem üzerindeki hakimiyeti köpekte insanda olduğundan çok daha fazladır.

Çalışmada kullanılan köpeklerin kalplerinin ağırlıkları minimum 72 gram ile maksimum 272 gram arasında değişmekte olup, ortalama 209.3 gram; ortanca 253 gram ve standart sapma 71.78 olarak bulunmuştur.

İskemiye duyarlılığın (SÖİ'nin bağlanması) özellikle aktif yaşayan av köpekleri gibi kaslı köpeklerde ve kalp yetersizliği bulguları olmasa da pasif yaşamakta olan yaşlı köpeklerde ileri düzeyde olduğu görüldü. Birinci grupta SÖİ'nin bağlanması sonucu geride kalan sağ koronerin hipertrofiye gitmiş miyokardı beslemeye yeterli olmadığı, ikinci gruptaysa ejeksiyon fraksiyonunun düşük olmasının önemli bir faktör olabileceği düşünüldü. Çünkü, elde olunan anjiyografik görüntülerde hiçbir köpekte sağ ve sol sistem arasında yeterli bir kollateralizasyon olmadığı görüldü.

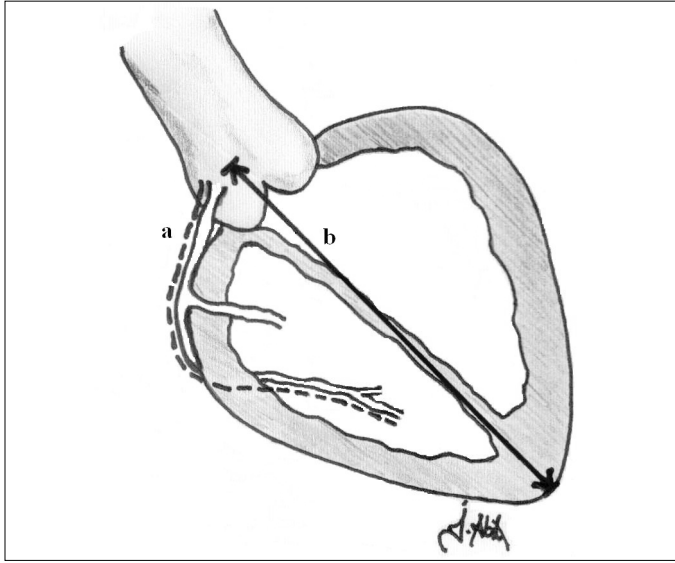
Sonuç olarak, miyokard ve işlevleri ile ilgili olan deneysel çalışmalar için köpek kullanılması kararı verilmişse, köpeğin yaşı, aktivitesi gibi özelliklerinin yanında tariflenen bu indeksin de dikkate alınması gerektiği saptanmıştır.

Deneklerin kimi özelliklerinin insanla olan benzerliklerinin ya da farklılıklarının irdelendiği kimi çalışmalar uluslararası okuyucu kitlesine sahip en gözde dergilerde dahi yer bulabilmektedir. İnsan ve köpek internal torasik arterlerinin karşılaştırıldığı bir çalışmayı bu sebeple örnek göstermek mümkündür (2).

Bu açıdan bakıldığında köpek koroner arter sisteminin sorulanmış olmasının gereği anlaşılacaktır. Zira yine güncel literatüre bakıldığında aritmiyle ilgili olarak sürdürülen bir çok çalışma köpekler üzerinde gerçekleştirilmektedir (3,4).

Oysa ki; çalışmamızda gördüğümüz üzere iki canlı grubunun miyokardiyal perfüzyonu üzerinde anatomik bir fark bulunmaktadır. Bu farkın araştırma planlayacak olanlarca dikkate alınması gerekmektedir.

Deneysel anlamda ilk olarak 1910 yılında, köpek üzerinde atan kalpte koroner baypas ameliyatını gerçekleştirmeye çalışan Alexis Carrel'in feryadını anlamak şimdi daha kolay olmaktadır. Kendisi koronere yaptığı anastomoz sırasında üç dakika içerisinde fibrilasyon geliştiğini oysa anastomozun beş dakika sürdüğünü ifade etmiş ve anastomozun üç dakikadan kısa sürmesi gerektiği sonucuna varmıştır (5).



Şekil 1. Sağ koroner ostiyo-apikal indeks. Sağ koronerin çıkımdan itibaren en uzun seyreden dalı boyunca yapılan uzunluk ölçümü (a), sağ koronerin çıkımıyla apeks arasında çizilen doğrunun uzunluğuna (b) oranlanır. Anjiyografi üzerinde yapılan hesaplamayla elde olunan bu değer, sağ koroner ostiyo-apikal indeks olarak adlandırılmıştır.

Oysa, günümüzde köpekler üzerinde daha uzun anastomoz sürelerini içeren atan kalpte koroner baypas ameliyatları yapılabilmektedir. Alexis Carrel'in başına gelenlerden çalıştığı köpeğin yaşı, kas yapısı, aktivasyonu gibi kendine has özelliklerinin sorumlu olması muhakkaktır. Kanımızca anastomoz süresinden çok, o köpeğe ait miyokardiyal performans kriterlerinin daha iyi incelenmiş olması gerekmektedir.

Buraya kadar olan kısımda gerek tarihsel gerekse güncel örnekleriyle kanıtlamaya çalıştığımız gibi, kullanılacak deneğe ait özelliklerin tam olarak bilinmesi ve insan dokusuyla bire bir uyuşup uyuşmadığının incelenmesi, deneysel araştırma yapacak

olanlar için izlemek zorunda oldukları en temel yolu oluşturmaktadır.

Miyokardiyal perfüzyonun ve aritmilerin incelendiği güncel literatürde dahi köpeklerin kullanıldığı görülmektedir. Bu açıdan bakıldığında köpek miyokardında iskemi-reperfüzyon oluşturacak araştırmalar için tariflediğimiz indeksin öneminin olabileceğini söylemek yerinde olur. İskeminin oluşturulması aşamasında kullanılacak koroner arter dalının seçimi bu indeks dikkate alınarak kararlaştırılabilir.

Ayrıca, tariflenmiş olan ostiyo-apikal indeksin diğer denek hayvanları için de tek tek hesaplanması, daha uygun yani insana daha yakın denek modellerinin keşfine olanak tanıyabilir.

Teşekkür

İstatistik konusundaki danışmanlığı için İnönü Üniversitesi Tıp Fakültesi Halk Sağlığı Anabilim Dalı öğretim üyelerinden Doç. Dr. Mücahit Eğri'ye teşekkür ederiz.

Kaynaklar

1. Aydın C, Karahan S. Laboratuvar hayvanlarının biyolojisi, yetiştirme ve barındırılması. İde T, editör. Laboratuvar Hayvanları Biliminin Temel İlkeleri. Ankara: Medipres; 2003. s.19-76.
2. Sasajima T, Bhattacharya V, Wu MHD, et al. Morphology and histology of human and canine internal thoracic arteries. Ann Thorac Surg 1999;68:143-8.
3. Vos MA, Gorenek B, Verduyn SC, et al. Observations on the onset of torsade de pointes arrhythmias in the acquired long QT syndrome. Cardiovasc Res 2000;48:421-9.
4. Kiss O, Zima E, Soos P, Kekesi V, Juhasz-Nagy A, Merkely B. Intra-coronary endothelin-1 infusion combined with systemic isoproterenol treatment: antagonistic arrhythmogenic effects. Life Sciences 2004;75:537-48.
5. Stephenson LW. History of cardiac surgery. In: Edmunds Jr, LH, editors. Cardiac Surgery in the Adult. New York: USA: Mc Graw Hill;1997. p.3-33.