



ARAŞTIRMA

F.Ü.Sağ.Bil.Tıp.Derg.
2018; 32 (2): 99 - 103
http://www.fusabil.org

Serkan DÜNDAR ^{1, a}
Numan DEDEOĞLU ^{2, b}
Tuba TALO YILDIRIM ^{1, c}
Alihan BOZOĞLAN ^{1, d}
Ömer ÇAKMAK ^{3, e}
Özgür BULMUŞ ^{4, f}

¹ Fırat Üniversitesi,
Diş Hekimliği Fakültesi,
Periodontoloji Anabilim Dalı,
Elazığ, TÜRKİYE

² İnönü Üniversitesi,
Diş Hekimliği Fakültesi,
Ağız, Diş ve Çene Radyolojisi
Anabilim Dalı,
Malatya, TÜRKİYE

³ Afyon Kocatepe
Üniversitesi,
Diş Hekimliği Fakültesi,
Ağız, Diş ve Çene Radyolojisi
Anabilim Dalı,
Malatya, TÜRKİYE

⁴ Fırat Üniversitesi,
Sağlık Bilimleri Fakültesi,
Fizyoterapi ve
Rehabilitasyon Bölümü,
Elazığ, TÜRKİYE

^a ORCID: 0000-0003-3944-1957

^b ORCID: 0000-0003-0892-3654

^c ORCID: 0000-0002-7577-5703

^d ORCID: 0000-0003-3420-5816

^e ORCID: 0000-0002-7898-1764

^f ORCID: 0000-0001-7736-402X

Geliş Tarihi : 23.02.2018

Kabul Tarihi : 13.08.2018

Yazışma Adresi Correspondence

Serkan DÜNDAR
Fırat Üniversitesi,
Diş Hekimliği Fakültesi,
Periodontoloji Anabilim
Dalı,
Elazığ - TÜRKİYE

sdundar@firat.edu.tr

Ligatürle Deneysel Periodontitis Uygulanan Ratlarda Kısıtlama Stresinin Periodontal Doku Yıkımına Etkisinin İncelenmesi

Amaç: Bu çalışmada, ligatürle deneysel periodontitis uygulanan ratlarda kısıtlama stresinin periodontal doku yıkımına etkilerinin radyolojik ve biyokimyasal yöntemlerle incelenmesi amaçlanmıştır.

Gereç ve Yöntem: Çalışmaya 390-450 gram ağırlığında 20 adet yetişkin dişi Sprague Dawley rat dahil edildi. Ratlar kontrol (n=10) ve stres (n=10) grubu olmak üzere 2 eşit gruba ayrıldı. Çalışmanın başlangıcında tüm deneklerin ağırlık ölçümleri yapıldı. Tüm ratların sağ-sol alt çene 1.molar dişleri etrafına, genel anestezi altında ipek sütürler dişeti altında olacak şekilde yerleştirildi ve sütürler dişlerin mezialinde düğümlendi. Kontrol grubu ratlara 28 günlük deney süresince ek her hangi bir işlem uygulanmazken, stres grubu ratlara günlük 2.5 saat kısıtlama stresi uygulandı. Yirmi sekiz günlük deney süresinden sonra ratların ağırlık ölçümleri yapıldı, ardından denekler derin anestezi altında sakrifiye edildi. Tüm ratların alt sağ-sol çeneleri radyolojik kemik yıkımlarının belirlenmesi amacıyla alındı. Ayrıca tüm deneklerin kan serumlarından kortizol değerleri biyokimyasal analiz ile belirlendi. Veriler ortalama ve standart sapma kullanılarak ifade edildi. Verilerin istatistiksel analizinde student-t testi kullanıldı.

Bulgular: Radyolojik kemik yıkımı analizleri sonucunda mezial ve distal kemik yıkımı yüzdeleri açısından gruplar arasında istatistiksel bir fark tespit edilmedi (P>0.05). Stres grubunun ağırlık ortalamaları kontrol grubundan düşük tespit edildi (P<0.05). Kan serum kortizol değerleri stres grubunda kontrol grubuna göre yüksek tespit edildi (P<0.05).

Sonuç: Radyolojik verilere göre 28 günlük kısıtlama stresinin periodontal doku yıkımı üzerinde bir etkisi tespit edilememiştir. Ayrıca kısıtlama stresi deneklerde stres belirteci olan serum kortizol düzeylerinde artışa neden olmuştur ve bir diğer stres belirteci olan kilo kaybına yol açmıştır.

Anahtar Kelimeler: Deneysel periodontitis, kısıtlama stresi, kortizol, rat

The Investigation of the Effects of The Restrain Stress on Periodontal Tissue Loss in Ligature Induced Periodontitis in Rats

Objective: The aim of this study is to investigate the radiological and biochemical examination of periodontal tissue destruction in ligature induced experimental periodontitis in restrain stress model.

Materials and Methods: Twenty adult female Sprague Dawley rats weighing 390-450 grams were included in the study. Rats were divided in two groups; controls (n =10) and stress (n = 10). At the beginning of the study, rats weights were measured. Ligatures were placed around both left and right mandibular first molars subgingivally of the all rats in general anesthesia. Control group rats were not subjected to any additional treatment during the 28-day experimental period and stress group rats were applied restraint stress 2.5 hours per day. After a period of 28 days of experimentation, the rats were sacrificed in the deep anesthesia following weighing. Both left and right mandible of all rats were taken to determine the radiological bone destruction. In addition, cortisol levels of blood serum of all rats were determined by biochemical analysis. All datas were shown using with mean and standard deviation.

Results: After the radiological analysis no statistically significant difference was not detected between controls and stress groups in mesial and distal periodontal bone destruction percentages (P>0,05). The mean weight of the stress groups is lower than controls (P<0,05). Blood cortisol values are detected as higher in stress group when compared with the controls (P<0,05).

Conclusion: According to the radiological analysis, 28 day restrain stress did not effect the periodontal tissue destruction. In addition, restraint stress caused an increase in serum cortisol levels, which is a stress indicator in rats, and also weight loss, which is an other stress indicator.

Key words: Experimental periodontitis, restrain stress, cortisol, rat

Giriş

Periodontal hastalıklar, periodontal patojen bakterilerin neden olduğu ataçman ve alveolar kemik kaybı ile karakterize dişi destekleyen dokularının enflamatuvar hastalıklarıdır. Periodontal hastalıkların temel etkeni diş plağındaki periodontal patojen bakterilere karşı konak immün sisteminin vermiş olduğu cevaptır. Periodontal patojen bakteriler ve bu bakterilerin ürünleri, konak dokularından periodontal dokuların yıkımına sebep olan çeşitli enflamatuvar mediyatörlerin üretilmesine neden olur. Diyabet, sigara

kullanımı ve AIDS, nötrofil fonksiyon bozukluğu, vs. gibi immün sistemi etkileyen hastalıkların içerisinde yer aldığı çeşitli faktörler konak dokularının immünolojik cevabını etkileyerek periodontal hastalığın şiddetini ve doku yıkımını arttırabilmektedir (1-6).

Stres, kişi üzerinde fizyolojik ve psikolojik etkiler yaratan, baskı oluşturan dış uyaranlar ile ortaya çıkan durumları tanımlamak için kullanılan bir terimdir. Araştırmalar stresin fizyolojik, endokrinolojik, immünolojik ve davranışsal etkileri ile vücudun temel homeostatik mekanizmalarını etkilediğini göstermektedir. Bu özellikleri ile stres tıbbi açıdan birçok hastalıkla da ilişkilendirilmiştir (7, 8). Stres, periodontitis ilerlemesinde katkısı olabilecek bir faktördür. Stres, periodontal dokuların sağlığını sigara, alkol kullanımı, kötü ağız hijyeni gibi yaşam kalitesini düşüren durumlara neden olarak etkileyebilmektedir. Bunun yanında stres, konak dokularının immün cevabını da bozarak periodontal sağlığı olumsuz etkileyebilecek bir faktördür. Psikolojik stres hücrel immün cevabı 3 yol ile baskılamaktadır: Hipotalomus vasıtasıyla pitiüatör bezden salgılanan adrenalin yolağı, nöropeptidlerin periferik salınımı, adrenalin-noradrenalin salınımının sempatik sinir sistemini etkileri ile psikolojik stres hücrel immün sistemi baskılamaktadır (8-13).

Kortizol adrenal bezden salınan steroid türevli bir hormondur. Stres ile bağlantılı anahtar hormon olarak bilinmektedir. Vücutta stresin belirlenmesinde kullanılan bir hormon olarak bilinmesinin yanında pitiüatör bezden salınan adrenokortikotropik hormon tarafından kontrol edilmektedir. Kortizol hormonunun seviyesi stres ve hastalık dönemlerinde artış göstermektedir (9, 10).

Bu deneysel çalışmanın amacı kısıtlama stresine maruz bırakılan ratlarda periodontal doku yıkımının radyolojik ve biyokimyasal incelenmesidir.

Gereç ve Yöntem

Fırat Üniversitesi Hayvan Deneyleri Yerel Etik Kurulu'ndan etik kurul onayı alınan bu çalışma Fırat Üniversitesi Deneysel Araştırmalar Merkezinde gerçekleştirildi. Çalışmanın radyolojik analizleri İnönü Üniversitesi Diş Hekimliği Fakültesi Ağız Diş ve Çene Radyolojisi Anabilim Dalında, biyokimyasal analizleri Fırat Üniversitesi Tıp Fakültesi Biyokimya Merkezi Laboratuvarı'nda gerçekleştirildi.

Çalışmada 20 adet, 12 aylık, 390-450 gram ağırlığında sprague dawley dişi, yetişkin rat kullanıldı. Denekler Fırat Üniversitesi Deneysel Araştırmalar Merkezinden temin edildi. Tüm deneklere deney süresince aynı şartlar altında bakıldı (12 saat gün ışığı-12 saat karanlık, 25 derece sıcaklık, çeşme suyu, standart yem). Deney süresince tüm hayvanlar havalandırma tertibatı olan odalarda özel plastikten yapılmış kafeslerde barındırıldı. Denekler rastgele 2 gruba ayrıldı;

Kontrol Grubu (n=10): Deneklerin sağ ve sol 1. molar dişlerinin etrafına genel anestezi altında (10 mg/kg Xylazine®, 40 mg/kg ketamin), deneysel periodontitis oluşturmak amacıyla ipek sütün subgingival bağlanarak

dişlerin mezialinde düğümlendi (6). Tüm denekler 28 günlük deneysel periodontitis oluşturma sürecinden sonra sakrifiye edildi (12).

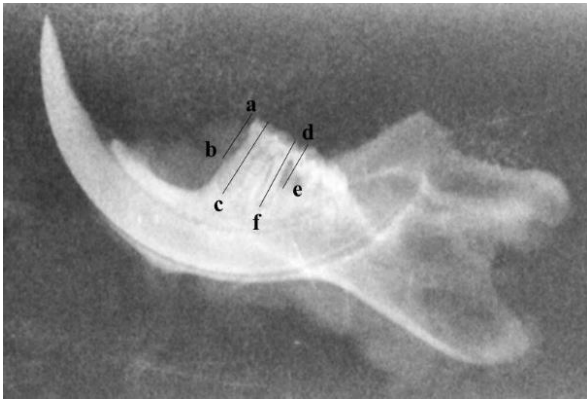
Deney Grubu (n=10): Deneklerin sağ ve sol 1. molar dişlerinin etrafına genel anestezi altında (10 mg/kg Xylazine®, 40 mg/kg ketamin), deneysel periodontitis oluşturmak amacıyla ipek sütün subgingival bağlanarak dişlerin mezialinde düğümlendi (6). Tüm denekler 28 günlük deneysel periodontitis oluşturma sürecinde günlük 2,5 saat özel aparatlar vasıtasıyla kısıtlama stresine maruz bırakıldı (Şekil 1). Tüm denekler 28 günlük deneysel periodontitis sürecinden sonra sakrifiye edildi (12). Deneklerin derin anestezi altında sağ ve sol alt çeneleri kas dokularında uzaklaştırılarak alındı ve kalplerinden kan alınarak serum örnekleri elde edildi, serum örnekleri analiz gününe kadar -80 °C'de bekletildi.



Şekil 1. Deneklere kısıtlama stresi uygulanması

Radyolojik Analizler: Radyolojik analizler yapılırken ekspozur parametrelerinin ayarlanması için lingual yüzeyden birkaç çekim yapıldı. Uzun kon (dik açı) tekniği kullanılarak, 60 kV, 4 mA, 0.05 sn süre ile konun yeri değiştirilmeden çekimler yapıldı. Radyografi işlemleri için Belmont Phot-X II (Japon) marka periapikal röntgen cihazı ve Digora Optime (Finlandiya) fosfor plak tarama sistemi kullanıldı. Radyografik imajlar üzerinde ölçümlerin standardizasyonu için tüm çekimlerde ratların yanına standart boyda metal bir obje yerleştirildi. Elde edilen radyografik imajlarda mesial ve distal kemik boyutlarının ölçümü için Image J (Amerika Birleşik Devletleri) programı kullanıldı. Ölçümler Akman ve ark. (4)'nin tarafından yapılan çalışmaya göre planlandı. Radyografik görüntülerin ölçümlerinde altı anatomik nokta esas alındı. Mesial tüberkülün en üst noktası (a), mesial alveol kret tepesi (b), mesial kök ucu (c), distal tüberkülün en üst noktası (d), distal alveol kret tepesi (e), distal kök ucu (f). Boyutsal olarak a-b, a-c, d-e ve d-f noktaları arası mesafe ölçüldü ve oranlanarak (a-b/a-c, d-e/d-f) kemik yıkım yüzdeleri belirlendi (Şekil 2).

Biyokimyasal Analizler: Deneklerin derin anesteziye kalplerinden elde edilen kan serumlarından kortizol analizleri Fırat Üniversitesi Tıp Fakültesi Merkezi



Şekil 2. Kemik yıkım analizlerinde kullanılan ölçümler. Mezial Kemik Yıkım Yüzdesi: a-b/a-c, Distal Kemik Yıkım Yüzdesi: d-e/ d-f

Biyokimya Laboratuvarı'nda otoanalizörde yapıldı. Serum kortizol değerleri µg/dL olarak analiz edildi. Serum kortizol analizlerinde 0.5 µg/dL'den küçük olanlar 0 kabul edildi.

İstatistiksel Analizler: Çalışmada elde edilen bulgular değerlendirilirken, istatistiksel analizler için IBM SPSS Statistics 22 programı kullanıldı. Grupların kemik yıkımlarının, ağırlık verilerinin ve kan kortizol verilerinin değerlendirilmesinde student-t testi kullanıldı. Anlamlılık $P < 0.05$ düzeyinde değerlendirildi.

Bulgular

Çalışma süresince stres grubunda 3 kontrol grubunda da 2 denek öldüğü için çalışma dışı bırakıldı.

Deneklerin Ağırlık Ortalamaları: Deneyin sonunda deneklerin ağırlık ortalamaları değerlendirildiğinde stres uygulanan grupta deney düzeneğinin başlangıcına göre istatistiksel olarak anlamlı düzeyde olmasa da ağırlık kaybı meydana gelmiştir ($P > 0.05$). Kontrol grubunda deneysel düzeneğinin başlangıcına göre istatistiksel olarak anlamlı düzeyde olmasa da ağırlık artışı meydana gelmiştir ($P > 0.05$), (Tablo 1).

Radyolojik Bulgular: Deneklerin radyolojik analizinde kontrol grubunda 16 deney grubunda 14 yarım çene değerlendirmeye tabi tutuldu. Deneklerin alt çene 1. molar dişlerinde mezial ve distal kemik yıkım yüzdeleri değerlendirildiğinde stres ve kontrol grubu arasında istatistiksel düzeyde anlamlı bir farklılığa ulaşılamamıştır ($P > 0.05$) (Tablo 2).

Biyokimyasal Bulgular: Kan serumlarının kortizol analizlerinde stres grubunun kan serum kortizol düzeylerinin kontrol grubuna göre istatistiksel düzeyde anlamlı olacak şekilde yüksek olduğu görülmüştür ($P < 0.05$) (Tablo 3).

Tartışma

Bu çalışmada 20 adet dişi sprague dawley rat denek olarak seçilmiştir. Dişi ratlar stres etkenlerine karşı daha duyarlıdır. Dişi ratların hipotalomik-pitüatör-

adrenal yolağı ve sempatikoadrenal sistemi erkek ratlara göre uyarılara daha reaktif cevap verirler (11).

Tablo 1. Grupların deneyin başlangıcında ve sonundaki ağırlık ortalamaları

Gruplar	N	Ortalama (Gram)	Standart Sapma	P
Kontrol- Başlangıç	10	396.4	58.28	>0.05
Kontrol- Dene Sonu	8	401.5	51.74	
Stres- Başlangıç	10	444.3	30.27	<0.001
Stres- Dene Sonu	7	361.86	38.6	

Tablo 2. Grupların mezial ve distal periodontal kemik yıkım yüzdeleri

Kemik Yıkım Alanı	Grup	N (Yarım Çene)	Ortalama (%)	Standart Sapma	P
Mezial Kemik Yıkımı	Stres	14	44.14	11.16	0.05 (0.064)
	Kontrol	16	47.88	7.39	
Distal Kemik Yıkımı	Stres	14	45.79	8.82	0.05 (0.683)
	Kontrol	16	42.38	9.98	

Tablo 3. Grupların serum kortizol değerleri

Gruplar	N	Ortalama Kortizol (µg/dL)	Standart Sapma	P
Stres	7	1.06	0.82	0.026
Kontrol	8	0.00	0.00	

Diş plağındaki periodontal patojen bakteriler ve bu bakterilere karşı konak dokularının cevabı arasındaki bozulan denge, periodontal doku yıkımında temel faktördür. Periodontal hastalıkların doku yıkım mekanizmasındaki biyolojik işleyiş araştırmacıların ilgisini çekmektedir. Hayvan çalışmaları, periodontal hastalıkların karmaşık doku yıkım işleyişinin anlaşılması ve bu hastalıklara uygun tedavi yöntemlerinin ortaya çıkarılması açısından önemli araştırma yöntemleridir (15). Bu çalışmada bakteri-konak etkileşimi, doku yıkım mekanizması çalışmalarında sıklıkla kullanılan bir yöntem olan in vivo yöntem tercih edilmiştir. Deneysel periodontitis çalışmalarında maymun, köpek, tavşan, hamster, fare ve rat gibi hayvan türleri kullanılmaktadır (15-17). Ratlar; kolay üretilen, ucuz, kolay ulaşılabilen, steril ortamlarda üretilen, dayanıklı, bakımı kolay ve doku cevabı uygulanan ilaca hızlı olmasından dolayı deneysel periodontitis çalışmalarında sıklıkla tercih edilen hayvan türleridir (11, 13-15). Deneysel hayvan çalışmalarında wistar veya sprague dawley rat türleri sıklıkla tercih edilmektedir (4, 5, 11, 13). Bu çalışmada sprague dawley dişi ratlar kullanılmıştır.

Literatürdeki deneysel periodontitis modelleri incelendiğinde lipopolisakkarit uygulaması, ağı içi bakteriyel gavaj, cerrahi defekt oluşturulması ve ligatür bağlanması gibi yöntemler uygulanmıştır (16-22). İpek sütürlerin subgingival pozisyonda dişin etrafında bağlanılarak kullanıldığı ligatür modeli kolay ve kullanışlı bir modeldir. Subgingival ipek ligatürün kullanıldığı modelde ipek sütürün bağlanması ile birlikte gingival

sulkusta oluşan mekanik travma ile doku bütünlüğü bozulur, akut enflamasyon meydana gelir ve konak-plak etkileşimi ile periodontal doku yıkımı görülür. Akut enflamatuvar tablo zamanla kronik bir hal alır. Subgingival alanda zamanla meydana gelen bakteriyel kolonizasyona karşı meydana gelen konak dokularının vermiş olduğu immünolojik cevap enflamatuvar hücre birikimi, kemik yıkan hücrelerin oluşumu, kemik dokusunun yıkımı ve periodontal ataçman kaybı meydana gelir (6, 11, 23). Ligatür bağlanarak edilen periodontitiste zamanla meydana gelen plak birikiminin etkisiyle oluşan doku yıkımı doğala daha yakın bir periodontal doku yıkım modelinin elde edilmesini sağlar (4-6, 11, 23).

Gaspersic ve ark. (11)'nin yaptıkları deneysel çalışmalarında 4 haftalık deneysel periodontitis ve kısıtlama stresi modelini uygulamışlardır. Araştırmacılar deneklere günlük 12 ve 4 saatlik 2 farklı sürede kısıtlama stresi uygulamışlar ve 12 ve 4 saatlik stres gruplarında doku yıkımı açısından herhangi bir fark tespit edememişlerdir. Araştırmacılar stres uygulanan gruplarda kontrollere göre periodontal doku yıkımının ve enflamatuvar hücre infiltrasyonunun daha fazla olduğunu ve kilo kaybının olduğunu rapor etmişlerdir. Bu çalışmada periodontal kemik dokusunun yıkımının radyolojik değerlendirilmelerinde deney ve kontrol grupları arasında fark tespit edilmemiştir. Bu çalışmada Gaspersic ve ark. (11)'nin çalışmalarına uygun olarak 28 gün boyunca 2,5 saatlik kısıtlama stresi uygulanmıştır. Semenoff Segundo ve ark. (13)'nin 12 saat kısıtlama stresi uygulayarak yaptıkları deneysel periodontitis çalışmalarında 30 günlük periodontitis modelinden sonra deneklerin radyolojik periodontal doku yıkım miktarını değerlendirdiklerinde (1. molar ve 2. molar dişler

arasındaki kemik dokusunun yıkım miktarı) gruplar arasında bir fark tespit edememişlerdir. Bu çalışmadan elde ettiğimiz radyolojik veriler Semenoff Segundo ve ark. (13)'nin çalışmalarını desteklemektedir. Araştırmacılar aynı çalışmada 7. ve 15. günlerde periodontal doku yıkımını değerlendirdiklerinde stres uygulanan deneklerde yıkımın kontrollere göre daha fazla olduğunu ve kısıtlama stresinin ratlarda ilk 15 günlük periyotta periodontal doku yıkımını artırdığını rapor etmişlerdir. Bu çalışmadan elde ettiğimiz radyolojik verilerin gruplar arasında fark göstermemesinin, Semenoff Segundo ve ark. (13)'nin rapor ettikleri çalışmaya göre deney süresinin 28 gün olmasından kaynaklanabileceğini düşünmekteyiz.

Rat çalışmalarında stres hormonu olarak kabul edilen serum kortizol değerleri incelendiğinde, bu çalışmada; deney grubunda serum kortizol değerleri kontrol grubundan daha fazla tespit edilmiştir (10-13). Bu çalışmadan elde ettiğimiz biyokimyasal veriler stres uygulamasının başarılı olduğunu göstermektedir. Aynı zamanda stres uygulanan deneklerde kontrollere göre kilo kaybı görülmüştür. Stres uygulanan deneklerde kilo kaybının görülmesi stres uygulamasının başarılı olduğunu düşündürmektedir (11).

Sonuç olarak, bu çalışmanın sınırlı sonuçlarından yola çıkarak 28 günlük kısıtlama stresinin radyolojik incelenen periodontal doku yıkım parametreleri üzerine etkisi tespit edilememiştir. Kısıtlama stresi ratlarda stres belirteci olan serum kortizol artışına ve kilo kaybına neden olmuştur. Stres ve periodontal hastalık ilişkisinin incelendiği daha ileri düzeyde araştırmalara ihtiyaç vardır.

Kaynaklar

- Özer Ö, Demiralp B. Periodontitis kardiyovasküler hastalığa neden olur mu? Atatürk Üniv Diş Hek Fak 2005; 15: 62-70.
- Kaya FA, Özbaş Y, Darı KO, Darı O. Lokalize agresif periodontitiste kombine ortodontik/ Periodontal tedavi - (Bir olgu). Atatürk Üniv Diş Hek Fak 2005; 15:98-102.
- Salvi GE, Lang NP. Host response modulation in the management of periodontal diseases. J Clin Periodontol 2005; 32 Suppl: 108-129.
- Akman S, Canakci V, Kara A, et al. Therapeutic effects of alpha lipoic acid and vitamin C on alveolar bone resorption after experimental periodontitis in rats: A biochemical, histochemical, and stereologic study. J Periodontol 2013; 84: 666-674.
- Kose O, Arabaci T, Kara A, et al. Effects of melatonin on oxidative stress index and alveolar bone loss in diabetic rats with periodontitis. J Periodontol 2016; 8: e82-90.
- Dundar S, Eltas A, Hakki SS, et al. Dietary arginine silicate inositol complex inhibits periodontal tissue loss in rats with ligature-induced periodontitis. Drug Des Devel Ther 2016; 10: 3771-3778.
- Altintepe SS, Develioğlu H. Emosyonel stresin periodontal hastalık üzerine etkileri. Atatürk Üniv Diş Hek Fak Derg 2012; 22: 306-316.
- Üner C, İlhan D, Çağlayan F. Stresin periodontal dokular üzerindeki etkisi. Türkiye Klinikleri Journal of Periodontology-Special Topics 2015; 1: 47-53.
- Jaiswal R, Shenoy N, Thomas B. Evaluation of association between psychological stress and serum cortisol levels in patients with chronic periodontitis-Estimation of relationship between psychological stress and periodontal status. Journal of Indian Society of Periodontology 2016; 20: 381.
- Cakmak O, Tasdemir Z, Aral CA, Dundar S, Koca HB. Gingival crevicular fluid and saliva stress hormone levels in patients with chronic and aggressive periodontitis. J Clin Periodontol 2016; 43: 1024-1031.
- Gaspersic R, Stiblar-Martincic D, Skaleric U. Influence of restraint stress on ligature-induced periodontitis in rats. Eur J Oral Sci 2002; 110: 125-129.
- Breivik T, Thrane Ps, Murison R, Gjermo P. Emotional stress effects on immunity, gingivitis and periodontitis. Eur J Oral Sci 1996; 104: 327-334.
- Semenoff Segundo A, Semenoff TADV, Borges ÁH, Pedro FLM, Sakai VT. Methodological model of chronic stress associated with ligature-induced periodontitis in rats: A radiographic study. Brazilian Oral Research 2010; 24: 455-459.

14. Toker H, Ozan F, Ozer H, et al. A morphometric and histopathologic evaluation of the effects of propolis on alveolar bone loss in experimental periodontitis in rats. *J Periodontol* 2008; 79: 1089-1094.
15. Oz HS, Puleo DA. Animal models for periodontal disease. *J Biomed Biotechnol* 2011; 2011: 754857.
16. Hasturk H, Goguet-Surmenian E, Blackwood A, Andry C, Kantarci A. 1-Tetradecanol complex: Therapeutic actions in experimental periodontitis. *J Periodontol* 2009; 80: 1103-1113.
17. Weinberg MA, Bral M. Laboratory animal models in periodontology. *J Clin Periodontol* 1999; 26: 335-340.
18. Higuchi T, Kinoshita A, Takahashi K, Oda S, Ishikawa I. Bone regeneration by recombinant human bone morphogenetic protein-2 in rat mandibular defects. An experimental model of defect filling. *J Periodontol* 1999; 70: 1026-1031.
19. Tani-Ishii N, Minamida G, Saitoh D, et al. Inhibitory effects of incadronate on the progression of rat experimental periodontitis by porphyromonas gingivalis infection. *J Periodontol* 2003; 74: 603-609.
20. Polak D, Wilensky A, Shapira L, et al. Mouse model of experimental periodontitis induced by Porphyromonas gingivalis/Fusobacterium nucleatum infection: Bone loss and host response. *J Clin Periodontol* 2009; 36: 406-410.
21. Tokunaga K, Seto H, Ohba H, et al. Topical and intermittent application of parathyroid hormone recovers alveolar bone loss in rat experimental periodontitis. *J Periodontal Res* 2011; 46: 655-662.
22. Rogers JE, Li F, Coatney DD, et al. Actinobacillus actinomycetemcomitans lipopolysaccharide-mediated experimental bone loss model for aggressive periodontitis. *J Periodontol* 2007; 78: 550-558.
23. Toker H, Ozdemir H, Eren K, Ozer H, and Sahin G. N-acetylcysteine, a thiol antioxidant, decreases alveolar bone loss in experimental periodontitis in rats. *J Periodontol* 2009; 80: 672-678.