

JIUMF
Vol 17, No 3 (2010): Journal of
Inonu University Medical
Faculty

[Table of Contents](#)

Reading Tools

Solunum Yoluyla F...

*Köse, Sarsılmaz, Meydan,
Pekmez, Dabak, Kavaklı,
Ögetürk*

- [Abstract](#)
- [Review policy](#)
- [About the author](#)
- [How to cite item](#)
- [Indexing metadata](#)
- [Print version](#)
- [Look up terms](#)
- Notify colleague*
- Email the author*
- Add comment*
- [Finding References](#)

Related items

- [Author's work](#)
- [Related studies](#)
- [Multimedia](#)
- [Book searches](#)
- [Pay-per-view](#)
- [Government health sites](#)
- [Relevant portals](#)
- [Databases](#)
- [Online forums](#)
- [Teaching files](#)
- [Government policy](#)
- [Media reports](#)
- [Web search](#)

Search journal

All

[Close](#)

* Requires [registration](#)



Solunum Yoluyla Formaldehit ve Lavanta Uygulanan Sıçan Testislerinin Değerlendirilmesi; Bir Histolojik Çalışma

Evren Köse*, Mustafa Sarsılmaz**, Sedat Meydan***, Hıdır Pekmez****, Durrin Özlem Dabak*****, Ahmet Kavaklı** Murat Ögetürk**

*İnönü Üniversitesi Tıp Fakültesi, Anatomi Anabilim Dalı, Malatya

**Fırat Üniversitesi Tıp Fakültesi, Anatomi Anabilim Dalı, Elazığ

***Mustafa Kemal Üniversitesi Tıp Fakültesi, Anatomi Anabilim Dalı, Hatay

****Fırat Üniversitesi Sağlık Yüksek Okulu, Elazığ

*****Fırat Üniversitesi Tıp Fakültesi, Histoloji-Embriyoloji Anabilim Dalı, Elazığ

Amaç: Çalışmamızda, solunum yolu ile uygulanan formaldehit'in sıçan testislerinde yaptığı hasar histolojik olarak araştırıldı. Aynı zamanda, bu hasarlara karşı aromaterapi uygulamalarında sık kullanılan lavanta yağının muhtemel koruyucu etkileri de incelendi.

Gereç-Yöntem: Bu amaçla, 21 adet Wistar-Albino cinsi erkek sıçan kullanıldı. Grup I'deki sıçanlar kontrol olarak kullanılırken, Grup II'deki sıçanlar, 35 gün boyunca solunum yoluyla formaldehit'e (10 ppm/1saat) maruz bırakıldı. Grup III'deki sıçanlara ise formaldehit uygulamasının yanı sıra saf lavanta yağı (1ml/1saat) yine solunum yoluyla verildi. Uygulama sonunda hayvanlar sakrifiye edildi ve histolojik incelemeler için testisler çıkarıldı. Çalışmada, tubuli seminiferi contorti çapları, Leydig hücre sayıları ve çekirdek hasarlı Leydig hücreleri incelendi.

Bulgular: Formaldehit'e maruz kalan sıçanlar kontrol grubu ile karşılaştırıldığında, tubül çapları ve Leydig hücre sayılarında azalma, çekirdek hasarlı Leydig hücrelerinde ise artma tespit edildi. Ayrıca tubül duvarlarında atrofik değişiklikler gözlemlendi. Formaldehit maruziyetiyle birlikte lavanta yağı uygulanan grupta ise, formaldehit maruziyetine bağlı olarak testiste gelişen histolojik değişikliklerin düzelmiş olduğu belirlendi.

Sonuç: Solunum yolu ile formaldehit maruziyetine bağlı olarak testiste önemli histolojik hasarların meydana geldiği ve bu hasarlara karşı lavanta yağının koruyucu özellik gösterdiği tespit edildi.

Anahtar Kelimeler: Formaldehit, Lavanta Yağı, Testis, Histoloji, Rat

The Histological Evaluation of the Testes of Rats which Applied Formaldehyde and Lavender Oil

Aim: In our study, harmful effects of formaldehyde (FA) inhalation on the testes were investigated histologically. In addition, the possible protective effects of lavender oil which often used in aromatherapy, were examined against these damages.

Material-Methods: For this purpose, 21 albino-Wistar rats were used. The rats of group I was used as control group. The rats of group II were exposed FA (10 ppm/ 1hour) for 35 days. The rats of group III inhaled lavender oil (1ml/1 hour) with FA. At the end of the experiment, all rats were sacrificed and testes were removed for histological examination. In this examination, the diameters of seminiferous tubul, Leydig cells and Leydig cells with damaged nucleus were determined.

Results: When the rats were exposed to formaldehyde compared with the control group, it was determined that the diameter of tubuls and number of Leydig cells were decreased and Leydig cells with damaged nucleus were increased. And also it was seen that there were atrophic changes in the tubuls. In the group in which the lavender oil was applied with formaldehyde exposure it was determined that the histological changes of testes occurred via FA exposure were improved.

Conclusion: It was shown that harmful effects of FA on testes occurred via formaldehyde exposure and lavender oil have protective effects to these damages.

Key Words: Formaldehyde, Lavender Oil, Testes, Histology, Rat

Bu çalışma XII. Ulusal Anatomi Kongresinde poster olarak sunulmuştur. 26-29 Ekim 2008 Mersin

Formaldehit (FA) bulunduğu her ortamda oda

sıcaklığında gaz haline geçebilen ve suda çok iyi çözünen reaktif bir maddedir.

Başvuru Tarihi: 08.06.2010, Kabul Tarihi: 02.07.2010

Köse ve ark.

Aldehit ailesinin basit bir üyesi olan FA (CH₂O) rensiz, keskin kokulu ve mukoz membranlar için irritandır.¹ Sıvı olarak metanolün oksidasyonundan elde edilir. FA vücuda alındıktan sonra karaciğer ve eritrositlerde formaldehit dehidrogenaz enzimi (FDH) katalizörülüğünde formik aside metabolize olur.^{1,2}

Endüstriyel sahada FA yaygın bir şekilde kullanılmaktadır. Boya ve plastik sanayi, yapı izolasyon malzemeleri, tekstil endüstrisinde, kontrplak sanayinde, halı, mobilya, duvar kaplamalarında ve ev temizlik ürünlerinde kullanılmaktadır.³ Tıp alanında ise, FA'nın kullanımı laboratuvarlarda yoğunlaşmaktadır. Anatomide kadavra ve organların tespiti, bozulmadan uzun süre saklanması FA havuzlarında yapılmaktadır. Yine diseksiyon yapan anatomistler ve tıp fakültesi öğrencileri FA'dan etkilenmektedir. Histoloji ve patoloji laboratuvarlarında dokuların fiksasyon aşamasında kullanılmaktadır.⁴ Diş hekimliğinde kaplamaların yapısında, klinikte inatçı sistit tedavisinde ve bazı ilaçlarda da koruyucu madde olarak FA'dan faydalanılmaktadır. Ayrıca hemodiyaliz solüsyonları da formalin içermektedir. Sigara dumanının da formaldehit içerdiği bilinmekte ve her pakette ortalama olarak 0.38 mg kadar alınmaktadır. Dizel araçların eksoz dumanında, fuel-oil benzin ve doğal gazda, ağaç ve odunun yanmasıyla ortaya çıkan FA, hava kirliliğinin sebepleri arasında gösterilmektedir.^{5,6}

Yapılan çeşitli çalışmalarda formaldehitin, organizmadaki birçok sistem üzerinde zararlı etkiler gösterdiği bildirilmiştir.⁷⁻⁹ Üreme sistemi üzerinde de olumsuz etkilere sahip olan bu madde, infertiliteye neden olmaktadır.¹⁰⁻¹²

Deney hayvanları üzerinde yapılan araştırmalarda, FA maruziyetinin testis morfolojik yapısını bozduğu ve serum testosteron düzeylerinde bir düşüşe neden olduğu bildirilmiştir. Ayrıca formaldehitin sperm sayısı ve hareketliliğini azalttığı, anormal sperm oranında ise artışa neden olduğu yine bu araştırmalarda ifade edilmiştir.¹³⁻¹⁶

Aromaterapi, aromatik bitkilerden elde edilen saf esansiyel yağların tedavi amacıyla kullanılmasına denir. Aromaterapi uygulamalarında sık kullanılan yağlardan biri de lavanta yağıdır. Lavanta bitkisinden (lavandula officinalis) su buharı distilasyonu ile elde edilen bu yağ; %30-40 oranında linalol, %35-55 oranında da linil asetat içermektedir. Ayrıca bu yağ içerisinde geraniol, ökaliptol ve borneol gibi terpenik maddeler, taninler ve kafeik asit bulunmaktadır.¹⁷⁻¹⁹

Halk hekimliğinde çeşitli enfeksiyonlar, anksiyete, mide ağrıları ve böbrek problemleri gibi birçok rahatsızlıkların tedavisinde kullanılan lavanta yağı, aynı zamanda afrodisyak bir etkiye sahiptir.¹⁹⁻²¹

Son zamanlarda yapılmış olan çalışmalarda, antidepresan özellikleri gösterilen lavanta uçucu yağının insanlar üzerinde sedatif, hipnotik ve hipotansif bir etki oluşturduğu bildirilmiştir.²²⁻²⁴ Bunun yanı sıra, infertilite tedavisinde de lavanta uçucu yağlarının kullanıldığı belirtilmiştir.²⁰ Yapılan bazı çalışmalarda da lavanta yağının antioksidan aktiviteye sahip olduğu gösterilmiştir.^{25,26} Ancak yapmış olduğumuz literatür taramalarında, lavanta yağının üreme sistemi üzerindeki etkileri ile ilgili deneysel bir çalışmaya rastlanmamıştır.

Sıçanlar üzerinde gerçekleştirmiş olduğumuz çalışmada ise üreme sistemi üzerindeki FA toksisitesi incelenmiştir. Ayrıca çalışmamızda FA toksisitesine bağlı olarak oluşan değişikliklere karşı lavanta yağının muhtemel koruyucu etkileri de değerlendirilmiştir.

Gereç ve Yöntem

Çalışmamızda 21 adet erişkin Wistar Albino cinsi erkek sıçan üç eşit gruba ayrıldı. I. gruptaki hayvanlar kontrol olarak kullanıldı. Grup II' deki sıçanlar ise 100cmX50cmX20cm ebatlarındaki cam fanus içerisinde günde 1 saat süreyle 10 ppm dozundaki formaldehite (formalin, Sigma-Aldrich Formaldehyde %37 solution, Deisenhofen, Germany) maruz bırakıldı. Son gruptaki hayvanlara da FA maruziyeti ile birlikte ve de yine günlük olarak lavanta yağı (Mecitefendi, İzmir) (1ml/1 saat) aynı ebatlardaki cam fanus içerisinde solunum yoluyla uygulandı.

Deney süresi sonunda tüm hayvanlar dekapitasyon yöntemiyle öldürüldü. Her gruptan alınan testisler, Bouin solüsyonunda tespit edildi. Dehidratasyon işleminden sonra rutin histolojik takip serilerinden geçirildi. Daha sonra dokular parafin bloklara gömüldü. Mikrotomda 5µm kesitler alınarak, Hematoksilin-Eozin (H&E) ve Masson Trikrom ile boyandı. Hazırlanan preparatlar araştırma mikroskopunda (Olympus BX-50) incelendi. Büyük büyütmede (X40) Leydig hücreleri saptandı ve her grupta 100 interstisyel alan tespit edilerek sayıldı.

Bütün gruplara ait preparatlarda Leydig hücrelerinde meydana gelen çekirdek hasarları (piknoz, karyoreksis, karyolizis) incelendi. Tubuli seminiferi contortı'lerdeki etkilenmeyi saptamak için, mikroskoba eklenen oküler mikrometre aracılığı ile her gruba ait tubül çapları ölçüldü.

İstatistiksel Analiz

İstatistiksel analizler için bilgisayar ortamında "SPSS 12.0 for Windows" istatistik programı kullanıldı. Tüm grupların değerlendirmelerinde "Kruskal Wallis Testi", ikili karşılaştırmalarda ise "Mann-Whitney U Testi" uygulandı. p<0.05 ve daha aşağı değerler anlamlı kabul

Solunum Yoluyla Formaldehit ve Lavanta Uygulanan Sıçan Testislerinin Değerlendirilmesi; Bir Histolojik Çalışma

edildi. Sonuçlar aritmetik ortalama±standart sapma (SS) olarak gösterildi.

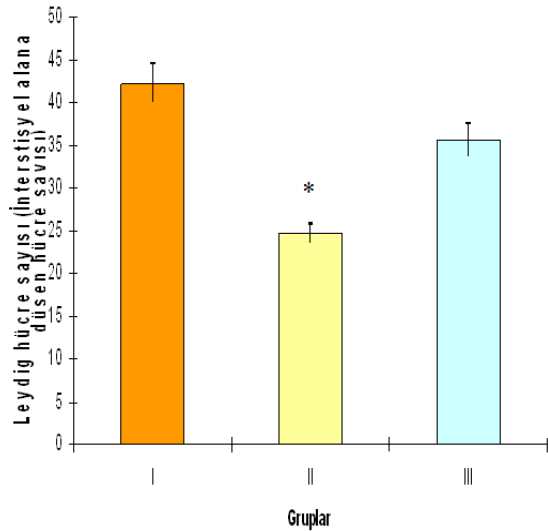
Bulgular

FA uygulanan gruplarda, uygulamanın 10. gününden sonra tüylerde sararma başladı. Grup II'deki hayvanlarda görülen sararma, Grup III'e göre daha belirgindi. FA irritasyonuna bağlı olarak sık göz kırpma, kesik nefes alma, burun temizliğinde artma, sık aksırma ve aşırı yalanma bulguları saptandı.

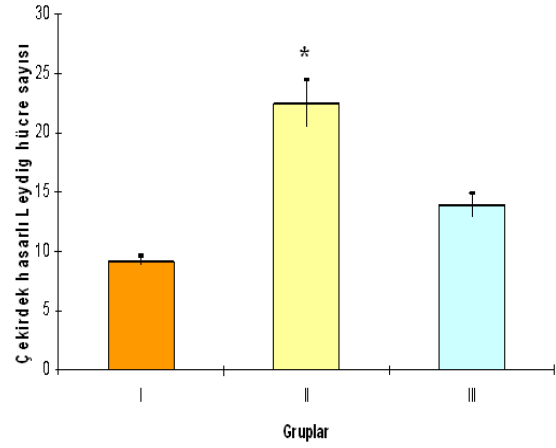
Hematoksilen-Eozin ve Masson Trikrom ile boyanan preparatlar incelendiğinde, Grup I'e ait testis dokularının normal yapıda olduğu gözlemlendi. Grup II'deki sıçanlara ait testis dokularında ise Leydig hücre sayısında belirgin azalma vardı ($p<0,001$). Grup III'teki Leydig hücre sayısı, Grup II'ye göre kıyaslandığında anlamlı bir artış olduğu ($p<0,01$) ve kontrol değerleriyle istatistiksel anlamda eşit olduğu belirlendi ($p>0,05$) (Şekil 1).

Grup II'deki sıçanların Leydig hücrelerine ait çekirdek hasarları, Grup I'e göre belirgin olarak artmıştı ($p<0,001$). Grup III'te görülen çekirdek hasarlı Leydig hücre sayısı, Grup II'deki hayvanlardan daha azdı ($p<0,001$) (Şekil 2,3).

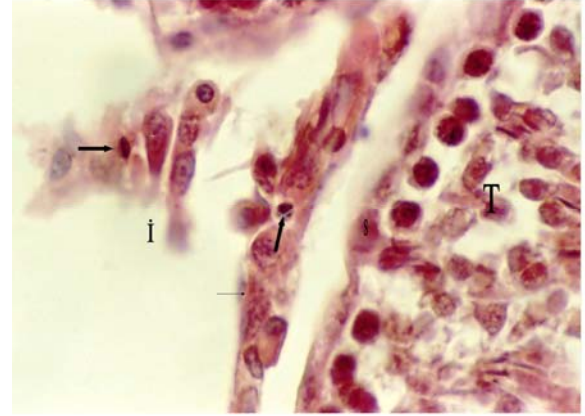Grup II'deki hayvanlara ait tubuli seminiferi contorti çapları, Grup I'e göre azalmıştı. Grup III'e ait hayvanların tubuli seminiferi contorti çapları, Grup II'ye göre yüksekti. Fakat bunlar istatistiksel olarak anlamlı bulunmadı ($p>0,05$) (Şekil 4).



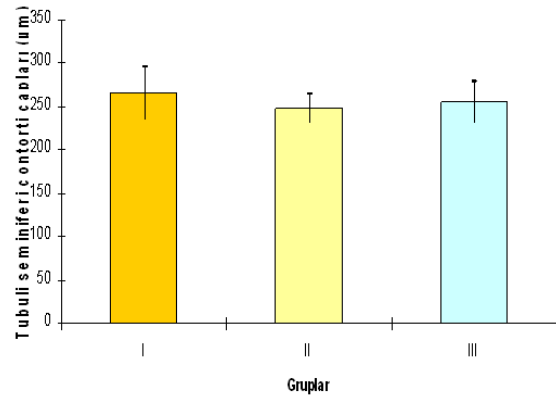
Şekil 1. Tüm gruplara ait Leydig hücre sayıları ($*p<0,001$, Grup I ile karşılaştırıldığında).



Şekil 2. Gruplara ait çekirdek hasarlı Leydig hücre sayıları ($*p<0,001$ olup, diğer gruplarla kıyaslandığında)



Şekil 3. Grup II'ye ait sıçanların Leydig hücre çekirdeklerinde meydana gelen hasarlar. Piknotik hücreler (kalın ok), hasarlanmış Leydig hücreleri (ince ok), İ: İnterstisyel alan, T: Tubuli seminiferi contorti, S: Sertoli hücresi (X400, H&E).



Şekil 4. Gruplara ait tubuli seminiferi contorti çapları.

Tartışma

Formaldehit'in, solunum sistemi, sindirim sistemi, sinir sistemi, deri ve göz gibi birçok organlara zararlı etkileri olduğu, ayrıca mutajenik ve karsinojenik özelliklere sahip olduğu yapılan çalışmalarda gösterilmiştir.^{7-9,27-29} Bununla beraber FA'nın üreme sistemleri üzerine de olumsuz etkileri bulunmaktadır. Yapılan deneysel çalışmalarda, gerek sistemik gerekse solunum yolu ile dışarıdan uygulanan formaldehitin testis morfolojisinde ve spermatogenetik hücrelerde değişikliklere neden olduğu gösterilmiştir.¹⁰⁻¹⁶

Formaldehit'in etkilediği organlardan birisi de testislerdir. Gerçekleştirmiş olduğumuz bu deneysel çalışmada, Grup I ile kıyaslandığında Grup II'deki hayvanlara ait Leydig hücre sayısında azalma ve bu hücrelerin çekirdeklerindeki hasarlarda ise bir artış tespit edilmiştir. Sarsılmaz ve ark.^{15,16} sıçanlar üzerinde, hem subakut hem de subkronik dönemde uyguladıkları FA'nın, Leydig hücreleri ve çekirdekleri üzerinde elde ettikleri bulgular, çalışmamızı desteklemektedir. Chowdhury ve ark.,²⁹ 30 gün boyunca her gün intraperitoneal olarak uyguladıkları FA'nın (5, 10, 15 mg/kg dozlarında) Leydig hücrelerinin yapısı ve fonksiyonlarında bozulma meydana getirdiğini bildirmişlerdir. Tubül çapları açısından yapılan mikroskopik incelemelerde, Grup II'ye ait hayvanların tubuli seminiferi contorti çaplarında Grup I'e göre belirgin azalma olduğunu tespit ettik. Özen ve ark.,²⁸ 91 gün boyunca (subkronik) uyguladıkları 5-10 ppm dozundaki formaldehitin tubül çaplarında belirgin azalmaya ($p<0,001$) neden olduğunu göstermişlerdir. Benzer şekilde, Golalipour ve ark.³⁰ 18 hafta boyunca solunum yolu ile uyguladıkları FA'nın (haftada 4 gün, günde 4 ve 2 saat; haftada 2 gün günde 2 saat) tubül çapında ve tubül epitel yüksekliğinde belirgin azalma meydana getirdiğini ifade etmişlerdir. Zhou ve ark.'nın²⁷ yaptıkları çalışmada, iki hafta boyunca (günde 12 saat 10 mg/m³ dozunda) solunum yolu ile uygulanan FA, tubuli seminiferi contorti'lerde atrofi ve dejenerasyona neden olmuştur. Yapılan bu çalışmalar bulgularımızı desteklemektedir.

Formaldehitin çeşitli dokularda oksidatif hasara neden olduğu çok sayıda deneysel araştırmada ortaya konmuştur.³¹⁻³⁴ Özen ve ark.'nın³¹ testis dokusu üzerinde yaptıkları çalışmada, solunum yoluyla uyguladıkları FA'nın, bir antioksidan enzim olan süperoksit dismutaz (SOD) yapısında bulunan bakır ve çinko seviyelerini düşürdüğünü ifade etmişlerdir. Bu düşüşten dolayı testiste oksidatif hasarın meydana geldiğini; bu oksidatif hasarın da spermatozoal anormalliklere neden olabileceği ifade edilmiştir. Testisle ilgili diğer bir çalışmada da, bir ay boyunca intraperitoneal yoldan 10 mg/kg dozunda uygulanan FA, antioksidan enzimlerden SOD ve glutatyon

peroksidaz seviyelerini azalttığı ve oksidatif hasarı gösteren malondialdehit değerlerini de artırdığı bildirilmiştir.³⁵ Yukarıdaki çalışmalarda görüleceği üzere FA testis dahil birçok organda oksidatif hasar oluşturmaktadır.³¹⁻³⁵ Çalışmamız sonucunda tespit ettiğimiz, Leydig hücreleri, Leydig hücre çekirdekleri ve tubül çaplarındaki değişikliklerde, FA'nın oksidatif hasar oluşturması sebep olarak sayılabilir.

Çeşitli çalışmalarda lavanta yağının antioksidan sistemler üzerine olan olumlu etkileri gösterilmiştir. Yang ve ark.'nın²⁵ yapmış oldukları 2,20-diphenylpicrylhydrazil (DPPH) serbest radikal temizleme testinde yüksek oranda aktiviteye sahip olduğu gösterilmiştir. Ayrıca bu çalışmada lavanta yağının önemli komponentlerinden birisi olan linoleik asit ile yapılan lipid peroksidasyon testinde %58 oranında peroksidasyonu engellediği gösterilmiştir. Yapılan başka bir çalışmada da, lavanta yağı koklatılan insanların tükürük salgılarında 1,1-diphenyl-2-picrylhydrazil (DPPH) serbest radikal temizleme testi uygulanmış ve serbest radikal temizleme aktivasyonunda artış tespit edilmiştir. Lavanta yağının bu etkisinin parasempatik sinir sistemi üzerinden etki etmesine bağlanmaktadır.²⁶ Yapmış olduğumuz bu çalışmada ise formaldehit maruziyetiyle birlikte lavanta yağı uyguladığımız sıçanlarda testislerde düzelmelerin olduğu tespit edilmiştir. Bu düzelmeye, lavanta yağının yukarıda açıklandığı şekilde antioksidan etkisinden kaynaklandığı kanaatindeyiz.

Grup III'e ait testis dokuları Grup II'ye göre kıyaslandığında, Leydig hücre sayılarında artma ($p<0,01$), çekirdek hasar sayısında ise belirgin bir azalma görülmektedir ($p<0,001$). Tubuli seminiferi contorti çapları değerlendirildiğinde ise; Grup II'ye göre bir artış olduğu tespit edildi. Fakat bu artış istatistiksel olarak anlamlı değildir ($p>0,05$). Yapılan bazı çalışmalarda da, testiste oksidatif hasar sonucu meydana gelen bozulmaların, uygulanan çeşitli antioksidanlar ile düzeldiği ifade edilmiştir.³⁵⁻³⁷ Zhou ve ark.'nın³⁷ uyguladıkları E vitamini, FA maruziyeti sonucu testiste oluşan oksidatif hasarı ve histopatolojik bozulmaları engellemiştir. Türk ve ark.'nın³⁶ testisler üzerinde yaptıkları çalışmada da, siklosporin A'nın neden olduğu oksidatif hasar ve histolojik bozulmanın likopen tarafından önlendiği bildirilmiştir. Bu çalışmalardan da anlaşılacağı üzere testiste, antioksidanlar tarafından oksidatif hasarın engellenmesi ile histopatolojik bozulmalarda düzelmeye görülmüştür. Çalışmamızda, Grup III'teki testise ait histopatolojik bozulmaların Grup II'ye göre anlamlı bir şekilde düzelmesini, lavanta yağının antioksidan etkisinden kaynaklandığını düşünmekteyiz.

Sonuç olarak, solunum havasında bulunan formaldehit üreme sisteminde olumsuz etkiler meydana

Solunum Yoluyla Formaldehit ve Lavanta Uygulanan Sıçan Testislerinin Değerlendirilmesi; Bir Histolojik Çalışma

getirmektedir. Bununla beraber, solunum yolu ile uygulanan lavanta yağı da, antioksidan özelliği sayesinde bu olumsuzlukları kısmen gidermektedir.

Kaynaklar

1. Smith AE. Formaldehide. *Occup Med* 1992; 42:83-8.
2. Zarsarsız I, Kus I, Akpolat N, et al. Melatonin prevents formaldehyde-induced neurotoxicity in prefrontal cortex of rats: an immunohistochemical and biochemical study. *Cell Biochem Funct* 2007;25:413-8.
3. Blair A, Stewart PA, Hoover RN. Mortality from lung cancer among workers employed in formaldehyde industries. *Am J Ind Med* 1990;17:683-99.
4. Kim H, Kim YD, Cho SH. Formaldehyde exposure levels and serum antibodies to formaldehyde human serum albumin of Korean medical students. *Arch Environ Health* 1998;54:115-8.
5. Zarsarsız I, Kus I, Akpolat N, et al. Protective effects of w-3 essential fatty acids against formaldehyde-induced neuronal damage in prefrontal cortex of rats. *Cell Biochem Funct* 2006;24:237-44.
6. Zarsarsız I, Sönmez MF, Yılmaz HR et al. Effects of omega- 3 essential fatty acids against formaldehyde-induced nephropathy in rats. *Toxicol Ind Health* 2006; 22:223-29.
7. Sarsılmaz M, Kaplan S, Songur A, et al. Effects of postnatal formaldehyde exposure on pyramidal cell number, volume of cell layer in hippocampus and hemisphere in the rat: a stereological study. *Brain Res* 2007; 1145: 157-67.
8. Kriebel D, Myers D, Cheng M, et al. Short term effect of formaldehyde on peak expiratory flow and irritant symptoms. *Arch Environ Health* 2001;56:11-8.
9. Canbilen A, Sezen Ş, Avunduk MC, et al. Formaldehit ve toksik etkileri. *Genel Tıp Dergisi* 1999; 9:33-9.
10. Collins JJ, Ness R, Tyl RW, et al. A review of adverse pregnancy outcomes and formaldehyde exposure in human and animal studies. *Regul Toxicol Pharmacol* 2001; 34:17-34.
11. Taskinen H, Kyyronen P, Hemminki K, et al. Laboratory work and pregnancy outcome. *J Occup Med* 1994;36:311-9.
12. Martin WJ. A teratology study of inhaled formaldehyde in the rat. *Reprod Toxicol* 1990; 4:237-9.
13. Majumder PK, Kumar VL. Inhibitory effects of formaldehyde on the reproductive system of male rats. *Indian J Physiol Pharmacol* 1995;39:80-2.
14. Odeigah PG. Sperm head abnormalities and dominant lethal effects of formaldehyde in albino rats. *Mutat Res* 1997; 389:141-8.
15. Sarsılmaz M, Özen O.A, Akpolat N, et al. Subakut dönemde solunan formaldehitin sıçanların Leydig hücreleri üzerindeki histopatolojik etkileri. *Fırat Üniversitesi Sağlık Bilimleri Enstitüsü Dergisi* 1999;13:37-40.
16. Sarsılmaz M, Özen O.A. Subkronik dönem boyunca formaldehit soluyan sıçanların leydig hücrelerindeki histopatolojik değişiklikler. *Fırat Tıp Dergisi* 2000;2:1-5.
17. Ergen A, Özkan G, Biçer A. The effect of pressure on the extraction of essential oil from flowers of lavender plants with supercritical CO₂. *Gazi Üniversitesi Journal of Science* 2003; 17:717-23.
18. Koç H. Doğrudan, Doğadan Bitkilerle Sağlıklı Yaşama. 1. Baskı, Ankara: Ümit Ofset, 2002:251-254.
19. Buckle RJ. Aromatherapy in the USA. *Int J Aromatherapy* 2003; 13: 42-6.
20. Chu CJ, Kemper KJ. Lavender (*Lavandula spp.*). Longwood Herbal Task Force: <http://www.mep.edu/herbal/>.2005.
21. Heber D. PDR for Herbal Medicines.3. edition, Montvale: Thomson-PDR, 2004: 285-8.
22. Shaw D, Annett JM, Doherty B, et al. Anxiolytic effects of lavender oil inhalation on open-field behaviour in rats. *Phytomedicine* 2007; 14: 613-20.
23. Shen J, Nüjima A, Tanida M, et al. Olfactory stimulation with scent of lavender oil affects autonomic nerves, lipolysis and appetite in rats. *Neurosci Lett* 2005; 383:188-193.
24. Buchbauer G, Jirovetz L, Jager W, et al. Aromatherapy: evidence for sedative effects of the essential oil of lavender after inhalation. *Z Naturforsch (C)* 1991;46 1067-72.
25. Yang SA, Jeon SK, Lee EJ, et al. Comparative study of the chemical composition and antioxidant activity of six essential oils and their components. *Nat Prod Res* 2010; 24: 140-51.
26. Atsumi T, Tonosaki K. Smelling lavender and rosemary increases free radical scavenging activity and decreases cortisol level in saliva. *Psychiatry Res* 2007; 150: 89-96.
27. Zhou DX, Qiu SD, Zhang J, et al. Reproductive toxicity of formaldehyde to adult male rats and the functional mechanism concerned. *Sichuan Da Xue Bao Yi Xue Ban* 2006; 37: 566-69.
28. Ozen OA, Akpolat N, Songur A, et al. Effect of formaldehyde inhalation on Hsp70 in seminiferous tubules of rat testes: an immunohistochemical study. *Toxicology and Industrial Health* 2005;21:249-54.
29. Chowdhury AR, Gautam AK, Patel KG, et al. Steroidogenic inhibition in testicular tissue of formaldehyde exposed rats. *Indian J Physiol Pharmacol* 1992; 36: 162-8.
30. Golalipour MJ, Azarhoush R, Ghafari S, et al. Formaldehyde exposure induces histopathological and morphometric changes in the rat testis. *Folia Morphol (Warsz)* 2007;66:167-171.
31. Ozen OA, Yaman M, Sarsılmaz M, et al. Testicular zinc, copper and iron concentrations in male rats exposed to subacute and subchronic formaldehyde gas inhalation. *J Trace Elem Med Biol* 2002;16:119-22.
32. Ozen OA, Songur A, Sarsılmaz M, et al. Changes of zinc, copper and iron levels in the lung of male rats after subacute (4-week) and subchronic (13-week) exposure to formaldehyde. *J Trace El Exp Med* 2003;16:67-74.
33. Zarsarsız I, Kuş I, Çolakoğlu N, Pekmez H, et al. Formaldehit maruziyeti sonucu sıçan akciğerinde oluşan oksidatif hasara karşı melatonin hormonunun koruyucu etkisi: Işık mikroskopik ve biyokimyasal çalışma. *Van Tıp Dergisi* 2004;11:105-12.
34. Kuş I, Zarsarsız I, Yılmaz HR, et al. Sıçan prefrontal korteksinde formaldehit maruziyetiyle oluşan oksidatif hasara karşı melatonin hormonunun koruyucu etkisi. *Erciyes Üniversitesi Sağlık Bilimleri Dergisi* 2004;13:1-7.
35. Ozen OA, Kus MA, Kus I, et al. Protective effects of melatonin against formaldehyde-induced oxidative damage and apoptosis in rat testes: an immunohistochemical and biochemical study. *Syst Biol Reprod Med* 2008;54:169-76.
36. Türk G, Ateşşahin A, Sönmez M, et al. Lycopene protects against cyclosporine A-induced testicular toxicity in rats. *Theriogenology* 2007;67:778-85.
37. Zhou DX, Qui SD, Zhang J, et al. The protective effect of vitamin E against oxidative damage caused by formaldehyde in the testes of adult rats. *Asian J Androl* 2006;8:584-8.

İletişim Adresi: Prof.Dr. Mustafa SARSILMAZ

Fırat Üniversitesi Tıp Fakültesi Anatomi AD, ELAZIĞ

Tlf: 424 237 00 00- 4651

msarsilmaz@firat.edu.tr